
LIBRARY OF THE
OHIO STATE
UNIVERSITY

۶۶۶۹۶۹

RAUBER-KOPSCH
Lehrbuch und Atlas der
Anatomie des Menſchen

Von

DR. FR. KOPSCH

a. o. Profeſſor der Anatomie und I. Proſektor am Anatomiſchen Inſtitut
der Univerſität Berlin

IN 6 ABTEILUNGEN

Abteilung 5: **Nervenſyſtem**
Abteilung 6: **Sinnesorgane**

Nebſt Anhang:
Grundzüge der Oberflächen- und Projektions-Anatomie

Mit 518 zum Teil farbigen Abbildungen

Zwölfte vermehrte und verbeſſerte Auflage

LEIPZIG 1923 / GEORG THIEME

Alle Rechte, gleichfalls das Recht der Übersetzung in die russische Sprache, vorbehalten.
Copyright 1923 by Georg Thieme, Leipzig, Germany.

Inhalt von Abteilung V.

Besonderer Teil.

Die Lehre von den Nerven. Neurologia.

A. Allgemeine Neurologie.

Seite

1. Vorbemerkungen 1
   Geschichtliches 2
2. Das neurale Segment 3
3. Die Formelemente des Nervensystems und ihr Zusammenhang 4
4. Neuronen I., II. usw. Ordnung 8
5. Kerne und Zentren, Bahnen und Bündel, Wurzeln und Wurzelfasern 8
6. Physiologische Einteilung der Neuronen 10
7. Weiße, graue, gelatinöse Substanz 10
8. Organstruktur der peripherischen Nerven 11
9. Organstruktur der peripherischen Ganglien 12
10. Verbindung der Nervenfasern und Nerven: Plexusbildungen, Anastomosen 15

B. Spezielle Neurologie.

I. Das Rückenmark, Medulla spinalis 16
   1. Form und Lage des Rückenmarkes 16
   2. Furchen und Stränge des Rückenmarkes 19
   3. Hüllen des Rückenmarkes 21
   4. Gefäße des Rückenmarkes 26
   5. Querschnittsbilder des Rückenmarkes 28
   6. Der Zentralkanal, Canalis centralis 33
   7. Massenverhältnis der grauen und der weißen Substanz 33
   8. Feinerer Bau des Rückenmarkes 34
II. Das Gehirn, Encephalon 52
   1. Form und Lage 52
   2. Einteilung des Gehirns 53
   3. Gewicht, Volum, Oberfläche 54
   4. Die einzelnen Gehirnabteilungen 57
      A. Das verlängerte Mark, Medulla oblongata 57
      B. Das Hinterhirn, Metencephalon 66
      C. Der Isthmus rhombencephali 77
      D. Das Mittelhirn, Mesencephalon 77
      E. Das Zwischenhirn, Diencephalon 82
      F. Das Endhirn Telencephalon 94
         I. Äußere Oberfläche der Hemisphären 97
         II. Ventrikulare Oberfläche der Hemisphären 116
         III. Die grauen Kerne des Endhirns 120
         IV. Die weiße Substanz des Endhirns 121
   5. Die Wurzeln der Hirnnerven 131
   6. Die Hüllen des Gehirns, Meninges 133

281052

Seite
7. Gefäße des Gehirns 146
8. Blick auf die Entwicklung des Gehirns 148
9. Feinerer Bau des Gehirns 157
10. Ursprung der Hirnnerven 204
11. Morphologische Stellung der Hirnnervenkerne 214
12. Skeletotopie des Gehirns 215
Die Leitungsbahnen des Zentralnervensystems 216
III. Die Hirnnerven, Nervi cerebrales 257
I. Nervi olfactorii 258
II. N. opticus 258
III. N. oculomotorius 258
IV. N. trochlearis 263
V. N. trigeminus 263
VI. N. abducens 278
VII. N. facialis 279
VIII. N. acusticus 285
IX. N. glossopharyngeus 286
X. N. vagus (pneumo-gastricus) 287
XI. N. accessorius 295
XII. N. hypoglossus 296
IV. Die Rückenmarksnerven, Nervi spinales 298
A. Rami posteriores der Spinalnerven 305
B. Rami meningei der Spinalnerven 311
C. Rami anteriores der Spinalnerven 312
1. Das Halsgeflecht, Plexus cervicalis 313
2. Das Armgeflecht, Plexus brachialis 318
3. Die Rami anteriores der Brustnerven 341
4. Das Lendengeflecht, Plexus lumbalis 346
5. Das Kreuzbeingeflecht, Plexus sacralis 355
6. Das Schamgeflecht, Plexus pudendus 371
7. Das Steißbeingeflecht, Plexus coccygeus 376
D. Rami communicantes 376
Bau der cerebrospinalen Nerven und Ganglien 377
Die Beziehungen der Neuromeren, Myomeren und Dermatomeren zueinander . 381
Sklerozonen und Dermatomeren 382
Eintritt der Nerven in die Muskeln und Verästelung in ihnen 384
Vergleichung der Hirn- und Rückenmarksnerven 385
V. Das vegetative, sympathische oder Gangliennervensystem, Systema nervorum sympathicum 388
1. Der Grenzstrang und seine Ganglien 388
2. Rami communicantes 391
3. Die peripheren Verzweigungen des Sympathicus 391
4. Elementarer Bau des Sympathicus 407
5. Verbreitungsgebiet, physiologische Faserarten und Faserverlauf des Sympathicus . 409
6. Nervenendigungen im Verbreitungsgebiet des Sympathicus 415

Inhalt von Abteilung VI.

Besonderer Teil.

Die Lehre von den Sinnesorganen. Aesthesiologia.

Seite

Einleitung 420

I. Die äußere Haut, Integumentum commune s. Cutis 421

II. Das Geruchsorgan, Organon olfactus 421

III. Das Geschmacksorgan, Organon gustus 428

IV. Das Sehorgan, Organon visus 435

Blick auf die Tierwelt 435

Das Sehorgan des Menschen 436

I. Der Augapfel, das Auge, Bulbus oculi 436

1. Die fibröse Augenhaut, Tunica fibrosa oculi 438

2. Die Gefäßhaut des Auges, Tunica vasculosa oculi 446

3. Der Sehnerv, N. opticus 459

4. Das Pigmentepithel, Stratum pigmenti 460

5. Die Netzhaut, Retina 461

6. Die Linse, Lens crystallina 476

7. Der Glaskörper, Corpus vitreum 480

8. Die Gefäße des Augapfels 483

II. Schutz- und Hilfsapparate des Auges 489

1. Augenlider und Bindehaut 489

2. Tränenapparat, Apparatus lacrimalis 496

3. Bewegungsapparat des Bulbus und der Lider 500

4. Inhalt der Orbita 505

5. Lage des Augapfels in der Augenhöhle 509

V. Das Raum- und Gehörorgan, Organon spatii et auditus 509

Einleitung 509

Einteilung 512

I. Hilfsapparate des Gehörorganes 513

A. Äußeres Ohr, Auris externa 513

B. Mittleres Ohr, Auris media 529

II. Das innere Ohr, Labyrinth, Auris interna 542

A. Das knöcherne Labyrinth, Labyrinthus osseus 542

B. Das häutige Labyrinth, Labyrinthus membranaceus 550

C. Feinerer Bau des Labyrinthes 555

D. Gefäße des Labyrinthes 575

E. Eigentümlichkeiten des häutigen Labyrinthes, welche an seine Abkunft von der äußeren Körperhülle erinnern (Rauber) 577

F. Cerebrale Bahnen des Nervus acusticus 577

Seite

Blick auf die Entwicklungsgeschichte der Sinnesorgane 581
1. Das Gefühlsorgan 581
2. Das Geruchsorgan 581
3. Das Geschmacksorgan 583
4. Das Sehorgan 583
5. Das Raum- und Gehörorgan 584

Grundzüge der Oberflächen- und Projektions-Anatomie 586

Register 622

V. Die Lehre von den Nerven. Neurologia.

A. Allgemeine Neurologie.

1. Vorbemerkungen.

Die bisher betrachteten Organe dienen der Bewegung, Ernährung und Fortpflanzung. Sie nehmen zusammen den überwiegenden Teil der Körpermasse in Anspruch. Aber es fehlen noch die Systeme der Nerven und der Sinnesorgane und mit ihnen viele der wichtigen somatischen und alle psychischen Leistungen. So ist also nunmehr das Nervensystem und darauf die Gruppe der Sinnesorgane in Betracht zu ziehen.

Blicken wir zur Orientierung auf das aus dem Früheren bereits bekannte Querschnittschema des Körpers, so sind die noch ausstehenden Systeme einfach durch zwei Ringe vertreten, den neuralen (Fig. 1, 2) und den epidermalen (1). Beide Ringe, welche mit Bezug auf den ganzen Körper Röhren darstellen, waren ursprünglich miteinander verbunden; ihre Trennung ist eine nachträgliche Erscheinung (vergl. Teil I); der epidermale Ring war ursprünglich nichts anderes, als die periphere Fortsetzung des neuralen. Dem Wesen nach bildet folglich ein einheitliches Doppelrohr die Grundlage alles Folgenden.

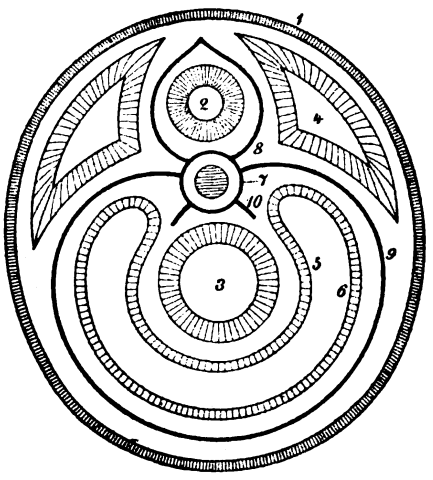

Fig. 1.
Lage des zentralen Nervensystems (2).

Damit das Nervensystem seine den übrigen Körper bis zu einem gewissen Grade beherrschenden, teilweise somatischen, teilweise psychischen Funktionen ausüben könne, ist es zu demselben in innige Beziehungen gesetzt und durchdringt ihn in ausgedehntester Weise. Es ähnelt hierin dem Gefäßsystem; an vielen Orten sind die Bahnen sogar gemeinsam. Und wie das Gefäßsystem einen zentralen und einen peripherischen Teil erkennen läßt, so ist es auch mit dem Nervensystem der Fall. Das Gefäßsystem ist seinerseits reichlich mit Nerven versorgt. So läßt sich schon jetzt vermuten, dem Nervensysteme falle unter anderem die hohe Aufgabe zu, den Körper mit seinen verschiedenartigen Organen und Funktionen zu einem einheitlich wirkenden, harmonisch tätigen Ganzen zu gestalten.

Der zentrale Teil, das Zentralnervensystem, Systema nervorum centrale, besteht aus dem Gehirn und dem Rückenmark. Der peripherische Teil, das peripherische Nervensystem, Systema nervorum periphericum,

enthält die peripherischen Nerven und die mit ihnen in Verbindung stehenden peripherischen Nervenknoten, Ganglien. Letztere sind wieder von zweierlei Art, und zwar cerebrospinale und sympathische Ganglien. Die sympathischen Ganglien bilden mit zahlreichen, sie unter sich selbst und mit dem cerebrospinalen Systeme verbindenden und von ihnen ausgehenden Nervenfäden ein teilweise selbständiges System, das sympathische oder vegetative, splanchnische Nervensystem, den Sympathicus.

Geschichtliches.

Während Diogenes von Apollonia, 450 v. Chr., den Ruhm bewahrt, im Altertum der erste genaue Kenner, der Blutgefäße gewesen zu sein, führen die ältesten Nachrichten über wichtige Funde am Nervensystem auf Aristoteles (384–322) zurück. Er lehrte die Nerven von den Sehnen zu unterscheiden. Der Name *νεῦρον*, Sehne, Flechse, Nerv, weist noch auf die ursprüngliche Bedeutung hin. Vom Gehirn und seinen Funktionen hatte Aristoteles dagegen höchst unzureichende Vorstellungen. Galen (131–201) stellte die Lehre des Erasistratus, daß Bewegungs- und Empfindungsnerven unterschieden werden müßten, experimentell fest, indem er die Folgen von Nervendurchschneidungen studierte. Er zeigte ferner, daß die Nerven teils vom Gehirn, teils vom Rückenmark entspringen. Letztere werden von ihm nach den Regionen unterschieden und die Hirnnerven in 7 Paare getrennt; es sind folgende; Opticus, Oculomotorius und Trochlearis Trigeminus, Palatinus, Acusticus und Facialis, Vagusgruppe, Hypoglossus. Den Olfactorius der Späteren beurteilt er richtig als Hirnteil. Vom Gehirn sind eine Anzahl von Tatsachen gut dargestellt; an dem ihm bekannten Infundibulum cerebri wird eine Verbindung mit der Nasenhöhle angenommen.

Wenn hiernach auch die Kenntnis von Empfindungs- und Bewegungsnerven bis in das griechische Altertum hinaufreicht, so dauerte es doch noch viele Jahrhunderte, bis durch Charles Bell (1811) der weitere Fortschritt gemacht wurde durch den Nachweis, daß jeder Nerv typisch mit zwei physiologisch verschiedenen Wurzeln aus dem Zentralorgan hervorgeht, einer ventralen, zentrifugalen, motorischen, und einer dorsalen, zentripetalen, sensiblen.

Die Bedeutung des Gehirnes als nervöses Zentralorgan und Sitz der seelischen Funktion war im Altertum keineswegs allgemeine Annahme, obwohl einzelne, wie Alkmaeon, im 6. Jahrh. v. Chr., und Platon sich für diese Lehre ausgesprochen hatten. Aristoteles glaubte, das Herz sei der Sitz des Bewußtseins; Galen dagegen lehrte, der Ursprung der Nerven sei im Gehirn und im Herzen. Soemmering hielt die Ventrikelflüssigkeit des Gehirnes für den Sitz des Bewußtseins. Versuche mit Entfernung des Großhirnes und die Beweisführung für seine psychische Bedeutung wurden erst in den ersten Jahrzehnten des achtzehnten Jahrhunderts unternommen (Desmoulins, Flourens u. a.). Der Nasenschleim galt sehr lange als ein Abfluß und eine Funktion des Gehirnes durch das Siebbein.

Das Rückenmark wurde sehr lange Zeit nur als Nervenstamm für den Rumpf und für die Extremitäten betrachtet; erst das Studium der Reflexbewegungen bahnte einer richtigen Anschauung den Weg.

Von der neueren verwickelten Geschichte des Gegenstandes kann hier nicht die Rede sein. Hervorzuheben ist nur der Umstand, daß durch die neueren mikroskopischen entwicklungsgeschichtlichen, vergleichenden und physiologischen Untersuchungen ein außerordentlich umfangreiches und großartiges Material an Tatsachen bereits gewonnen worden ist und in rascher Folge ferner gewonnen werden wird. Die neueren Methoden gestatten es, keine primitive Nervenfibrille im Zentrum und in der Peripherie mehr zu übersehen, sondern die Bahn einer jeden sicher zu verfolgen. Es läßt sich sogar behaupten, daß der Bauplan des Nervensystemes durch die neueren Methoden im wesentlichen bereits aufgeklärt worden ist. So haben denn die seinerzeit berühmten, von Fantoni vor zwei Jahrhunderten gesprochenen Worte ihre Berechtigung mehr und mehr verloren: Obscura textura, obscuriores morbi, functiones obscurissimae.

Was letztere betrifft, so hatte man sich das Wesen der peripheren Nervenwirkung verschieden vorgestellt. Die einen nahmen an, die Vorgänge an den peripheren Nerven fänden nach Art von Klingelzügen statt; andere glaubten, die Nerven seien eine Art Saiten, welche Schwingungen fortpflanzen. Die erste Molekulartheorie stammt von N. Robinson (1630); er nahm in den Nerven eine große Anzahl kleinster Teilchen an, die ihre Schwingungen einander mitteilen. Die

meisten indessen glaubten, in den Nerven zirkuliere eine Flüssigkeit oder ein Gas, welche durch Unterbindung zurückgehalten werden könnten. Newton hielt den Äther für das mögliche Nervenprinzip. Die ersten Angaben über die elektrische Natur des letzteren stammen von Hausen (1743) und de Sauvages (1744). Die Erkennung der elektrischen Beschaffenheit des Schlages der Zitterfische (1773), die Entdeckung der tierischen Elektrizität durch Galvani und seine Nachfolger, die Wahrnehmung der gesetzlichen Erscheinungen der elektrischen Nervenreizungen bahnten in der Folge der elektrischen Theorie der Nervenleitung den Weg. Doch gelang es erst 1843 du Bois-Reymond durch die Entdeckung der negativen Schwankung des Nervenstromes und des Elektrotonus, eine elektrische Theorie der Nervenleitung aufzustellen. 1850 führte Helmholtz die erste Messung der Leitungsgeschwindigkeit im lebenden Nerven aus, welche sich als auffallend klein herausstellte, während J. Müller noch 1844 sie für unmeßbar groß erklärt hatte (siehe S. 10).

L. Stieda, Geschichte der Entwicklung d. Lehre von den Nervenzellen, Festschrift für Kupffer, Jena 1899.

2. Das neurale Segment.

Das zentrale Nervensystem weist nur noch Andeutungen metamerer Gliederung auf; ihre Spuren müssen durch mühsame, vergleichend anatomische und entwicklungsgeschichtliche Untersuchungen verfolgt werden. Am peripherischen Nerven-

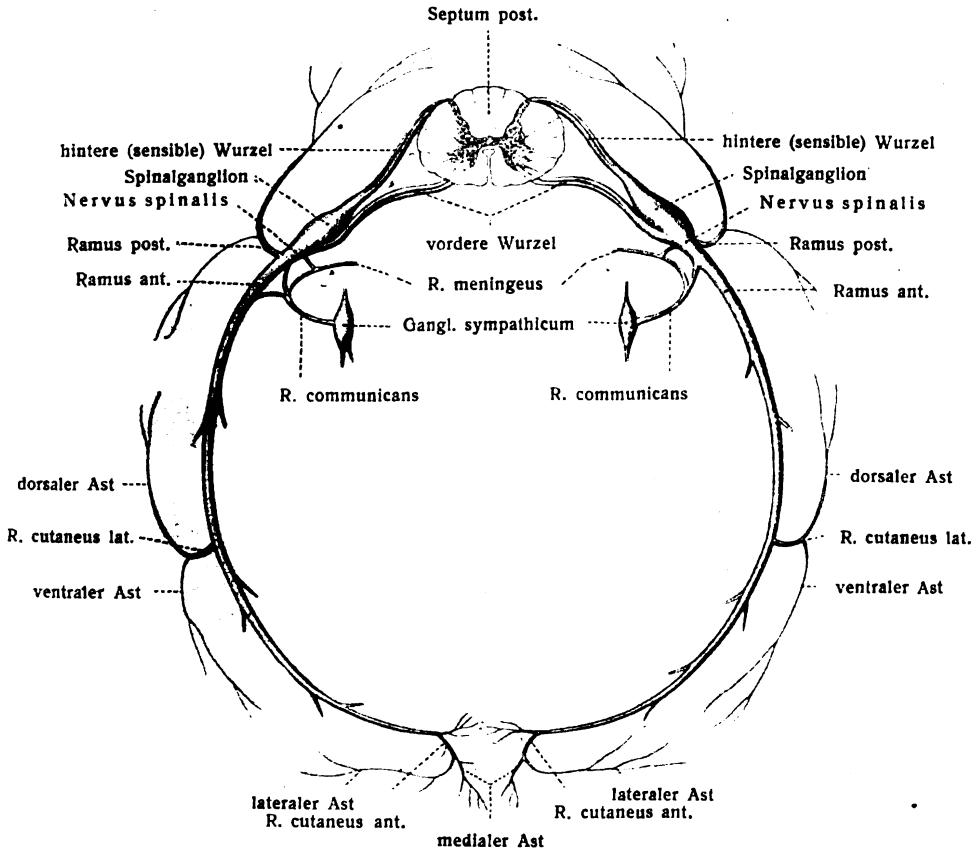

Fig. 2.
Querschnitt des zentralen und des peripherischen Nervensystems des Menschen.

system dagegen ist die segmentale Anordnung in höherem Maße erhalten, viel deutlicher als bei allen anderen Körpersystemen.

Das Nervensegment zeigt folgenden Typus:

Aus dem Zentralorgan (Fig. 2) geht jederseits eine ventrale oder vordere motorische Nervenwurzel, Radix anterior, hervor, welche sich lateralwärts

wendet; ihr kommt eine dorsale oder hintere, wesentlich sensible Nervenwurzel entgegen, Radix posterior, welche zu einem Ganglion anschwillt, dem Ganglion spinale. Mit diesem Ganglion geht die vordere Wurzel keine Verbindung ein, sondern legt sich ihm nur an, oder wird in einer Furche des Ganglion aufgenommen. Jenseits des Ganglion spinale verbindet sich die vordere mit der hinteren Nervenwurzel zum kurzen gemeinsamen Stamm des Spinalnerven, Nervus spinalis. Der letztere teilt sich alsbald typisch in eine Gruppe von vier verschiedenen, gemischten Zweigen, welche verschiedene Teile der Körperperipherie aufsuchen:

1. Ramus posterior; er wendet sich nach hinten zur Versorgung der Muskulatur und Haut des eigentlichen Rückens, indem er mediale und laterale Zweige entsendet.

2. Ramus anterior; er wendet sich in der Leibeswand nach vorn und sendet auf seinem Wege zwei typische Zweige ab, a) einen seitlichen, Ramus cutaneus lateralis, der sich wieder in einen hinteren und vorderen Zweig teilt und einen großen seitlichen Hautstreifen versorgt; b) einen vorderen, Ramus cutaneus anterior, welcher das vordere an die Medianlinie grenzende Hautgebiet zu innervieren hat. Mit seinen übrigen Bestandteilen versorgt der Ramus anterior vor allem die gesamte ventrale Muskulatur, welcher auch die Muskulatur der Extremitäten angehört.

3. Ramus meningeus; dieser feine, aber systematisch wichtige Zweig wendet sich, nachdem er ein Fädchen vom folgenden Aste, dem Ramus communicans, aufgenommen hat, rückläufig durch das Foramen intervertebrale in den Wirbelkanal und löst sich in Fäden auf, welche das Rückenmark und seine Hüllen, sowie die Wände des Wirbelkanals und dessen übrigen Inhalt mit Zweigen versehen.

4. Ramus communicans; dieser wichtige gemischte Ast ist vor allem für die Eingeweide und Gefäße bestimmt und tritt für diesen Zweck mit dem Grenzstrange des Sympathicus in innige Verbindung, macht einen Bestandteil des letzteren aus, führt aber auch Faserzüge aus dem Sympathicus in das cerebrospinale System hinüber.

In der geschilderten Form tritt uns das neurale Segment nur im Brustteil des Körpers entgegen; im Lendenteil bedingt bereits die Gegenwart der unteren Extremitäten gewisse Änderungen. Im Hals- und besonders im Kopfteil des Körpers sind die Änderungen bedeutender, wie bereits oben angedeutet worden ist.

Was die Lage des neuralen Segmentes im Körper betrifft, so liegt ein zentraler Teil in dem Wirbelkanal und in der Schädelhöhle, ebenso die abgehenden Nervenwurzeln. Die Lagerstätte der spinalen Ganglien ist im allgemeinen das Foramen intervertebrale. Die Bahn des hinteren, vorderen, rückläufigen und medialen Astes, sowie die Lage des Sympathicus ergibt sich nach dem vorigen leicht aus den bereits bekannt gewordenen Verhältnissen des Bauplanes des Körpers (Fig. 1) und des Gefäßsegmentes (Figg. 171, 172, Abt. III).

3. Die Formelemente des Nervensystems und ihr Zusammenhang.

Das Nervensystem besteht hauptsächlich aus Nervengewebe, d. h. aus Neuronen und aus Neuroglia, doch beteiligen sich an seinem Aufbau Bindegewebe und Muskelgewebe, welche als Blut- und Lymphgefäße in reicher Menge vorhanden sind.

Alle diese Formbestandteile sind bereits im allgemeinen Teil geschildert worden.

An dieser Stelle ist noch einiges über den Zusammenhang und das Verhältnis der einzelnen Elemente zueinander nachzutragen, um die wesentlichen Grundsätze der Organstruktur des Nervensystems zu zeigen.

a) Nervenzellen.

Wir haben die Neuronen nach der Zahl ihrer Fortsätze als uni-, bi- und multipolare Elemente unterschieden. Bei einer anderen Einteilung dient die größere oder geringere Länge des Neuriten als unterscheidendes Merkmal:

α. Zellen mit langem Neuriten oder Golgische Zellen des 1. Typus; der Nervenfortsatz wird bei ihnen, nachdem er eine Anzahl feiner Seitenästchen, Kollateralen, abgegeben haben kann, zum Axenzylinder einer markhaltigen Nervenfaser. Innerhalb dieser Gruppe gibt es Neuronen mit sehr verschieden langem Neuriten. Die längsten können beim Menschen länger als ein Meter sein.

β. Zellen mit kurzem Neuriten oder Golgische Zellen des 2. Typus; bei ihnen löst sich der Nervenfortsatz in der Nähe des Zellkörpers unter fortwährender Teilung alsbald in ein dichtes nervöses Astwerk auf. Abt. I. Fig. 185.

b) Nervenfasern.

Nervenfasern des Zentralnervensystems sind teils markhaltig, teils marklos. Erstere weichen von dem im allgemeinen Teil geschilderten Bau insofern ab, als

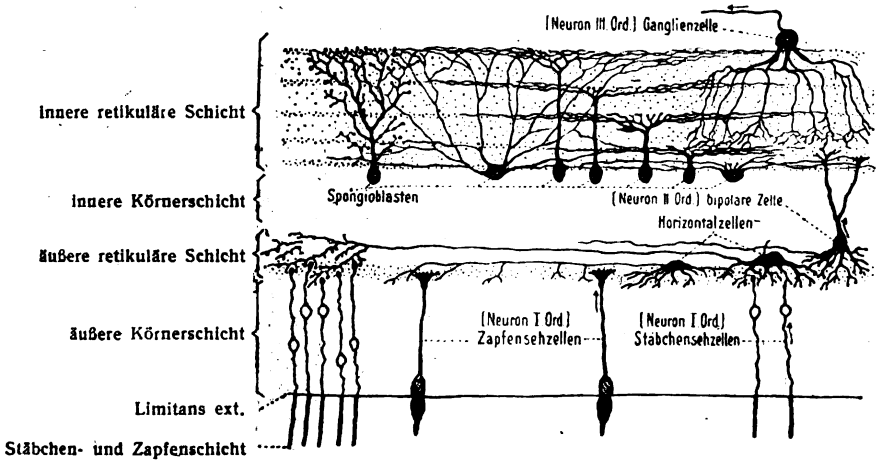

Fig. 3.

Beispiel für die Übertragung der Erregung zwischen den Neuronen durch Vermittlung der Dendriten und Neuriten; Netzhaut eines Säugetieres mit Chromsilberimprägnation. (Cajal.)
Die Pfeile bezeichnen die Richtung der Erregung.

sie keine Schwannsche Scheide besitzen. Sie sind nur von einer dünnen Hülle umgeben.

Im fetalen Zentralnervensystem sind zunächst keine Markscheiden vorhanden. Diese bilden sich zu bestimmten und zwar für die einzelnen Teile verschiedenen Zeiten. (Flechsig.) Noch beim Neugeborenen und sogar im späteren Alter sind zahlreiche Faserzüge marklos. Man nimmt an, daß noch bis in das späte mittlere Lebensalter Fasern sich mit Mark umgeben, welche bis dahin marklos waren, und erklärt diese eigentümliche Erscheinung damit, daß die marklos angelegten Fasern dann einen Markmantel bekommen, wenn sie in Benutzung genommen werden.

c) Nervenfaserfilz und Nervennetz. Figg. 3, 4.

Wir wissen schon aus der Gewebelehre, daß die Fortsätze der Neuronen, und zwar die Dendriten sowie der Neurit und dessen Kollateralen sich unter fortgesetzten Teilungen verästeln und dadurch sogenannte Endbäumchen, Telodendren, bilden. Die feinsten Äste dieser Endbäumchen bestehen schließlich nur aus einer einzelnen Neurofibrille und etwas Perifibrillarsubstanz (Bethe).

Über die Zustände an den letzten Enden der Endbäumchen bestehen noch verschiedene Ansichten. Früher nahm man allgemein an, die benachbarten Ast-

werke hingen unmittelbar miteinander zusammen und es erstrecke sich so durch die Nervenzentren ein weit ausgedehntes, überall durchgreifendes Nervennetz. (Gerlach 1871, Virchow und auch Golgi, sowie B. Haller.)

Dann neigte man unter dem Einfluß der mittels der Golgischen Methode erzielten Ergebnisse und der darauf begründeten Neuronenlehre dazu, die direkte Verbindung der Neuronen zu leugnen. Das Nervennetz der früheren Autoren wird im allgemeinen nur als ein dichter Nervenfaserfilz aufgefaßt, welcher durch das

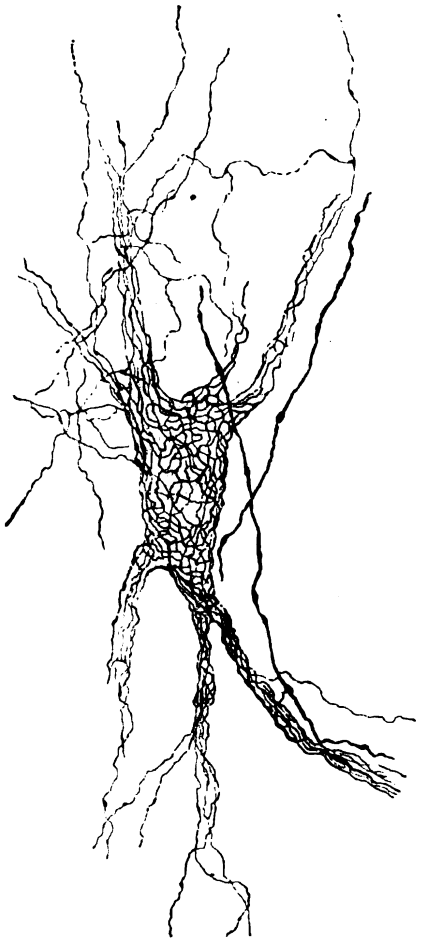

Fig. 4.

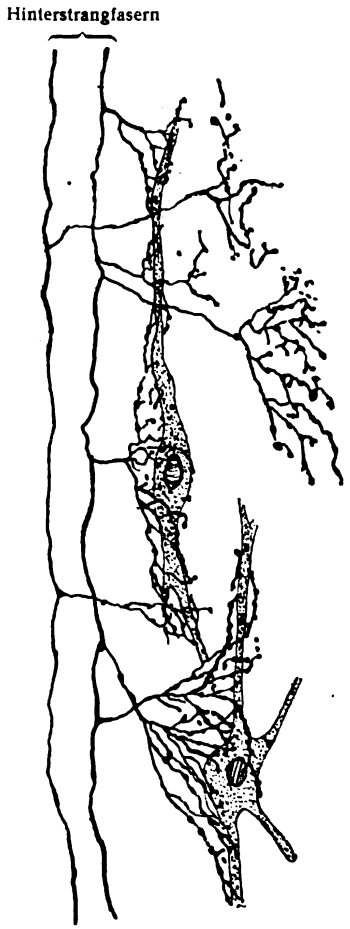

Fig. 5.

Fig. 4. **Äußeres Golginetz.** Nervenzelle von einem jungen Hunde. (Veratti, 1900.)

Fig. 5. **Endigung von Kollateralen an Zellkörpern und Dendriten von Neuronen.** Es sind Hinterstrangfasern, deren Kollateralen zu Zellen der Substantia gelatinosa ziehen. (Nach Cajal aus Bethe.)

Ineinandergreifen der Verästelungen verschiedener Neuronen entstünde. Die Verbindung der Neuronen miteinander, welche die physiologische Betrachtung zu fordern scheint, sollte nur durch Anlagerung und Kontakt oder auch durch sekundäre Vereinigung erfolgen (Golgi, Kölliker).

Später ist dann wieder auf Grund der Darstellung der Neurofibrillen das Bestehen eines echten nervösen Netzwerkes beschrieben worden, welches seinerzeit von J. Gerlach bei Wirbeltieren entdeckt und durch B. Haller für eine große Zahl von Wirbellosen und Fischen nachgewiesen worden war. Es kann wohl kaum bezweifelt werden, daß für bestimmte Stellen das Nervennetz durchaus sicher nachgewiesen ist.

Diese Tatsachen haben Veranlassung gegeben zu zahlreichen Schriften für und wider die Neuronenlehre (Nissl 1903, Bethe 1904, Schiefferdecker 1904, Straßer 1907 und andere). Einzelheiten hierüber zu geben, kann nicht Gegenstand dieser Darstellung sein; wer sich dafür interessiert, möge bei den genannten Autoren nachlesen.

Beim Unterricht brauchen wir zur übersichtlichen Darstellung eine zusammenfassende Bezeichnung für die einzelne Nervenzelle plus der Summe aller ihrer Ausläufer, und dazu ist die Bezeichnung Neuron immer noch geeignet, auch wenn sich herausstellen sollte, daß alle Neuronen im Nervennetz miteinander zusammenhängen.

Im folgenden bezeichnet also nach Waldeyers Definition das Wort Neuron eine Nervenzelle mit allen ihren Ausläufern und deren Endigungen.

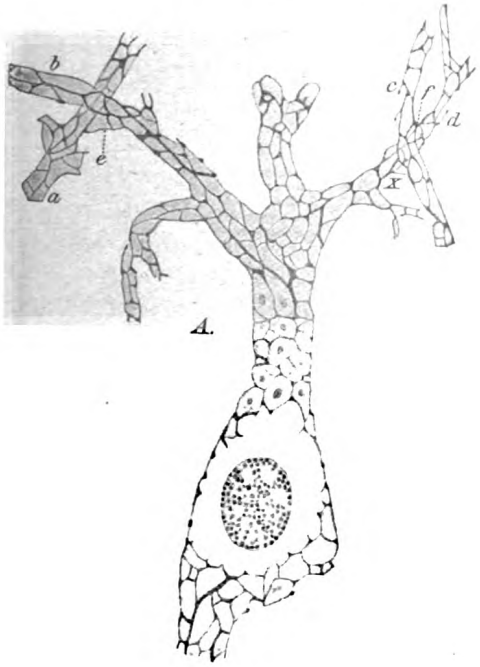

Fig. 6.

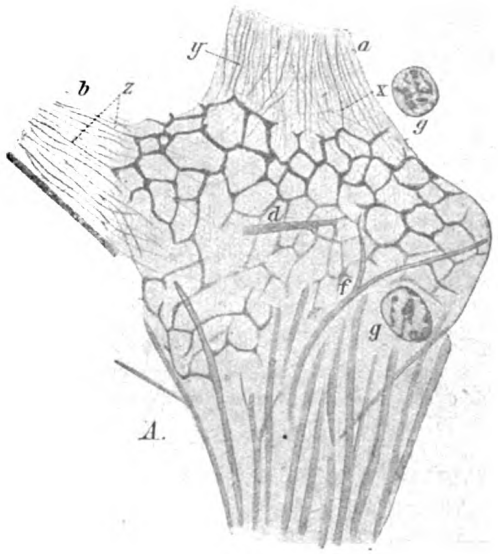

Fig. 7.

Fig. 6. **Äußeres Golginetz.** (Nach Bethe.) Eine Zelle des Nucleus dentatus vom Hund.

Fig. 7. **Faserkorb, äußeres Golginetz und Neurofibrillen an derselben Ganglienzelle.** (Nach Bethe.) *d, f, g* Fasern des Faserkorbes, welche in das äußere Golginetz übergehen.

d) Äußeres Golginetz.

Die Verbindung verschiedener Neuronen findet nicht nur im Nervennetz durch Verbindung feinster Ausläufer statt. Weit verbreitet ist die Anlagerung feinerer oder gröberer Äste eines oder mehrerer Neuronen an den Zellkörper und die Dendriten eines anderen Neuron. Man findet ein Flechtwerk oder Netzwerk von Fäserchen, Faserkorb, in der Umgebung des Zellkörpers und seiner Ausläufer, an welches von außen her stärkere Zweige (Kollateralen, Dendriten anderer Neuronen) treten. Figg. 4—8.

Weitere Untersuchungen haben noch andere feinere Verbindung aufgedeckt: Von diesem immerhin noch gröberen Netze gehen nämlich feinere Fäserchen aus, welche auf der Oberfläche des Ganglienzellkörpers und der Dendriten ein feines Netz, das äußere Golginetz (Figg. 4, 6, 7), bilden. Es besteht nach den

Untersuchungen von Meyer, Held, Veratti, Bethe aus Neurofibrillen, welche von einer geringen Menge von Perifibrillarsubstanz umgeben sind. Cajal und Donaggio aber halten das äußere Golginetz für einen Bestandteil der betreffenden Zelle. Nach Bethe aber besteht das äußere Golginetz aus einem feinen Gitter oder Netz von Neurofibrillen, welche dem Zellenkörper und den Dendriten von außen dicht aufliegen und mit den Faserkörben sowie mit anderen von außen kommenden Ästen zusammenhängen. Die Fibrillen des äußeren Golginetzes treten in die umsponnene Ganglienzelle ein, oder umgekehrt aus der umsponnenen Ganglienzelle treten Fibrillen in das äußere Golginetz aus.

Fig. 8.

Anlagerung des Neuriten eines fremden Neuron an den Körper eines andern Neuron unter Bildung eines Endkelches. Aus dem Nucleus trapezoides des Kaninchens. *fr* Neurit des fremden Neuron; *k* Endkelch; *tz* Zellkörper des andern Neuron (Held.)

Es handelt sich hier also um eine außerordentlich bedeutungsvolle Einrichtung zur Übertragung der Erregung von einem Neuron auf das andere.

Bethe, A., Allgemeine Anatomie und Physiologie des Nervensystems. Leipzig, G. Thieme 1903. — Besta; C., Sul reticolo periferico della cellula nervosa nei mammiferi. Internat. Monatsschr. Anat. u. Phys., Bd. 27, 1910. — Haller, B., Zur Wahrung meiner Priorität in Sachen der Kontinuitätslehre des Zentralnervensystems. Neurolog. Zentralblatt 1907. — Nissl, Fr., Die Neuronenlehre und ihre Anhänger, 1903. — Retzius, G., The principles of the minute structure of the nervous system as revealed by recent investigations. Proc. Royal. Soc. Vol. 80, 1908. — Schiefferdecker, Über die Neuronen und die innere Sekretion. Sitzber. Niederrh. Ges. Nat.-Heilk., 1905. — Strasser, Über Neuronen und Neurofibrillen. Bern 1907.

4. Neuronen I., II. usw. Ordnung.

Jedes Neuron leitet die Erregung von einer oder von mehreren Stellen zu einer oder mehreren anderen Stellen. Dort geht der Impuls, sei es direkt (bei Annahme des kontinuierlichen Überganges der Neurofibrillen aus einem Neuron in ein anderes) oder indirekt (bei Annahme der Übertragung der Erregung durch einfache Anlagerung) auf ein zweites Neuron über. Von diesem wird er in derselben Weise auf ein drittes Neuron, von diesem auf ein viertes usw. fortgeleitet.

Zur bequemen Kennzeichnung werden die betreffenden Neuronen als Neuronen I., II., III. usw. Ordnung bezeichnet. Figg. 9—11.

Besonders hervorgehoben muß hier noch werden, daß die Erregung eines Neuron unterer Ordnung auf zahlreiche Neuronen der höheren Ordnung übergeht und daß auf ein einzelnes Neuron von zahlreichen verschiedenen Orten her Erregungen übertragen werden.

5. Kerne und Zentren, Bahnen und Bündel, Wurzeln und Wurzelfasern.

Die Zellkörper von Neuronen, welche gleiche Funktion besitzen, liegen im allgemeinen zu Gruppen vereinigt neben- und beieinander; sie bilden ein gegen die Umgebung in gewisser Weise abgrenzbares Territorium. Solche Zellenkörper-Gruppen nebst dem von ihren Dendriten und Telodendren anderer Neuronen durchsetzten Gebiet heißen Zentren oder Kerne, Nuclei.

Hypoglossuskern ist also die Gesamtheit der Zelleiber usw. derjenigen Neuronen, deren Neuriten den N. hypoglossus bilden, Sprachzentrum derjenige Teil der Hirnrinde, dessen Zellen bei der Bildung der Sprache wirken.

Nicht nur die Zellkörper und Dendriten von Neuronen derselben Funktion liegen nahe beieinander, auch die Neuriten ziehen bündelweise über längere oder kürzere Strecken nebeneinander her. Während des Verlaufes geben sie hier und da Kollateralen zu benachbarten Kernen und Neuronen, werden allmählich

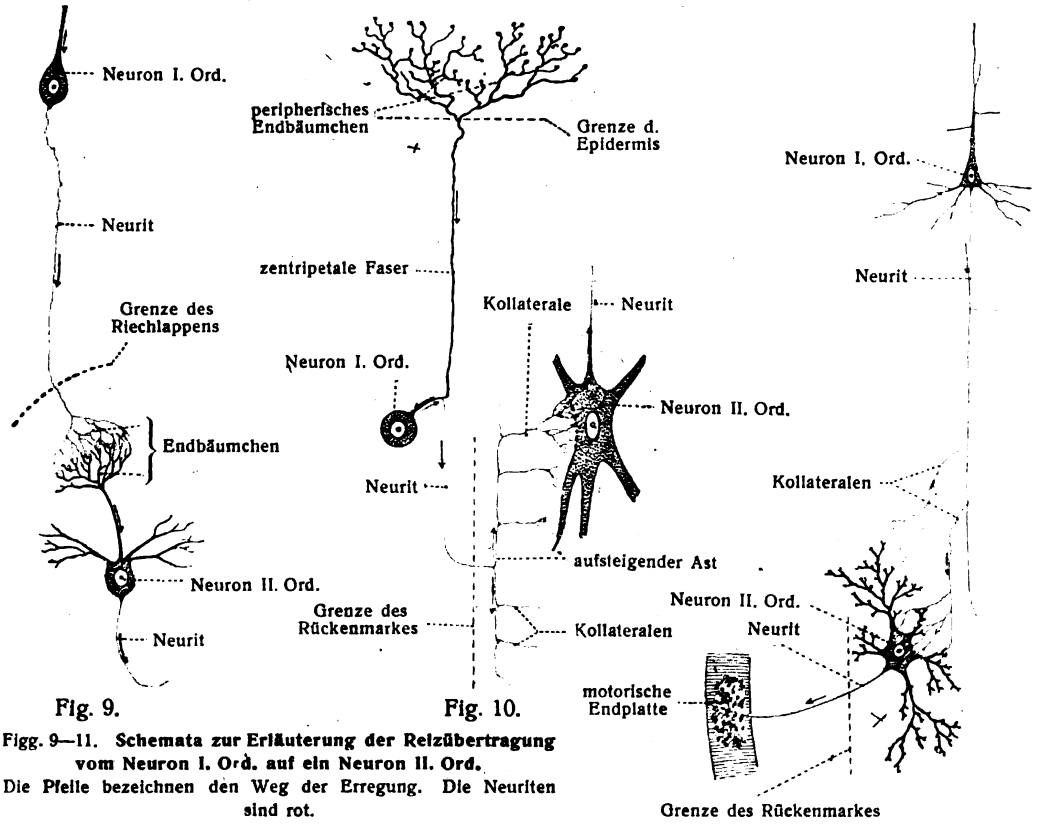

Figg. 9—11. Schemata zur Erläuterung der Reizübertragung vom Neuron I. Ord. auf ein Neuron II. Ord.
Die Pfeile bezeichnen den Weg der Erregung. Die Neuriten sind rot.

Fig. 9. Vermittelung der Reizübertragung durch ein Endbäumchen des Neuron I. Ord. auf die Verästelung eines Dendriten des Neuron II. Ord.

Figg. 10, 11. Vermittelung der Reizübertragung durch Endbäumchen von Kollateralen des Neuron I. Ord. auf den Zellkörper des Neuron II. Ord.

faserärmer und endigen schließlich an einer bestimmten Stelle. Andere Bündel werden allmählich stärker dadurch, daß sie fortdauernd Zuwachs von neuen Neuriten bekommen.

Stärkere Bündel von Neuriten werden Bahnen oder Bündel, Fasciculi, Tractus, genannt; schwächere heißen Faserzüge oder Fasern, Fibrae, Fila.

Zur Kennzeichnung der verschiedenen Bahnen dienen physiologische und morphologische Eigenschaften. Vom physiologischen Standpunkt unterscheidet man sensible (sensorische) und motorische, sowie Verbindungs- oder Assoziationsbahnen.

Die am Zentralnervensystem ein- und austretenden Neuriten- oder Faserbündel werden als Wurzeln, Radices, bezeichnet; der einzelne Neurit heißt Wurzelfaser, Filum radiculare.

6. Physiologische Einteilung der Neuronen.

Nach der Richtung, in welcher die Neuriten den Reiz leiten und nach der Lage des Neuron, kann man drei große Gruppen von Neuronen unterscheiden, zentripetale, zentrifugale, interzentrale Neuronen.

1. Die zentripetalen oder rezeptorischen Neuronen leiten den an der Peripherie empfangenen Reiz zum Zentrum und geben ihn dort an andere Neuronen weiter. Sie sind die Nerven der Sinnesapparate (sensorielle Nerven) und entspringen an der Peripherie entweder als Fortsätze von Neuroepithelzellen (Riechzellen, Sehzellen), oder beginnen (einfach sensible) entweder in peripherischen Netzen oder in besonderen Endapparaten (Gefühlsnerven) uud haben den Zellkörper an anderer Stelle (im Spinalganglion).

2. Die zentrifugalen oder effektorischen Neuronen leiten durch ihre Neuriten den Impuls vom Zentrum zu peripherischen Organen. Sie ziehen zur gestreiften und zur glatten Muskulatur, motorische Nerven. Die Nerven der letzteren lassen eine wichtige Unterabteilung erkennen, Nerven der Gefäßmuskulatur, Gefäßnerven. Vasomotorische oder vasokonstriktorische Fasern sind solche, deren Erregung ein Gefäß verengert; vasodilatierende Fasern jene, deren Reizung aktive Gefäßerweiterung bedingt. Motorische Nerven, deren Reizung nicht eine Kontraktion, sondern eine Verlangsamung und einen Stillstand der Bewegungen hervorrufen, werden Hemmungsnerven genannt. Auch noch andere funktionelle Unterarten der Gefäßnerven kennt die Physiologie. Zentrifugale Nerven, die zu Drüsen gelangen und ihre Funktion beeinflussen, heißen sekretorische Nerven. Mehrfach wird noch eine besondere Klasse von Nerven erwähnt, welche trophische Nerven heißen; man nimmt von ihnen an, daß sie auf die Ernährung der Gewebe einen bestimmenden Einfluß ausüben; doch ist ihr Vorkommen zweifelhaft, da es sich vielleicht um vasomotorische oder sekretorische Nerven handelt.

3. Die interzentralen Neuronen dienen zur Verbindung verschiedener Teile der Zentralorgane. Sie sind nie Neuronen I., sondern stets höherer Ordnung. Die Länge ihrer Neuriten ist sehr verschieden, denn sie dienen sowohl zur Verbindung benachbarter als auch weit voneinander entfernter Abschnitte der Zentralorgane. Ihre Tätigkeit besteht also in der Assoziation, sie heißen darum Assoziations-Neuronen.

Auch außerhalb des Zentralnervensystems sind in peripherischen Ganglien und in peripherischen Nerven interzentrale Neuronen vorhanden.

Die Geschwindigkeit der Reizleitung beträgt an den motorischen Armnerven des Menschen etwa 34 m in der Sekunde (Helmholtz und Baxt), an Froschnerven 27, an den Nerven des Hummers 6—12 m. Nach neueren Untersuchungen aber (Piper, Arch. f. ges. Physiol. 1909) beträgt die Leitungsgeschwindigkeit im markhaltigen menschlichen Nerven 120 m in der Sekunde.

7. Weiße, graue, gelatinöse Substanz.

Die Anordnung der Neuronen-Zellkörper zu Gruppen und die Zusammenlagerung der Neuriten zu Bündeln, bedingt einen großen Farbenunterschied der Kerne und der Bahnen. Die markhaltigen Neuriten erscheinen weiß und atlasglänzend, die Kerne dagegen grau und matt. Vergrößert wird der Unterschied durch die reiche Versorgung der grauen Substanz mit Blutgefäßen. Die relative Armut der Bahnen an Blutgefäßen läßt dagegen den weißen Glanz der markhaltigen Nervenfasern um so mehr hervortreten.

Der auffallende Unterschied zwischen den Kernmassen und den Bahnen hat im Verein mit der räumlich bestimmten Lage die Namen weiße und graue Substanz, Substantia alba und Substantia grisea, veranlaßt. Größere Anhäufungen von Neuroglia bedingen eine gewisse Durchsichtigkeit der betreffenden Stellen, und solche werden deshalb als Substantia gelatinosa bezeichnet.

Der Pigmentgehalt der Neuronenzellkörper ruft an einigen Orten schwarze, blaue und gelbliche Farbtöne hervor, Substantia nigra, Locus caeruleus, Stratum cinereum.

8. Organstruktur der peripherischen Nerven.

Die peripherischen Nerven bestehen aus Nervenfasern, d. h. den Neuriten motorischer und sensibler Neuronen. Die Nervenfasern sind teils markhaltig, teils marklos. In den cerebrospinalen Nerven überwiegen die markhaltigen, im Sympathicus die marklosen Nervenfasern. Deshalb sind die ersten weiß, atlasglänzend, letztere grau. Das Kaliber der einzelnen Nervenfasern ist sehr verschieden; man findet dicke und dünne Nervenfasern nebeneinauder. Fig. 12.

Die einzelnen Nervenfasern werden durch Bindegewebe getrennt, bezw. zusammengehalten. Das Bindegewebe bildet um die einzelnen Nervenfasern dünne Scheiden, Endoneuralscheiden. Diese bestehen aus feinen collagenen Fasern und Endothelzellen. Eine größere Anzahl von Nervenfasern und ihren Endoneuralscheiden werden durch breitere Züge von Bindegewebe, welches neben collagenen auch elastische Fasern und größere Blutgefäße enthält, zu einem Bündelchen ver-

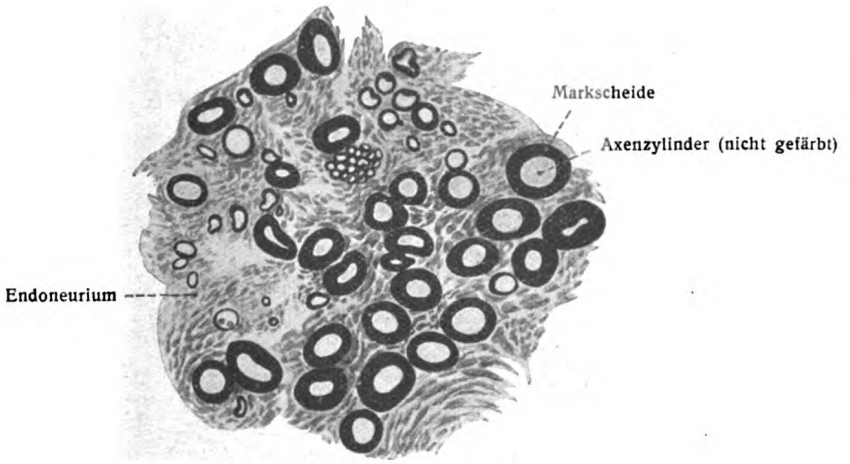

Fig. 12.

Dicke und dünne markhaltige Nervenfasern. Querschnitt durch einen N. digitalis proprius vom Menschen. Osmiumsäure.

einigt. Die Gesamtheit des zwischen den einzelnen Nervenfasern befindlichen Gewebes wird als Endoneurium bezeichnet (Fig. 15). Eine Anzahl solcher Bündelchen wird umscheidet von mehreren konzentrisch zueinander angeordneten Schichten (Lamellen) derberen Bindegewebes, dessen einzelne Bündel wesentlich in der Längsrichtung des Nerven verlaufen. Man bezeichnet sie als Perineurallamellen und in ihrer Gesamtheit als Perineurium (Fig. 15). Die Räume zwischen den einzelnen Perineurallamellen sind Lymphspalten, mit Endothelzellen ausgekleidet und hängen mit den Lymphräumen zusammen, welche das Zentralnervensystem umgeben.

Feine Nerven bestehen aus einem einzigen drehrunden Bündel. Größere Nerven enthalten mehrere. Der N. ischiadicus, der dickste Nerv des Menschen, besteht aus zahlreichen Bündeln.

Mehrere Bündel werden wieder durch Bindegewebe zusammengehalten, welches Blutgefäße und Fettgewebe enthält. Es heißt Epineurium. In größeren Nerven sind die Bindegewebsbündel des Epineurium derb und fest, das Fettgewebe ist reichlich, die Blutgefäße sind zahlreich vorhanden.

Die einzelnen Bündel des Nerven teilen sich während ihres Verlaufes. Die

entstandenen Äste legen sich an andere Bündel an und verschmelzen mit ihnen. Dadurch entstehen die Nervenplexus. (Siehe darüber Abschnitt 10.)

Der Querschnitt der einzelnen markhaltigen Nervenfaser gibt ein außerordentlich charakteristisches Bild. Der meist geschrumpfte Axenzylinder liegt im Zentrum oder etwas exzentrisch als punktförmiges Gebilde. Um ihn gruppieren sich in konzentrischen Ringen die Markscheide mit ihrem Keratingerüst und das Neurilemm. So entsteht ein Bild ähnlich der symbolischen Figur, mit welcher die alte Astronomie die Sonne bezeichnete, ein Kreis mit einem Punkt darin. Deshalb nennt man die Querschnittsbilder der markhaltigen Nervenfasern auch kurz Sonnenbildchen (Fig. 13). Die Querschnitte der marklosen Nervenfasern erscheinen im einfach gefärbten Präparat als kleine Kreise.

9. Organstruktur der peripherischen Ganglien.

Die peripherischen Ganglien sind lokale Anhäufungen von Ganglienzellen besonderer Art, welche von zahlreichen Nervenfasern (markhaltigen und marklosen) durchzogen werden. In größeren Ganglien treten die Zellkörper mehr in

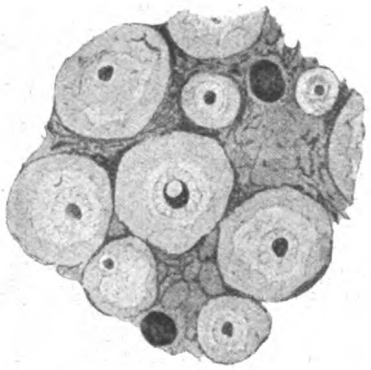

Fig. 13.

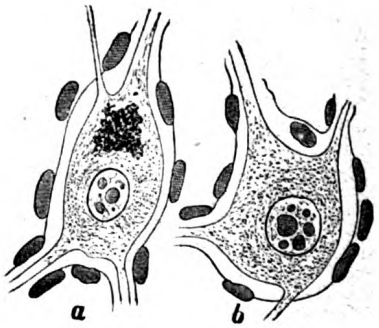

Fig. 14.

Fig. 13. **Querschnitte markhaltiger Nervenfasern, „Sonnenbildchen“** aus dem Querschnitt eines peripherischen spinalen Nerven des Kaninchens. (Krewer, 1894.)

Fig. 14. **Zwei multipolare Zellen aus dem Sympathicus.**
a aus dem Ganglion cervicale superius; *b* aus dem Ganglion coeliacum.

den Vordergrund, in kleineren mehr die Nervenfasern. Es gibt mikroskopisch kleine Ganglien, welche nur wenige Zellkörper enthalten.

Die Zellformen der intervertebralen und der symphatischen Ganglien sind verschieden. Die intervertebralen Ganglienzellen sind unipolar (Fig. 19), die sympathischen sind multipolar Fig. 14.

Das Ganglion als Ganzes ist umhüllt von einer dickeren oder dünneren bindegewebigen Kapsel, einer Fortsetzung des Perineurium der zutretenden Nerven. Den Inhalt des Ganglion bilden Nervenfasern und Ganglienzellen (Fig. 16). Die Nervenfasern sind von Endoneuralscheiden umhüllt; die Ganglienzellen stecken in besonderen Kapseln wie Nüsse in der Schale. Diese Kapseln sind eine Fortsetzung der Endoneuralscheiden der Nervenfasern; sie bestehen aus Bindegewebsfasern und mehr oder weniger zahlreichen Zellen, Kapsel-, Mantel- oder Scheidenzellen genannt, welche zwischen der Zelloberfläche und der Innenwand der Faserhülle liegen Fig. 19.

Kohn, A., Über die Scheidenzellen (Randzellen) peripherer Ganglienzellen. Anatom. Anz. 30. Bd. 1907.

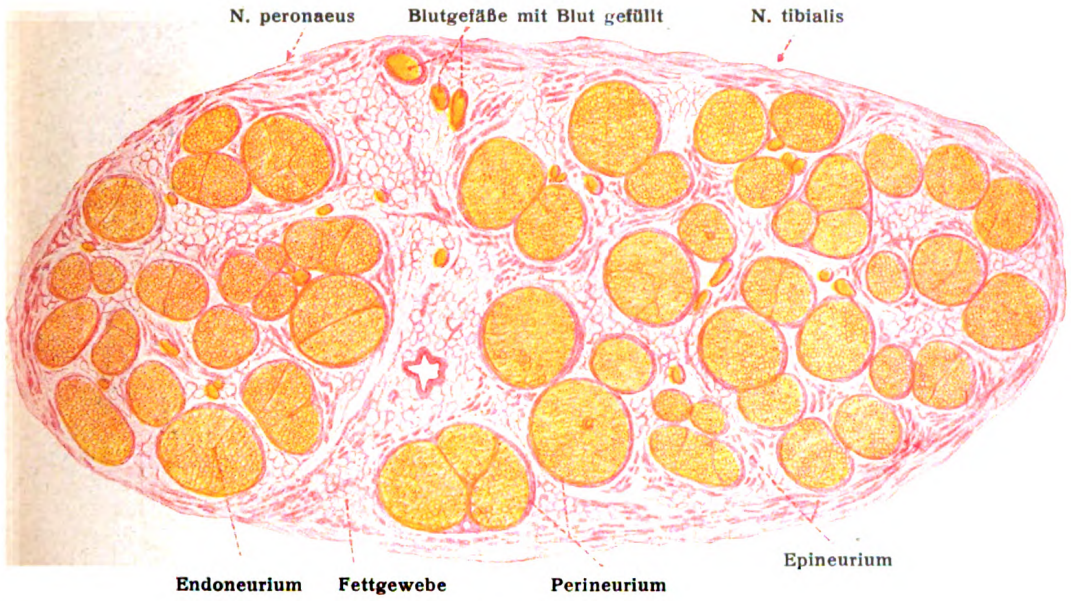

Fig. 15. Nervus ischiadicus vom Menschen. Querschnitt.

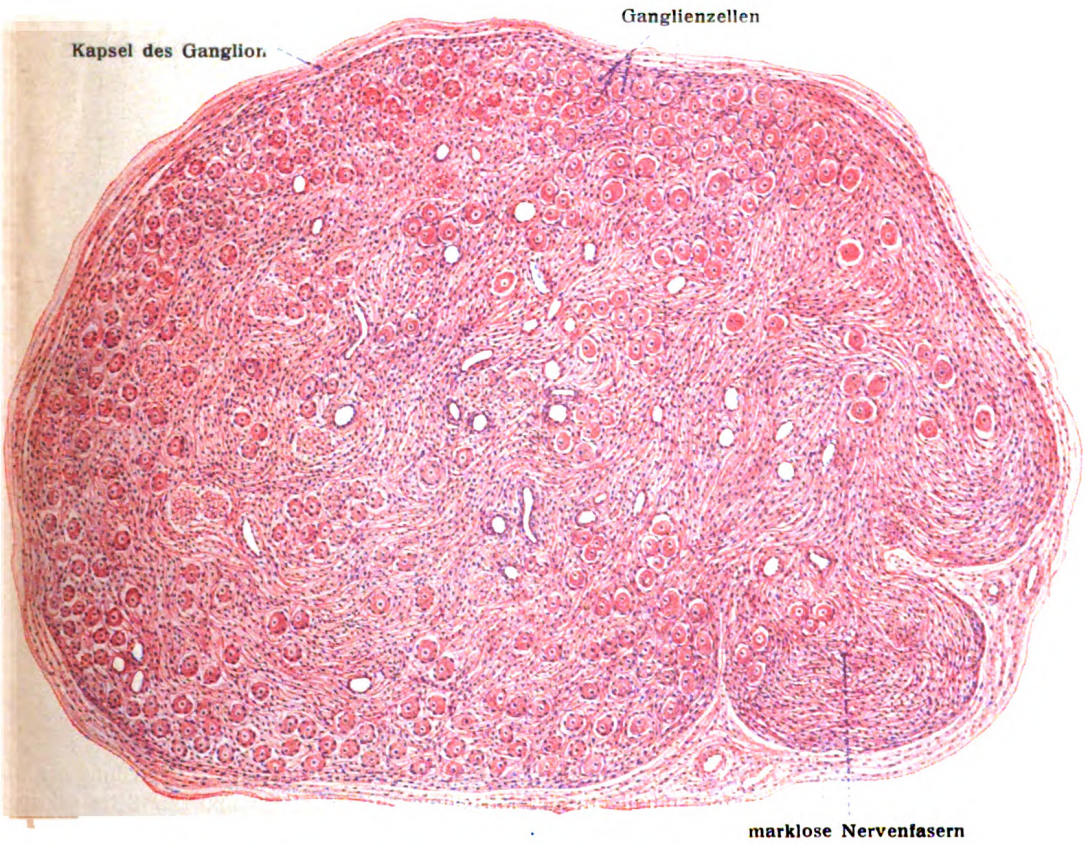

Fig. 16. Ganglion cervicale inf. des Menschen. Übersicht.

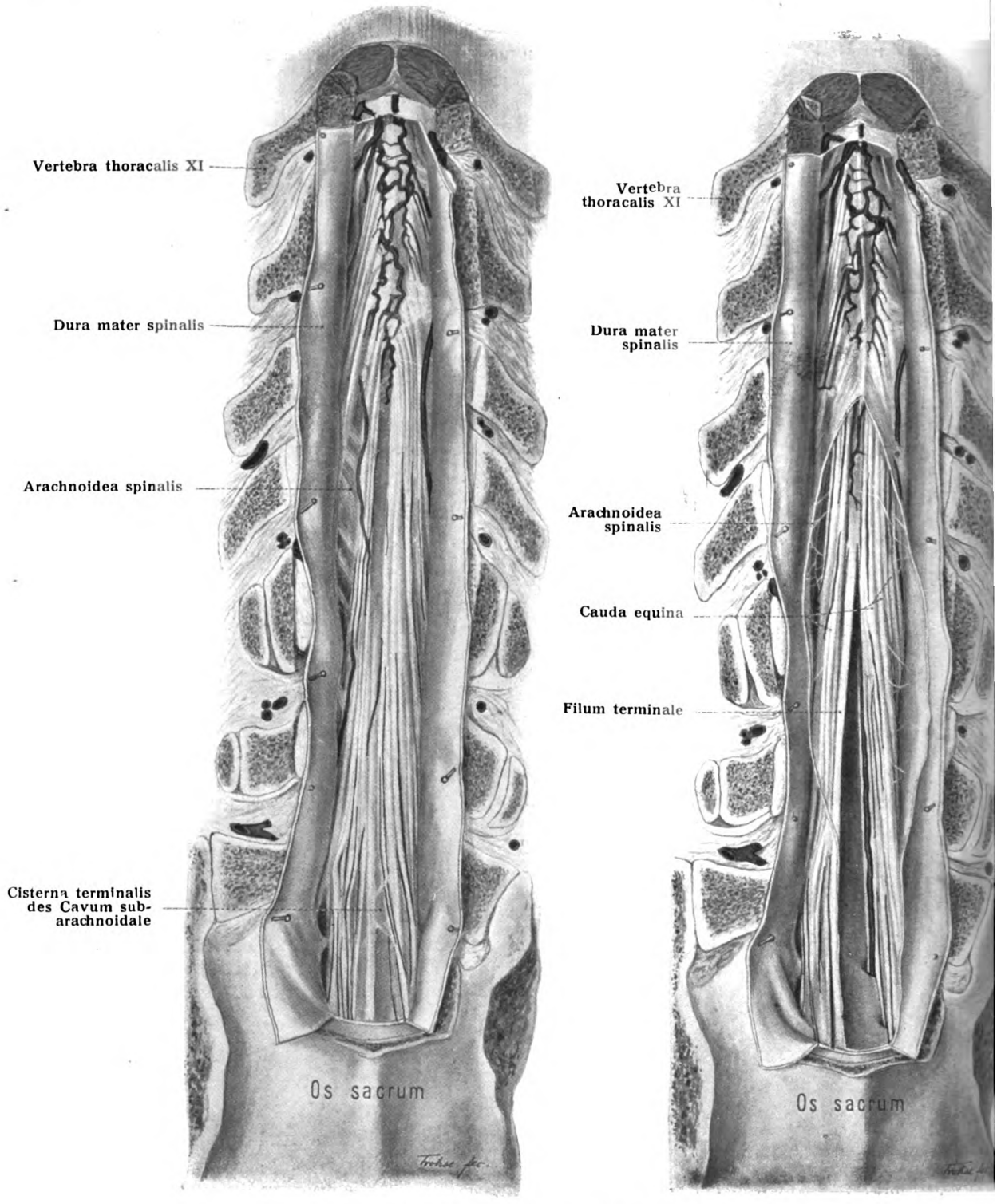

Figg. 17, 18. Hüllen des Rückenmarkes.

Der Wirbelkanal ist vom elften Brustwirbel bis zum oberen Ende des Kreuzbeins durch Wegnahme der Wirbelb eröffnet. In Fig. 17 ist die Dura mater spinalis in der Mittellinie aufgeschnitten und zur Seite geklappt, so der Arachnoidalsack sichtbar ist. Die Venen des Conus terminalis, Filum terminale und Cauda equina schim durch die Arachnoidea durch.

In Fig. 18 ist die Arachnoidea ebenfalls gespalten, die Cauda equina ist nach links und rechts auseinanderge

(Nach Gerstenberg und Hein 1908.)

10. Verbindung der Nervenfasern und Nerven: Plexusbildungen, Anastomosen.

Die vom Körper des Neuron entsprungenen Neuriten legen sich, wie wir gehört haben, zu Bündeln zusammen und ziehen gemeinsam weiter sowohl innerhalb der Zentralorgane, wie im peripherischen Nervensystem. Dabei verfolgen die

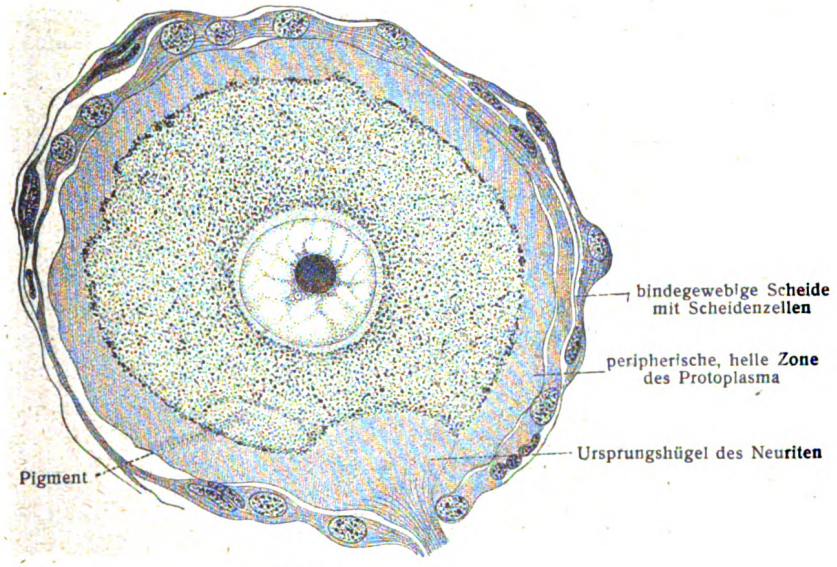

Fig. 19.

Große Spinalganglienzelle des gesunden Menschen (Längsdurchmesser gegen 100 μ) **mit bindegewebiger Kapsel.** (Lenhossék.)

einzelnen Bündel nicht etwa eine gradlinige Bahn, sie verharren auch nicht in der anfangs vorhandenen Anordnung, sondern sie teilen sich, vereinigen sich mit anderen Bündeln, gehen ganz oder zum Teil auch von diesem Bündel wieder ab, um sich einem anderen anzuschließen. Man nennt diese Form der Bündelteilung und Vereinigung Geflechtbildung und das Ergebnis ein Geflecht, Plexus.

Im sympathischen Nervensystem sind die Plexusbildungen außerordentlich verbreitet.

Die Nervengeflechte sind also komplizierte Verbindungen zwischen Nerven. Dagegen besteht die einfache peripherische Verbindung, Anastomose[1]), Konjugation, darin, daß ein starker oder feiner peripherischer Nerv mit einem anderen zusammentritt. Dabei können mehrere Besonderheiten stattfinden.

a) Der Verbindungszweig führt Fasern des einen Nerven in die Bahn des anderen über (Fig. 20, *A*). Die Fasern können in diesem Nerven zentral- oder peripheriewärts ziehen, oder nach beiden Richtungen. Man nennt diese Form Conjugatio simplex.

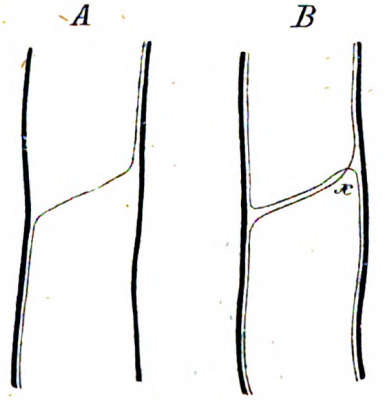

Fig. 20.

***A* Conjugatio simplex, *B* Conjugatio mutua,** bei *x* Decussatio.

b) Der Verbindungszweig führt Fasern beider Nerven. So entsteht die Conjugatio mutua. Die Anordnung der Fasern kann wieder eine verschiedene sein, da der Weg bald ein zentraler,

[1]) Der Name Anastomose, Einmündung, ist von den bei den Gefäßen vorhandenen Verhältnissen abgeleitet.

bald ein peripherer, bald nach beiden Richtungen verlaufender sein wird. Natürlich müssen dann an irgendeiner Stelle Kreuzungen, Decussationes, vorkommen (bei *x*, Fig. 20, *B*). Solche Dekussationen kommen nicht allein im peripherischen Nervensystem vielfach vor, sondern sind auch in den Zentralorganen überaus verbreitet. Dies gilt besonders von jenen wichtigen Dekussationen der Zentralorgane, welche in der Medianebene zwischen Fasern beider Körperhälften stattfinden.

Der Sinn der großen zentralen Dekussationen (siehe Gehirn und Rückenmark), seien sie motorischer oder sensibler Art, ist ein sehr bedeutender; es sind keine zufälligen, gleichgültigen Erscheinungen. Sie bedeuten, ähnlich wie die zentralen Kommissuren, die innige Zusammengehörigkeit beider Körperhälften, die ihre Zentren und Peripherien durch die Dekussation vertauschen. Rechte und linke Körperhälfte würden sich ohne sie viel fremder gegenüberstehen und weit selbständigere, für sich bestehende Ganze darstellen, als sie es nunmehr sind.

Lehrbücher und Atlanten: Bechterew, Leitungsbahnen, Leipzig 1898. — Bethe, Allgem. Anat. und Physiol. d. Nervensystems, Leipzig 1903. — Cajal, Systema nervioso del Hombre etc., Madrid 1897—1902. — Edinger, Nervöse Zentralorgane, Leipzig 1904. — Van Gehuchten, Système nerveux de l'homme, Louvain 1901. — Handbuch der Neurologie, hersg. von M. Lewandowsky, Berlin 1910. — Marburg, Mikroskopisch-topographischer Atlas usw., Wien 1904. — Villiger, E., Gehirn und Rückenmark, II. Aufl., Leipzig 1910. — Ziehen, Handbuch d. Anat. d. Zentralnervensystems, Abt. I, Jena 1906; Abt. II, 1913.

B. Spezielle Neurologie.

I. Das Rückenmark. Medulla spinalis.

1. Form und Lage des Rückenmarkes.

Das Rückenmark, der spinale Teil des zentralen Nervensystems (Figg. 17—28), ist ein annähernd zylindrischer, in dorsoventraler und besonders an seiner Vorderfläche abgeplatteter, von einem Kanal durchzogener Körper von symmetrischer Gestalt, welcher an der vorderen Fläche zahlreiche Nervenbündel, die motorischen Wurzeln, entsendet, an der hinteren Fläche zahlreiche Nervenbündel, die sensiblen Wurzeln, aufnimmt und von häutigen Hüllen umgeben im Wirbelkanal liegt. Cranial setzt es sich unmittelbar in das bereits dem Gehirn angehörige verlängerte Mark, Medulla oblongata, fort.

Skeletotopisch erstreckt es sich vom kranialen Rande des Atlas bis zur Gegend des zweiten Lenden-, beziehungsweise des zweiten Steißwirbels.

Als kraniales Ende des Rückenmarkes ist jene Stelle zu bezeichnen, welche dem Austritt des ersten Halsnervenpaares, oder dem Beginn der Pyramidenkreuzung entspricht; sie liegt dem kranialen Rande des Atlas gegenüber.

Das Rückenmark ist nicht an allen Stellen von gleicher Breite und Dicke. Besonders auffallend sind an ihm zwei ansehnliche, langestreckte, spindelförmige und symmetrische Anschwellungen, eine obere, die Halsanschwellung, Intumescentia cervicalis, und eine untere, die Lendenanschwellung, Intumescentia lumbalis, welche dem Ursprungsgebiet der starken Extremitätennerven entsprechen und vorzugsweise durch Zunahme des queren Durchmessers hervorgebracht werden.

Man unterscheidet am Rückenmark mit Rücksicht auf die abgehenden Nervenpaare eine Pars cervicalis, welche die 8 Halsnerven —, eine Pars thoracalis, welche die 12 Brustnerven —, eine Pars lumbalis, welche die 5 Lendennerven —, und eine Pars sacralis, welche die 5 Kreuznerven und den ersten Steißnerven abgehen läßt. Letztere bildet den Markkegel, Conus medul-

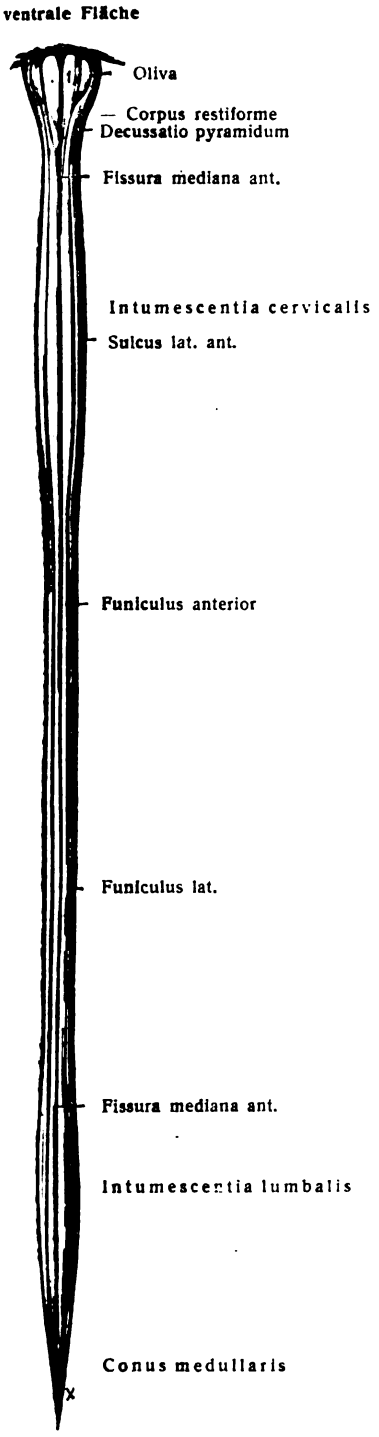

Fig. 21.

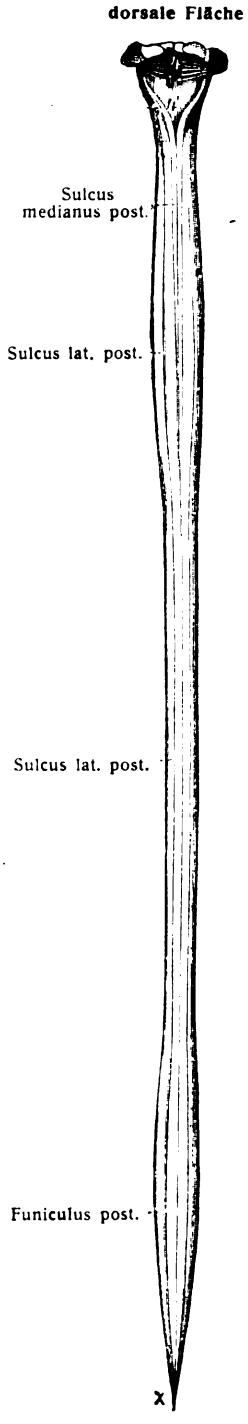

Fig. 22.



Fig. 23.

Figg. 21 und 22. **Vordere** (Fig. 21) **und hintere** (Fig. 22) **Ansicht der Medulla oblongata und des Rückenmarkes.** 1 Pyramis (medullae oblongatae); 4 Fossa rhomboidea; 4' Pars inf. fossae rhomboideae (Calamus scriptorius), X Stelle, an welcher das Filum terminale abgeschnitten ist.

Fig. 23. **Das Filum terminale ist bei X abgeschnitten und besonders dargestellt.**

laris, dessen Spitze etwa 2 mm dick, sich in den langen Endfaden des Rückenmarkes, Filium terminale, fortsetzt. Fig. 23.

Jede der genannten Abteilungen gliedert sich in so viele Folgestücke, als die Abteilung Nervenpaare enthält. Das Rückenmark besteht also aus einer großen Anzahl zusammenhängender Folgestücke, Segmente, deren mindestens 31 gezählt werden.

Das Filum terminale besteht aus zwei Abschnitten, dem Filum terminale internum und externum. Jenes liegt innerhalb, dieses außerhalb des Sackes der Dura mater. Das Filum terminale internum durchzieht in einer Länge von 16 cm, zwischen den langen Wurzeln der beiderseitigen Lumbal- und Sakralnerven in der Medianebene gelegen, den kaudalen Teil des Durasackes und erreicht mit letzterem den zweiten Kreuzwirbel. Das Filum terminale externum, 8 cm lang, wird von einer Fortsetzung der Dura, Vagina terminalis, eng umschlossen, welche das Filum durae matris spinalis bildet, und endigt unter spatelförmiger Verbreiterung an der hinteren Fläche des zweiten Steißwirbelkörpers, indem es in dessen Periost übergeht. Fig. 24.

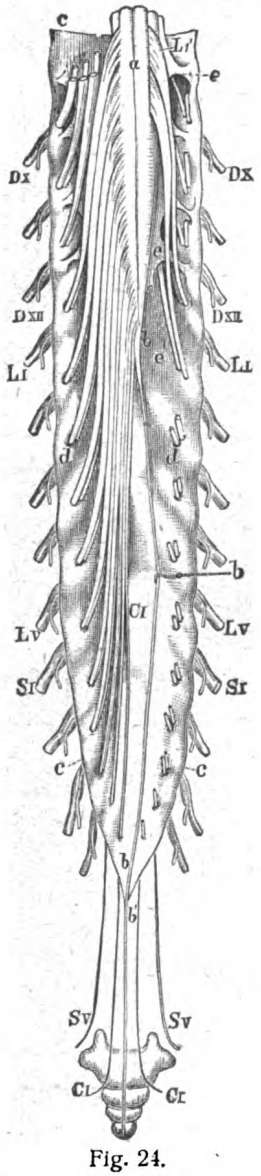

Fig. 24.

Die Länge des Rückenmarkes des Erwachsenen, vom kranialen Ende bis zur Konusspitze gemessen, beträgt im Mittel beim Manne 45, beim Weibe 41—42 cm.

Quere Durchmesser: In der Mitte der Pars thoracalis beträgt der quere Durchmesser 10, der sagittale 8 mm; im breitesten Teile der Halsanschwellung steigt der quere Durchmesser auf 13—14, in der Lendenanschwellung auf 12 mm, während der sagittale kaum um 1 mm zunimmt. Oberhalb der Halsanschwellung, zwischen ihr und der Oblongata, beträgt der Quermesser 11—12 mm.

Die Abhängigkeit der Anschwellungen von der Mächtigkeit der Gliedmaßen ergibt sich einmal aus dem Umstande, daß Verluste der Gliedmaßen bei wachsenden Individuen zu mangelhafter Ausbildung der Anschwellungen führen, ferner aus vergleichend-anatomischen Gründen. Bei jenen Fischen, welchen Gliedmaßen fehlen, durchzieht das Mark in gleichmäßiger Stärke den Wirbelkanal, um im Kaudalteil sich allmählich zu verjüngen; mit starken Extremitäten versehene Tiere dagegen zeigen starke Anschwellungen, wie besonders Schildkröten, Vögel.

Topographie: Skeletotopisch beginnt die Halsanschwellung am zweiten Halswirbel und endigt am zweiten Brustwirbel; sie erreicht ihre größte Breite in der Höhe des fünften bis sechsten Halswirbels. Die Lendenanschwellung beginnt in der Gegend des zehnten Brustwirbels und erreicht am zwölften Brustwirbel ihr Maximum. Die stumpfe Spitze des Conus medullaris, welche bei Längenmessungen des Markes allgemein als kaudales Ende des Rückenmarkes angenommen wird, liegt mit geringen Schwankungen in der Gegend des

Fig. 24. **Kaudaler Teil des Rückenmarkes mit der Cauda equina und der beide umgebenden Dura mater von hinten.** 1 : 3.

Der Sack der Dura mater ist von hinten her aufgeschnitten und auseinander gezogen; links sind alle Nervenwurzeln erhalten, rechts sind die unteren Nervenwurzeln bis zu ihrer Durchtrittstelle durch die Dura abgeschnitten. Das Steißbein ist an seiner natürlichen Lagerungsstelle angebracht, um das Verhältnis des Filum terminale und der Steißbeinnerven zu demselben zu zeigen. *a* Sulcus medianus posterior; *b, b* Filum terminale, ein wenig nach der rechten Seite herübergezogen; *b'* Filum terminale externum, außerhalb des Sackes der Dura mater *(c, c, c, c)*; *d, d* Öffnungen in derselben für den Durchtritt der Nervenwurzeln; *e* Lig. denticulatum; *DX, DXII* zehnter und zwölfter Brustnerv; *LI* u. *LV* erster und fünfter Lendennerv; *SI* u. *SV* erster und fünfter Kreuznerv; *CI* Nervus coccygeus.

unteren Randes des ersten Lendenwirbels, so insbesondere beim Manne. Beim Weibe liegt die Konusspitze in der Regel etwas tiefer, bis zur Mitte des zweiten Lendenwirbels. Tiefer noch reicht sie beim Neugeborenen hinab und erreicht den unteren Rand des zweiten oder dritten Lendenwirbels. Das Weib ist hiernach in diesen wie in manchen anderen Verhältnissen der kindlichen Beschaffenheit ähnlicher geblieben.

Das Gewicht des Rückenmarkes ist 34—38 Gramm; es verhält sich zum Hirngewicht wie 1 : 48, das spezifische Gewicht ist 1,034, das Volum 33 ccm.

Die Festigkeit der Substanz des Rückenmarkes ist nicht bedeutend, immerhin hat das frische Mark eine unerwartete Zähigkeit und Elastizität. Bald aber verliert sich dieselbe und es tritt mit beginnender Zersetzung Weichheit und Zerfließlichkeit an deren Stelle.

Wird das Rückenmark aus dem Wirbelkanal genommen und auf eine ebene Fläche ausgebreitet, so gleichen sich seine natürlichen Krümmungen aus. Wird dasselbe Mark in ein hohes, mit geeigneter Flüssigkeit gefülltes, zylindrisches Gefäß gehängt, so treten die Krümmungen wieder hervor (Flesch). Vom kranialen Ende bis zur Konusspitze sind ihrer besonders zwei zu zählen, eine Hals- und eine Brustkrümmung, die am siebenten Halswirbel ineinander übergehen; an dieser Stelle befindet sich eine starke, ventralwärts konvexe Ausbiegung, untere Halskrümmung. Oberhalb der letzteren ist das Halsmark sanft dorsalwärts gebogen. An der Übergangsstelle zur Oblongata erfolgt eine neue hinten konvexe Richtungsänderung.

Das Rückenmark füllt den Wirbelkanal nicht ganz aus. Außer den drei umhüllenden Häuten, Pia, Arachnoidea, Dura, gehören zu den ausfüllenden Mitteln eine ansehnliche Menge subarachnoidaler Lymphe, reichliche Venenplexus, ferner die freien und von Durascheiden umschlossenen Teile der Nervenwurzeln und Fettgewebe.

Wird an einem Rückenmark der umgebende Durasack gespalten, so bemerkt man, daß vom Lendenteil an die Nervenwurzeln dicht gedrängt und steil kaudalwärts ziehen. Der kaudale Teil des Rückenmarkes samt den umgebenden Nervenwurzeln erinnert hiernach an die Form eines Pferdeschweifes; daher der alte Name Cauda equina für das ganze Bündel. Figg. 17, 18, 24, 26.

2. Furchen und Stränge des Rückenmarkes.

a) Furchen. Figg. 21—25, 30.

An dem von seinen Hüllen befreiten Rückenmark sind mehrere Längsfurchen wahrzunehmen, zwei unpaare, median gelegene und vier paarige, welche verschieden tief in den Markmantel eindringen und verschiedene Bedeutung besitzen.

Die vordere Längsspalte, Fissura mediana anterior, in der vorderen Mittellinie bis zu 4 mm eindringend, erweitert sich an ihrem Grunde, wird am kranialen und kaudalen Ende des Markes flacher und birgt einen ansehnlichen Fortsatz der Gefäßhaut (Septum longitudinale anterius), welcher dem Marke ansehnliche und zahlreiche Gefäße zuführt.

Die hintere Längsfurche, Sulcus medianus posterior, ist eine oberflächliche Längsrinne. In ihrer Fortsetzung zieht das feine, stellenweise unterbrochene Septum posterius 4—6 mm in die Tiefe. Es besteht aus Neurogliafasern, erreicht die zentrale graue Substanz und hängt mit ihr zusammen, während das Septum anterius, aus Bindegewebe bestehend, an der weißen Kommissur Halt macht.

Die vordere Seitenfurche, Sulcus lateralis anterior, dient zum Austritt der vorderen Nervenwurzeln; sie ist keine eigentliche Furche, sondern erscheint als ein schmales, reich durchlöchertes Feld von 2 mm Breite, wenn die vorderen Wurzelbündel ausgezogen wurden.

Die hintere Seitenfurche, Sulcus lateralis posterior, ist eine wirkliche Längsfurche, in welche die starken hinteren Nervenwurzeln mit einer einzigen Reihe eintreten.

Beide Seitenfurchen sind von der entsprechenden Medianfurche im Brustteil des Markes nur je etwa 2,4, an den Anschwellungen aber 3—3,5 mm entfernt. Am Markkegel nähern sich die Seitenfurchen der Mitte und verstreichen endlich etwas früher als die Mittelfurchen.

Außer diesen für den Nervenaustritt bestimmten Seitenfurchen besitzt das Mark jederseits noch einen Sulcus intermedius anterior und posterior. Der erstere ist nicht konstant, doch oft als feine wichtige Furche neben der vorderen Mittelfurche wahrzunehmen; der Sulcus intermedius posterior ist besonders im Halsteil deutlich wahrnehmbar und von der hinteren Mittelfurche 1 mm entfernt.

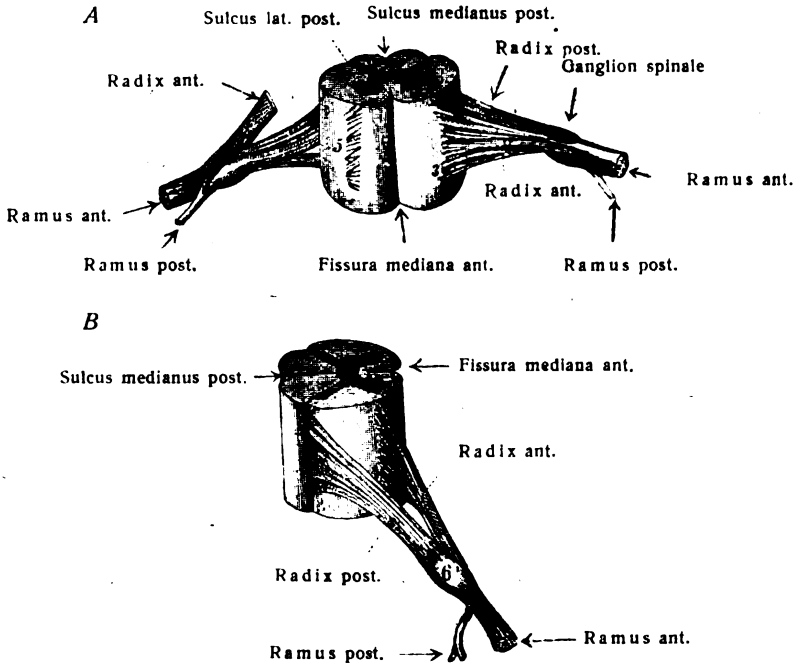

Fig. 25.

Stücke vom Halsteil des Rückenmarkes mit den austretenden Nervenwurzeln. 2:1.

A Rückenmark von vorn; auf der rechten Seite sind die vorderen Wurzelfäden bei 5 durchschnitten; 3 Sulcus lat. ant. mit austretenden vorderen Wurzelfäden. *B* Rückenmark von der Seite gesehen; 6' Ganglion spinale.

b) Markstränge, Funiculi medullae spinalis. Figg. 21, 22, 30.

Durch die beschriebenen Furchen werden jederseits folgende Stränge abgegrenzt:

Vorderstrang, Funiculus anterior; zwischen der vorderen Mittelfurche und dem lateralen Rande des Sulcus lateralis anterior. Durch den Sulcus intermedius anterior wird ein schmales mediales Stück abgegrenzt, der Fasciculus cerebrospinalis anterior (pyramidalis ant.), das laterale Stück heißt Fasciculus anterior proprius (Flechsigi).

Seitenstrang, Funiculus lateralis; zwischen dem Sulcus lateralis anterior und posterior, der mächtigste aller Stränge.

Hinterstrang, Funiculus posterior; zwischen der hinteren Mittelfurche und dem Sulcus lateralis posterior. Er wird durch den Sulcus intermedius posterior in zwei Teile zerlegt; der mediale heißt Gollscher Strang oder zarter Strang,

Fasciculus gracilis (Golli); der laterale dagegen Burdachscher Strang oder Keilstrang, Fasciculus cuneatus (Burdachi).

Vorderstrang und Seitenstrang werden oft gemeinsam als Vorder-Seitenstrang bezeichnet.

Die auffallende Anordnung, daß die vorderen motorischen Nervenwurzeln im Sulcus lateralis anterior, die hinteren, wesentlich sensiblen dagegen im Sulcus lateralis posterior das Rückenmark verlassen, fordert eine Erklärung. Es wird sich später zeigen, daß auch die Ursprungskerne der motorischen Nerven im Rückenmark vorn (ventral), die Ursprungskerne der sensiblen aber, hinten (dorsal) in den Spinalganglien gelegen sind. Welches ist der Sinn dieser Einrichtung? Warum findet nicht das umgekehrte statt? Worin ist diese Regelmäßigkeit begründet? Die sensiblen Nerven sind vor allem Nerven der Haut und der Sinnesorgane. Die Haut aber hat die gleiche Abkunft, wie das zentrale Nervensystem (mit Hüllen) und liegt mit ihm ursprünglich am meisten peripher. Es ist also begreiflich, daß die Hautnerven ihre Ursprungskerne am meisten dorsal haben. Die motorischen Nerven gehören der tiefer liegenden Muskulatur an; es liegt also nahe, daß sie auch ihre Ursprungskerne tiefer, mehr ventral haben. Entsprängen die Hautnerven ventral, die Muskelnerven dorsal, so wäre hierfür gar kein Grund einzusehen und es müßten sich beide Nervenscharen kreuzen, um zum Ziele zu gelangen. In der Tat findet, soweit es für dorsale Muskeln erforderlich geworden ist, jenseits der Ursprungskerne eine teilweise Kreuzung statt.

3. Hüllen des Rückenmarkes.

Das Rückenmark besitzt drei häutige Hüllen. Diese sind von außen nach innen gezählt:

a) die harte Rückenmarkshaut, Dura mater spinalis (Pachymeninx spinalis),

b) die Spinnenwebehaut, Arachnoidea spinalis,

c) die weiche Rückenmarkshaut, Gefäßhaut, Pia mater spinalis.

Pia und Arachnoidea werden zusammen auch Leptomeninx genannt. Alle drei Hüllen sind bindegewebiger Art, unterscheiden sich aber im Bau und Gefäßgehalt sehr beträchtlich voneinander. Die gleichen Hüllen kommen auch dem Gehirn zu; im Gebiete des Foramen occipitale magnum geht der spinale Teil der Hüllen der Nervencentra in den cerebralen über.

a) Dura mater spinalis. Figg. 17, 18, 24, 26–29.

Sie besteht aus zwei weit voneinander abstehenden Blättern, einem dünnen periostalen Blatt zur Auskleidung des Wirbelkanals (Lamina externa, Endorhachis) und der Dura spinalis im engeren Sinne, Lamina interna, welche eine starke fibröse, sehnenartig glänzende Haut darstellt. Zwischen beiden Blättern liegt lockeres Bindegewebe, Fettgewebe, die großen Venenplexus des Wirbelkanals, sowie ein alle diese Teile durchsetzendes ansehnliches Lückensystem, der epidurale (interdurale) Lymphraum, Cavum epidurale.

Die Dura spinalis i. e. S. bildet einen langen und weiten, außen rauhen, innen glatten und glänzenden Sack von zylindrischer Form, der einen viel weiteren Umfang hat als das umschlossene Mark. Er ist am Umfange des Foramen occipitale fest angeheftet, ragt weit über die Spitze des Conus medullaris kaudalwärts und verjüngt sich erst in der Höhe des zweiten oder dritten Kreuzwirbels rasch zu einer kegelförmigen Spitze. Dicht unterhalb des Foramen occipitale treten die Aa. vertebrales durch ihn hindurch. Eine Fortsetzung der Dura erstreckt sich als enge Vagina terminalis mit dem Filum terminale externum des Markes bis zum Steißbein herab, und bildet das Filum durae matris spinalis. Es

geht spatelförmig verbreitert in das hintere Periost des zweiten Steißwirbels über (siehe S. 18).

Der Durasack ist an verschiedenen Stellen mit der Wand des Wirbelkanals durch Bindegewebszüge verbunden:

1. durch Bänder, welche an der ventralen Seite der Dura zum Lig. longitudinale posterius und zum Lig. sacrococcygeum post. ziehen: Ligg. anteriora durae matris;
2. durch Bänder, welche von den Seiten zu den Wirbelbögen ziehen: Ligg. dorsolateralia durae matris;

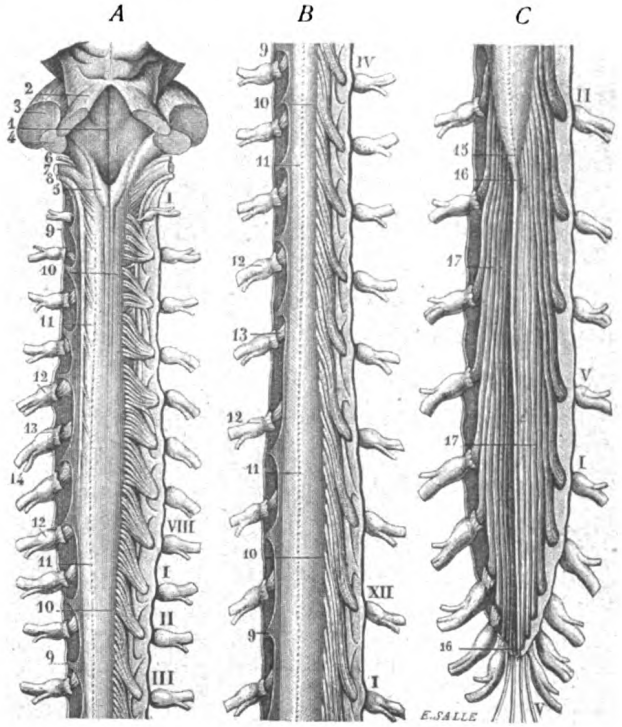

Fig. 26.

Rückenmark mit den Hüllen und den hinteren Wurzeln von hinten, in drei Stücke *A, B, C,* zerteilt. 1:2. (Sappey.)

Der Sack der Dura mater ist durch teilweise Abtragung derselben von hinten eröffnet. Auf der linken Seite sind die hinteren Wurzeln entfernt, um das Lig. denticulatum zur besseren Übersicht seiner Anordnung freizulegen; auf der rechten Seite übersieht man den Durchtritt der Nervenwurzeln durch die Dura mater. In *A* bedeutet I (oben) den ersten, VIII den achten Halsnerven, I (unten); II und III die drei ersten Brustnerven; in *B* bedeutet IV den vierten, XII den zwölften Brustnerven, I den ersten Lendennerven; in *C* sind mit II und V der zweite und fünfte Lendennerv, mit I und V der erste und fünfte Kreuznerv bezeichnet. 1 Fossa rhomboidea; 2 Brachium conjunctivum; 3 Brachium pontis; 4 Corpus restiforme; 5 Clavae der Fasciculi graciles; 6 N. glossopharyngeus; 7 N. vagus; 8 N. accessorius; 9, 9, 9, 9 Ansatzstellen des Lig. denticulatum an der Dura mater; 10, 10, 10, 10 Austritte der hinteren Nervenwurzeln; 11, 11, 11, 11 hintere Längsfurche; 12, 12, 12, 12 Spinalganglien; 13, 13 vordere Nervenwurzeln; 14 Rückenmarksnerven mit ihren Teilungen in hintere und vordere Äste; 15 Conus medullaris; 16, 16 Filum terminale internum; (das Filum terminale externum ist als ein zwischen den beiden Steißnerven herabziehender Faden zu denken); 17, 17 Cauda equina.

3. durch ein Band im Halsteile, welches die Durascheiden der Halsnerven untereinander verbindet: Lig. intervertebrale cervicale;
4. durch die Durascheiden der Spinalnervenwurzeln.

Mit den umhüllten Teilen verbindet sich die Dura auf zweierlei Weise:

a) Mit der Außenfläche der Arachnoidea durch feine, bindegewebige subdurale Fäden, von welcher sie im übrigen durch eine flächenhaft ausgedehnte kapillare Lymphspalte, den Subduralraum, Cavum subdurale, getrennt ist. Fig. 27.

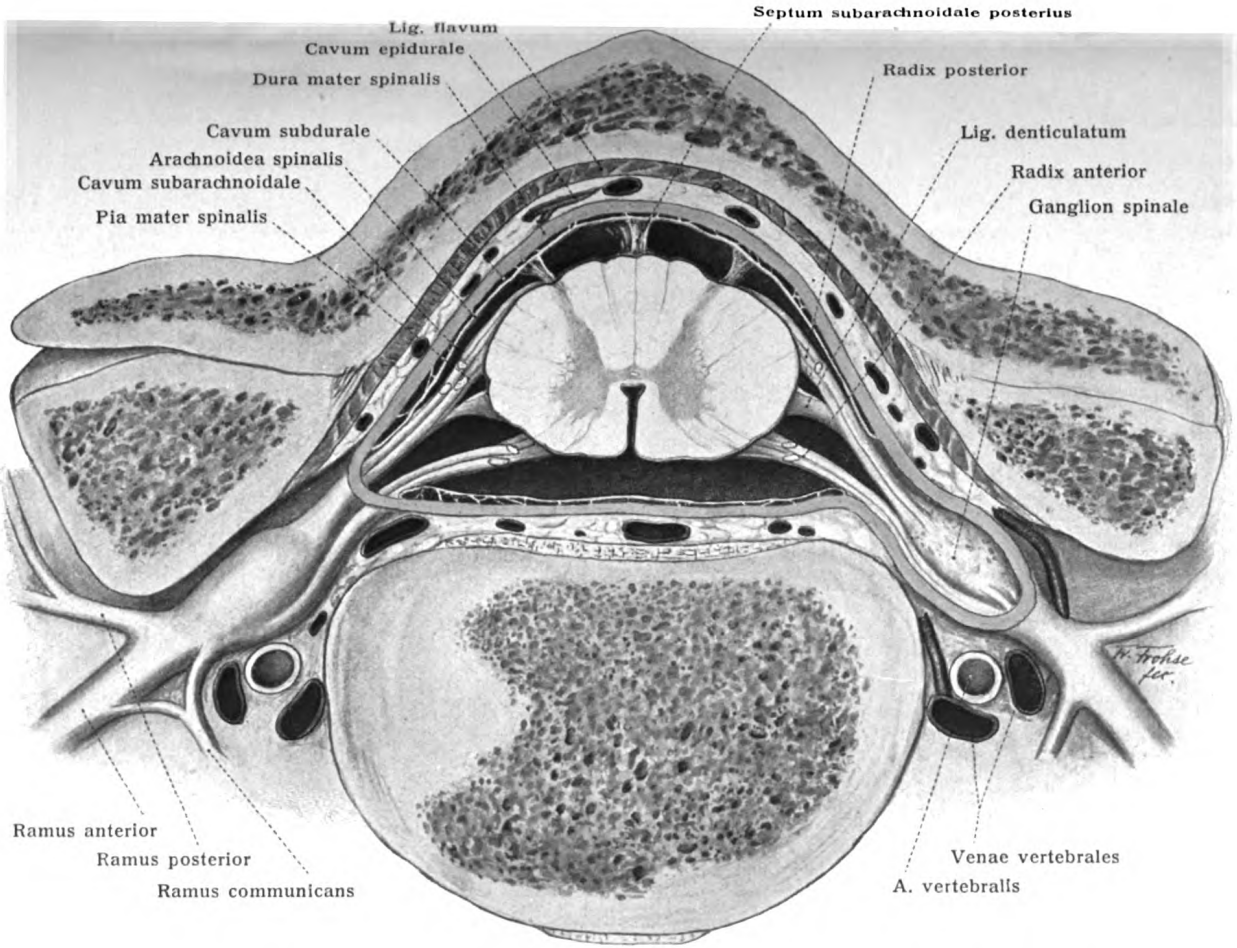

Fig. 27. Hüllen des Rückenmarkes. Querschnitt durch den vierten Halswirbel 3:1.
Dura gelb; Arachnoidea weiß; Subarachnoidalraum und Venen außerhalb der Dura blau.

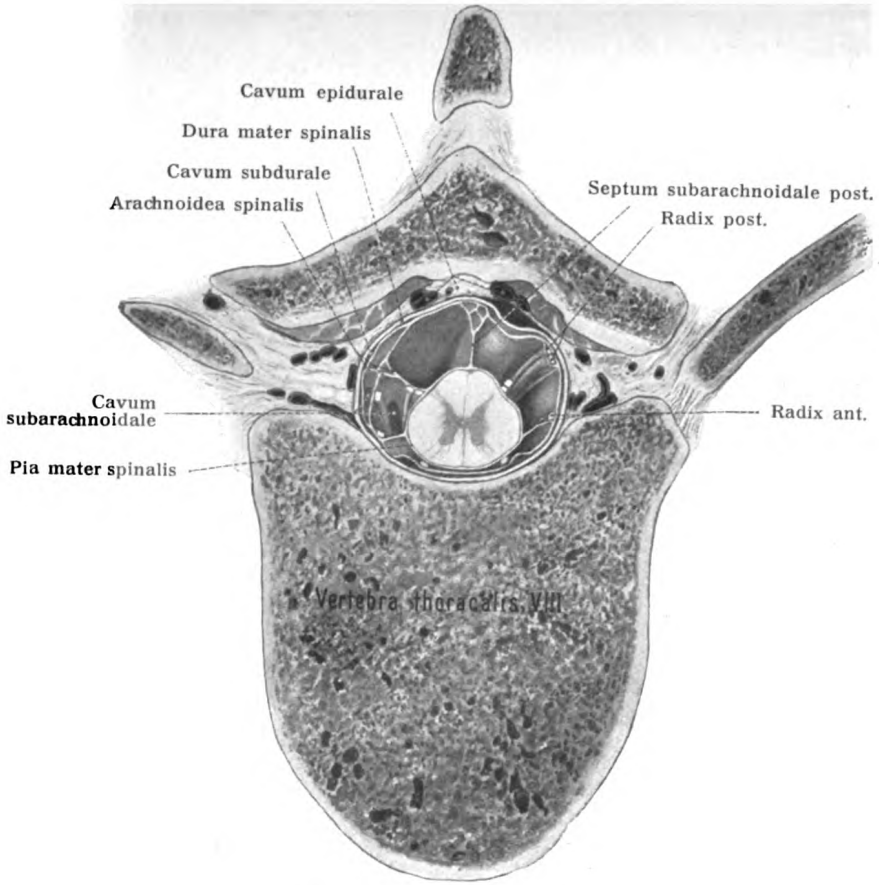

Fig. 28. Hüllen des Rückenmarkes.
Querschnitt durch den achten Brustwirbel.
(Nach Gerstenberg und Hein 1908.)

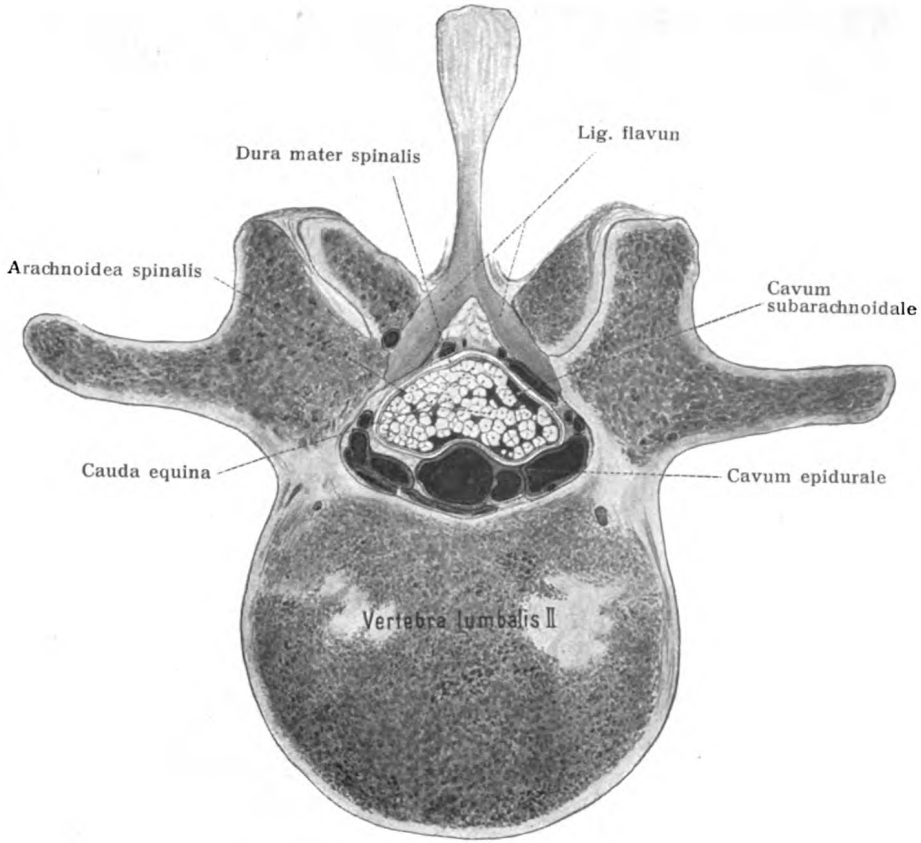

Fig. 29. Hüllen des Rückenmarkes.
Querschnitt durch den zweiten Lendenwirbel.
(Nach Gerstenberg und Hein 1908.)

b) Mit der Pia durch zwei symmetrisch gelegene Längsreihen von je 19—23 flachen Zacken, welche die Ausläufer eines frontal gestellten schmalen Bindegewebsblattes sind und mit diesem zusammen das Zackenband des Rückenmarkes, Ligamentum denticulatum, darstellen. Es ist an der Pia mater befestigt und dient als Befestigungsmittel des Markes.

Die oberste Zacke liegt dicht über der Durchbohrungsstelle des Durasackes durch die A. vertebralis und über dem ersten Halsnerven (Abt. II, Fig. 352). Die folgenden setzen sich jedesmal zwischen zwei aufeinanderfolgenden Nerveneintrittsstellen der Dura fest. Die letzte liegt zwischen dem letzten Brust- und dem ersten Lendennerven. Kaudal von der letzten Zacke ist der seitliche Bandstreifen noch bis zum Conus medullaris zu verfolgen. Vor der vorderen Fläche des Bandes haben die vorderen, hinter der hinteren Fläche die hinteren Nervenwurzeln und der N. accessorius ihre Lage. Figg. 26, 27.

Die Dura besteht aus dichtverflochtenen Bündeln fibrillären Bindegewebes von vorwiegendem Längsverlauf. Zwischen den Bündeln bleibt ein Saftbahnsystem ausgespart, welches nach beiden Oberflächen hin Öffnungen besitzt. Beide Oberflächen der Dura haben einen Endothelüberzug.

Die Dura hat Blutgefäße (Vasa meningea) und Nerven (Nervi meningei). Ab und zu treten außer anderen, später zu erwähnenden Nerven, meist zwischen zwei Nervenwurzeln feine Fäden direkt aus dem Rückenmark, welche einer Zacke des Lig. denticulatum sich anschließend zur Dura gelangen können (Hilbert).

b) Arachnoidea spinalis. Figg. 17, 18, 27—29.

Sie ist eine zarte, gefäß- und nervenlose Haut, welche mit ihrer glatten, endothelüberkleideten Außenfläche der Dura anliegt, während ihre innere, ebenfalls endothelüberkleidete Oberfläche durch zahlreiche subarachnoidale Bälkchen und Häutchen mit der Pia verwachsen ist. Zwischen ihr und der Pia mater befindet sich das Cavum subarachnoidale, welches von ansehnlicher Weite ist und eine beträchtliche Menge Flüssigkeit, den Liquor cerebrospinalis, enthält, während der Subduralraum nur eine kapillare Spalte darstellt.

Die subarachnoidale Flüssigkeit steht mit den großen und vielen subarachnoidalen Räumen des Gehirns, sowie mit der Ventrikelflüssigkeit des letzteren in ununterbrochener Verbindung; ihre Menge beträgt 60—200 Gramm. In ihr wird das Rückenmark schon fast schwimmend getragen, wie in einem flüssigkeiterfüllten Gefäße; hierzu kommen dann die übrigen Befestigungsmittel.

Die Arachnoidea umhüllt demgemäß das Rückenmark als ein weiter, es lose umgebender Sack, welcher außen durch die Dura gestützt wird. Der zwischen ihr und der Pia vorhandene, serumerfüllte Raum wird von dem Lig. denticulatum durchschritten und dadurch unvollständig in eine vordere und hintere Abteilung geschieden. Die vordere, von den motorischen Wurzeln durchsetzte Abteilung stellt einen kontinuierlichen freien Raum, den vorderen Subarachnoidalraum, dar. Die hintere, von den sensiblen Wurzeln durchschrittene Abteilung zerfällt durch eine mediane Scheidewand, Septum subarachnoidale posterius, mehr oder weniger vollständig in eine rechte und linke Hälfte (Key und Retzius). Das Septum posterius besteht im oberen Halsteil nur aus einzelnen Bälkchen. Im unteren Hals- und im Brustteil treten die Lamellen zusammen. Die starken hinteren Nervenwurzeln liegen außerdem innerhalb feiner, siebförmig durchbrochener Häutchen, wodurch nochmals kleinere Fächer im dorsalen Subarachnoidalraum erzeugt werden. Um jede Zacke des Lig. denticulatum schickt die Arachnoidea eine scheidenartige Fortsetzung, deren Endothel in das der Dura übergeht.

Die Arachnoidea spinalis besteht aus einer dünnen Lage längsverlaufender Bündel von Bindegewebsfasern, welche hier und da schmale Spalträume zwischen sich lassen, die von den Oberflächenendothelzellen gedeckt werden. Die subarachnoidalen Bälkchen besitzen sämtlich Endothelscheiden.

c) Pia mater spinalis. Figg. 27, 30.

Die Gefäßhaut des Rückenmarkes schmiegt sich der Oberfläche des letzteren innig an, dringt in die Fissura mediana ant. ein und bildet so das Septum longitudinale anterius des Rückenmarkes.

Sie besteht aus zwei Schichten, einer äußeren und einer inneren. In die äußere gehen die subarachnoidalen Bälkchen über. Die äußere Lage baut sich aus dichtliegenden längsverlaufenden, von Endothelscheiden umgebenen Bindegewebsbündeln auf und ist außen von einem dünnen endothelialen Häutchen bedeckt.

Die Innenlage ist ein durch kapillare Spalträume von der äußeren geschiedenes Bindegewebsblatt, welches aus einer dünnen Schicht zirkulärer Fibrillenbündel besteht und auf beiden Flächen noch elastische Fasernetze trägt; außen und innen ist sie außerdem noch von Endothel bedeckt. Hier und da treten Pigmentzellen im Gewebe der Intima auf.

Die feineren Blutgefäße der Pia verlaufen zwischen beiden Blättern und dringen dann, vom inneren Blatte mit adventitiellen Scheiden versehen, senkrecht in die Marksubstanz ein. Die Anfänge der genannten Scheiden münden mit trichterförmiger Erweiterung, sogenannte Piatrichter bildend, in die Spalträume zwischen beiden Blättern der Pia. Letztere Spalträume stellen die Lymphräume der Pia dar. Sie und die Piatrichter sind vom Subarachnoidalraum aus, natürlich aber auch durch Einstich in sie selbst injizierbar.

Die Nerven der Pia spinalis stammen größtenteils aus dem Sympathicus, führen aber auch spinale aus den hinteren Wurzeln stammende Elemente. Sie bilden in der äußeren Schicht der Pia den Plexus nervosus piae matris. Die Bestandteile dieses Geflechtes schließen sich den kleinen Arterien der Pia an, zum Teil treten sie mit den eindringenden arteriellen Ästchen in die gröberen Septa des Markes.

Über die neueren Untersuchungen von Ph. Stöhr siehe weiter unten bei Pia mater encephali.

4. Gefäße des Rückenmarkes.

a) Die Arterien des Rückenmarkes sind:

1. Die Aa. spinales anteriores, Äste der Aa. vertebrales.

Die beiden kleinen Gefäße konvergieren kaudalwärts und fließen am oberen Markende zur unpaaren A. spinalis anterior zusammen. Letztere läuft in der vorderen Längsmitte des Markes vor dem Eingange der Fissura mediana anterior in fast gleichbleibender Stärke bis zum Filum terminale und verliert sich auf ihm. Am Conus medullaris sendet sie nach jeder Seite einen oder zwei feine Äste, welche geschlängelt unter den vorderen Wurzeln der letzten Nerven auf die Rückseite des Markes treten und vor den hinteren Nervenwurzeln kranialwärts umbiegen. In dem Winkel, welchen die hinteren Nervenwurzeln mit den Seitensträngen bilden, gelangt das Gefäß jederseits zu den Aa. spinales posteriores und bildet so eine bogenförmige Anastomose zwischen den vorderen und hinteren Spinalarterien.

2. Die Aa. spinales posteriores, gleichfalls Äste der Aa. vertebrales.

Sie entspringen etwas weiter kaudal, bleiben aber im Gegensatz zu den anteriores unvereinigt und verbergen sich zwischen dem Rückenmark und den hinteren Nervenwurzeln.

3. Die Ramuli medii der Rami spinales, nämlich der Spinaläste der Aa. vertebrales, intercostales, lumbales, iliolumbales, sacrales laterales. (Abt. III, S. 349.)

Die Ramuli medii entsenden nämlich an Stärke etwas wandelbare, vordere, regelmäßig aber feine hintere Zweige mit den vorderen und den hinteren Nervenwurzeln zum Rückenmark und seinen Häuten. Sie sind die segmentalen Gefäße des Markes; das vordere und die hinteren Längsgefäße dagegen sind nur von accessorischem Charakter; die Anastomosenketten der segmentalen mit den Längsgefäßen bedingen die Möglichkeit der so großen Länge der letzteren (siehe Abt. III, S. 219, 220).

Die A. spinalis anterior entsendet während ihres Verlaufes fortwährend in sagittaler Richtung feine Zweige zur Tiefe der Fissura mediana ant., wo sie jederseits in einer Reihe durch die vordere Kommissur in die Seitenhälfte des Markes eindringen. Ebenso dringen von den Aa. spinales posteriores, sowie von dem ganzen Umfange des Gefäßnetzes der Pia radiale Ästchen in das Rückenmark. Ihr Verlauf ist durch das Septensystem vorgezeichnet. Von dessen Bindegewebe begleitet gelangen kleine Arterien in großer Zahl zur grauen Substanz. Schon innerhalb der weißen zweigen sich Ästchen ab, welche ein die Nervenfaserbündel umspinnendes Kapillarnetz mit langgestreckten Maschen bilden. Viel dichter ist das Kapillarnetz der grauen Substanz, in der es enge polygonale Maschen bildet.

Venen.

Aus den Kapillarnetzen sammelt sich das venöse Blut besonders in zwei größere Binnenvenen, Vv. centrales. Äußere Venen sind die Vena spinalis anterior und posterior.

Die beiden Zentralvenen stehen vielfach unter sich und mit der V. spinalis anterior in Verbindung. Jene beiden verlaufen, von einer kleinen Arterie (A. centralis medullae spinalis) begleitet, in je einem Längsgange, welcher neben der Substantia gelatinosa centralis gelegen ist und der Längsaxe des Rückenmarkes folgt. Oft ist eine der beiden Venen stärker, selten fehlt die eine streckenweise ganz. Am oberen und am unteren Ende des Markes lösen sich beide Zentralvenen durch wiederholte Teilungen in eine Reihe feinerer Äste auf, welche schließlich in kapillare Zweige übergehen.

Ein anderer Teil der Abzugsbahnen des Venenblutes des Markes zieht radiär durch die weiße Substanz in die Venen der Pia oder in die längs der hinteren Mittellinie verlaufende V. spinalis posterior. Die äußeren Markvenen stehen durch segmentale Bahnen mit den inneren Plexus des Wirbelkanals in Verbindung. (Siehe Abt. III, S. 427.)

Die arteriellen Äste im Rückenmark sind sämtlich Endarterien, d. h. sie gehen diesseits des Kapillargebietes keine Verbindungen miteinander ein.

Kadyi, H., Die Blutgefäße des menschlichen Rückenmarkes. Lemberg 1889.

Lymphgefäße.

Vom Lymphgefäßsystem, welches im ganzen Nervensystem eine bedeutende Entfaltung erfährt, wurden der epidurale, subdurale, subarachnoidale und interpiale Lymphraum schon beschrieben.

Die Lymphbahnen im Innern des Markes begleiten die arteriellen und venösen Gefäße in Form des zugleich dichtesten und lockersten Netzes, d. i. in Form von perivaskulären Räumen, indem jene Gefäße von vollständigen Lymphscheiden umhüllt werden. Diese Bahnen liegen gewissermaßen innerhalb der Gefäß-Adventitia (Robin, Virchow). Man bezeichnet sie daher auch als adventitielle Lymphwege, zum Unterschiede von einem anderen gleichausgedehnten Lückensysteme, welches zwischen der Außenwand der adventitiellen Lymphwege und der Substanz des Markes gelegen ist.

Am frischen Objekt kaum als Gangwerk wahrnehmbar, werden jene periadventitiellen, epimedullaren Lücken um so klaffender durch Schrumpfung; sie sind zuerst von His injiziert worden. Mag ihre Außenwand von Endothel überkleidet sein oder Neuroglia sie abschließen, für den Stoffverkehr wird ihre Gegenwart immer von Bedeutung sein.

Hier ist auch jener unzähligen, mehr oder weniger feinen Räume und Gänge zu gedenken, welche zwischen der Außenwand der Nervenzellen des Markes und der gegenüberliegenden Neurogliawand gelegen sind, welche ferner zwischen allen Fortsätzen der Nervenzellen und der Neurogliawand der sie aufnehmenden Kanäle sich befinden. Die pericellularen und perifilaren Räume, so klein und fein sie im frischen Zustande des Objekts auch sicherlich sind, haben dennoch für den Stoffverkehr unverkennbar eine hohe Bedeutung.

Der subarachnoidale und der subdurale Raum hängen zusammen mit den Lymphspalten der Spinalnerven. Letztere stehen mit abführenden Lymphgefäßen in Verbindung, die in benachbarte Lymphdrüsen einmünden.

Strasser, Über die Hüllen des Gehirns und des Rückenmarkes. Comptes rend. Assoc. anat. 1901.

5. Querschnittsbilder des Rückenmarkes. Figg. 30—44.

Wir werden zunächst an einem schematischen Querschnitt (Fig. 30) die Mikrotopographie der einzelnen Teile des Organs kennen lernen, dann erst können wir mit Nutzen die regionären Unterschiede (Figg. 32—44) und den feineren Aufbau studieren[1]).

Zunächst finden wir die uns schon bekannten Furchen wieder: Fissura mediana ant., Sulcus medianus post., Sulcus lat. ant. et post., Sulcus intermedius post.

Besonders auffallend ist der Unterschied zwischen der grauen und der weißen Substanz: Letztere bildet den peripherischen Teil, erstere liegt zentral. Vordere Furche und hinteres Septum dringen weit in das Innere vor, so daß zwischen ihren Enden nur eine schmale Brücke übrig bleibt. Innerhalb dieser Brücke befindet sich der Zentralkanal, Canalis centralis, ein von zylindrischen Zellen ausgekleideter Gang, dessen Lichtung beim erwachsenen Menschen oft streckenweise verödet ist. Er ist von einer größeren Menge gelatinöser Substanz umgeben, Substantia gelatinosa centralis (Substantia grisea centralis). Ventral vom Zentralkanal und der ihn umgebenden gelatinösen Substanz befindet sich die vordere Kommissur, an welcher noch wieder zwei Abschnitte unterschieden werden, die ventrale aus sich kreuzenden markhaltigen Nervenfasern bestehende Commissura anterior alba und die dorsal von dieser befindliche Commissura anterior grisea. Dorsalwärts vom Zentralkanal liegt die Commissura posterior, welche nur spärliche markhaltige Fasern enthält.

Die Kommissuren verbinden die beiden Seitenhälften der grauen Substanz. Das Gesamtbild des Querschnittes der grauen Substanz hat eine gewisse Ähnlichkeit mit einem aufgespannten Schmetterling und wird darum auch als Schmetterlingsfigur bezeichnet. Stellt man sich aber die gesamte graue Substanz des Rückenmarkes als plastisches Gebilde vor, so besitzt sie das Aussehen einer mit tiefen Rinnen und starken Längsleisten versehenen Säule. Die einzelnen Längsleisten werden jetzt als graue Säulen, Columnae griseae, bezeichnet (früher nannte man sie mit Rücksicht auf das Querschnittsbild Hörner, Cornua). Es gibt jederseits drei solche Säulen.

Den vor der Frontalebene der Kommissur gelegenen großen Vorsprung der grauen Substanz jeder Seite nennt man Vordersäule, Columna anterior: deren hinterer Teil, die Basis, geht in die Hintersäule, Columna posterior, über. Letztere erfährt hinter ihrem Ursprung eine Einschnürung, Hals der Hintersäule, Cervix columnae posterioris. Hinter dieser Einschnürung schwillt die Hintersäule zu einem spindelförmigen Kopfe an, Caput columnae posterioris, und verjüngt sich endlich zu einer gegen den Sulcus lateralis posterior gerichteten Spitze, Apex columnae posterioris. Auf dieser sitzt die Rolandosche Substanz, Substantia gelatinosa post. (Rolandi).

Von der lateralen Seite der Vordersäulenbasis ragt ein dritter bedeutender Vor-

[1]) Hier wie später an den Schnitten durch Medulla oblongata, Pons und andere Hirnteile muß der Studierende sich zunächst die Einzelheiten des Bildes einprägen, in der Art wie man Geographie lernt. Erst wenn die Bilder so fest in der Erinnerung haften, daß sie jederzeit gegenwärtig sind, kann die zweite Stufe in Angriff genommen werden, die Verknüpfung der Einzelheiten der verschiedenen Bilder zu stereometrischer Auffassung.

sprung in den Markmantel, die Seitensäule, Columna lateralis; diese ist im Brustmark am deutlichsten, nimmt kaudal ab, während sie im Halsmark mit der stark ausgebildeten Vordersäule zusammenfließt.

Dorsal von der Seitensäule liegt die Formatio reticularis. Sie liegt in einem Winkel, welchen die Seitensäule mit dem lateralen Rande der Hintersäule bildet, und besteht aus netzartig angeordneten Balken grauer Substanz, welche in den Seitenstrang vorspringen, kleinere Bündel weißer Substanz von ihm abschneiden und in ihre Maschen aufnehmen. Nach dem Lendenmarke hin abnehmend, dehnt sich die Formatio reticularis kranialwärts beständig aus.

Außer diesen großen, stumpfen oder scharfen Vorsprüngen gegen die weiße besitzt die graue Substanz eine große Menge feiner Leisten, Septula medullae spinalis, welche von der Peripherie der grauen Substanz radial in den Markmantel eintreten, sich teilen und verbinden, zum großen Teil dessen Oberfläche erreichen und so den Markmantel in zahlreiche feine Blätter zerlegen. Die Oberfläche der grauen Substanz ist hiernach nicht glatt, sondern rauh und zackig.

Die Ganglienzellen der grauen Substanz liegen zu Gruppen vereinigt und in zerstreuter Anordnung.

Als besondere Gruppen sind innerhalb der Vordersäule durch Waldeyer unterschieden: 1. die vordere mediale, 2. die vordere laterale Gruppe; 3. die hintere mediale (Kommissurenzellen), 4. die hintere laterale Gruppe; 5. die zentrale Gruppe.

In der Seitensäule befindet sich die Seitensäulengruppe.

In der Basis der Vordersäule liegen außer zentralen Ganglienzellen die Gruppe der Mittelzellen sowie die ebenfalls kleinen Nebenzellen.

An der medialen Seite des Basis der Hintersäule liegt eine sehr deutlich abgegrenzte Gruppe von Ganglienzellen. Sie heißt jetzt Nucleus dorsalis (Stillingi, Clarkii), ist bekannter als Clarkesche Säule und wird auch als Stillingscher Kern bezeichnet. Sie hat ihren größten Querschnitt im unteren Brustmark und dehnt sich ununterbrochen zwischen dem siebenten Halsnerven und dem dritten Lendennerven aus. Weiter oben und unten, im Hals- und Sacralmark, finden sich isolierte graue Massen an den entsprechenden Stellen vor.

Auch die Substantia gelatinosa Rolandi enthält besondere kleine Ganglienzellen, Gierkesche (Virchowsche) Zellen.

In der Zona spongiosa befinden sich vereinzelte mittelgroße Ganglienzellen, Marginalzellen.

Die weiße Substanz, der Markmantel, umhüllt die graue Substanz so vollständig, daß sie an keiner Stelle die Oberfläche berührt. Man unterscheidet an ihr den Vorderstrang, Funiculus anterior, welcher von der Fissura mediana ant., der Commissura ant. alba, der Vordersäule begrenzt wird. Seine konventionelle Grenze gegen den Seitenstrang wird durch das laterale vordere Wurzelbündel bezeichnet. Eine vom Sulcus intermedius ant. parallel zur Fissura mediana ant. gezogene Linie teilt den Strang in zwei Teile, den medialen Pyramiden-Vorderstrang, Fasciculus cerebrospinalis anterior (pyramidalis ant.) und den Vorderstrang-Rest oder das Vorderstrang-Grundbündel, Fasciculus ant. proprius (Flechsigi.)

Der Seitenstrang, Funiculus lateralis, liegt lateral von der grauen Substanz. Seine Grenze gegen den Vorderstrang ist uns schon bekannt, seine Grenze nach hinten bildet die Zona terminalis (siehe über diese weiter unten).

Auch im Seitenstrang sind einzelne untergeordnete Stränge bekannt. Ihre Grenzen sind aber auf gewöhnlichen Präparaten nicht zu erkennen. Trotzdem kann man sich ihre Lage leicht einprägen, wenn man sagt: das von der Formatio reticularis durchsetzte Gebiet ist der Pyramiden-Seitenstrang, Fasciculus cerebrospinalis lateralis (pyramidalis lat.). Eine schmale Zone, parallel der Oberfläche, von der Zona terminalis bis ungefähr zur Abgangsstelle des Lig. denticulatum reichend, ist der Kleinhirnseitenstrang, Fasciculus cerebellospinalis (besser Seitenstrang-Kleinhirnbahn, Fasciculus spinocerebellaris). Eine kleine Zone, ventral von dem Kleinhirnseitenstrang gelegen, heißt Gowerssches Bündel, Fasciculus anterolateralis superficialis (Gowersi). Was vom Seitenstrang noch übrig ist, wird als Seitenstrangrest oder Seitenstrang-Grundbündel, Fasciculus lateralis proprius (Flechsigi) bezeichnet.

Die Zona terminalis liegt an der Peripherie des Rückenmarkes in der Verlängerung der Hintersäule und wird medianwärts von den eintretenden hinteren Wurzelfasern begrenzt. Sie besteht aus feinsten markhaltigen Nervenfasern, welche in der Längsrichtung des Rückenmarkes verlaufen. Sie wurde früher als Lissauersches Bündel bezeichnet. Zwischen der Zona terminalis und der Substantia gelatinosa post. (Rolandi) befindet sich eine Lage grauer Substanz, Zona spongiosa.

Der Hinterstrang, Funiculus posterior, liegt zwischen Septum post., Commissura post. und Hintersäule. Er wird durch den Sulcus intermedius post. und durch ein von ihm ausgehendes Septum in den medialen Gollschen Strang, Fasciculus gracilis (Golli), und den lateralen Burdachschen oder Keilstrang, Fasciculus cuneatus (Burdachi), zerlegt.

Aus der Vordersäule treten in zahlreichen Bündeln die vorderen motorischen Wurzeln aus, indem sie den Vorderstrang durchsetzen und im Gebiet des Sulcus lat. ant. heraustreten. Die einzelnen Bündel entstehen durch Zusammentreten der einzelnen Neuriten innerhalb der Vordersäule.

Die hinteren (sensiblen) Wurzeln treten in dickeren Bündeln medianwärts von der Zona terminalis in den Burdachschen Strang ein, woselbst das Bündel pinselförmig auseinandergeht. Eine Anzahl der Fasern verbleibt im Hinterstrang, andere ziehen in die graue Substanz der Hintersäule.

Die äußerste Lage des Rückenmarkes wird von einer schmalen Zone von Neuroglia gebildet, Waldeyers subpiale Schicht.

Die im Vorhergehenden geschilderten Teile des Querschnitsbildes sind in bestimmten Abschnitten des Rückenmarkes deutlicher, in anderen minder deutlich ausgebildet. (Figg. 32—44).

Die Kommissuren werden am besten studiert am Cervikal-, Lumbal- und Sakralmark, wo namentlich die Commissura ant. alba sehr deutlich ist. Die Zona terminalis, spongiosa, gelatinosa post. sucht man am vorteilhaftesten zuerst im Lumbal- oder Sakralmark auf. Hat man sie hier gut gesehen, so wird man sie leicht auch im Cervikal- und Thorakalmark finden. Die vorderen und die hinteren Wurzeln werden im Gebiet der Intumescentia cervicalis und lumbalis am deutlichsten zu sehen sein, weil hier die dicken Extremitätennerven entspringen. Seitensäule und Formatio reticularis sind am kräftigsten im Cervikalmark. Die Einteilung des Hinterstranges in Gollschen und Burdachschen Strang findet man erst vom mittleren Thorakalmark kranialwärts. In dem kaudalen Abschnitt des Rückenmarkes wird man darnach vergeblich suchen. Die Zellengruppen der grauen Substanz sind ebenfalls wieder im Gebiet der Hals- und Lendenanschwellung am deutlichsten. — Man glaube aber nicht, daß man alle im Schema aufgeführte Gruppen in einem Querschnitt nebeneinander finden kann. — Der Nucleus dorsalis ist am kräftigsten im XI. Thorakalsegment. Er wird kaudalwärts plötzlich, kranialwärts allmählich schwächer und ist kranial vom 7. Cervikal- und kaudal vom 3. Lumbalsegment nur noch in Spuren vorhanden.

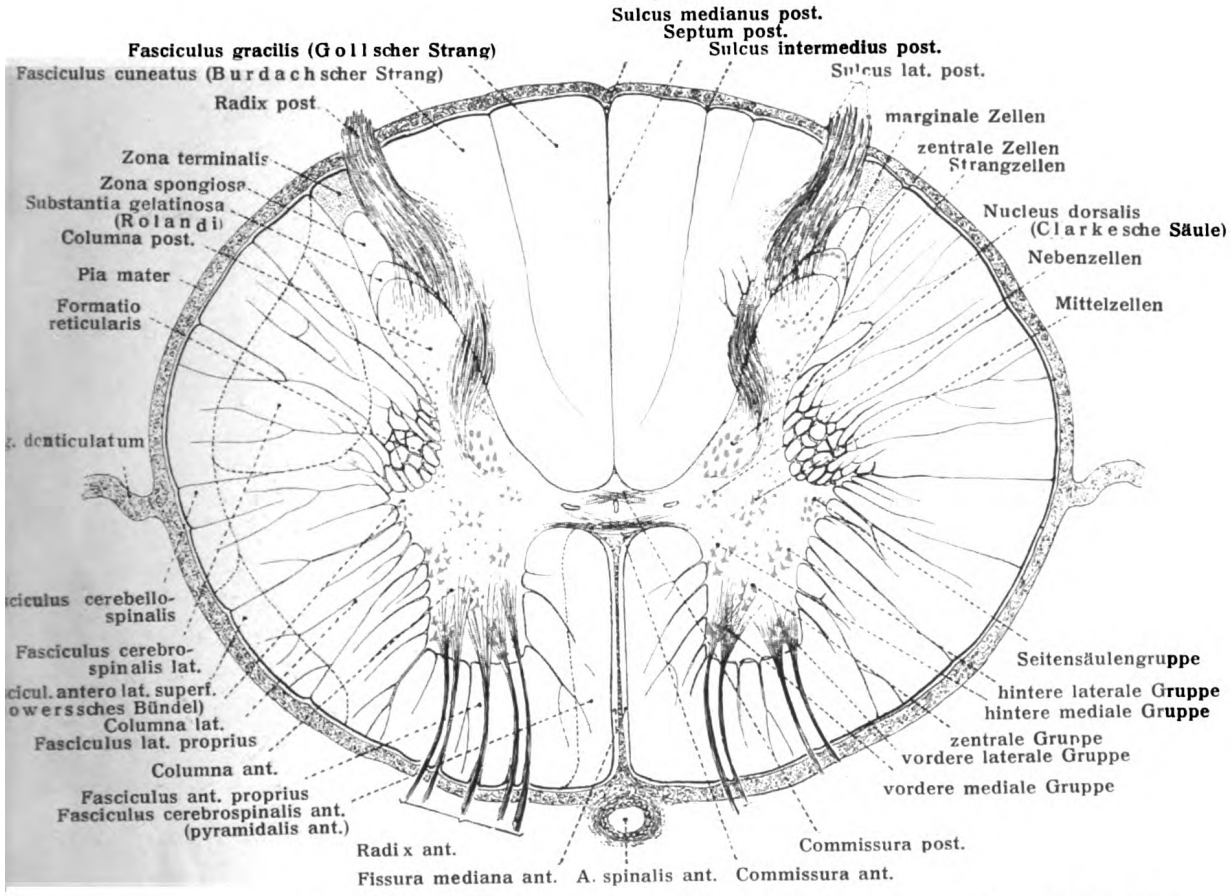

Fig. 30. Schematischer Querschnitt des Rückenmarkes mit Pia mater und Lig. denticulatum. Ganglienzellen rot.

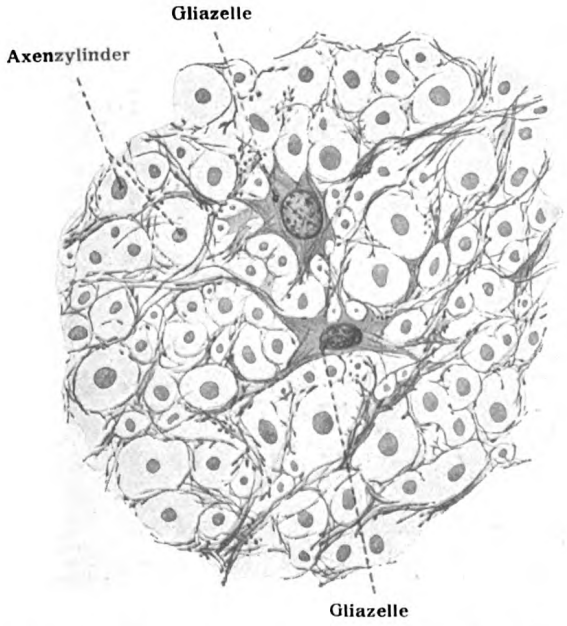

Fig. 31. Gliagerüst im Hinterstrang des menschlichen Rückenmarkes. Kerne und Gliafasern blau.

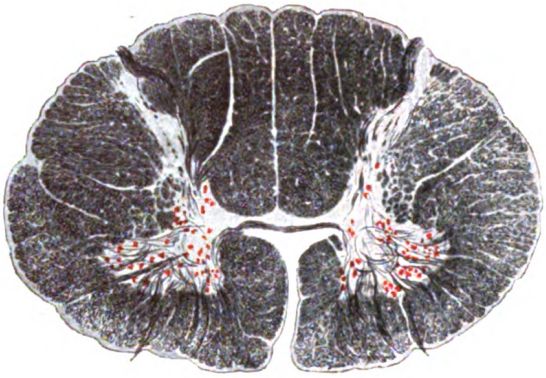

Fig. 32 (C. IV)

Fig. 33 (C. VII)

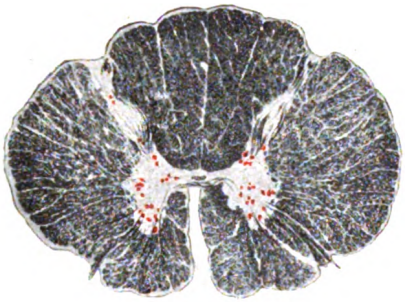

Fig. 34 (Th. II)

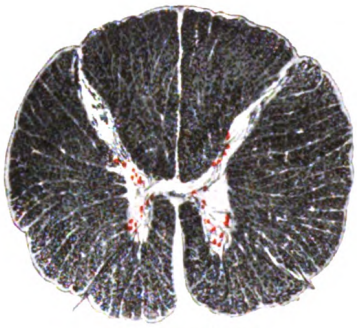

Fig. 35 (Th. V)

Fig. 36 (Th. VIII)

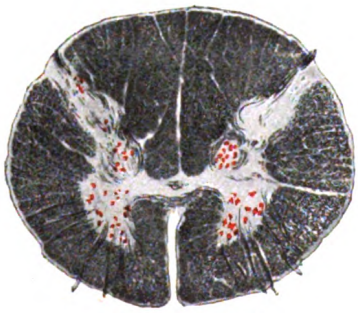

Fig. 37 (Th. XII)

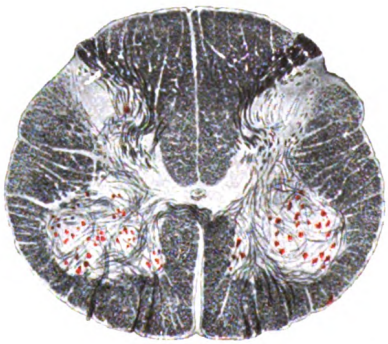

Fig. 38 (L. II)

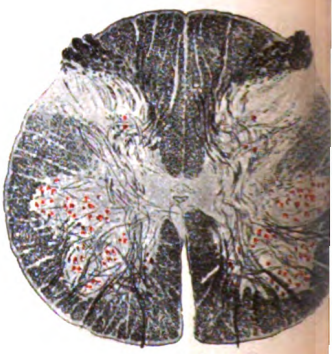

Fig. 39 (L. IV)

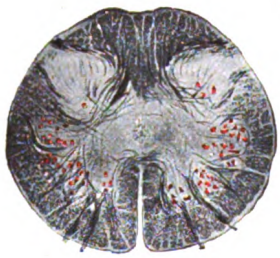

Fig. 40 (S. I)

Fig. 41 (S. II)

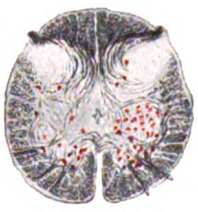

Fig. 42 (S. III)

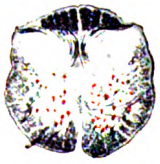

Fig. 43 (S. IV)

Fig. 44 (S. V)

Figg. 32—44. Querschnittsbilder durch verschiedene Segmente desselben Rückenmarkes.

Durch alle diese Verschiedenheiten wird es verhältnismäßig leicht, die Zugehörigkeit eines Schnittes zu den einzelnen Hauptteilen des Rückenmarkes zu bestimmen, nämlich ob ein Schnitt dem Cervikal-, Thorakal-, Lumbal- oder Sakralmark entstammt. Schwieriger ist es schon festzustellen, ob er dem oberen, mittleren oder unteren Abschnitt dieser Teile angehört.

6. Der Zentralkanal, Canalis centralis.

Der Canalis centralis hat in den verschiedenen Gegenden des Markes veränderliche Gestalt und Größe. Im Brustmark ist er rundlich und hat einen Quermesser von 0,05—0,1 mm. In der Halsanschwellung ist seine Form queroval, in der Lendenanschwellung längsoval. Gegen die Oblongata hin wandelt sich die querovale Form ebenfalls zu einer sagittalen Spalte um. Im Conus medullaris rückt der Kanal mehr und mehr an die hintere Mediansfurche heran und erweitert sich im kaudalen Ende des Konus zum Ventriculus terminalis (W. Krause).

Der Querschnitt des Ventrikels ist meist dreiseitig, mit hinterer Spitze und vorderer Basis. Seine Länge beträgt 8—10, seine Breite 0,5—2 mm, seine Tiefe 0,4—1 mm. Beim Übergang des Konus in das Filum terminale setzt er sich wieder in einen feinen Kanal fort, welcher bis zur halben Länge des Filum hinabreicht, wo er blind endigt.

Der Zentralkanal ist häufig obliteriert, zumal im Halsteil des Rückenmarkes.

7. Massenverhältnis der grauen und der weißen Substanz.

Die graue Substanz nimmt von der Spitze des Conus medullaris bis zur Mitte der Lendenanschwellung an Masse stetig zu (bis auf 24,89 qmm Querschnittfläche), erfährt im Brustmark eine sehr bedeutende Abnahme (bis auf 4,56 qmm Querschnitt) und schwillt an der Halsanschwellung wiederum bedeutend an (bis 19,67 qmm), um im oberen Halsmark langsam abzunehmen. Mit Bezug auf die abgehenden Nervenwurzeln ergibt sich die Tatsache, daß der Flächeninhalt der grauen Substanz auf Querschnitten um so größer ist, je mehr Wurzelfasern in dem bezüglichen Abschnitt aus dem Rückenmark hervorgehen; die graue Substanz ist an jenen Stellen am mächtigsten, wo die großen Extremitätennerven entspringen.

Ganz anders verhält sich die weiße Substanz. In der Gegend der Konusspitze ist der Querschnitt überwiegend aus grauer Substanz gebildet, welche nur von einem schmalen Saume weißer umgeben wird. Von hier an erfährt die weiße Substanz bis zum kranialen Teil der Halsanschwellung eine stetige Zunahme (bis auf 24,02 qmm), die nur in der Strecke vom dritten Lenden- bis zum zwölften Brustnerven durch eine unbedeutende Abnahme unterbrochen wird. Die Zunahme erfolgt am Beginn der beiden Anschwellungen rascher als an anderen Stellen.

Im ganzen genommen erscheint folglich die Masse der grauen Substanz des Rückenmarkes in der Form einer Doppelspindel, die weiße dagegen in der Form eines Kegels mit kaudaler Spitze. Das Verständnis dieses Verhaltens wird sich aus dem Studium der Leitungsbahnen leicht ergeben.

An der Austrittsstelle des vierten Lendennerven nehmen graue und weiße Substanz nahezu gleich viel Raum ein (die graue 21,02, die weiße 22,34 qmm). Weiter kranial hat die weiße stets einen größeren Flächeninhalt als die graue; auch die Halsanschwellung ändert dies Verhältnis nicht; im Ursprungsgebiet des sechsten Halsnervenpaares mißt der Querschnitt der weißen Substanz 24,02, der der grauen 16,67 qmm. Vom vierten Halsnerven zur Oblongata ist dann wieder eine kleine Abnahme weißer Substanz zu bemerken. Die einzelnen weißen Stränge verhalten sich hierbei jedoch verschieden.

Es wurde oben erwähnt, daß die graue Substanz proportional den austretenden Nervenwurzeln zu- und abnehme. Dies bezieht sich jedoch wesentlich auf die Vordersäulen. Die Hintersäulen werden durch die Anschwellungen weniger beeinflußt, obwohl auch sie eine Zunahme erfahren. Dies ist besonders der Fall in der Lendenanschwellung, in welcher die Hintersäulen eine ansehnliche Breite besitzen. Die Zunahme der Vordersäulen in der Halsanschwellung ist vor allem eine seitliche, so daß von einer isolierten Seitensäule nichts mehr gesehen wird. Gegen die Spitze des Conus medullaris hin verliert sich die Abgrenzung der Vorder- und Hintersäule. Zugleich treten die Hintersäulen immer näher zusammen und verschmelzen schließlich zu einer Masse.

An den beiden Intumeszenzen ist die Commissura alba besonders mächtig; an den übrigen Stellen überwiegt die Commissura grisea.

Die hintere graue Kommissur ist am mächtigsten im Conus medullaris (sagittaler Durchmesser bis 0,40 mm), nimmt in der Lendenanschwellung ab (0,13), sinkt im Brustteil noch mehr (0,03) und wächst im Halsmark wieder (0,13).

8. Feinerer Bau des Rückenmarkes.

a) Das stützende Gerüst.

Das stützende Gerüst des Rückenmarkes wie des Gehirns besteht aus zwei dem Ursprunge nach wesentlich voneinander verschiedenen Geweben:

α. aus pialen Bindegewebsfortsätzen, welche als Leiter der sehr zahlreichen in das Mark eindringenden Gefäße erscheinen;

β. aus Nervenkitt, Neuroglia[1]), einem Gewebe, welches dem gleichen epithelialen, ektodermalen Zellenlager entspringt, wie die nervösen Elemente selbst (siehe Figg. 31, 45—48 und Teil I). Sie besteht aus Gliazellen und Gliafasern.

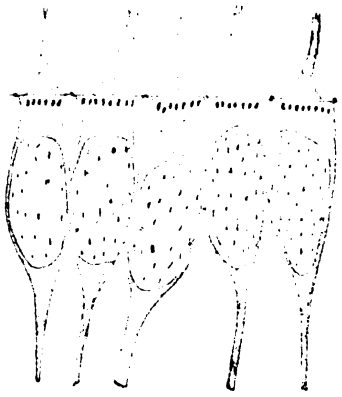

Fig. 45.
Ependymzellen (starke Vergr.).

Die Gliazellen sind reich verästelte Gebilde, deren Ausläufer wahrscheinlich miteinander zusammenhängen und wahrscheinlich ein Syncytium bilden. Die Gliafasern bestehen nach den histochemischen Untersuchungen von Kühne und Ewald aus Hornsubstanz, Neurokeratin.

Das Aussehen der Neuroglia ist jedoch keineswegs überall gleich. Dies hängt zum Teil mit dem Wechsel der zu stützenden Teile zusammen; aber auch ohne diesen Umstand vermag sie bedeutende Verschiedenheiten zu entwickeln. Im Interesse der Darstellung ist sie in drei Kategorien zu teilen:

1. das Ependym,
2. die Neuroglia der grauen Substanz und
3. die Neuroglia der weißen Substanz.

Über die Stützsubstanz der Nervenwurzeln siehe periphere Nerven.

Das Ependym. Figg. 45, 46.

Die zylindrischen Zellen des Ependyms, Ependymzellen, kleiden in einfacher Schicht den Zentralkanal aus. Jede Zelle trägt am Innenende einen verdickten Kutikularsaum, welcher mit den Säumen der folgenden verbunden ist. Der Kutikularsaum jeder Zelle trägt zahlreiche Cilien. (Abt. I, Fig. 213.) Der lange periphere Fortsatz, Ependymfaser, erstreckt sich bis zur Oberfläche des Rückenmarkes (Fig. 46), wo er mit einer kleinen Verbreiterung endigt.

Die Neuroglia der grauen Substanz.

Die Gliazellen der grauen Substanz (Deiterssche Zellen, Pinselzellen), anfänglich spärlich, allmählich immer reichlicher in der grauen Substanz verbreitet, haben zuerst längliche Gestalt, später Sternform, Astrocyten, und besitzen großenteils eine außerordentliche Menge von Fortsätzen. Sie erscheinen wie Schatten von Nervenzellen, stellen auch histologische Einheiten dar wie letztere, und bilden mit ihren vielen Ausläufern schließlich die feinsten und zartesten Filze, die als

[1]) Betone Neuróglia.

Gliopilem dem Neuropilem (Nervenfaserfilz) gegenüberstehen. Sie enthalten nur wenige oder gar keine Gliafasern (Fig. 47) und feinste Mikrosomen, die Gliosomen.

Sie sind überall in der grauen Substanz vorhanden, bilden aber stärkere Anhäufungen an drei verschiedenen Stellen:

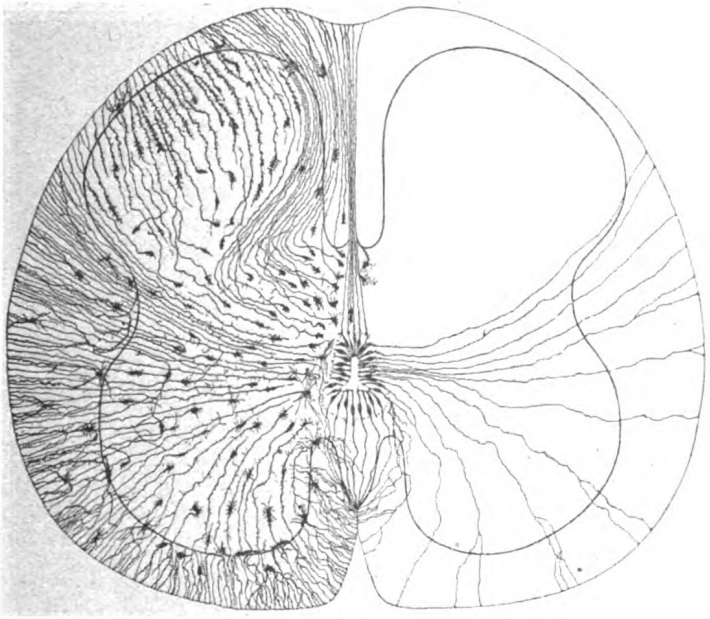

Fig. 46.

Neuroglia vom Rückenmark eines 14 cm langen menschlichen Fetus (Golgi-Methode). (v. Lenhossék.) Rechts Ependymgerüst, links Neurogliazellen. Vorderer und hinterer Ependymkeil.

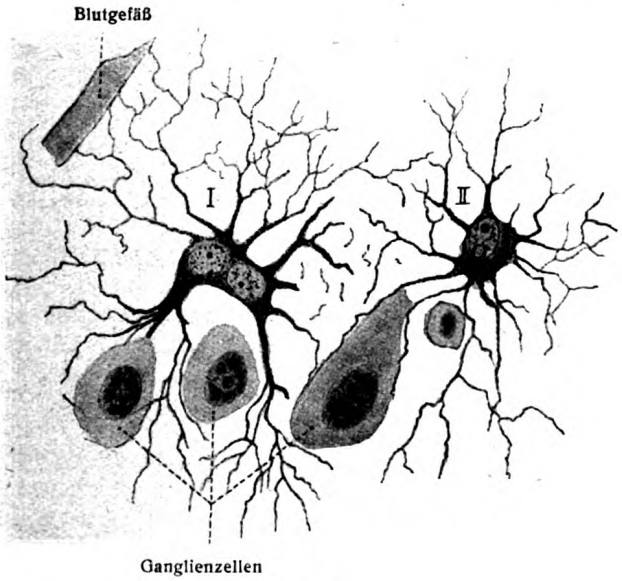

Fig. 47.

Neurogliazellen der Großhirnrinde des Menschen (aus Schaffer, Hirnpathologische Beiträge 1915). I Zelle mit zwei Kernen; II Zelle mit einem Kern.

a) Substantia gelatinosa centralis (grisea centralis),
b) Substantia gelatinosa posterior (Rolandi),
c) Zona spongiosa.

Die Substantia gelatinosa centralis liegt in der nächsten Umgebung des Zentralkanales, wird von den Ependymfasern durchsetzt und bildet mit den Zellkörpern der letzteren den zentralen Ependymfaden von R. Virchow. Sie besitzt kreisförmigen oder elliptischen Querschnitt. Die Neurogliazellen sind hier ziemlich zahlreich, haben plumpe Gestalt, reiche Fasern und zeigen eine dem Zentralkanal konzentrische Anordnung der dichten Fasermassen.

Die Substantia gelatinosa posterior stellt eine schon mit freiem Auge leicht sichtbare, vorn offene, gebogene Platte dar, welche den Kopf der Hintersäule der grauen Substanz gegen den Seitenstrang und den Hinterstrang abgrenzt. Ihr konvexer Rand ist den eintretenden hinteren

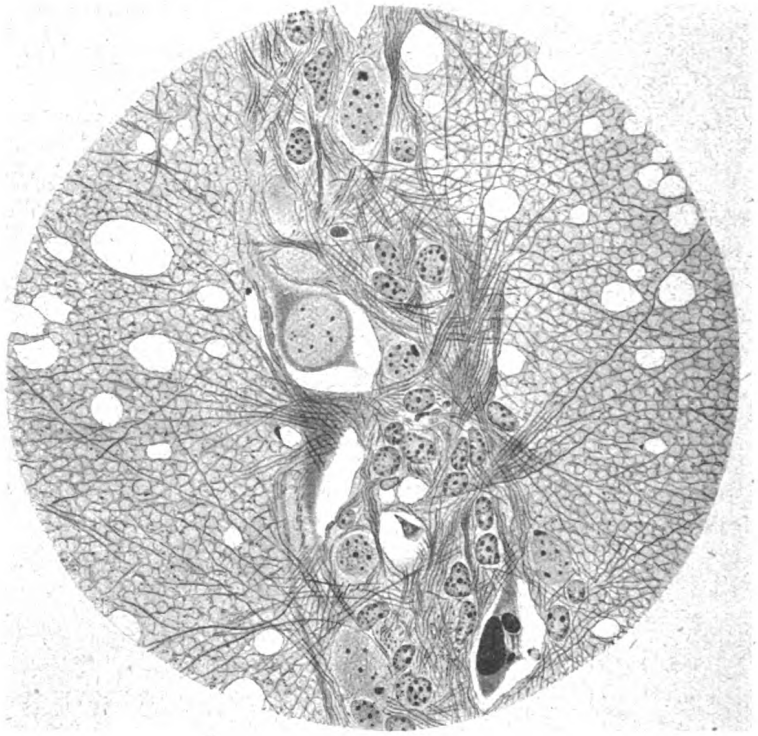

Fig. 48.

Bau der Neuroglia in der grauen und weißen Substanz des Rückenmarks von Myxine. (Erik Müller, 1899.)

Wurzeln zugekehrt. Im Lendenteil halbmondförmig, erscheint sie im Brust- und Halsmark winkelig geknickt, mit hinterer Spitze. In den Anschwellungen hat sie ihre größte Stärke und ist im Brustmark am schwächsten; hier nimmt sie $^1/_5$ des Querschnittes der Hintersäule ein, in der Halsanschwellung $^1/_3$, in der Lendenanschwellung sogar $^2/_5$. (Figg. 32—44.) Sie ist an vielen Stellen durchbrochen zum Durchtritt von Nervenbündeln und besteht aus einem überaus reichen und feinen Geflecht von Gliafasern, in welches an vielen Stellen Gliazellen eingestreut sind. Ihre Blutgefäße sind nicht zahlreich; Nervenzellen fehlen nicht gänzlich; andere umsäumen den Außenrand der Rolandoschen Substanz. Alle neueren Beobachter betonen das äußerst dichte Flechtwerk zarter Fasern der hier vorkommenden Gliazellen, die pelzige, moosige Beschaffenheit derselben auf gewissen Entwicklungsstufen; in späterer Zeit scheinen auch körnige, traubenartige Umwandlungen der Substanz vorzukommen.

An die eigentliche Rolandosche Substanz schließt sich hinten eine schmale Schicht, Zona spongiosa, oder Zonalschicht der Hintersäulen, saumartig an, welche ihren Namen erhalten hat von den zahllosen größeren und kleineren Lücken, die sich in ihr befinden; sie ähnelt daher einem Schwamme. Ihre Grundlage bilden Gliazellen und deren Fasern.

Die Neuroglia der weißen Substanz besteht ebenfalls aus Gliazellen, welche jedoch eine große Menge von Gliafasern enthalten und wahrscheinlich ein Syncytium bilden (Fig. 31). Auch die Ependymfasern ziehen in die Glia der weißen Substanz hinein. Sie besitzt im ganzen einen regelmäßigeren Bau, als die der grauen; denn sie dient zur Stütze einfacher angeordneter Teile, vor allem der Fasermassen des Markmantels. Dessen einzelne, meist vertikal ziehende Nervenfasern liegen von früher Zeit an nicht unmittelbar nebeneinander, sondern werden durch kleine Zwischenräume getrennt. Letztere sind von der Neuroglia eingenommen. Diese hängt an der Innenfläche des Markmantels mit der grauen Substanz zusammen, an der Außenfläche entwickelt sie allmählich eine feine verdichtete Schicht, welche keine Nervenelemente mehr führt, sondern eine gemeinsame Hülle für das ganze Rückenmark bildet: die Rindenschicht, die subpiale Schicht Waldeyers. Sie ist an verschiedenen Stellen von wechselnder Mächtigkeit, wird außen von der Pia mater bedeckt und dringt an ihrer Innenfläche mit vielen kleinen und größeren Fortsätzen in die weiße Substanz ein.

b) Die nervösen Bestandteile.

A. Die Nervenzellen.

Die graue Substanz des Rückenmarkes erstreckt sich als ununterbrochene, symmetrisch geformte Säule vom Conus medullaris bis zur Oblongata und setzt sich in letztere fort. Sie enthält als wesentliche Bestandteile Nervenzellen und Nervenfasern, von welchen erstere teils zu Gruppen zusammentreten, teils zerstreute Lage besitzen. Ihre Häufigkeit ist nicht in allen Querschnittshöhen gleich, sondern wächst an den Eintrittsstellen der segmental angeordneten Nervenwurzeln. Daher zeigt die graue Substanz selbst bis zu gewissem Grade eine segmentale Gliederung.

Die Nervenzellen des Rückenmarkes können nach verschiedenen Gesichtspunkten eingeteilt werden. Eine wichtige Unterscheidung, der wir hier folgen, gründet sich auf das Verhalten und die Bahn des Neuriten. Hiernach gibt es, wie Cajal feststellte:

1. Cellulae radiculares, Wurzelzellen. Der Nervenfortsatz zieht zur vorderen oder hinteren Nervenwurzel;

2. Cellulae funiculares, Strangzellen. Der Nervenfortsatz zieht zu den weißen Marksträngen; es sind unilaterales und bilaterales zu unterscheiden; im letzteren Falle teilt sich der Nervenfortsatz in zwei Fasern, deren eine durch die vordere Kommissur auf die andere Seite des Markmantels gelangt;

3. Cellulae axi-ramificatae. Der Nervenfortsatz verliert seine Selbständigkeit und zerfällt in der grauen Substanz in eine große Anzahl feinster Äste (Golgi-Zellen vom II. Typus). Unter den Cellulae axi-ramificatae gibt es auch solche, deren Neurit zunächst die vordere Kommissur überschreitet und in der grauen Säule der anderen Seite sich in ein terminales Astwerk auflöst.

Nach der spezifischen Funktion können die Zellen eingeteilt werden in motorische, sensible, reflektorische, assoziierende usw.

Im einzelnen ist von den verschiedenen Zellen eine Menge wichtiger Besonderheiten festgestellt worden und folgendes zu beachten:

1. Cellulae radiculares, Wurzelzellen.

Es gibt Vorderwurzelzellen und Hinterwurzelzellen.

a) Cellulae radiculares anteriores, Vorderwurzelzellen. Figg. 30, 50, 53.

Die Vorderwurzelzellen, die motorischen Zellen der vorderen Wurzeln, in den Intumeszenzen die beiden vorderen und die lateral-hintere Zellengruppe der Vorder-

säule bildend, im oberen Hals- und im Brustmark unzerklüftet, zeichnen sich vor allen anderen multipolaren Nervenzellen des Markes durch die Größe ihres Körpers und den Reichtum ihrer Dendritenverästelung aus. Manche Dendritenausläufer ragen in die weiße Substanz und in die vordere Kommissur hinein. Der Neurit entspringt vom Zellkörper oder von einem Dendritenstamme, tritt durch den Vorderstrang in die vordere Nervenwurzel und wird so zum Axenzylinder der peripheren motorischen Nervenfaser. In manchen Fällen entsendet der Neurit in der Nähe seines Ursprunges feine Seitenzweige, die sich verästeln.

Fig. 49.

Rückenmarkelemente bei der Ringelnatter (Tropidonotus natrix).

Querschnitt des Rückenmarkes eines 8 cm langen Embryo; *C* Kommissurenzellen; *S* Strangzelle; *V* vordere (ventrale) Kommissur; *P* multipolare Zellen in den Spinalganglien. Der Eintritt der hinteren Wurzelfasern und ihre Kollateralen sind zum Teil zu sehen, ebenso die Kollateralen der Vorder- und Hinterstränge. (G. Retzius, 1898.)

b) Cellulae radiculares posteriores, Hinterwurzelzellen. Figg. 49, 50, 53.

Von ihnen gibt es zwei Gruppen mit sehr ungleicher Zahl der Elemente. Die eine, weit überwiegende Gruppe wird durch die Zellen der Spinalganglien dargestellt; die kleine andere dagegen durch Zellen, die in der Vordersäule liegen, ihren Neuriten aber in die hintere Wurzel entsenden.

a. Die Nervenzellen der Spinalganglien.

Sie verhalten sich zum Ursprunge der hinteren Wurzeln ebenso, wie die Zellen der vorderen Wurzeln zu letzteren und haben hier ihren systematischen Platz zu finden, obwohl sie im fertigen Marke und schon früher außerhalb des Rückenmarkes liegen. In der Embryonalzeit sind die Spinalganglienzellen aller Wirbeltiere spindelförmig und bipolar (Fig. 50); so bleiben sie dauernd bei den Fischen; bei den höheren Klassen werden sie durch exzentrische Wachstumsvorgänge pseudo-unipolar, mit Ausnahme der Ganglienzellen des Ganglion spirale und des Ganglion vestibulare, welche bipolar bleiben. So entsendet die Zelle einen Ausläufer, der sich bald darauf teilt, und zwar so, daß die beiden Äste zusammen

mit dem Ausläufer eine T-Figur bilden (Fig. 53). Der zentrale Fortsatz ist oft der schwächere; er stellt den Neuriten der Zelle dar, der periphere Fortsatz dagegen einen langen, astlosen Dendriten.

Manche Zellen bringen außerdem auch kurze, gewöhnliche Dendriten hervor. Nach v. Lenhossék (Arch. mikr. Anat. 1906) verlassen diese Zellausläufer jedoch das Gebiet der Scheidenzellen nicht, sondern gehen nach Bildung einfacher Schlingen wieder an den Zellkörper (Fig. 51), oder die Ausläufer derselben Zelle bilden miteinander ein Netz. Dadurch entstehen die sogenannten „gefensterten Zellen".

Die Neuriten dieser Zellen legen sich aneinander, bilden so den Hauptbestandteil der hinteren Wurzel und treten als solche in das Rückenmark ein. Die Zellen selbst sind je von einer besonderen bindegewebigen Kapsel und einer dichten Lage von Scheidenzellen umgeben (siehe S. 12). Die Kapsel setzt sich in die Scheide der

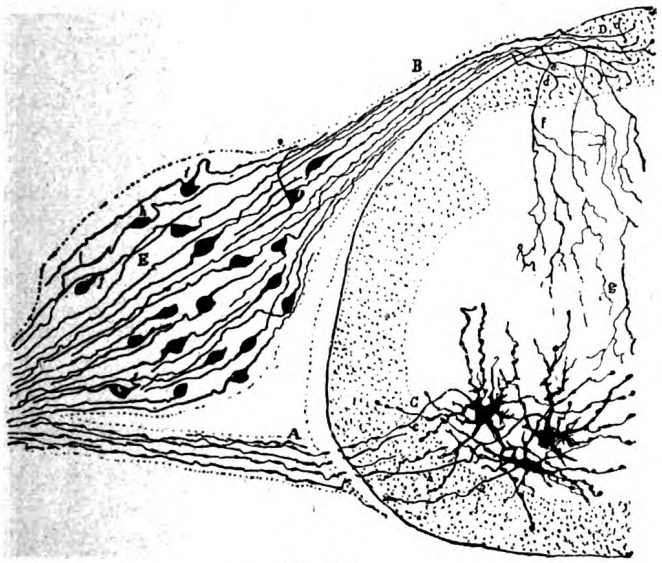

Fig. 50.

Fig. 50. **Vorderwurzelzellen und Hinterwurzelzellen aus dem Thorakalmark eines Hühnerembryo vom 9. Tage.** *A* vordere Wurzel; *B* hintere Wurzel; *C* Vorderwurzelzellen (motorische Nervenzellen); *c* Neurit einer Vorderwurzelzelle; *D* intramedullarer Teil der hinteren Wurzel; *e* Ursprung einer Kollateralen, die sich nach *f* verzweigt; *g* letzte Reiser der radikularen Kollateralen; *d* Teilungsstellen; *E* Ganglion spinale; *h* bipolare Ganglienzelle; *i* eine andere bipolare Ganglienzelle, welche der Säugetierform ähnlich ist. (Nach Cajal.)

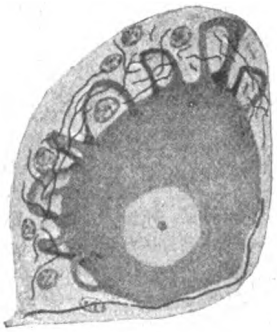

Fig. 51.

Gefensterte Zelle aus dem Ganglion ciliare des Huhnes. (Nach Lenhossék, 1911.)

ungeteilten und geteilten Nervenfaser fort. Die ungeteilte Faser erhält in der Nähe der Zelle außerdem eine Markhülle und Schwannsche Scheide, welche einwärts der Fibrillenscheide ihre Lage haben und beide auf die Teilungsäste übergehen. Auf der ungeteilten Strecke kann die Nervenfaser einen bis zwei Schnürringe besitzen; die Teilungsstelle selbst liegt immer an einem Schnürringe (Abt. I, Fig. 186).

Wie die Spinalganglien sind gebaut: das Ganglion semilunare (Gasseri), das Ganglion geniculi, das Ganglion petrosum, das Ganglion jugulare und das Ganglion nodosum.

Denken wir uns die Spinalganglienzellen weiter in die Peripherie gerückt und schließlich in die Epidermis eingetreten, so liegen Verhältnisse vor, wie sie bei manchen Wirbellosen vorkommen. Bei Lumbricus sind, wie v. Lenhossék zeigte, solche Zellen als Sinnesnervenzellen in die Haut eingeschaltet. Bei anderen Wirbellosen liegen die entsprechenden Sinneszellen in größerer Tiefe und stellen so eine Verbindungsbrücke zu den Spinalganglienzellen dar (Retzius). Auch das weitere Verhalten ist ähnlich. Der zentrale Zellfortsatz (Neurit) strebt zum Bauchstrange, dringt in denselben ein und zerfällt wie bei den Wirbeltieren in einen auf- und absteigenden Ast, um früher oder später frei zu endigen (Fig. 52).

Einen merkwürdigen Bestandteil der Spinalganglien bilden von Cajal nachgewiesene sympathische Nervenfasern. Sie gelangen durch den Ramus communicans des Spinalnerven an jenen Platz und bilden innerhalb der Bindegewebskapsel der Zellen ein perizellulares Geflecht. Siehe unten, Spinalganglien und Sympathicus.

β. Die Vordersäulenzellen der hinteren Wurzeln.

In der Vordersäule sind, bis jetzt allerdings erst beim Hühnchen, Zellen nachgewiesen, die deutlich der motorischen Gruppe angehören und ihren starken Neuriten durch die Hintersäule in die hintere Wurzel und durch das Spinalganglion treten lassen; mit den Spinalganglienzellen treten sie nicht in Verbindung, sondern stellen „durchtretende Fasern" des Ganglion dar, während die zahlreichen anderen unterbrochen werden. Wohin sie gelangen, ist zweifelhaft, vielleicht zum Sympathicus (v. Kölliker). Fasern der Hinterwurzeln, die von der Vordersäule zu den Hinterwurzeln ziehen, wurden zuerst von v. Bechterew, später von Cajal aufgefunden; v. Lenhossék zeigte darauf auch die zugehörigen Vordersäulenzellen.

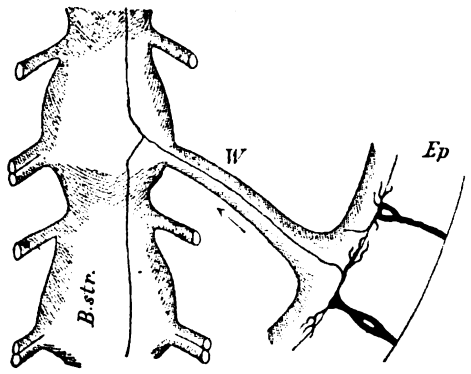

Fig. 52.

Die zellulare Endigung sensibler Nerven des Regenwurmes, halbschematisch. (v. Lenhossék.)
Ep Epidermis (Hypodermis aut.) mit sensiblen Sinnesnervenzellen; *W* Nervenwurzel; *B.str.* Bauchstrang mit Bifurkation und Endigung der sensiblen Faser.

Nach den Versuchen von G. Gabri kommen beim erwachsenen Hunde in den hinteren Wurzeln keine motorischen Elemente vor. Sowohl Durchschneidungs- und Degenerationsversuche als auch Reizungsversuche hatten dieses Ergebnis. (Arch. ital. Biol. T. 26. 1896).

2. Strangzellen. Cellulae funiculares. Figg. 49, 53, 55—57.

Allgemeines. Die Strangzellen sind Zellen vom Golgitypus I; sie entsenden ihren Neuriten in die Markstränge derselben Seite und der gekreuzten Seite. Letztere durchschreiten die vordere Kommissur (Figg. 53, 57). Sie bilden eine bestimmte Gruppe, die Kommissuren-Strangzellen, kurz auch oft Kommissurenzellen (Komissurengruppe) genannt und liegen im medialen Felde der Vordersäule. Andere Gruppen von Strangzellen sind diejenigen des Vorderstranges, Seitenstranges, Hinterstranges. Die letzteren sind die seltensten, die des Seitenstranges die häufigsten. Im ganzen stellen die Strangzellen weitaus das größte Kontingent von Nervenzellen der grauen Substanz dar, bilden gegenüber den hinteren Wurzelzellen Neuronen II. Ordnung und übernehmen zum Teil die Weiterleitung sensibler Empfindungsreize nach oben und nach unten; alle aber stellen bezüglich ihres Neuriten zentripetale Bahnen dar. Ihre Zellkörper haben durchschnittlich mittlere und kleinere Durchmesser; die Dendriten sind minder zahlreich, können aber ihre Äste weithin erstrecken. Der Neurit entspringt vom Zellkörper oder von einem Dendritenstämmchen, gelangt als Strangfaser in einen der bezeichneten Stränge und geht auf zweierlei Weise in die Längsfasern des Markes über: entweder durch einfache Umbiegung meist zentralwärts, oder unter T-förmiger Teilung; der eine, meist stärkere Teilungsast, schlägt aufsteigende, der andere absteigende Richtung ein (Fig. 55). Es gibt längere odere kürzere Strangfasern, je nachdem sie sich über ein kürzeres oder ein längeres Stück des Rückenmarkes erstrecken. Die längsten sind wohl die Neuriten von den Zellen der Clarkeschen Säule, welche bis zum Kleinhirn reichen. Die Strangfaser ist oft ohne Seitenästchen, doch gibt es bei den einzelnen Gruppen in dieser Hinsicht gewisse Verschiedenheiten, denn

die Strangzellen mit kurzer Strangfaser entsenden zahlreiche Kollateralen in die graue Substanz und endigen schließlich auch dort.

Die einzelnen Zellarten: *α.* Der Neurit der Kommissurengruppe zieht bogenförmig durch die vordere Kommissur zum Vorderstrange der anderen Seite. (Fig. 53.) Manchmal gehen feine Reiser, selten längere Äste während seines Verlaufes zur Kommissur von ihm ab und ziehen zurück in die graue Substanz. Ein Neurit kann seine Teilung früher als gewöhnlich vollziehen; der eine Ast macht den Weg zum gekreuzten Vorderstrange, der andere zum gleichseitigen Vorderstrange (Kombinationsformen von Cajal).

β. Die zahlreichen Strangzellen des Vorder-Seitenstranges haben ihre Hauptlagerstätte in dem zwischen beiden sich ausbreitenden Mittelfelde grauer Substanz, greifen von hier aber

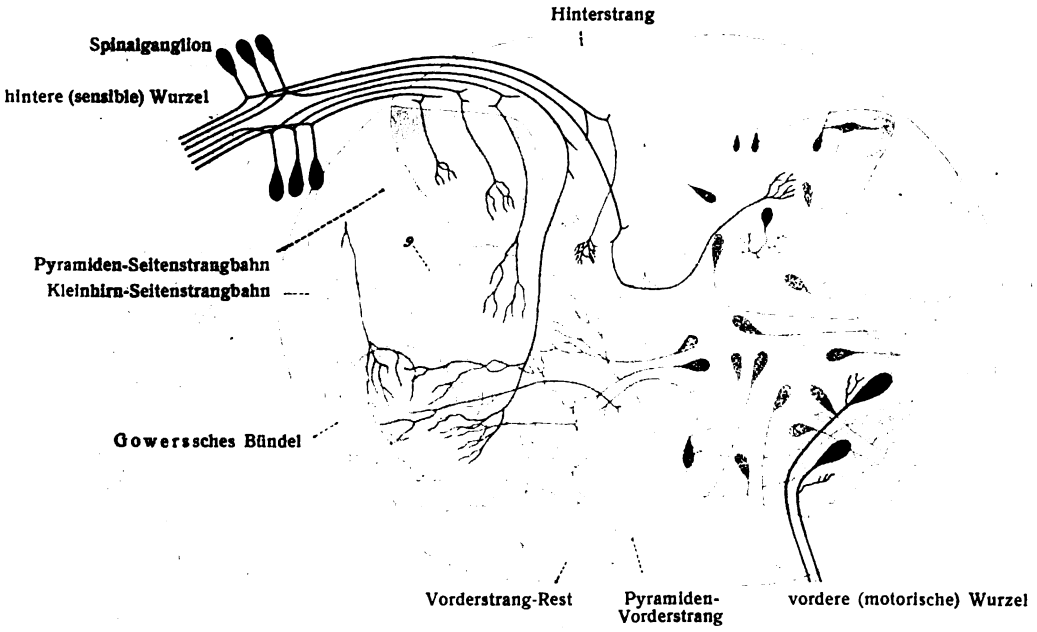

Fig. 53.

Schematische Darstellung des Rückenmarkbaues, links Kollateralen, rechts Nervenzellen. (v. Lenhossék.)

Rechts: Schwarz = motorische Zellen, mit Kollateralen an den Neuriten; rot = Vorderseitenstrangzellen, darunter auch je eine Zelle der Clarkeschen Säule und der Marginalzone der Rolandoschen Substanz; man beachte die ansehnlichen Kollateralzweige der Vorderstrangzellen; lila = Kommissurenzellen, eine „kurze" Zelle dieser Art schraffiert dargestellt; grün = Hinterstrangzellen, die kleinen stellen die Zellen der Rolandoschen Substanz dar; blau = Golgische Zelle vom Typus II; 9 Seitenstrangrest oder Seitenstrang-Grundbündel.

Links: Schwarz = Spinalganglienzellen, hintere Wurzeln, ihre Bifurkation und ihre in verschiedenen Gebieten der grauen Substanz endigenden Kollateralen, und zwar von links nach rechts: Endigung in der Hintersäule, in der Mittelzone der grauen Substanz, in der Vordersäule (Reflexkollateralen), in den Clarkeschen Säulen und in der gekreuzten Hintersäule; rot = Kollateralen der Vorderseitenstränge im allgemeinen; lila = Kollateralen der Kommissurenzellen-Neuriten; braun = Endigungsweise der Kollateralen der Pyramidenbahnen.

nach vorn und hinten über. Als Clarkesche Säulen bilden sie besondere Anhäufungen; eine minder scharf gesonderte Gruppe liegt in der Seitensäule. Dicht nebeneinanderliegende Strangzellen können ihren Neuriten nach sehr verschiedenen Richtungen entsenden; Kreuzungen verschiedener Neuriten sind daher keine Seltenheit. In der Mehrzahl bleibt der Neurit ungeteilt, gibt aber meist Seitenästchen ab; in anderen Fällen teilt er sich noch in der grauen Substanz in zwei gleichwertige Äste. Letztere ziehen entweder zu den beiderseitigen Vordersträngen, oder der eine zieht zum Seitenstrange der gleichen, der andere zum Vorderstrange der anderen Seite; der eine zum Hinterstrange der gleichen, der andere zum Vorderstrange der gekreuzten Seite, oder die beiden Fortsätze treten auf der gleichen Seite in verschiedene Gebiete der weißen Substanz. Die meisten aller dieser Fasern nehmen aufsteigende Richtung. Bei einfach winkeliger Umbiegung des ungeteilten Neuriten ist ebenfalls die aufsteigende Richtung die vorherrschende. Bei T-förmiger Hauptteilung steigt der eine, meist längere Ast ebenfalls aufwärts, der andere kürzere abwärts.

Die Zellen des Nucleus dorsalis (der Clarkeschen Säule) sind ebenfalls multipolar von wechselnder Größe und Form, und ausgezeichnet durch großen Dendritenreichtum und feinste Verästelung der Fasern. Ihr Nervenfortsatz verläßt die Zelle vorn oder seitlich, wendet sich darauf im Bogen lateralwärts, ohne Seitenäste abzugeben, und zieht in die Peripherie des Seitenstranges, in das sogenannte Kleinhirnseitenstrangfeld des Markquerschnittes (Fig. 60), um hierselbst aufzusteigen.

Fasern, die zu dem Gollschen Strange ziehen, werden mehrfach angenommen, sind aber durch die neuen Methoden nicht sicher nachgewiesen. Um die einzelnen Zellen verbreitet sich eine große Zahl von Endbäumchen der sensiblen Kollateralen (siehe unten), welche jede Zelle korbförmig umhüllen. Fig. 56.

In der Nähe der hinteren Kommissur, vor den Clarkeschen Säulen, werden manchmal kleine Zellen gefunden, die ihren Neuriten lateralwärts in den Seitenstrang entsenden, andere senden ihn in den Burdachschen Strang.

γ. Strangzellen des Hinterstranges geben ihren Neuriten in den Hinterstrang, woselbst sie zerstreut innerhalb des Gollschen und des Burdachschen Stranges verlaufen. In dichterer Anordnung füllen sie den Winkel zwischen den beiden Hintersäulen dorsal von der hinteren Kommissur aus und bilden so das Ventralfeld der Hinterstränge.

In der Zona postrolandica (oder Zonalschicht der Hintersäulen, Waldeyer) kommen Nervenzellen vor, Cellulae limitantes, s. Cellulae postrolandicae, deren Neurit die Substantia gelatinosa post. nach vorn durchsetzt, um bogenförmig in den Seitenstrang zu gelangen; oder der Neurit teilt sich, ein Faden zieht zum Seiten-, der andere zum Hinterstrange und geht in Längsrichtung über.

In der Substantia gelatinosa post. selbst gelegene Zellen, Cellulae rolandicae senden ihren Neuriten, welcher Nebenästchen tragen kann, in das Gebiet der Zona terminalis. Andere Cellulae rolandicae haben mehr als einen Neuriten, welche alsdann in den Burdachschen Strang, oder in die genannte Randzone, oder in den Seitenstrang eintreten. Am seltensten sind Zellen der Hintersäulen, deren Neurit in den Gollschen Strang gelangt.

Zusammenfassung: Die Neuriten der Strangzellen gelangen also in das Grundbündel des Vorderstranges und in das Grundbündel des Seitenstranges. Die Neuriten der Zellen des Nucleus dorsalis gelangen in die peripherischen Teile des Seitenstranges und bilden dort eine geschlossene Bahn, die Kleinhirnseitenstrangbahn. Die Neuriten anderer Strangzellen bilden im Seitenstrange den Fasciculus anterolateralis (Gowerssches Bündel). Zellen der Substantia gelatinosa post. geben ihren Neuriten in das Grundbündel des Seitenstranges, in die Zona terminalis, in den Hinterstrang. Andere Zellen senden ihren Neuriten in den Hinterstrang, woselbst sie sowohl zerstreut verlaufen, als auch in größerer Masse nebeneinander das Ventralfeld des Hinterstranges bilden.

3. Golgi-Zellen des II. Typus, Cellulae axi-ramificatae.

Sie sind Zellen des II. Golgischen Typus, werden auch einfach als Golgische Zellen bezeichnet. Der Neurit teilt sich in der Nähe seines Ursprunges in eine höchst feine Verästelung. Abt. I, Fig. 185.

Die meisten dieser Zellen liegen in der Hintersäule, an der medialen Seite der letzteren andere lateral vom Zentralkanal; letztere schicken ihren Neuriten durch die vordere Kommissur in die graue Substanz der anderen Seite und verästeln sich hier. Es sind dies jene, welche hiernach sachlich Kommissurenzellen darstellen, eine besondere Gruppe derselben bildend, Cellulae commissurales axi-ramificatae. Verbleiben ihre Ausläufer in der grauen Substanz? Von jenen der Hintersäule liegen Beobachtungen vor, nach welchen längere Äste in den Burdachschen Strang zu gelangen scheinen. Zellen dieser Art würden Kombinationsformen zwischen Hinterstrangzellen und Golgischen Zellen des II. Typus darstellen.

B. Die vorderen und die hinteren Wurzeln.

1. Die vorderen Wurzeln, Radices anteriores. Figg. 30, 50, 53.

Die vorderen oder motorischen Wurzelfasern, Fila radicularia antt., sind die Neuriten der großen motorischen Vordersäulenzellen derselben Seite; die Vordersäulenzellen der Gegenseite liefern hierzu keinen Beitrag; die vorderen Wurzelfasern haben also unilateralen, gleichseitigen Ursprung. Keine vordere Wurzelfaser geht aus den weißen Strängen des Rückenmarkes hervor. Die Ursprungskerne der motorischen Wurzeln sind also die gleichseitigen motorischen Vordersäulenzellen.

2. Die hinteren Wurzeln, Radices posteriores. Figg. 30, 49, 50, 53—55.

Der Verlauf der hinteren (sensiblen) Wurzelfasern, Fila radicularia postt., ist viel verwickelter. Sie treten mit quer auseinanderweichenden Fasermassen in den Burdachschen Strang ein und lassen im ganzen eine schwächere laterale und stärkere mediale Abteilung unterscheiden (Fig. 30). Die lateralen Fasern ordnen sich gleich hinter der Substantia gelatinosa post. zum Längsverlauf; die am meisten lateral gelegenen bilden die Zona terminalis; die mächtigen medialen Bündel streben leicht bogenförmig medianwärts und verteilen sich teils in verschiedene Bezirke des Burdachschen Stranges, teils ziehen sie in die graue Substanz der Hintersäule.

Jede der in das Mark eintretenden Fasern teilt sich in zwei Äste, einen stärkeren aufsteigenden und einen schwächeren absteigenden; sie werden aufsteigende und absteigende Längsäste, Ramus ascendens, descendens, der hinteren Wurzelfaser genannt. Die Höhen, bis zu welchen sie aufsteigen, sind verschieden; ein Teil dringt bis zur Medulla oblongata vor, andere stufenweise weniger hoch. Darnach unterscheidet man lange Fasern oder Bahnen und kurze Fasern oder Bahnen; die absteigenden haben nur kurzen Verlauf. Die zu einer Wurzel gehörigen liegen dicht nebeneinander, so daß bei Degenerationen ein abgegrenztes Areal sichtbar wird. Es hat die Form eines Komma und wird als Schultzesches Komma bezeichnet. Wie endigen erstere und letztere? Schon während des auf- und absteigenden Längsverlaufes werden in kurzen Abständen feine rechtwinkelig in die graue Substanz tretende Seitenästchen, Kollateralen, hier auch sensible Kollateralen genannt, abgegeben, wodurch die Faser allmählich schwächer wird. Zuletzt bleibt nur das Ende der oberen und der unteren Faser übrig, welches die terminale Kollaterale der Faser darstellt und sich ebenso verhält, wie die vorher abgegebenen Kollateralen, d. h. in die graue Substanz eintritt[1]). Sogar von der noch ungeteilten Faser können einzelne Kollateralen abgehen. Innerhalb der grauen Substanz verhalten sich die Kollateralen übereinstimmend so, daß sie in ein zierliches, mehr oder minder dichtes Endbäumchen, Telodendron, ausstrahlen. Die letzten Enden der Telodendren übertragen in der eingangs geschilderten Weise ihre Erregung auf verschiedene Neuronen II. Ordnung. Das Bestreichungsgebiet eines sensiblen Neuron I. Ordnung ist folglich der Länge nach ein sehr ausgedehntes, zum Teil in einem Maße, daß es der physiologischen Forschung schwer wird, ohne weiteres anzuknüpfen.

---

[1]) Das Ende der terminalen Kollateralen ist unmittelbar nicht nachgewiesen, aber ein anderes Verhalten dürfte der ganzen Grundlage nach nicht möglich oder sehr unwahrscheinlich sein.

Der ganze Hinterstrang besteht, wie sich ferner ergibt, der überwiegenden Masse nach aus auf- und absteigenden Längsästen der hinteren Wurzelfasern; er enthält nur spärliche Faserbeimischung von Hinterstrangzellen. Der Gollsche Strang scheint ausschließlich lange Bahnen zu enthalten, während der Burdachsche Strang kurze und lange Bahnen einschließt.

Über die Höhen, bis zu welchen auf- und absteigende Bahnen vordringen, geben folgende Erfahrungen weiteren Aufschluß. Durchschneidung der hinteren Wurzeln oder der Hinterstränge am lebenden Tiere, oder bei dem Menschen entsprechende Erkrankungsformen jener Teile, wie sie durch Verwundung usw. vorkommen, haben eine aufsteigende Degeneration zur Folge, welche unter allmählicher Abnahme des degenerierten Querschnittsanteiles bis zur Oblongata reichen kann. Burdachsche und Gollsche Stränge werden betroffen. Zu ihnen gesellt sich noch eine viel ansehnlichere absteigende Degeneration. Die Abnahme in der Zahl der degenerierten Fasern nach oben und unten hin findet die Erklärung durch das Vorhandensein längerer und kürzerer Fasern.

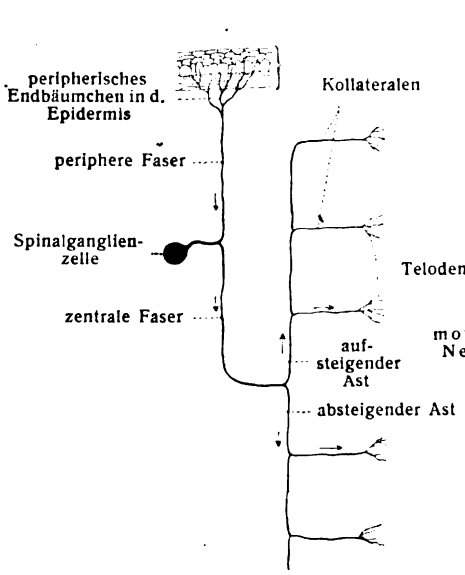

Fig. 54.

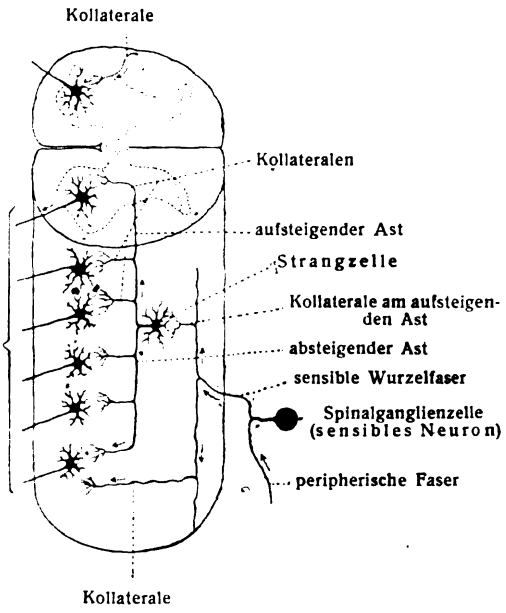

Fig. 55.

Fig. 54. **Bau eines sensiblen Neuron.**

Fig. 55. **Ein Stück Rückenmark mit zahlreichen motorischen Neuronen, einem sensiblen Neuron und einer Strangzelle.** Die Pfeile bezeichnen den Verlauf der Erregung.

Es wurde schon erwähnt, daß die Kollateralen in ihrem Verlauf alsbald in die graue Substanz gelangen. Bald durchbrechen sie einzeln, bald zu kleinen und größeren Bündeln geordnet meridianartig die Substantia gelatinosa posterior, in größeren Massen noch die mediale Seite der Hintersäule, um gegen die Clarkesche Säule und die Vordersäule zu ziehen.

Um welche Zellen befinden sich die sensiblen Endbäumchen gelagert? Sie finden sich fast über alle Punkte der grauen Substanz der gleichen Markhälfte zerstreut; ein kleiner Teil der sensiblen Kollateralen geht auf dem Wege der hinteren Kommissur zur Gegenseite, um in der Hintersäule in derselben Weise zu endigen. Am reichlichsten finden sich die Endbäumchen im Mittelteile der grauen Säulen. Die zahlreichen Nervenzellen der Hintersäulen werden von den feinsten Astsystemen dicht umgeben; besonders reichlich sind die Endbäumchen um die Zellen der Clarkeschen Säulen entwickelt. Fig. 53.

Eine besondere Beachtung erfordern jene sensiblen Kollateralen, welche zu den motorischen Vordersäulenzellen ziehen und an ihnen in Endbäumchen zerfallen. Es sind die Reflexkollateralen von Kölliker. Erregungsvorgänge in sensiblen Nervenfasern gehen durch jene direkt auf die motorischen Zellen und durch letztere auf die Muskeln über, ohne in das Gehirn zu gelangen. Siehe Fig. 55.

C. Die Vorderstränge und die Seitenstränge. Fig. 56.

Wie die Hinterstränge massenhaft Kollateralen entwickeln und schließlich ganz in solche auslaufen, so ist es auch mit den Vorder- und Seitensträngen der Fall.

Alle Längsfasern des Vorder-Seitenstranges entsenden, wie Golgi und Cajal gezeigt haben, von Strecke zu Strecke feine Zweige, welche in die graue Substanz eindringen und mit einem Endbäumchen endigen. Diese umspinnen die mit der Weiterleitung betrauten Zellen oder gehen im Neuropilem auf.

In der Anordnung und Verlaufsrichtung der Kollateralen des Vorder-Seitenstranges zeigen sich auf dem Markquerschnitt gewisse Besonderheiten.

Der Vorderstrang entsendet von seiner medialen, fissuralen Abteilung, dem sogenannten Fasciculus cerebrospinalis anterior, zahlreiche Kollateralen in die gleichseitige Vordersäule, welche

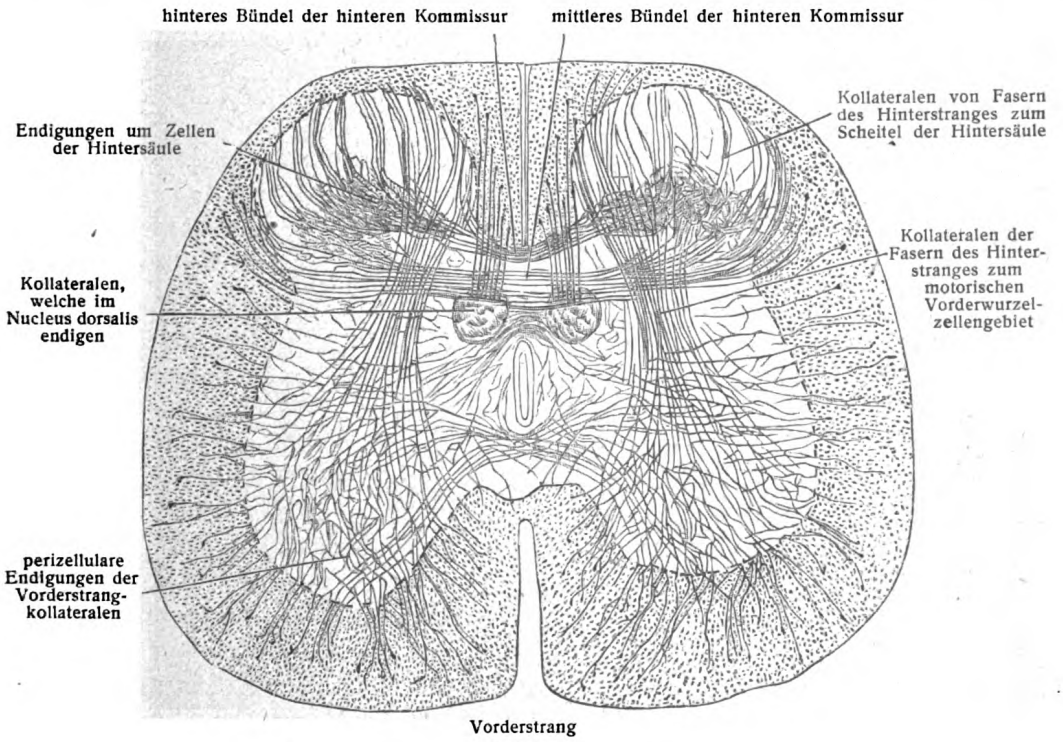

Fig. 56.

Kollateralen der Strangfasern.

Querschnitt durch das Rückenmark eines neugeborenen Kindes. (Cajal.)

an den motorischen Zellen dieser Säule perizellular endigen. Der Übergang von Kollateralen der Pyramiden-Vorderstrangbahn zu den Vordersäulenzellen der gekreuzten Seite ist nach v. Lenhossék (1895) nicht vorhanden. Zahlreiche Kollateralen des Vorderstranges kommen aus jener Abteilung desselben, welche lateral vom Fasciculus cerebrospinalis anterior gelegen ist. Sie erreichen die Kommissurengruppe, tiefer gelegene zentrale Zellen, auch die mediale motorische Gruppe. Zahlreiche Kollateralen entsendet ferner das Gowerssche Bündel in die Gegend der motorischen Zellgruppen und an die Zellen der Seitensäule. Von allen Feldern des Vorder-Seitenstranges ist es die der lateralen Einbuchtung der grauen Säule entsprechende große Abteilung des Seitenstranges, nämlich dessen Grundbündel, ferner der Fasciculus cerebrospinalis lateralis und das Kleinhirnseitenstrangfeld, aus welchen die Einstrahlung von Kollateralen in die graue Substanz sich am reichlichsten vollzieht. Die Einstrahlung ist teils eine diffuse, teils eine bündelartige: Die Kollateralen des Fasciculus cerebrospinalis lateralis treten zu den motorischen Zellgruppen; diejenigen des Grundbündels zu Zellen der Vordersäule, der Hintersäule und des Mittelgebietes; die der Kleinhirnseitenstrangbahn zu Zellen des lateralen Mittelgebietes. Figg. 53, 56.

Physiologisches.

Die vorderen Wurzeln enthalten außer den myomotorischen Fasern auch Vasomotoren (Pflüger) und Nerven für Schweißsekretion (Vulpian und Adamkiewicz).

Auch die hinteren Wurzeln enthalten vasomotorische Fasern, neben den sensiblen usw. (Steiner, Brown-Séquard, Stricker).

Ch. Bell hat die myomotorische Funktion der vorderen Wurzeln nachgewiesen, Magendie aber die Sensibilität der hinteren Wurzeln, sowie die „rückläufige" Sensibilität in den vorderen Wurzeln (siehe unten).

D. Zahlenverhältnis der Fasern der Nervenwurzeln und des Markmantels.

Man hatte in früherer Zeit, als eingehendere Untersuchungen über den Faserverlauf und den Bauplan des Rückenmarkes noch fehlten, annehmen zu dürfen geglaubt, daß alle Nervenwurzelfasern innerhalb der weißen Stränge des Rückenmarkes nach oben zum Gehirn verliefen. Es wurden mühsame Querschnittsmessungen und Faserzählungen angestellt, welche über diese Verhältnisse entscheiden sollten. Stilling fand, daß

die vorderen Spinalnervenwurzeln zusammen		303265 Fasern
die hinteren „	dagegen	504473 „
enthielten, was eine Summe von		807738 Fasern

ergibt. Die weiße Substanz aber hatte im Gebiete des zweiten Halsnerven nur 401694 Fasern. So viel traten ungefähr zur Medulla oblongata und, da diese bereits ein Gehirnteil ist, zum Gehirn über. Wie viele davon Wurzelfasern seien, konnte man freilich nicht wissen; man hatte aber damit erkannt, daß jedenfalls nicht alle Wurzelfasern zum Gehirn gelangen. Beurteilt man die Ergebnisse der Zählung im Lichte unserer gegenwärtigen Erfahrungen über den Faserverlauf und den Bauplan des Rückenmarkes, so sinkt ihr Wert für die Aufhellung des Faserverlaufes fast zu nichts zusammen. Dagegen bleibt den Zahlenangaben über die Menge der in den Nervenwurzeln enthaltenen Fasern für alle Zeit eine hohe Bedeutung.

E. Übersicht des Gesamt-Aufbaues des Rückenmarkes.

Der Zentralkanal verläuft ungefähr in der Längsaxe des Rückenmarkes; er liegt etwa in der Mitte des Querschnittbildes. Die ihn auskleidenden zylindrischen Ependymzellen senden einen Haarbüschel, die Ependymhärchen, in den Kanal, ihren großen peripheren Fortsatz aber wahrscheinlich bis zur Markperipherie. Die den Zentralkanal und die Körper der Ependymzellen zunächst umgebende Zone grauer Substanz, die Substantia gelatinosa centralis, bildet mit dem Zentralkanal den zentralen Ependymfaden des Markes. Ihre Neurogliazellen sind reich verzweigt, die feine Verzweigung konzentrisch um den Zentralkanal geordnet. In ihrem Gebiete kommen nur spärliche Kommissuren- und Strangzellen vor.

Die Commissura anterior alba besteht aus einer großen Anzahl sich kreuzender markhaltiger Neuriten. Diese stammen 1. von Zellen der hinteren medialen Gruppe der Vordersäulenzellen, welche wir als Kommissurenzellen kennen gelernt haben (Figg. 53, 57). Die Neuriten dieser Zellen ziehen teils zur grauen, teils zur weißen Substanz der Gegenseite, und zwar zum Vorderstrang und zum Seitenstrang. 2. Andere Neuriten dieser Kommissur stammen von Zellen in der Wurzel der Hintersäule, diese ziehen zum Gowersschen Bündel der anderen Seite.

3. Zweifelhaft sind Kollateralen von Fasern des Pyramiden-Vorderstranges, welche zu motorischen Vordersäulen-Zellen der anderen Seite ziehen sollen.

Vom Zentralkanal zur vorderen Fissur erstreckt sich der vordere Ependymkeil als Gebilde der vorderen Ependymzellen; ferner entsenden stark verästelte Neurogliazellen viele büschelförmige Zweige durch die vordere Kommissur und bilden dadurch die Commissura ant. grisea.

Die markhaltigen Fasern der Commissura post. des menschlichen Markes sind sensible Kollateralen, die dem vorderen Teil des Burdachschen Stranges entstammen, medial an der Clarkeschen Säule vorbeiziehen, die Mittellinie überschreiten und in der Hintersäule der anderen Seite ihre Endbäumchen entwickeln. Fig. 53.

Von den Zellengruppen der Vordersäule enthalten die beiden vorderen und die laterale hintere Gruppe motorische Zellen, und heißen deshalb Ursprungskerne der vorderen Nervenwurzeln; sie enthalten auch die spärlichen Ursprungszellen der durchtretenden Fasern der hinteren Wurzeln. Die mediale hintere Gruppe enthält wesentlich Kommissurenzellen. Die zentrale Gruppe enthält Strangzellen, deren Neuriten zum Vorderstrang und zum Seitenstrang ziehen. Die Nervenzellen sind von einem dichten Nervenfilze umgeben, welcher von reichverzweigten Dendriten, den etwa vorhandenen Seitenzweigen (Kollateralen) der Neuriten, sowie von überaus zahlreichen Kollateralen der Stränge und von ihren Endbäumchen gebildet wird. Die bezüglichen Kollateralen werden geliefert von den Grundbündeln des Vorder- und Seitenstranges, von den besonderen Bündeln des Vorder- und Seitenstranges, von dem Hinterstrange (Reflexkollateralen). Die Vordersäule wird ferner durchzogen von den Anfangsteilen der motorischen Wurzelfasern, den Neuriten der in ihr gelegenen Strangzellen, den peripheren Fortsätzen von Ependymzellen, dem verwickelten Neurogliagerüst, zahlreichen Blutgefäßen und Lymphbahnen.

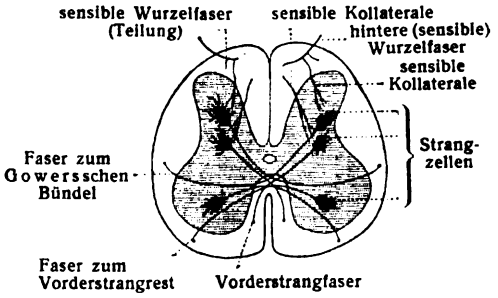

Fig. 57.

Ursprung und Verlauf von Fasern der Commissura alba anterior.

Verlauf einiger sensibler Kollateralen. (Nach Kölliker.)

Zwischen dem hinteren Rande (Basis) der Vordersäule und dem vorderen Rande (Basis) der Hintersäule ist das Mittelfeld der grauen Säule gelegen. Dasselbe enthält vor allem zahlreiche Strangzellen, einzelne Kommissurenzellen; ferner ansehnliche Bündel von Kollateralen des Seiten- und Hinterstranges, sowie im Brustlendenteile Neuritenbündel der Clarkeschen Säulen.

Die Seitensäule enthält als Hauptbestandteil Strangzellen.

Auch in der Formatio reticularis kommen vereinzelte Strangzellen vor.

Der Nucleus dorsalis (Clarkesche Säule) enthält zahlreiche große Ganglienzellen und eine große Menge sensibler Kollateralen aus dem Burdachschen Strang (Fig. 53). Die Neuriten seiner Ganglienzellen ziehen quer durch die graue Substanz und den Seitenstrang und bilden den kranialwärts ziehenden Kleinhirn-Seitenstrang. Fig. 60.

Die Zellen der Hintersäule liegen meist einzeln. Die Mehrzahl sind Seitenstrang-, ein kleinerer Teil Hinterstrangzellen; dazu kommen im medialen Gebiet der Basis der Hintersäule Golgische Zellen des Typus II (Cellulae axiramificatae) vor. Massenhaft sind Kollateralen in der Hintersäule vorhanden, insbesondere Hinterstrangkollateralen, aber auch solche des Seitenstranges. Die Hintersäule wird ferner durchzogen von den starken Neuriten der durchtretenden Fasern.

Die in der weißen Substanz des Rückenmarks vorhandenen Faserarten,

Bahnen, Stränge, kann man in zwei große Gruppen einteilen, in lange Bahnen und kurze Bahnen.

Die langen Bahnen verlaufen durch die ganze Länge des Rückenmarks und reichen bis zum Gehirn.

Die kurzen Bahnen verlaufen über längere oder kürzere Strecken des Rückenmarks, aber nicht durch den größten Teil oder die ganze Länge. Kurze Bahnen des Cervikalmarkes ziehen zur Medulla oblongata und umgekehrt reichen in das Cervikalmark auch kurze Bahnen aus dem Gehirn hinein.

Wenn man das Verhältnis der langen und kurzen Bahnen durch ein Beispiel erläutern will, so scheint es passend, sie mit Telephonleitungen zu vergleichen. Die kürzesten Bahnen (Strangzellen) können mit Leitungen verglichen werden, welche die Räume eines Hauses miteinander in Verbindung setzen. Längere Züge der kurzen Bahnen würden den Stadtleitungen entsprechen, welche die einzelnen Häuser und durch Vermittlung der Hausleitungen alle einzelnen Räume verschiedener Häuser miteinander zu verbinden ermöglichen. Die langen Bahnen sind Kabeln vergleichbar, welche die Städte miteinander verbinden und zusammen mit den Stadt- und Hausleitungen die Verbindung zweier beliebiger Räume miteinander ermöglichen.

Eine andere Einteilung der Faserarten, welche sich nicht ganz mit der zuerst genannten deckt, ist folgende; man unterscheidet:

a) Absteigende Fasern, die im Gehirn ihre Ursprungszellen besitzen: 1. Fasciculus cerebrospinalis ant. (pyramidalis ant.), Pyramiden-Vorderstrang-Bahn; 2. Fasciculus cerebrospinalis lat. (pyramidalis lat.), Pyramiden-Seitenstrang-Bahn; 3. Tractus rubrospinalis, Monakows Bündel; 4. Tractus tectospinalis; 5. Tractus vestibulospinalis; 6. Fasciculus longitudinalis medialis, mediales (hinteres) Längsbündel.

b) Aufsteigende Fasern, welche in den Spinalganglien ihre Ursprungszellen besitzen und teilweise zum Gehirn ziehen: 1. Funiculus post., Hinterstrang mit Gollschem und Burdachschem Strange.

c) Auf- und absteigende Strangzellenbahnen; sie finden teils schon im Rückenmark ihr Ende, teils im Gehirn. Die langen, aus ihren Neuriten gebildeten Bahnen sind: 1. Fasciculus cerebellospinalis, Kleinhirn-Seitenstrang-Bahn (Flechsig); 2. Fasciculus anterolateralis superficialis, Gowerssches Bündel; 3. Tractus spinothalamicus (Edinger); 4. Tractus spinoolivaris (Bechterew) oder Hellwegs Dreikantenbahn; 5. Tractus cervicolumbalis dorsalis (Flechsig). Die kurzen Strangzellenfasern bilden den Rest des Vorderstranges, den Rest des Seitenstranges und das ventrale Feld der Hinterstränge.

Von Ursprung, Verlauf und Ende aller dieser Bahnen soll im folgenden die Rede sein. Diejenigen Teile dieser Bahnen, welche nicht dem Rückenmark angehören, können hier natürlich nur ganz kurz genannt werden; sie finden an entsprechender Stelle weiter unten eingehendere Behandlung.

a) Absteigende Bahnen.

1. Fasciculus cerebrospinalis ant. (pyramidalis ant.), Pyramiden-Vorderstrang-Bahn. Sie besteht ebenso wie die Pyramiden-Seitenstrang-Bahn aus den Neuriten der großen Pyramidenzellen eines bestimmten Bezirkes der vorderen Zentralwindung der Hirnrinde (Fig. 59). In der Medulla oblongata bilden diese Neuriten die sogenannten Pyramiden. Ein Teil der Fasern zieht durch die Pyramidenkreuzung in den Seitenstrang der anderen Seite als Pyramiden-Seitenstrang-Bahn, ein anderer Teil verläuft ungekreuzt kaudalwärts als Pyramiden-Vorderstrang-Bahn. Fig. 58 *pv*.

Letztere bildet beim Menschen die der vorderen Medianfissur anliegenden Teile der Vorderstränge und wird lateralwärts vom Sulcus intermedius anterior abgegrenzt. Im Absteigen allmählich abnehmend, erreicht sie an der Lendenanschwellung ihr Ende. Die Kollateralen und Endäste ihrer Fasern ziehen zu den motorischen Vordersäulen-Zellen ihrer Seite und übermitteln diesen die Erregung (Fig. 53). Ob auch Fasern durch die vordere Kommissur zu den entsprechenden Zellen der anderen Seite gelangen, ist, wie schon (S. 45) gesagt, nicht sicher.

2. Fasciculus cerebrospinalis lateralis (pyramidalis lat.), Pyramiden-Seitenstrang-Bahn (Fig. 58, *ps*). Sie erstreckt sich von der Pyramidenkreuzung in der Medulla oblongata bis zum unteren Ende der Lendenanschwellung (N. sacralis III—IV), wobei sie beständig und besonders an den Anschwellungen im Querschnitte abnimmt. Die Abnahme findet dadurch statt, daß die einzelnen Fasern in verschiedenen Segmenten des Rückenmarkes ihr Ende erreichen. Die Kollateralen und Endäste gehen zu den motorischen Vordersäulen-Zellen ihrer Seite. Figg. 53, 59, 60.

Die Pyramiden-Seitenstrang-Bahn nimmt auf dem Querschnitt des oberen Brustmarkes ein ovales oder leicht eckiges Feld im hinteren Drittel des Seiten-

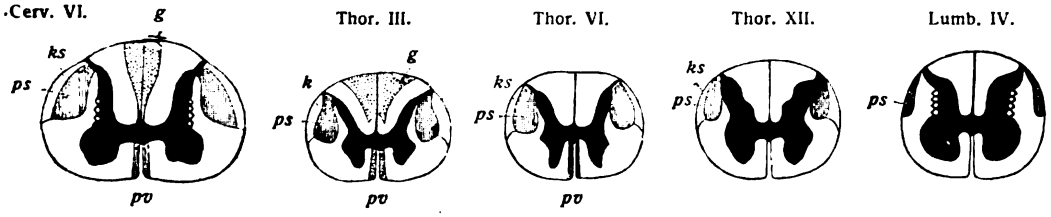

Fig. 58.

Lage der Pyramiden-Vorderstrang-Bahn *(pv)*, der Pyramiden-Seitenstrang-Bahn *(ps)*, der Kleinhirn-Seitenstrangbahn *(ks)*, des Gollschen Stranges *(g)* in verschiedenen Höhen des Rückenmarkes. (P. Flechsig.) Schematisch.

stranges ein, welches mit seinem hinteren Ende die gelatinöse Substanz und die Spitze der Hintersäule erreicht, von dem Basalteil der Hintersäule aber, sowie von der Oberfläche des Markes durch andere Fasermassen getrennt wird. Von der Mitte des Brustmarkes abwärts erreicht das Feld die Oberfläche. In der Höhe des I. Halsnerven erreicht es die laterale Fläche der grauen Substanz, befindet sich also im Bereich des Processus reticularis. Figg. 53, 58, 60.

Die Pyramidenbahnen können, wie schon A. Kölliker wußte, bei Tieren anders verlaufen. Was die Lage der Pyramidenbahnen im Hinterstrange betrifft, so gibt Th. Ziehen (Anat. Anz. 16. Bd., 1899) folgende Zusammenstellung des Situs:

1. Ratte, Maus, Eichhorn, Murmeltier: ventrale Kuppe des Hinterstranges medial vom Angulus internus; 2. Pseudochirus, Phascolarctus (A. Kölliker): Nische des Hinterstranges zwischen Angulus internus und externus; 3. Schaf: frei im Burdachschen Strange.

3. Tractus rubrospinalis, Monakows Bündel (Fig. 60). Es liegt ventral von der Pyramiden-Seitenstrang-Bahn und innerhalb derselben. Seine Fasern entspringen im Nucleus ruber und sind bis zum Lendenmark verfolgt worden. Es wird kaudalwärts allmählich schwächer.

4. Tractus tectospinalis. Seine Fasern kommen aus der Vierhügelgegend und ziehen (Edinger) gekreuzt und ungekreuzt zum Rückenmark, wo sie im Vorder-Seitenstrange liegen.

5. Tractus vestibulospinalis (Fig. 60). Seine Fasern entspringen aus dem Deitersschen Kern und verlaufen im Vorderstrange des Rückenmarks.

Es ist noch nicht bekannt, in welchen Teilen der grauen Substanz des Rückenmarks die Fasern der Bahnen 3—5 endigen. Es ist jedoch zu vermuten, daß sie zu den motorischen Vordersäulenzellen ziehen.

6. Fasciculus longitudinalis medialis, mediales (hinteres) Längsbündel (Fig. 60). Es enthält aufsteigende und absteigende Fasern, beginnt im Thalamus mit einem besonderen Kern, erhält auch zahlreiche Fasern aus dem Deitersschen Kern und liegt im Bereich des Rückenmarks im Vorderstrang.

b) Aufsteigende Bahnen, welche in den Spinalganglienzellen entspringen.

1. Funiculus posterior, Hinterstrang. Er besteht zum größten Teil aus den Neuriten der (sensiblen) Spinalganglienzellen, welche als hintere (sensible) Wurzeln in das Rückenmark eintreten.

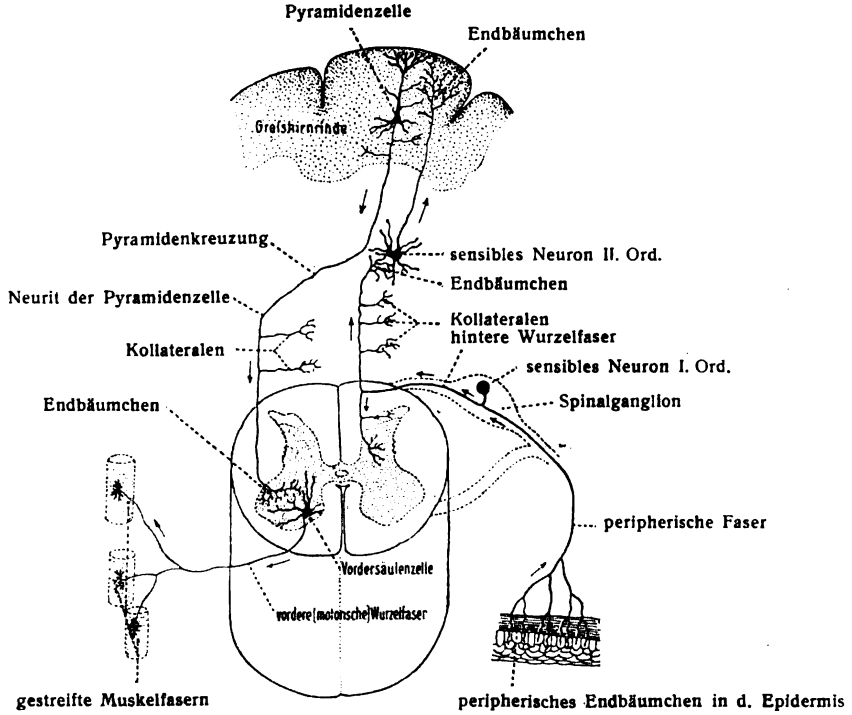

Fig. 59.

Verlauf der (motorischen) Pyramiden-Seitenstrang-Bahn und der (sensiblen) Hinterstrangbahn.

Der Neurit einer Pyramidenzelle der Großhirnrinde zieht n den Seitenstrang; er gibt einige Kollateralen ab und sendet seinen Endast zu einer motorischen Vordersäulen-Zelle, deren Neurit die Muskelfasern innerviert. Die Nervenendigungen des sensiblen Neuron liegen in der Haut. Die Nervenfaser zieht im Nerven zur Spinalganglienzelle. Von letzterer geht aus die hintere Wurzelfaser, welche zum Hinterstrang des Rückenmarkes zieht. Hier teilt sie sich in einen aufsteigenden und in einen absteigenden Ast. Beide geben während ihres Verlaufes Kollateralen zur grauen Substanz. Der Endast endigt im Nucl. fasciculi gracilis, woselbst ein neues Neuron die Erregung zum Thalamus leitet, von wo der Neurit des sensiblen Neurons III. Ord. zur Großhirnrinde zieht, woselbst das Endbäumchen die Weiterleitung auf die Pyramidenzellen besorgt.

Von den eingetretenen Fasern zieht der größere Teil medianwärts, ein mittlerer Teil zieht direkt zur grauen Substanz der Hintersäule, der laterale Teil geht über in die Zona terminalis (Figg. 53, 60). Der Teil des Burdachschen Stranges, in welchen die Wurzelfasern eintreten, heißt Wurzeleintrittszone.

Jede der eingetretenen Wurzelfasern teilt sich innerhalb der weißen Substanz in einen (kürzeren) absteigenden und einen (längeren) aufsteigenden Ast. Figg. 53—55.

Die absteigenden Äste der Fasern einer Wurzel liegen dicht nebeneinander und bilden so ein zusammengehöriges Bündel, welches auf dem Quer-

schnitt kommaförmig aussieht und Schultzesches Komma genannt wird. — Es ist nur bei Degenerationen darzustellen. — Die aufsteigenden Äste verlaufen über verschieden große Strecken kranialwärts und endigen nach kürzerem oder längerem Verlauf. Die längsten von ihnen reichen bis zur Medulla oblongata, woselbst sie im Nucleus fasciculi gracilis und cuneati aufhören.

Während des kranialwärts gerichteten Verlaufes werden die langen der aufsteigenden Äste durch die eintretenden hinteren Wurzeln allmählich medianwärts

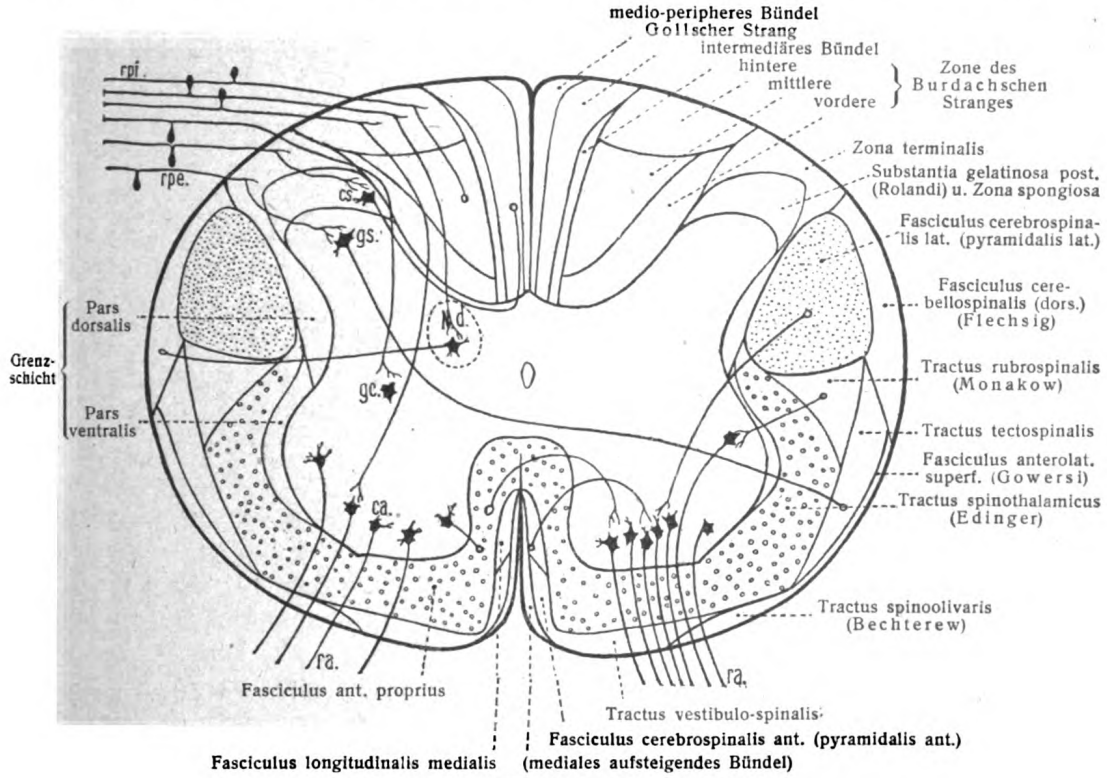

Fig. 60.

Rückenmarksquerschnitt mit den Bezirken der verschiedenen Bahnen.
Ursprung und Endigung von einem Teil der Bahnen ist ebenfalls angegeben. (Bechterew.)
ca Vordersäulenzelle; *cs* Zelle in der Substantia gelatinosa post. (Roland i); *gc* Mittelzelle; *gs* Hintersäulenzelle; *N.d.* Nucleus dorsalis (Clarkesche Säule); *ra* vordere Wurzelfasern; *rpi* innere hintere Wurzelfasern; *rpe* äußere hintere Wurzelfasern.

gegen das Septum posterius gedrängt; so entsteht nach verbreiteter Ansicht der Gollsche Strang.

Derselbe enthält die langen (sensiblen) Bahnen aus dem kaudalen Teil des Rückenmarks ungefähr bis zum vierten Thorakalsegment, d. h. also aus der unteren Rumpfhälfte, und führt sie zum Nucleus fasciculi gracilis der Medulla oblongata.

Der Burdachsche Strang enthält in seinem ganzen Verlauf lange und kurze (sensible) Fasern gemischt. Sein cervikaler Teil führt die langen und die kurzen Fasern der oberen Rumpfhälfte zum Nucleus fasciculi cuneati der Medulla oblongata.

Von beiden Ästen, aufsteigendem und absteigendem, gehen Kollateralen und Endäste in die graue Substanz des Rückenmarks, und endigen dort an den ver-

schiedensten Stellen derselben und der gekreuzten Seite. Sie ziehen zu den motorischen Vordersäulen-Zellen, zu den Zellen der Clarkeschen Säulen und zu dem Heer der Strangzellen. Figg. 53, 55, 60.

c) Auf- und absteigende Strangzellenbahnen.

1. Fasciculus cerebellospinalis (Flechsig), Kleinhirn-Seitenstrang-Bahn (Figg. 53, 60.) Sie besteht aus den Neuriten der Zellen des Nucleus dorsalis (der Clarkeschen Säule), welche in querer Richtung zur peripherischen Zone des Seitenstranges ziehen, dort kranialwärts umbiegen und zu einem Bündel vereinigt zur Medulla oblongata und (durch Vermittlung des Corpus restiforme) zum Wurm des Kleinhirns ziehen. Die Fasern entsenden während ihres Verlaufes Kollateralen zur grauen Substanz. Fig. 53.

Die Kleinhirn-Seitenstrang-Bahn entsteht im Bereich des II. oder III. Lumbalsegmentes, denn die Clarkesche Säule reicht, wie wir gesehen haben, nicht weiter kaudalwärts. Kranialwärts wird die Bahn durch Aufnahme neuer Fasern fortdauernd stärker.

Sie bildet eine schmale periphere Zone des Seitenstranges, lateral von der Pyramiden-Seitenstrang-Bahn und reicht von der Zona terminalis ungefähr bis zur Abgangsstelle des Lig. denticulatum. Figg. 30, 60.

2. Fasciculus anterolateralis superficialis, Gowerssches Bündel. Es bildet als schmales, im Querschnitt halbmond- oder kommaförmiges Bündel einen Teil der peripherischen Zone des Seitenstranges, ventral von der Kleinhirn-Seitenstrang-Bahn. Figg. 30, 53, 60.

Seine Fasern sind die Neuriten von Strangzellen aus der Vordersäule und dem Mittelteil der grauen Substanz (Figg. 53, 57, 60). Sie gelangen entweder ungekreuzt oder gekreuzt unter Überschreitung der Commissura ant. zu der genannten Stelle des Seitenstranges. Dort biegen sie kranialwärts um und ziehen unter andauerndem Zuwachs durch neu hinzutretende Fasern durch Medulla oblongata, Pons und Brachia conjunctiva zum Wurm des Kleinhirns.

3. Tractus spinothalamicus (Edinger) ist ein Zug, dessen Fasern aus Zellen der Hintersäule stammen und durch die vordere Kommissur zum Seitenstrang der gekreuzten Seite medial vom Gowersschen Bündel gelangen. Dort biegen sie in kraniale Richtung um und verlaufen durch Medulla oblongata und Pons zum Thalamus. Er leitet Schmerz- und Temperaturempfindung.

4. Tractus spinotectalis sind Fasern, welche zusammen mit dem Tractus spinothalamicus verlaufen, jedoch im Vierhügelgebiet endigen.

Die unter 1—4 genannten Bündel sind sensible Neuronen II. Ordnung. Sie empfangen den Reiz von den hinteren Wurzelfasern und leiten ihn zum Kleinhirn, Thalamus und den Vierhügeln.

5. Tractus spinoolivaris (Bechterew) (oder Hellwegsche Dreikantenbahn) ist ein Zug an der Peripherie des Vorderstranges, welcher vom III. Cervikalsegment an nachgewiesen ist und zur seitlichen Umgrenzung des Nucleus olivaris inf. zieht. Fig. 60.

6. Tractus cervicolumbalis dorsalis (Flechsig). Er besteht im oberen Cervikalmark aus zerstreuten Fasern, welche weiter kaudal einen dünnen Saum an der Peripherie der Hinterstränge bilden, im Sakralmark neben dem Septum post. auf jeder Seite ein halbovales Feld einnehmen. Er endigt in der grauen Substanz des Conus medullaris; der Ursprung ist noch nicht bekannt.

II. Das Gehirn. Encephalon.

1. Form und Lage.

Das Gehirn, der umfangreiche kraniale Teil des Medullarrohres, ruht, von denselben drei Häuten umgeben, welche das Rückenmark bekleiden, innerhalb des Neurocranium und besitzt im allgemeinen die Gestalt der Schädelhöhle.

Die Ausfüllung der Schädelhöhle durch das Gehirn ist eine weit vollständigere, als die des Wirbelkanals durch das Rückenmark. Nur an gewissen Stellen sind die Spalträume zwischen den beiden inneren Hirnhäuten weiter, an den meisten Stellen aber klein oder nur kapillar. Im ganzen liegt daher das Gehirn der Innenwand des Hirnschädels so nahe an, daß nicht nur dessen Gesamtform wiederholt wird, sondern daß auch zahlreiche Besonderheiten der Hirnoberfläche sich an jener Innenwand ausprägen. Ein Ausguß der Schädelhöhle gibt die Hirnform nur um ein kleines vergrößert bis zu einem gewissen Grade wieder; es kann also von einem vorliegendem Schädel auf die Form des zugehörigen Gehirns zurückgeschlossen werden. So wird es möglich, Formen von Gehirnen miteinander vergleichen zu können, die gar nicht mehr vorhanden sind, längst vergangene Gehirne unter sich und mit gegenwärtigen, gegenwärtige untereinander, ohne daß man sie besitzt. Dies gilt nicht allein vom Menschen, sondern auch von zahlreichen Gliedern der Tierwelt. Auf Grund dieses Verhältnisses haben sich wichtige Tatsachen auf paläontologischem Gebiet feststellen lassen. Andererseits ist daran zu erinnern, daß die Anlagerung des Gehirns an die Schädelwand, ferner deren im Verhältnis zur Wirbelsäule geringere Stärke, sowie ihre schwächere Bedeckung mit Weichteilen leichter eine Verletzung des Gehirns durch äußere Einwirkungen ermöglichen, als es bei dem Rückenmark der Fall ist.

Entsprechend der verschiedenen Form des Schädels nähert sich das menschliche Gehirn bald mehr der Kugelgestalt, bald mehr dem langgestreckten Ellipsoide. In beiden Fällen ist seine Grund- oder ventrale Fläche, Basis encephali, abgeplattet, die dorsale Facies convexa cerebri gewölbt; auch am Rückenmark zeigte sich ventrale Abplattung, stärkere dorsale Wölbung. Der sagittale Durchmesser (die Länge) des Gehirns beträgt etwa 160 bis 170 mm, der größte quere 140, der größte vertikale 125 mm. Das weibliche Gehirn ist durchschnittlich etwas kürzer.

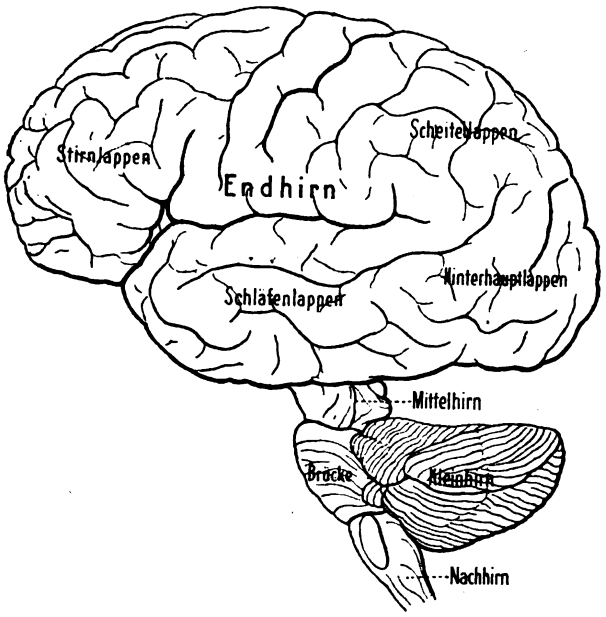

Fig. 61.
Schematische Darstellung des Gehirnes, von der linken Seite aus gesehen. 1:2.

2. Einteilung des Gehirnes.

Das Gehirn ist kein einheitlicher Körper, sondern besteht aus mehreren, zwar zusammenhängenden, aber sehr verschiedenartigen, aufeinanderfolgenden Abteilungen, welche nicht neuralen Segmenten entsprechen, sondern einem anderen Gliederungsprinzip ihr Dasein verdanken. Solcher Abteilungen gibt es auf entwicklungsgeschichtlicher Grundlage, welche von der vergleichenden Anatomie bestätigt wird, sechs. Es sind (Fig. 61) die folgenden:

I. Endhirn oder Hemisphärenhirn, Telencephalon,
II. Zwischenhirn oder Sehhügelhirn, Diencephalon,
III. Mittelhirn oder Vierhügelhirn, Mesencephalon,
IV. Hirnenge, Isthmus,
V. Hinterhirn oder Brücke und Kleinhirn, Metencephalon,
VI. Nachhirn, Medulla oblongata, Myelencephalon.

I und II machen zusammen das Vorderhirn, Prosencephalon aus;
IV, V und VI bilden zusammen das Rhombencephalon;
I, II und III stellen das Cerebrum, Großhirn, dar[1]).

In Fig. 61 sind fünf von diesen sechs Abteilungen in Seitenansicht erkennbar; nur die Abteilung II wird vom Endhirn verdeckt.

Bei dorsaler Ansicht des Gesamthirnes (Fig. 65) ist nur das Endhirn sichtbar; bei ventraler Ansicht dagegen liegen von allen Abteilungen mehr oder weniger ausgedehnte Gebiete frei. Fig. 67.

3. Gewicht, Volum, Oberfläche.

Das spezifische Gewicht der grauen Substanz ist 1,029—1,039, das der weißen 1,039—1,043, das des gesamten Gehirnes 1,035—1,043.

Die graue Substanz macht 37,7—39,0%, die weiße 61,0—62,3% des Endhirngewichtes aus. Etwa 6% der grauen fallen hiervon auf die Ganglien, 33% auf die Rinde. Zur Ermittelung der Gewichtsverhältnisse, in welchen graue und weiße Substanz das Gehirn zusammensetzen, benutzte Forster die Tatsache, daß die grauen Massen wasserreicher sind als die weißen.

Der Wassergehalt des erwachsenen Gehirns beträgt durchschnittlich 79%. Die graue Substanz hat gegen 85%, die weiße 70% Wassergehalt.

Die mittlere Dicke der grauen Substanz der Endhirnrinde ist 2,5 mm. Direkte Messungen der Endhirnoberfläche rühren von R. und H. Wagner her; sie fanden dieselbe zu 1867,72 bis 2195,88 qcm.

Messungen des gesamten Hirnvolums ergaben einen Durchschnittswert von 1330 ccm.

Das Gewicht des ganzen Gehirns, sowie einzelner Teile desselben ist der Gegenstand zahlreicher Untersuchungen gewesen.

Als mittleres Gewicht für das Gehirn des erwachsenen Mannes ergibt sich in runder Summe 1375 g: des erwachsenen Weibes 1245 g. Als Minimalgewicht des weiblichen Gehirns wurden 800, des männlichen 960 g gefunden. Das Maximalgewicht ist etwas unsicher; es werden Gewichte von 1807, 1861, sogar von über 2000 g angegeben. Es versteht sich von selbst, daß zahlreiche weibliche Gehirne viele männliche an absolutem Hirngewicht übertreffen können. Doch zeigen nach Rüdinger schon die Hirngewichte Neugeborener eine Geschlechtsdifferenz.

Von wesentlichem Einfluß auf das Hirngewicht ist natürlich das Alter der untersuchten Individuen. Nach den Wägungen von R. Boyd wächst das mittlere Hirngewicht bis zum 7. Lebensjahre rasch an und erreicht langsam gegen Ende des 20. Jahres in beiden Geschlechtern die für den Erwachsenen erwähnten Mittelzahlen. Vom 20.—50. Jahre pflegt das Gewicht stationär zu bleiben; von hier an tritt ein langsames Fallen ein, dessen Mittel im hohen Alter auf 1285 g beim Manne, 1130 g beim Weibe zurückgeht. Nach Weisbachs Wägungen ist das Hirngewicht am größten zwischen dem 20. und 30. Lebensjahre; von hier an erfolgt ein langsames, nach dem 50. Jahre ein rasches Abnehmen.

Bemerkenswert ist ferner der Einfluß der Kultur. Bei Kulturvölkern nimmt im Laufe der Zeiten die Gehirnmasse wahrscheinlich etwas zu (E. Broca, nach Messungen verschiedener Generationen der Pariser Bevölkerung aus verschiedenen Jahrhunderten). Von hoher Kulturstufe herabgesunkene Völker zeigen eine etwas geringere Schädelkapazität, als zur Zeit ihrer Kulturblüte (E. Schmidt, nach Messungen an Ägypterschädeln). Die Landbevölkerung hat ein etwas geringeres Hirngewicht als die Stadtbevölkerung (J. Ranke).

Ein Einfluß der Schädelform macht sich darin geltend, daß bei langköpfigen Völkerschaften das mittlere Hirngewicht etwas geringer ist als bei breitköpfigen.

Über den Einfluß der Rasse liegen mehrere Untersuchungen vor. Die kaukasische Rasse hat nach Davis ein mittleres Hirngewicht von 1335 g (1367 g Männer, 1206 g Weiber). Das Hirngewicht der Hindu ergab nur 1253 g für den Mann, 1133 g für das Weib. Ein hohes Hirngewicht bei kleiner Statur zeigen die Chinesen (1332 g). Dann folgen die Sandwich-Insulaner mit 1303 g, die Malaien mit 1266 g, die Indianer mit 1266 g, die Neger mit 1244 g, die Australier und Tasmanier mit 1185 g.

---

[1]) Mit der oben gegebenen Einteilung (der Basler anatomischen Nomenklatur, B. N. A.) streitet eine andere, ebenfalls embryologisch begründete, noch um den Vorrang. Siehe unten.

G. Retzius, Das Hirngewicht der Schweden. Biol. Untersuchungen IX, 1900. Die Mittelzahl von 450 männlichen schwedischen Gehirnen ist rund 1399; von 250 weiblichen = 1248.

Bei allen Völkern ist das mittlere Hirngewicht (wie die Körperlänge und das Gewicht) der Weiber etwas geringer; die Differenz steigt mit dem Grade der Kultur. Die geringsten Geschlechtsdifferenzen im Hirngewicht zeigen nach Davis die Neger und Australier.

Auch innerhalb der europäischen Völker sind erhebliche Unterschiede im Hirngewicht vorhanden. Nach Weisbach stehen die Deutschösterreicher mit 1314,5 g den Tschechen mit 1368,31, überhaupt den Slaven nach, ebenso den Magyaren. Die Italiener zeigen ein mittleres Hirngewicht von 1301,37 g. Nach Davis haben die Deutschen 1425, die Engländer 1346, die Franzosen 1280 g mittleres Hirngewicht.

Einen wichtigen Einfluß auf das Hirngewicht übt ferner das Körpergewicht aus. Bei schwereren Personen ist im allgemeinen ein schwereres Gehirn nachzuweisen. Andererseits läßt sich auch behaupten, daß leichtere Individuen ein relativ schwereres Gehirn besitzen als schwerere und umgekehrt. Das relative Hirngewicht ist daher auch bei Weibern etwas günstiger gestellt als bei Männern, bei jenen etwa $^1/_{45}$, bei diesen $^1/_{46}$ des Körpergewichts (Bischoff).

Auch die Körperlänge hat einen Einfluß. Mit Zunahme der Körperlänge ist durchschnittlich auch eine Zunahme des Hirngewichts verbunden. Aber kleinere Personen besitzen dennoch ein relativ schwereres Gehirn als große (Bischoff).

Der Schlüssel zu diesen scheinbaren Widersprüchen ist einmal darin zu finden, daß der Anspruch an die somatischen Funktionen des Gehirns nicht überall in geradem Verhältnis zur Körpermasse steht, sondern relativ um so größer ist, je geringer die Masse (A. Brand); sodann darin, daß das Gehirn nicht nur Zentralorgan für die somatischen Funktionen des Organismus ist, sondern auch für die psychischen. Die somatischen Anforderungen an das Gehirn können bei zwei Personen gleich oder verschieden sein; ebenso die psychischen. Hierfür gibt Bischoff ein anschauliches Beispiel an dem Gehirn des Hundes. Große und kleine Hunde haben ungefähr einen gleichen Grad von Intelligenz, obgleich ihre Hirne sehr verschieden groß und schwer sind; der somatische Anspruch ist bei ihnen ein verschiedener. Tiere mit gleichem Körpergewicht als der Mensch haben doch ein viel leichteres Gehirn als dieser; sein schweres Gehirn ist auf sein psychisches Übergewicht zu beziehen. Bedeutende Unterschiede im Hirngewicht verschiedener Menschen sind vorzugsweise auf Unterschiede der psychischen Anlagen zu beziehen. Je größer im Tierreich das Gehirn im Verhältnis zum Rückenmark ist, um so mehr ist es als Seelenorgan aufzufassen; und umgekehrt, je stärker das Rückenmark im Verhältnis zum Gehirn ist, um so mehr ist es somatisches Organ. Bei keinem Tier besteht ein solches Verhältnis wie bei dem Menschen (Bischoff). Dasselbe gilt auch von der geringen Stärke der Hirnnerven bei dem Menschen (Sömmering). Hiermit ist bereits der Einfluß der Intelligenz auf das Hirngewicht in Betracht gezogen.

Setzt man nach O. Snell (Bericht der Gesellschaft für Morphologie u. Physiologie in München 7. Bd., 1891) das Gewicht des ganzen Gehirns = 1, so beträgt das Gewicht der Endhirnhemisphären bei dem

Menschen	0,78	Maulwurf	0,56
Fuchs	0,686	Kaninchen	0,538
Hasen	0,567	Wiesel	0,532

S. auch Weber, M., Vorstudien über das Hirngewicht der Säugetiere: in der Festschrift für Gegenbaur, Leipzig, W. Engelmann 1896.

Nach Zusammenstellungen verschiedener Autoren (R. Wagner, H. Welcker, C. Kupffer, Th. Bischoff, G. Retzius, Hansemann) über die Gehirne berühmter Männer und Frauen betrug das Hirngewicht von

	Alter	g		Alter	g
Cuvier (Anatom)	63	1861	Hausmann (Mineraloge)	77	1226
Byron (Dichter)	36	1807	Schiller (Dichter)	46	1580 (berech.)**
Dirichlet (Mathematiker)	54	1520	Dante (Dichter)	—	1420 "
Fuchs (Mediziner)	52	1499	Kant (Philosoph)	82	1600 "
Gauss (Mathematiker)	78	1492	Hermann (Nationalökonom)	73	1590
Dupuytren (Chirurg)	58	1437	Pfeufer (Mediziner)	60	1488
Hermann (Philologe)	51	1358	Ch. Bischoff (Mediziner)	79	1452

** Nach dem durch Froriep untersuchten Schädel 1300 g.

	Alter	g		Alter	g
Melchior Meyr (Dichter)	61	1415	Sonja Kowalewski (Mathematikerin)	41	ca. 1385
J. Huber (Philosoph)	49	1409	H. Gyldén (Astronom)	55	1452
Fallmerayer (Historiker)	74	1349	Bunsen (Chemiker)	88	1295*
J. v. Liebig (Chemiker)	70	1352	Mommsen (Historiker)	86	1425*
Fr. Tiedemann (Physiolog) . . .	79	1254	Menzel (Kunstmaler)	89	1298†
E. Harless (Physiolog)	40	1238	Häckel (Zoolog)	86	1575
Ignaz Döllinger (Physiolog) . . .	71	1207			

* Starke Altersatrophie des Gehirns.

† Ohne Pia und ohne Flüssigkeit gewogen, keine sichtbaren Altersveränderungen des Gehirns.

Die Mehrzahl der erwähnten Gehirne erhebt sich mehr oder weniger stark über das Durchschnittsmittel von 1375; einige bleiben unter ihm, wie es denn überhaupt feststeht, daß auch bei sehr intelligenten Menschen nicht allzu selten verhältnismäßig niedrige Hirngewichte vorkommen. Im allgemeinen aber glaubt man sich zu der auch im Volke weit verbreiteten Ansicht berechtigt, daß bei dem Menschen ein einigermaßen schweres Gehirn zu bedeutenderen psychischen Leistungen befähigt als ein leichteres. Ein auffallend unter dem Mittelgewicht stehendes, windungsarmes Gehirn wird keine bedeutenderen geistigen Leistungen erwarten lassen; es wird vielmehr in seinen Leistungen hinter der Durchschnittsleistung eher zurückbleiben. Ein schweres und windungsreiches Gehirn wird nicht notwendig während des Lebens bedeutende geistige Leistungen offenbaren, denn seine Anlagen können unentwickelt bleiben.

Zur weiteren Beurteilung dieser Verhältnisse ist ferner zu beachten, daß das Gehirn ein aus sechs hintereinanderliegenden Abteilungen bestehender Körper ist, welche in Größe, Bau und Funktionen sehr weit voneinander verschieden sind, obwohl sie alle wesentlich aus Nervenzellen und Nervenfasern bestehen. Hieraus erhellt, daß eine Wägung des Gesamthirnes doch nur einen sehr unvollkommenen, beiläufigen und unsicheren Ausdruck für die psychische Leistungsfähigkeit darzustellen vermag. Die verschiedenen Abteilungen müssen nicht gleichmäßig miteinander an Größe und Gewicht zu- oder abnehmen, sondern es kann eine Abteilung vergrößert sein auf Kosten einer anderen. Bessere Aussicht auf Gewährung eines richtigeren Ausdruckes wird also gegeben sein mit der Wägung der einzelnen Teile des Gehirns, besonders derjenigen, an welche die höheren psychischen Funktionen vor allem gebunden sind, mit der Wägung der grauen Substanz des Endhirnes. Aber auch hier ist zu beachten, daß die einzelnen Gebiete der Endhirnrinde in ihren Funktionen sehr ungleich und in ihrer Größenentwicklung sehr verschieden sind.

Niemand wird ferner im Zweifel sein, daß nicht allein das Gewicht dieser grauen Massen entscheidend sein könne für die Funktion, sondern daß auch der feinere Bau und die chemischen Verhältnisse Berücksichtigung verdienen; hier können bedeutende individuelle usw. Verschiedenheiten sich ausprägen. „Eine Turmuhr", wie ein grober Vergleich lautet, „muß nicht notwendigerweise besser gehen als eine Taschenuhr."

Gewichtsbestimmungen einzelner Hauptabschnitte des Gehirns hat schon Huschke vorgenommen; auch Weisbach führte zahlreiche Wägungen ähnlicher Art aus. Meynert trennte den Hirnstamm samt Streifenhügel vom Endhirn ab und bestimmte am Stammhirn wieder das Kleinhirn gesondert; er untersuchte ferner die Gewichte einzelner Abschnitte der Hemisphären; ebenso, in etwas verschiedener Abgrenzung der Abschnitte, Bischoff. Der erstere grenzte durch einen dem Sulcus centralis folgenden Schnitt den Stirnlappen, durch einen zweiten Schnitt, welcher den hinteren Ast der Fissura lateralis mit der Fissura parieto-occipitalis verbindet, den Scheitellappen von dem Hinterhaupt-Schläfenlappen ab. Der Stirnlappen wog bei Männern 214,06 bei Weibern 195,8; der Scheitellappen 123,55 und 108 g; der Hinterhaupt-Schläfenlappen 177,73 und 157,4 g.

Über Hirngewicht siehe ferner W. Braune, Arch. für Anat. und Phys. 1892; W. Krause, Internationale Monatsschrift 1888, 5. Bd.; sowie H. Vierordt, Anatomische Daten und Tabellen 3. Aufl. 1906.

Auffallend selten sind Wägungen an kindlichen Gehirnen vorgenommen worden. In der gesamten Literatur finden sich nach Mies nicht mehr, als wenig über 2000 Fälle von Hirngewichtszahlen aus den beiden ersten Jahrzehnten des Lebensalters, und unter diesen nur 627 Einzelbestimmungen. Ihnen fügt neuerdings H. Pfister (Das Hirngewicht im Kindesalter, Archiv für Kinderheilkunde, 23. Bd., 1897) die Wägungen von 156 kindlichen Gehirnen aus dem Friedrich-Kinderkrankenhause in Berlin hinzu.

Nach Mies zeigt der neugeborene Mensch folgende Mittel:

Mädchen = 330 (329,99 g). Knabe = 340 (339,25 g).

Das weibliche Gehirn nimmt im Verlauf der weiteren Entwicklung um ca. 900 g zu (Endgewicht = 1230 g); das männliche um 1050 g (Endgewicht = 1400 g). Diese Zunahme erfolgt derart, daß die Gewichtsvermehrung um 300 bzw. 350 g (= erstes Drittel der Gesamtzunahme) im 9. Monate erreicht wird. Das zweite Drittel wird vom letzten Vierteljahre des 1. bis zum 2. Viertel des 3. Jahres gewonnen. Dann wächst das Gehirn immer langsamer weiter, um jedenfalls erst nach dem 2. Jahrzehnte sein Maximalgewicht zu erreichen.

Was das gegenseitige Verhältnis von Hirn und Körpergröße betrifft, so ist nach Mies zu konstatieren, daß vor dem Ende der Schwangerschaft mit zunehmendem Alter der Frucht immer weniger Körpergröße auf 1 g Hirn entfällt. Extrauterin nimmt die Körpergröße beim Kinde bis ins 2. und 3. Jahr langsamer zu als das Hirngewicht (bei Knaben länger dauernd als bei Mädchen). Vom 2. bzw. 3. Jahre ab findet ein stetiges Wachsen der Verhältniszahl zwischen Hirngewicht und Körpergröße bis zum Ende des 2. Jahrzehnts auf Kosten des Hirngewichts statt.

In den ersten 3 Monaten entspricht 1 g Hirn nicht ganz 6 g Körper (♀ = 5,96 g, ♂ = 5,92 g). In den ersten 7 Jahren vermehrt sich der 1 g Hirn entsprechende Körpergewichtsteil langsam nur um ♀ $4^1/_3$ bzw. ♂ $4^1/_3$ g (♀ = 10,46 g, ♂ = 10,28 g) Körpergewicht; von da ab jedoch bis zum Ende des 2. Jahrzehntes sehr schnell, noch fast um 25 Einheiten (♀ = 35,00, ♂ = 35,06 g) zitiert nach Pfister).

Nach Erfahrungen von Pfister haben stark hyperämische Gehirne eine Gewichtsvermehrung, stark anämische einen Gewichtsverlust von 7,5 g vom Hundert erlitten. Im übrigen stimmen seine Ergebnisse gut mit den von Mies erhaltenen überein. Die weiblichen Mittelgewichte der kindlichen Gehirne halten sich stets etwas unter dem Mittelgewichte des Mannes. Der Unterschied beträgt beim Neugeborenen ca. 10 g, steigt jedoch im Laufe der Entwicklung weiter an. Was die Gewichte der beiden Hemisphären bei Kindern betrifft, findet nach Pfister eine mäßige Prävalenz der linken Hemisphäre statt, ohne daß man sexuellen oder Altersunterschieden einen deutlichen Einfluß zuschreiben kann. Dagegen ist das absolute Kleinhirngewicht der Knaben durchschnittlich etwas größer als das der Mädchen.

Ergänzungen siehe in dem Abschnitt: Allgemeines über Hirnwindungen S. 110.

Marchand, F., Über das Hirngewicht des Menschen. Abhandlungen der K. S. Ges. d. Wiss., math.-ph. Kl., 27. Bd., 1902; auszugsweise im Biol. Zentralbl., 22. Bd., 1902. Gehirne unter 1250 sind als abnorm klein, solche über 1550 als abnorm groß zu bezeichnen (bei Männern). Wahrscheinlich ist bei der noch in der Breite der Norm liegenden Verschiedenheit des Hirngewichts von 300—350 g einer verschiedenen Ausbildung der Markmasse der Hauptanteil des Unterschiedes zuzuschreiben. — Über Gehirngewichte bekannter Personen und die betreffende Literatur siehe Dräseke, Arch. f. Rassen- und Ges.-Biol. 1906. — Hansemann: Über die Gehirne von Mommsen, Bunsen, Menzel. Stuttgart 1907. — Waldeyer: Ergebnisse d. Anat., 8. Bd., 1899.

4. Die einzelnen Gehirnabteilungen.

A. Das verlängerte Mark, Medulla oblongata.

Die Medulla oblongata hat die Form eines abgestumpften Kegels, dessen Basis der Brücke zugewendet ist, während das kaudale Ende in das Rückenmark übergeht.

Die kaudale Grenze ist durch die Austrittsstelle der oberen Wurzelbündel des 1. Cervikalnervenpaares, oder durch das kaudale Ende der Pyramidenkreuzung gegeben. Als rostrale Grenze auf der dorsalen Fläche gelten die Striae medullares der Rautengrube. Ihre Länge beträgt 25, ihre untere Breite 10—11, die obere Breite 17—18 mm; die Dicke wächst rostralwärts von 9 zu 15 mm.

Skeletotopisch erstreckt sie sich vom oberen Rande des Atlas bis zur Mitte des Clivus und liegt hier zwischen den Tubercula jugularia. Ihre Richtung ist demgemäß schräg aufsteigend; der veränderliche Neigungswinkel gegen den Horizont beträgt etwa 45°. Der Übergang in das Rückenmark kann sich in sanfter Weise, aber auch durch eine rasche, winklige Biegung vollziehen.

a) Furchen.

Die Fissura mediana anterior des Rückenmarks wird bei ihrem Übergange auf die Oblongata meist stark beeinflußt durch die Pyramidenkreuzung

(Figg. 62, 63, 67). Letztere, Decussatio pyramidum, untere oder motorische Pyramidenkreuzung, ist 6—7 mm lang und liegt oberflächlicher oder tiefer: es bedarf immer des Auseinanderdrängens der beiden Seitenhälften; um sie gut zu sehen. Sie besteht darin, daß von jeder Seite 3—5 ansehnliche Kreuzungsbündel, die von den Pyramiden der Oblongata herabsteigen, unter spitzem Winkel die Medianlinie überschreiten, sich verschränken und in der Tiefe verschwinden. Sie treten hier durch die grauen Säulen in den Seitenstrang des Rückenmarks über und stellen dessen Fasciculus cerebrospinalis lateralis dar (Figg. 58, 60). In der Regel bleibt ein kleiner Teil der Pyramidenfasern der Oblongata, nämlich der

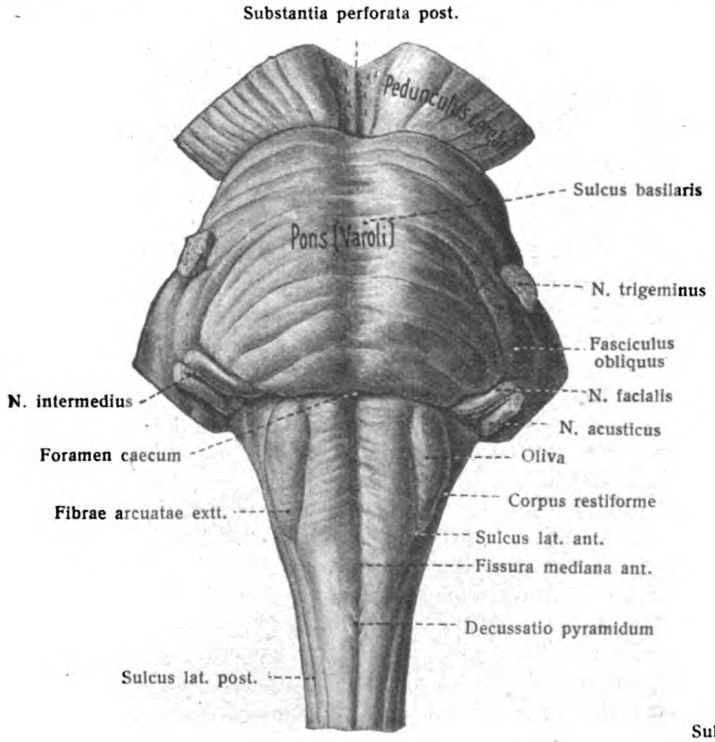

Fig. 62.

Fig. 63.

Fig. 62. **Ansicht der ventralen Fläche der Brücke und des verlängerten Markes.** 5:4.
Fig. 63. **Pyramidenkreuzung** (2:1). Beide Seitenhälften sind in der Gegend der Pyramidenkreuzung etwas auseinandergedrängt.

laterale ungekreuzt und setzt sich in den Fasciculus cerebrospinalis anterior des Rückenmarks fort.

Prägt sich die Kreuzung äußerlich nur schwach aus, so tritt die Medianfissur des Markes ununterbrochen, doch minder tief, auf die Oblongata über. Oft ist die Kreuzungsstelle nur an einer leichten Ausbiegung der Medianfissur kenntlich; in manchen Fällen ist letztere ganz unterbrochen; meist setzt sich die Fissur verflacht über die Kreuzungsstelle fort. Jenseits der letzteren, zwischen ihr und der Brücke, ist die Fissur von individuell wechselnder Tiefe. Dicht an der Brücke erweitert sich die Fissur zu einem Grübchen, Foramen caecum. Figg. 62, 66.

Die Fissura mediana posterior der Oblongata wird alsbald abgeschlossen durch ein queres Markblättchen, Riegel, Obex (Fig. 80). Diese Stelle entspricht dem Übergange des Canalis centralis in den Ventriculus quartus.

Der Sulcus intermedius posterior tritt auf die Oblongata über, weicht im oberen Teile etwas zur Seite und verstreicht darauf.

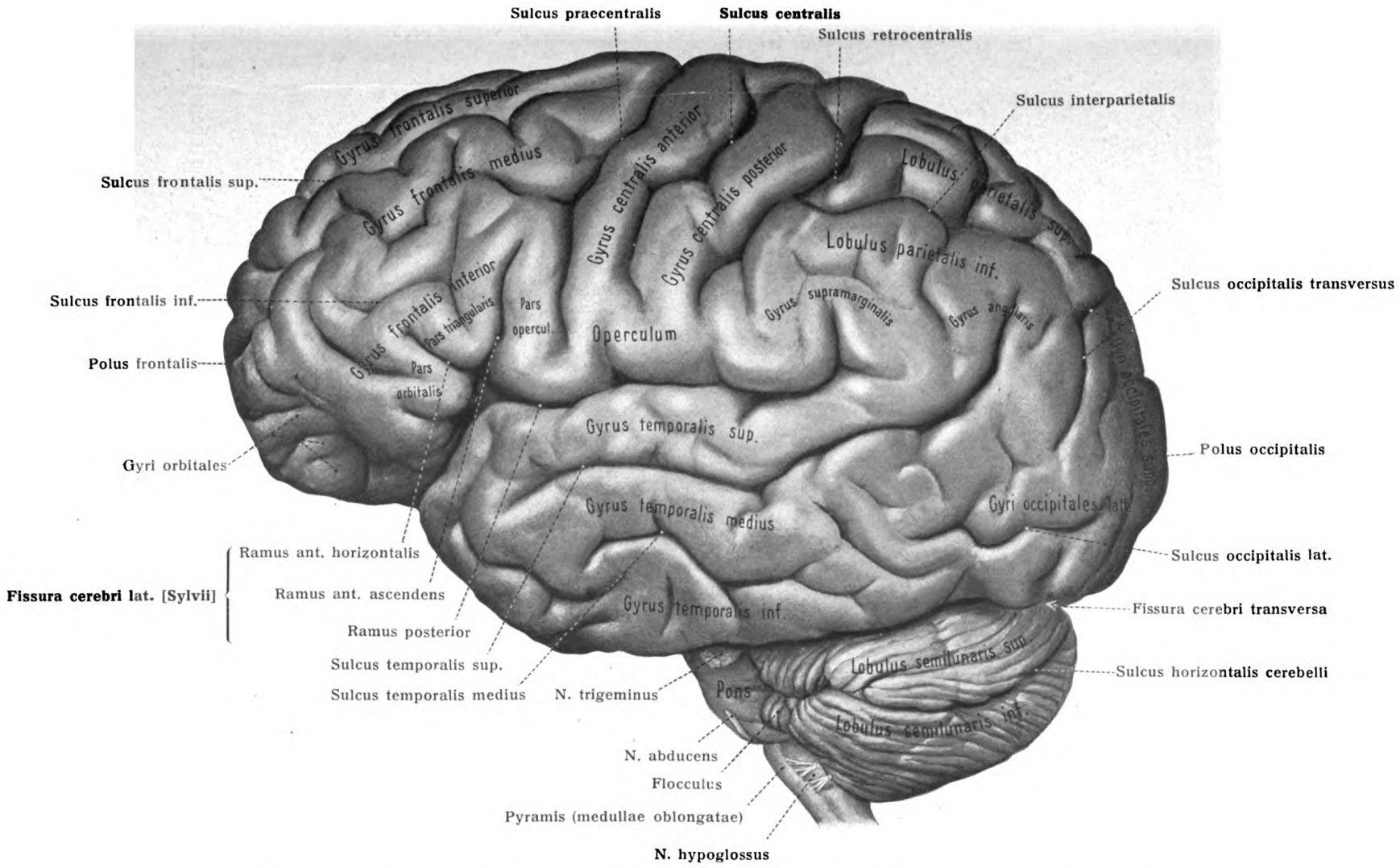

Fig. 64. Furchen und Windungen der linken Großhirnhemisphäre von der Seite gesehen.

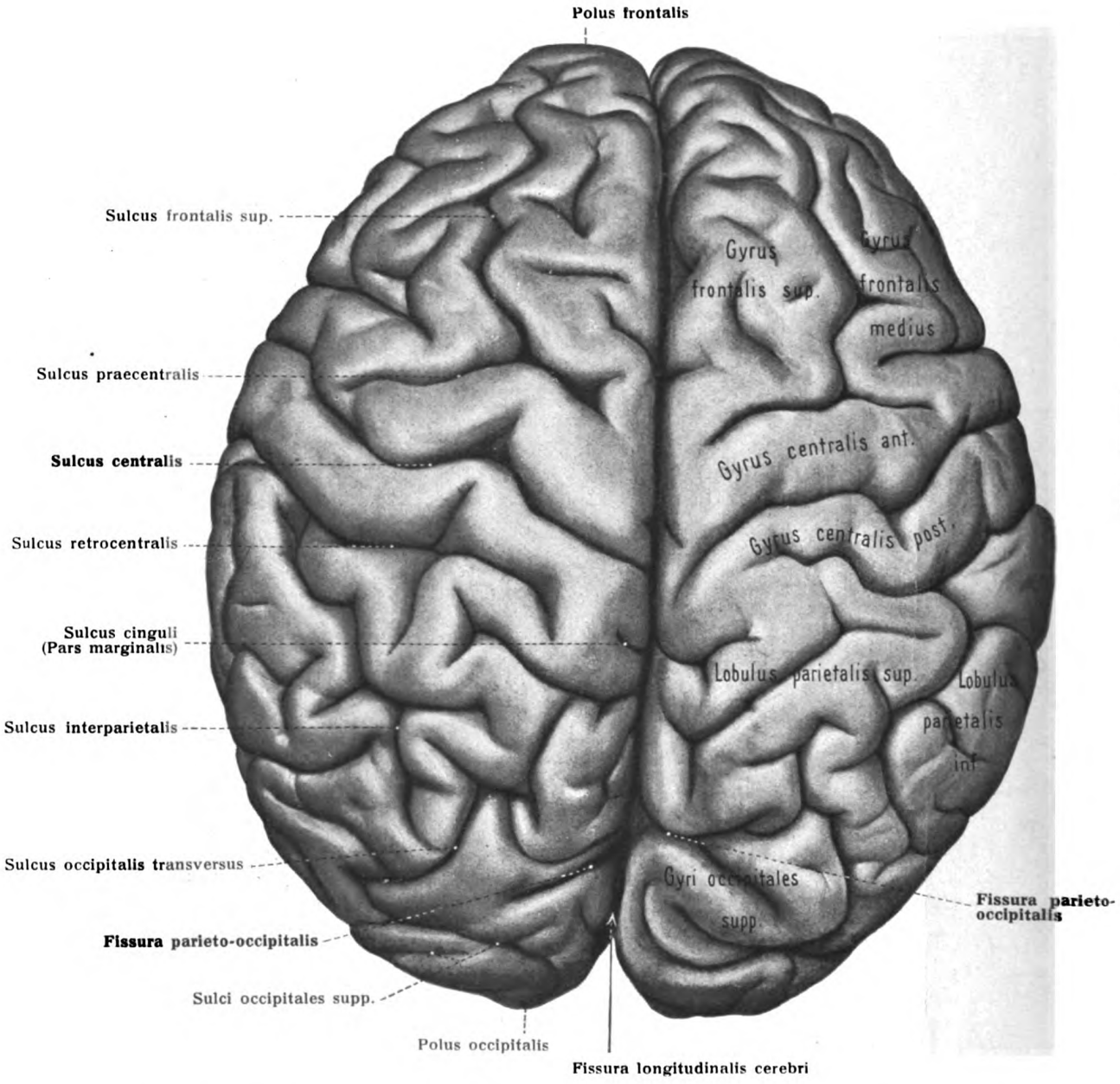

Fig. 65. Furchen und Windungen der Großhirnhemisphären von oben gesehen.

Im Sulcus lateralis anterior der Oblongata treten die Wurzelbündel des XII. Hirnnerven (des Hypoglossus, Zungenfleischnerven) zur Oberfläche; der Zusammenhang mit der gleichnamigen Rückenmarksfurche kann durch starke Gürtelfasern, Fibrae arcuatae externae (Fig. 62), unterbrochen sein.

Im Sulcus lateralis posterior der Oblongata treten in einer Längsreihe drei Hirnnerven aus: der IX. bis XI., oder N. glossopharyngeus, N. vagus, die oberen Bündel des N. accessorius = Accessorius vagi.

b) Stränge und Querfaserzüge.

Die Pyramide der Oblongata, Pyramis (medullae oblongatae), liegt zwischen der Fissura mediana anterior und dem Sulcus lateralis anterior, hat 5—6 mm Breite und darf nach dem über die Pyramidenkreuzung zuvor Gesagten nicht mit dem Vorderstrange des Rückenmarkes verwechselt werden.

Der Seitenstrang der Oblongata, Funiculus lateralis, zwischen dem Sulcus lateralis anterior und posterior gelegen, zeigt als Besonderheit eine ansehnliche, lang elliptische Erhabenheit, die Olive, Oliva deren medialer Längsrand mit dem Sulcus lateralis anterior zusammenfällt. Sie ist 14 mm lang, 7 mm breit und schließt ein zierlich gefaltetes Blatt grauer Substanz ein, den Olivenkern, Nucleus olivaris inferior.

Das kaudale, spitzere Ende der Olive liegt in gleicher Höhe mit der kaudalen Spitze der Rautengrube, wenig rostral vom Beginn der Pyramidenkreuzung, und ist oft von starken Fibrae arcuatae extt. bedeckt; ihr rostrales Ende wird durch eine tiefe Furche vom kaudalen Brückenrande getrennt. Der hintere Olivenrand ist vom Sulcus lateralis posterior 2—3 mm weit entfernt.

Der Hinterstrang der Oblongata, Corpus restiforme, liegt anfänglich zwischen dem Sulcus lateralis posterior und der Fissura mediana posterior; später tritt an Stelle des letzteren der Seitenrand des IV. Ventrikels. Der Hinterstrang der Oblongata wird im Aufsteigen durch Einlagerung grauer Massen mächtiger und wird durch den Sulcus intermedius posterior in zwei Teile geschieden.

α. Der mediale Strang, die Fortsetzung des Gollschen Stranges, Fasciculus gracilis, nimmt rostralwärts an Breite zu und schwillt an der Seite des hinteren Teiles der Rautengrube zur Keule, Clava, an, die im Inneren einen grauen Kern, Nucleus fasciculi gracilis, enthält. Jenseits der Clava spitzt sich der Strang wieder zu und verliert sich im medialen Felde des Corpus restiforme. Figg. 80, 81.

β. Der laterale Strang, Keilstrang, Fasciculus cuneatus, verbreitert sich im Aufsteigen beträchtlich und wird durch eine seichte Furche der Länge nach in zwei Bündel geteilt, Fasciculus cuneatus medialis und lateralis. Der laterale Keilstrang enthält die verdickte Fortsetzung des Kopfes der grauen Hintersäule des Rückenmarkes. Nähert sich dieser Kopf infolge geringer Bedeckung durch weiße Faserzüge der Oberfläche, so ist die Stelle durch dunkle Färbung bezeichnet; sie kann sogar einen Vorsprung bilden, welcher den Namen Tuberculum cinereum führt. Der mediale Keilstrang entwickelt in der Höhe der Clava ebenfalls eine, bei Kindern leichter wahrnehmbare Anschwellung, Tuberculum cuneatum, welche einen ansehnlichen grauen Kern beherbergt, den Nucleus fasciculi cuneati. Zu den Fasciculi gracilis und cuneatus gesellt sich im obersten

Abschnitt des Corpus restiforme noch ein dritter Strang, die S. 52 bereits bekannt gewordene Kleinhirn-Seitenstrangbahn. Im Beginn der Oblongata an die hintere Seitenfurche angrenzend, überschreitet sie in der Nähe des kaudalen Olivenendes die Accessoriuslinie, geht vor dem Tuberculum cinereum und cuneatum hinweg zur dorsalen Fläche des Corpus restiforme und verliert hier, zum Kleinhirn ziehend, ihre Abgrenzung.

So zusammengesetzt senkt sich das Corpus restiforme mit einem jetzt nicht näher zu untersuchenden Teil seiner Fasermassen unter rascher Krümmung in das Kleinhirn.

Außer den genannten Längsfaserzügen kommen an der Oblongata auch Querfaserzüge vor, die in ihrer Gesamtheit den Namen Stratum zonale, Gürtelschicht, Gürtelfasern, führen und wechselnde Ausbildung zeigen.

Die Querfasern entwickeln sich an der lateralen Fläche der rostralen Enden der Corpora restiformia und verlaufen bogenförmig zur vorderen Fläche der Oblongata, wo sie in die vordere Medianfissur eindringen. Die das kaudale Ende der Oliven umgreifenden, auf die Pyramiden übertretenden Bündel haben oben bereits als Fibrae arcuatae externae Erwähnung gefunden.

Besondere Querfasern umziehen in vielen Fällen das rostrale Ende der Pyramiden, bevor sie in die Brücke dringen. Sie sind unter dem Namen Vorbrückchen, Propons, bekannt und verschwinden jederseits neben den Pyramiden, sowie in der Tiefe der vorderen Medianfissur.

Kölliker, A., Sur l'entrecroisement des Pyramides chez les Marsupiaux et les Monotrèmes. Vol. jubilaire publié par la Société de Biologie à Paris. — Sabin, Fl. R., Model of the Medulla, Pons and Midbrain of a New born Babe. John Hopkins Hosp. Reports, 1901.

c) Der IV. Ventrikel, Ventriculus quartus. Figg. 66, 68, 80, 81, 104.

Die IV. Hirnkammer ist ein im Gebiet des Rhombencephalon enthaltener, ependymbekleideter Hohlraum, eine Erweiterung des Zentralkanals, welche Liquor cerebrospinalis enthält. Man unterscheidet an ihr einen Boden und ein Dach, zwei seitliche Begrenzungsränder, zwei seitliche weithin gestreckte Ausbuchtungen, eine rostrale in den Aquaeductus des Vierhügelhirns führende, und eine kaudale in den Zentralkanal der Oblongata führende Mündung, sowie eine mediane und zwei seitliche Öffnungen in den Subarachnoidalraum. Ihre Länge beträgt gegen 25 mm.

Das Dach der IV. Hirnkammer, Tegmen ventriculi quarti, besteht aus drei verschiedenen Gebilden: rostral aus dem Velum medullare anterius und den seitlich dasselbe begrenzenden Brachia conjunctiva (cerebelli), in der Mitte aus einem Teil des Kleinhirns selbst, kaudal aus dem linken und rechten Velum medullare posterius und der Tela chorioidea ventriculi quarti. Der gegen das Kleinhirn zugeschärft sich erhebende Teil des Daches heißt das Zelt, seine Kante die Giebelkante, Fastigium. Fig. 68.

Der kaudale Teil des Tegmen ventriculi IV hat leicht verdickte Seitenränder, welche sich vom Obex zum ventralen Ende des Recessus lateralis erstrecken und an der Oblongata meist haften bleiben, wenn die übrige Deckplatte entfernt wird; sie führen den Namen Taenia ventriculi IV (Figg. 80, 81). Ein vorderer Teil der Taenia erstreckt sich von der Flocke des Kleinhirns zum Nodulus desselben (Fig. 86); siehe unten Kleinhirn, S. 66, und Marksegel, S. 77. Über den Bau der aus Epithel und Pia bestehenden Deckplatte, ihre Durchlöcherungen, ihre Gefäßplexus siehe Hüllen des Gehirns.

Der Boden der IV. Kammer, seiner Form und leichten Tieflage wegen

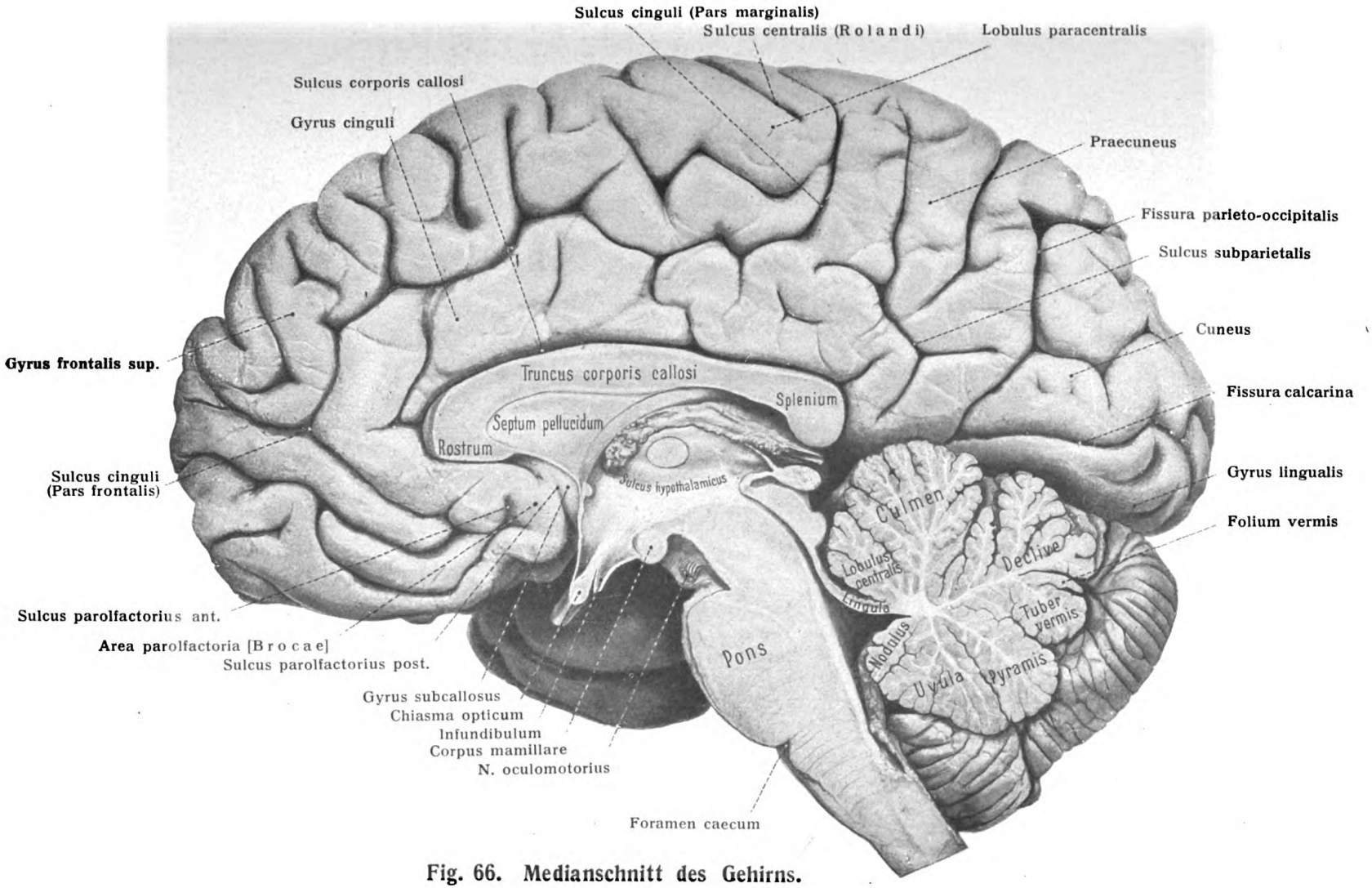

Fig. 66. Medianschnitt des Gehirns.
(Als Ergänzung siehe Fig. 68.)

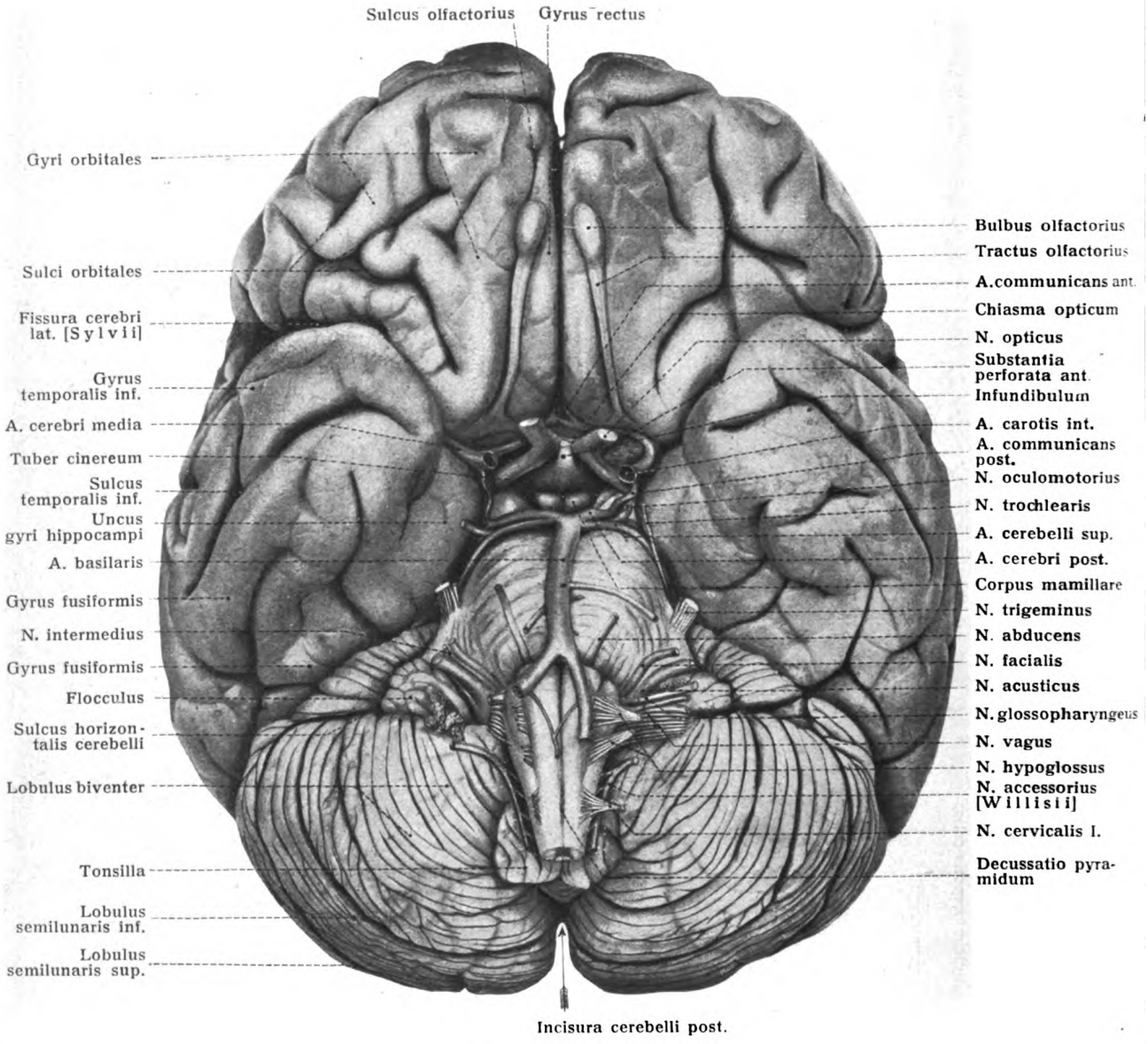

Fig. 67. Gehirnbasis.

Rautengrube, Fossa rhomboidea, genannt, zeigt graue Farbe und viele Besonderheiten seiner Oberflächengestaltung. Die graue Substanz der Rautengrube, Stratum cinereum fossae rhomboideae, liegt dicht unter dem Ependym und ist die flächenhaft ausgebreitete Fortsetzung der grauen Säulen des Rückenmarkes.

Das kaudale, zugespitzte Ende der Rautengrube heißt wegen seiner Ähnlichkeit mit einer Schreibfederspitze Calamus scriptorius. Fig. 81.

Eine Längsfurche, Sulcus medianus fossae rhomboideae, teilt die Rautengrube in zwei symmetrische Hälften. Ein stärkerer, oder mehrere feine markweiße Querstreifen, Striae medullares (Fig. 80), ziehen von der Gegend der Recessus laterales quer gegen die Medianlinie und grenzen dadurch ein vorderes, mittleres und hinteres Gebiet ab.

Das hintere Gebiet, Pars inferior fossae rhomboideae, gehört der Medulla oblongata an; es liegt zwischen den beiden Corpora restiformia. Das mittlere, Pars intermedia fossae rhomboideae, gehört zum Metencephalon; es ist das von den Striae medullares durchzogene Gebiet, und setzt sich seitwärts fort in den Recessus lateralis ventriculi quarti (Fig. 81), welcher sich um das Corpus restiforme herumschlingt und am Stiel des Flocculus endet (Fig. 86). Der rostrale Teil der Rautengrube, Pars superior fossae rhomboideae, gehört zum Isthmus; er wird von den Brachia conjunctiva seitlich begrenzt.

Neben der Medianfurche durchzieht jederseits ein flacher Längswulst die ganze Länge der Rautengrube, wird aber im rostralen Gebiet breiter und deutlicher, die Eminentia medialis (Figg. 80, 81), die das Gebiet der motorischen Hirnnervenkerne einschließt; seine seitliche Abgrenzung wird gebildet von einer flachen Furche, Sulcus limitans (fossae rhomboideae). Im kaudalen Teil der Rautengrube bemerkt man ferner ein durch tiefgraue Farbe und leicht vertiefte Lage bestimmtes dreieckiges Feld, Ala cinerea, unter welchem der Nucleus alae cinereae liegt. Der rostrale, besonders vertiefte Teil der Ala cinerea heißt Fovea inferior. Zieht man von der rostralen Spitze der Ala cinerea eine Senkrechte auf den Sulcus medianus, so wird ein dreiseitiges Feld abgegrenzt, Trigonum nervi hypoglossi, unter welchem der Kern des N. hypoglossus liegt. Lateral und vor der Ala cinerea erhebt sich am Eingang in den Recessus lat. der Boden zu einem flachen Hügel, Tuberculum acusticum. Es ist nur ein Teil der großen Area acustica, deren Grenzen durch den Sulcus limitans, die Taenia ventriculi quarti und das Brachium pontis gegeben werden. Figg. 80, 81.

Vor den Striae medullares zeigt die verbreiterte Eminentia medialis einen stärkeren rundlichen Vorsprung, Colliculus facialis, welcher durch das die Oberfläche vorwölbende innere Knie des N. facialis bedingt wird. An dem lateralen Rande des Vorsprunges sinkt die Oberfläche zu einer kleinen Grube, Fovea superior, ein. Vor der Fovea superior liegt jederseits dicht am Brachium conjunctivum eine bläulich gefärbte Stelle, welche sich bis zum Eingang in den Aquädukt hinzieht, der Locus caeruleus. Die blaue Farbe dieser Stelle entsteht, wie überall im Tierreich die blaue Farbe entsteht, dadurch, daß (bräunlich) pigmentierte Nervenzellen durch die durchsichtige über ihnen liegende Gehirnsubstanz durchschimmern.

Über den Sulcus limitans siehe unten. — Über die Relief-Verhältnisse der Rautengrube vgl. G. Retzius, Das Menschenhirn. 1896. S. 39 ff.

B. Das Hinterhirn, Metencephalon.

I. Die Brücke, Pons (Varoli). Figg. 62, 67, 74, 77.

Die Brücke ist ein weißer, mächtiger Vorsprung der Hirnbasis, welcher kaudal von der Oblongata, rostral von den Pedunculi cerebri scharf begrenzt wird. Dies ist aber nur die Pars basilaris der Brücke. Mit ihrer Pars dorsalis begrenzt sie den rostralen Teil der Rautengrube. Die lateralen Grenzen der Brücke werden künstlich durch je eine Linie bestimmt, welche die Austrittsstellen der Wurzeln des N. trigeminus und facialis verbindet, d. i. durch die Trigeminus-Facialislinie. Die lateral von dieser Linie gelegene, in das Kleinhirn sich einsenkende Fortsetzung der Brücke stellt die Brückenarme, Brachia pontis, dar.

Die ventrale Oberfläche der Brücke ist in querer und sagittaler Richtung stark gewölbt und durch eine kräftig ausgesprochene Querfaserung ausgezeichnet. Im allgemeinen nehmen die Querfasern ihren Weg zum Brückenarm. Die rostralen Züge neigen sich dabei dorsalwärts und kaudalwärts. Ein mittleres Bündel zeigt diese kaudalwärts geneigte Bahn besonders stark, überschreitet die queren Bündel und schlägt die Richtung gegen die Austrittsstelle des N. facialis ein, Fasciculus obliquus (pontis). Figg. 62, 77.

Die ventrale Brückenfläche trägt eine mediane Längsfurche, Sulcus basilaris (Fig. 62), welche die A. basilaris aufnimmt; doch fehlt die Furche nicht, auch wenn die Arterie ungewöhnlich verläuft. An der rostralen Grenze der Brücke verlaufen die Fila lateralia pontis (Fig. 81). Sie beginnen in der Furche zwischen dem Brachium conjunctivum und dem Brachium pontis, folgen dem rostralen Rande der Brücke und gehen in die Pedunculi cerebri über.

Die Länge der ventralen Brückenoberfläche beträgt 20—30, die Breite 30—36, die Dicke gegen 25 mm. Die dorsalen Grenzen der Brücke sind kaudal durch die Striae medullares, rostral durch das Ende des Ventrikelbodens gegeben.

Skeletotopisch hat die Brücke ihre Lage auf dem vorderen Teil des Clivus und reicht aufwärts bis an den oberen Rand der Sattellehne.

Das einfache Aussehen der Brücke bei ventraler Ansicht ist sehr trügerisch, wenn man nach ihm etwa sein Urteil über ihre inneren Verhältnisse einrichten wollte. Sie verdient vielmehr in letzterer Hinsicht ganz den alten Namen Nodus cerebri. Über ihre grauen Massen, Nuclei pontis, und verschlungenen Leitungsbahnen siehe unten.

II. Das Kleinhirn, Cerebellum.

Das Kleinhirn hat die Form eines liegenden, vertikal abgeplatteten Ellipsoides; es ist mit seiner langen Axe (9—11 cm) quergestellt, während die kurze (4—6 cm) sagittal, die Dickenaxe (gegen 3 cm) vertikal verläuft. Figg. 66, 67, 74.

Lage: Das Kleinhirn deckt die Oblongata, überragt sie weit nach beiden Seiten und füllt die Fossae cerebellares der Hinterhauptschuppe fast ganz aus. Oben grenzt es an das Tentorium und die Hinterhauptlappen des Endhirnes. Die Tonsillae cerebelli ragen manchmal neben der Medulla oblongata bis in das Hinterhauptloch hinein.

Sein Gewicht ist bei Männern und Weibern etwa gleich groß und beträgt 120—150 g.

Man unterscheidet an ihm eine obere und eine untere Fläche, Facies sup., inf., einen vorderen und einen hinteren Rand. Der vordere Rand ist durch die Incisura cerebelli anterior, der hintere Rand durch die tiefere Incisura cerebelli posterior eingeschnitten. Fig. 76.

Der zwischen den beiden Einschnitten gelegene Mittelteil des Kleinhirnes führt den Namen Wurm, Vermis, weil er durch zahlreiche quere Einschnitte an einen Ringelwurm erinnert. Dorsal wird der Oberwurm, Vermis superior,

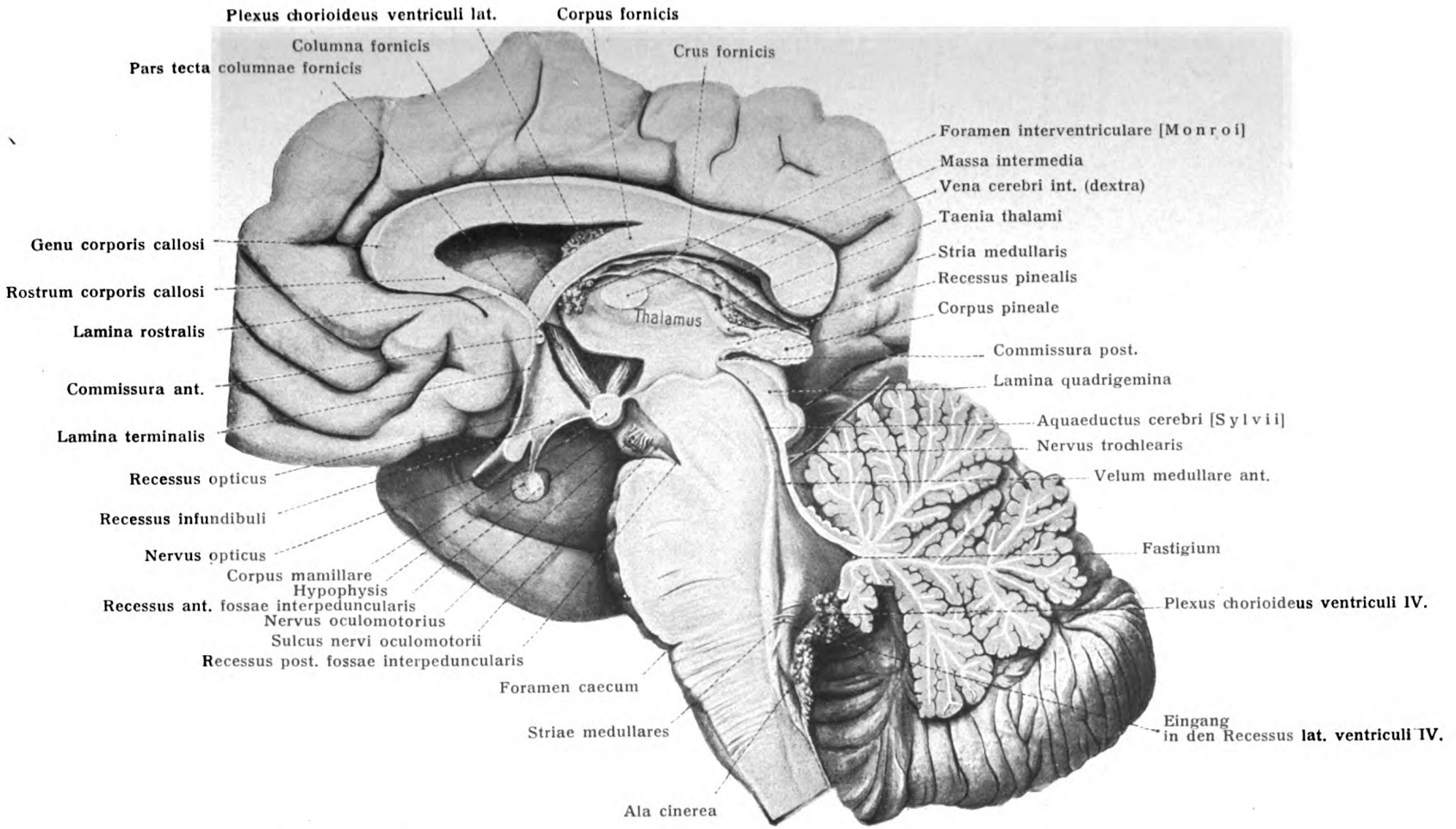

Fig. 68. Ein Stück des in Fig. 66 abgebildeten Medianschnittes des Gehirns vergrößert.

Pars tecta columnae fornicis und Fasciculus thalamomamillaris sind durch Wegnahme der sie bedeckenden Teile der Seitenwand des III. Ventrikels freigelegt.
Dle **Taenia thalami** ist durch Ablösung des Plexus chorioideus ventriculi III sichtbar gemacht.
Am Kleinhirn ist die Uvula entfernt, um durch Zurückbiegen des Nodulus den Eingang in den **Recessus lat. ventriculi IV** deutlicher zeigen zu können.

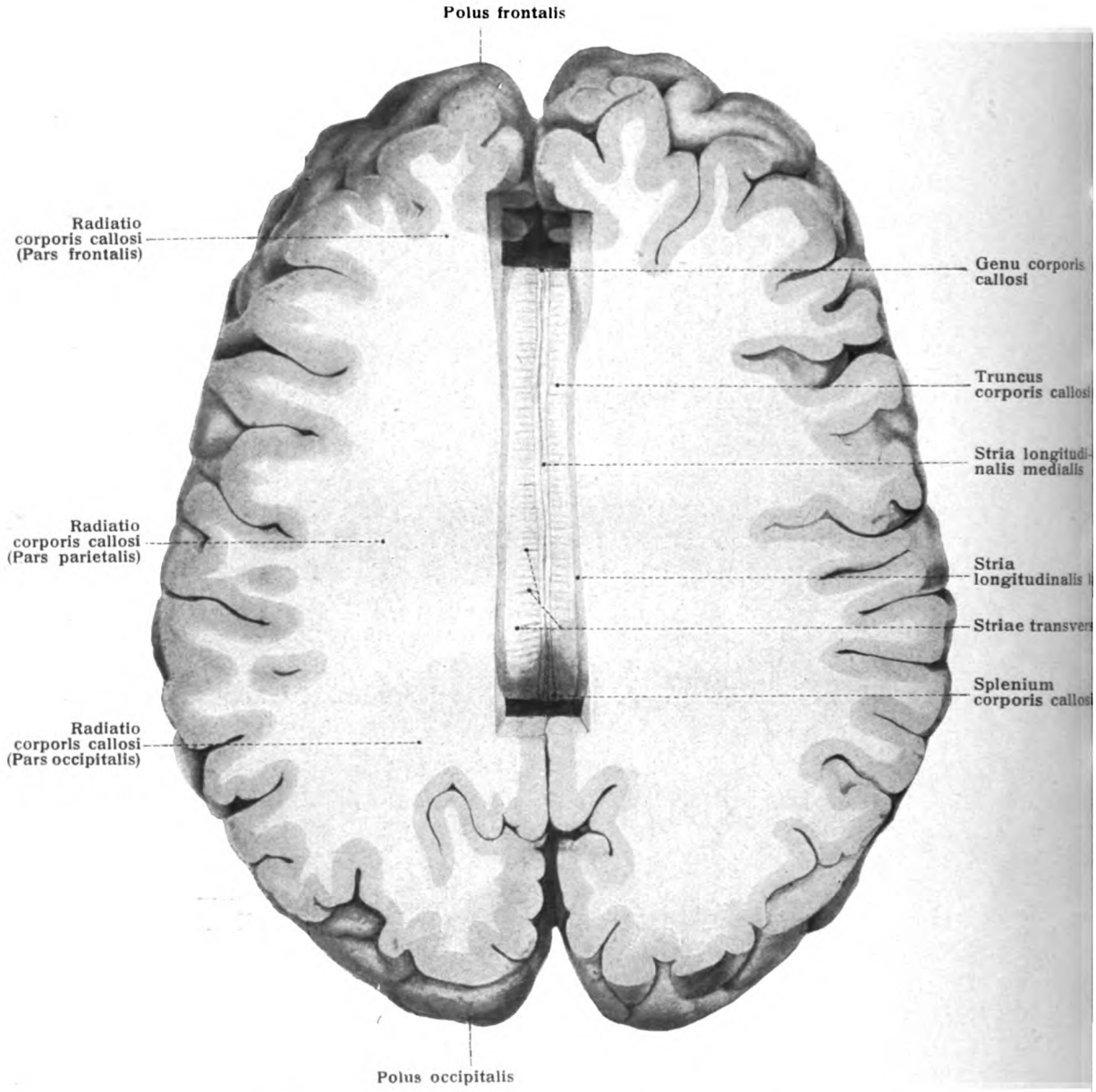

Fig. 69. Balken, Corpus callosum, von oben und **Centrum semiovale.**
Nach Wegnahme der oberen Teile beider Großhirnhemisphären bis zur Höhe der oberen Fläche des Balkens und nach Entfernung der das Genu und das Splenium deckenden Teile des Gyrus cinguli.

durch zwei seichte Furchen, ventral der Unterwurm, Vermis inferior, durch zwei tiefe Furchen von den Seitenmassen des Kleinhirnes (Figg. 85, 86) getrennt, welche im Gegensatz zum Wurm die beiden Hemisphären des Kleinhirnes, Hemisphaeria cerebelli, darstellen.

Beide Flächen des Kleinhirnes sind gewölbt, die untere stärker als die obere. Die Gesamtwölbung der unteren Fläche aber wird unterbrochen durch eine tiefe Einsenkung, welche hinten in die Incisura posterior übergeht. Die Einsenkung heißt das Tal, Vallecula cerebelli. Der Grund des Tales wird von dem Unterwurm eingenommen.

Der Bau des Kleinhirnes ist blättrig, d. h. die Substanz ist durch eine große Zahl mehr oder minder tief eindringender, langgezogener, einander parallel verlaufender Einschnitte, Sulci cerebelli, in eine große Zahl kleiner Blätterwindungen, Gyri cerebelli, geteilt. Eine Kleinhirnwindung hat eine durchschnittliche Breite von 2—3 mm. Es gibt Furchen von 2—27 mm Tiefe; an gewissen Stellen aber ist nur eine Andeutung von Furchen vorhanden.

Die Tiefe der Furchen und die Ergebnisse der Entwicklung hat man dazu benutzt, um die Hemisphären und den Wurm in verschiedene Lappen zu zerlegen.

a) Lappen der Hemisphären.

Auf der oberen Hemisphärenfläche wird durch eine tiefe Furche, Sulcus superior cerebelli, ein viereckiger von einem halbmondförmigen Lappen geschieden. Ersterer: Lobulus quadrangularis (Fig. 76), wird durch eine der vorigen nahezu parallele kleinere Furche, Sulcus collateralis superior, in eine Pars anterior und posterior geteilt. Beide zusammen bilden den Oberlappen der Hemisphäre. Vor ihm liegt dicht auf dem Brachium conjunctivum die Ala lobuli centralis. Fig. 86.

Hinter ihm folgt der Lobulus semilunaris superior (Fig. 76). Er wird von dem angrenzenden, wesentlich der Unterfläche angehörigen Lobulus semilunaris inferior (Fig. 85) durch eine lange und tiefe Furche getrennt, den Sulcus horizontalis cerebelli (Fig. 76), welcher sich noch über die Lobuli semilunares hinaus zum Brückenarm erstreckt und über diesen bis zur vorderen Mittellinie verfolgt werden kann. In ihn münden alle übrigen großen Furchen aus. Von dem Lobulus biventer trennt ihn der Sulcus inf. cerebelli.

Auf der unteren Hemisphärenfläche unterscheidet man drei ungleich große Teile, einen lateralen, einen medialen und einen vorderen. Der laterale, Lobulus biventer (Fig. 85), ist der größte von ihnen und wird durch den Sulcus collateralis inferior oft in zwei Teile zerlegt. Der mediale, die Mandel, Tonsilla cerebelli, von dem Biventer durch den Sulcus medialis inferior geschieden, besteht aus einer hufeisenförmig geordneten Gruppe von Windungen. Sie liegt in einer Vertiefung, welche beim Aufheben des medialen Schenkels der Tonsillen sichtbar wird, und das Nest, Nidus avis, genannt wird (Fig. 86). Vor dem Biventer und der Tonsille liegt als vorderer Teil des Unterlappens die Flocke, Flocculus, durch den Sulcus inferior anterior von jenen beiden geschieden. Die Flocke ruht auf der unteren Fläche des Brückenarmes und läuft medial in den markweißen Flockenstiel, Pedunculus flocculi, aus; der letztere setzt sich medial fort in ein dünnes Blatt, das hintere Marksegel, Velum medullare posterius (Fig. 86), welches selbst wieder mit dem Nodulus des Unterwurmes in Verbindung

steht. Häufig liegt lateral von der Flocke, in dem Winkel zwischen Biventer und Quadrangularis, auf dem Brückenarme noch eine kleine besondere Gruppe von Windungen, die Nebenflocke, Flocculus secundarius.

b) Wurm.

Die Windungen (Gyri) des Wurmes hängen mit denjenigen der Hemisphären zusammen, trotz der tiefen Furchen, welche den Unterwurm von ihnen abgrenzen.

Der Oberwurm hat folgende Abteilungen: siehe Fig. 66.

1. Das Züngelchen, Lingula cerebelli (Fig. 81), besteht aus 4—6 flachen Gyri, welche zwischen den Brachia conjunctiva auf dem Velum medullare ant. liegen. Sie haben in ihrer Gesamtheit große Ähnlichkeit mit einer Zunge. Zur Seite der hinteren Blättchen der Lingula liegen noch einige kleine Vorsprünge, Vincula lingulae, die sich gegen den Brückenarm ausdehnen.
2. Das Zentralläppchen, Lobulus centralis (Fig. 86). Es liegt über dem vorderen Marksegel und setzt sich jederseits fort in die Ala lobuli centralis.
3. Der Berg, Monticulus (Fig. 76), ist der größte Teil des Oberwurmes. Man unterscheidet an ihm den Gipfel, Culmen, und den Abhang, Declive, deren Windungen die Lobuli quadrangulares beider Seiten verbinden. Zwischen Culmen und Declive dringt eine tiefe, bis in die Nähe des Ventrikeldaches reichende Furche vor (Fig. 66), welche dem Sulcus collateralis superior der Hemisphäre entspricht. Der Pars anterior des Lobus quadrangularis gehört das Culmen, der Pars posterior das Declive an.
4. Das Wipfelblatt, Folium vermis (Fig. 66). Es bildet die schmale Verbindungsbrücke der medialen Enden der oberen Semilunarlappen und liegt in der Incisura posterior cerebelli. Seine obere und untere Fläche sind quergefurcht.

Der Unterwurm hat folgende Teile:

1. Der Wulst, Tuber vermis (Fig. 85). Seine Gyri verbinden die unteren halbmondförmigen Lappen.
2. Die Pyramide, Pyramis (vermis) (Fig. 85), mit stark nach hinten konvexen Gyri, welche die Lobuli biventeres verbinden.
3. Das Zäpfchen, Uvula (vermis) (Fig. 85), eine schmale langgestreckte Quergruppe von Gyri, welche die hinteren Enden der Mandeln verbinden.
4. Das Knötchen, Nodulus (Fig. 86), ein zapfenförmiger, aus dichtgedrängten Gyri bestehender Körper, welcher mittels der hinteren Marksegel und der Flockenstiele die Flocken verbindet.

c) Marklager des Kleinhirns.

Das Mark des Cerebellum ist teils in den Hemisphären, teils in dem Wurm enthalten.

1. Das Marklager der Hemisphäre, Corpus medullare (hemisphaerii cerebelli).

Es hat ungefähr die Form der Hemisphäre, hängt medial mit dem Mark des Wurmes zusammen und vereinigt sich durch je drei mächtige, paarige Stiele mit der Oblongata, der Brücke und dem Vierhügelhirn (Fig. 86). Der Stiel zur

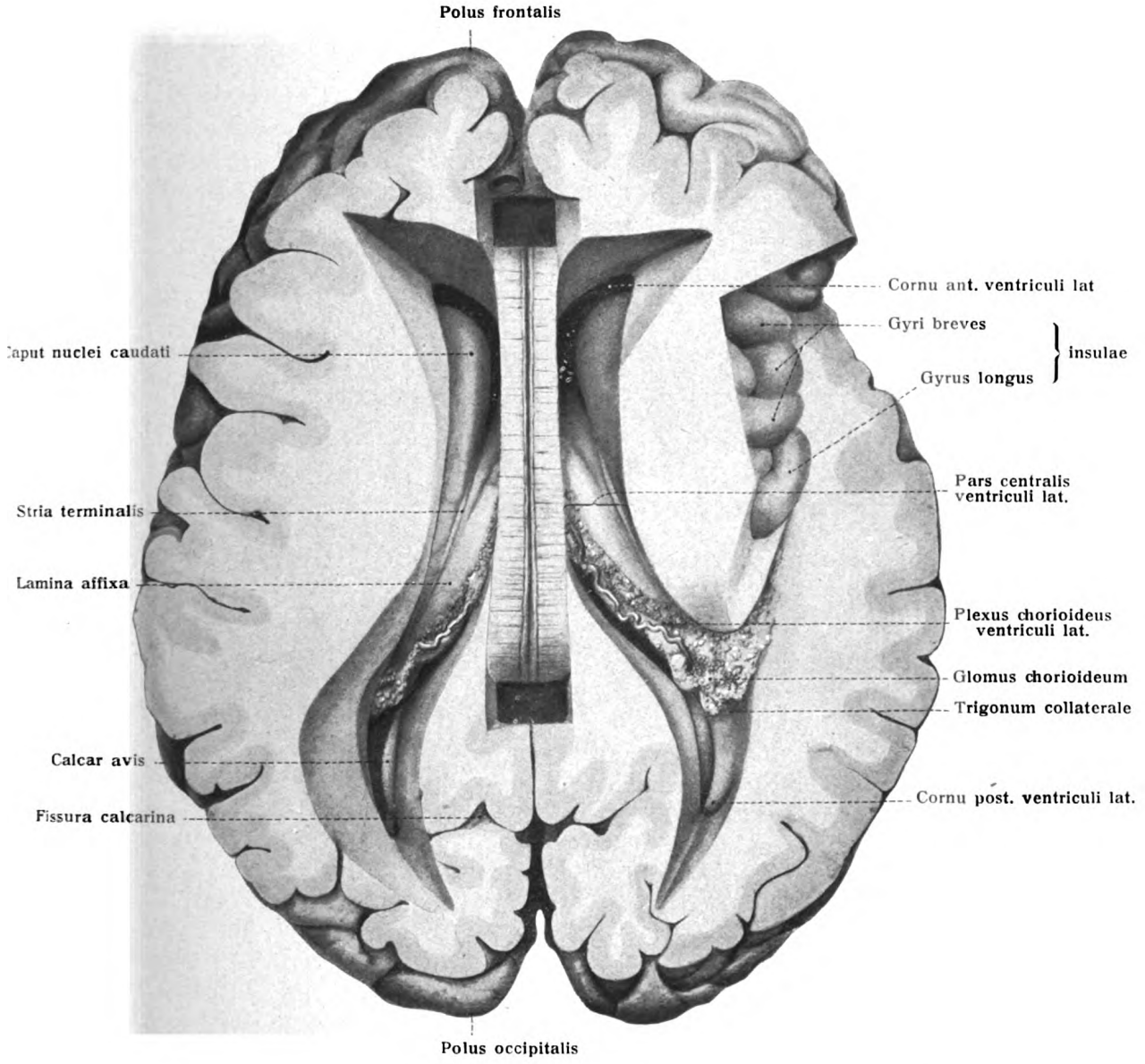

Fig. 70. Die beiden Seitenventrikel, Ventriculi laterales, von oben eröffnet.
Rechts ist die Insel freigelegt.

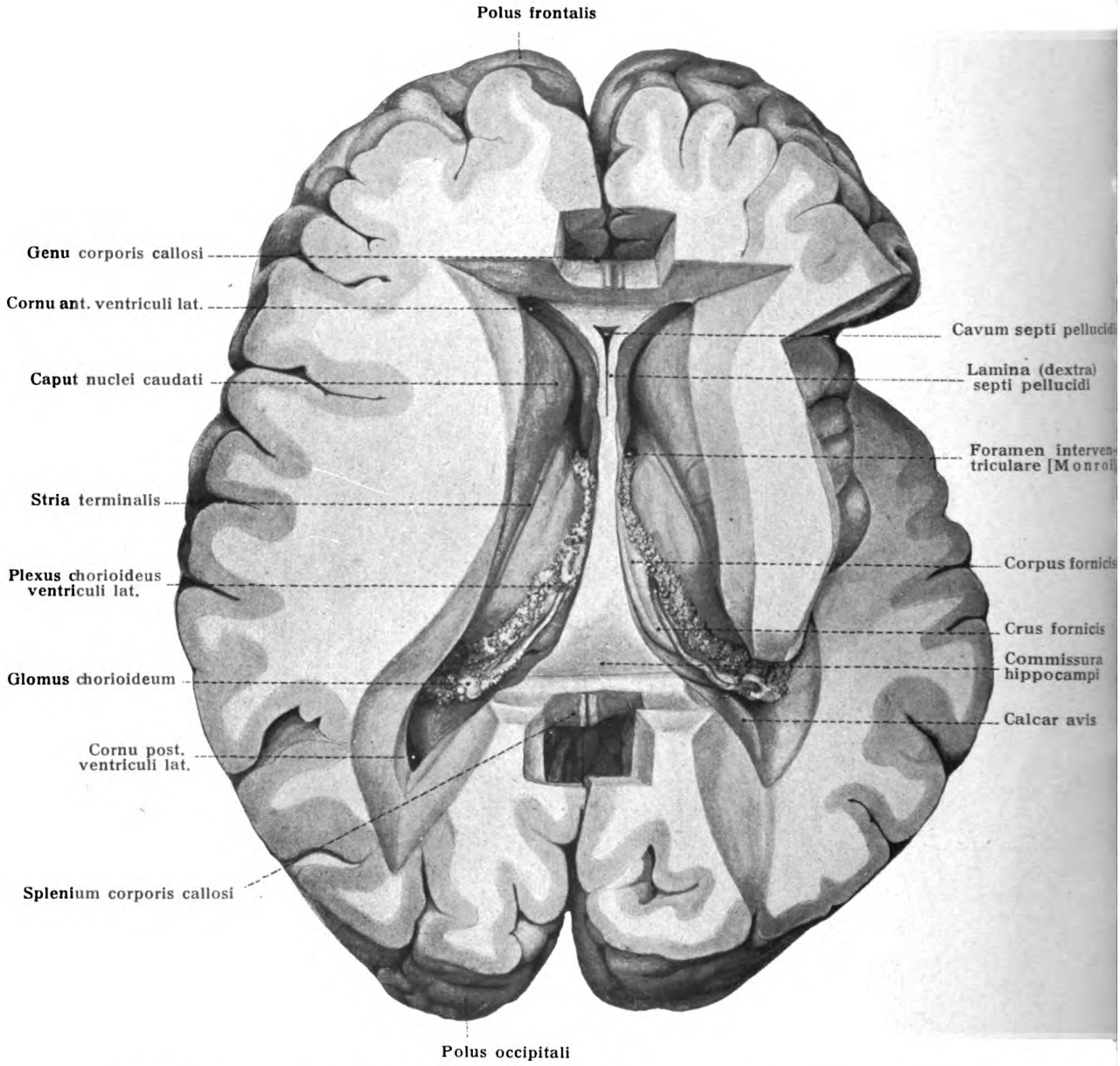

Fig. 71. Seitenventrikel, Ventriculus lateralis; Septum pellucidum; Foramen interventriculare (Monroi).

Nach Entfernung des Truncus corporis callosi.

Oblongata ist als Corpus restiforme bereits bekannt geworden (S. 61); ebenso der Stiel zur Brücke: Brachium pontis (S. 66). Somit ist nur noch der Stiel zum Vierhügelhirn zu erwähnen, Bindearm genannt, Brachium conjunctivum. Die Stiele dringen jederseits vom hinteren Rand, von der unteren und von der oberen Fläche in das Innere des Kleinhirnes, bilden so die Grundlage des Markes der Hemisphären und des Wurmes und spalten sich auf ihrem Wege zu den Randwülsten in Blätter, Laminae medullares. Die vom Markkern ausgehenden, stärkeren Laminae medullares entsenden unter meist spitzen Winkeln sekundäre und tertiäre Markblätter, welche endlich von grauer Substanz umhüllt werden und dadurch die Windungen, Gyri, des Kleinhirnes bilden.

Der von den Laminae medullares befreite Markkern hat eine Dicke von 10—15 mm, d. i. etwa ein Drittel der Hemisphärendicke.

Die Zahl der vom Markkern der Hemisphäre ausgehenden primären Blätter schwankt zwischen 10 und 15; Endleisten und Gyri sind auf einem größten Schnitte durch die Hemisphäre gegen 315 zu zählen.

2. Das Marklager des Wurmes, Corpus medullare vermis.

Es ist weit kleiner als das der Hemisphären und hat 2—3 mm Dicke. Der Sagittalschnitt zeigt wiederum eine zierliche baumförmige Figur, den Lebensbaum, Arbor vitae, dessen einzelne Äste in Fig. 68 nachzusehen sind.

Die Zeltspitze der IV. Hirnkammer dringt in den Markkern des Wurmes ein. Den 7 primären Markblättern des Wurmes entsprechen auf dem Medianschnitt gegen 215 Endleisten und Endläppchen, Gyri vermis.

d) Markfortsätze oder Stiele des Kleinhirns.

Die Stiele des Kleinhirns sind, wie oben erwähnt, in der Anzahl von drei Paaren vorhanden, welche symmetrische Anordnung zeigen.

1. Die Brückenarme, Brachia pontis (Figg. 81, 86), bilden das weitaus stärkste Paar; sie treten am vorderen Rande des Lobulus quadrangularis, Lobulus biventer und der Tonsille aus dem Markkern der Hemisphäre hervor, werden von den Flocken, Flockenstielen und Nebenflocken bedeckt, verlaufen konvergierend und an Breite gewinnend nach vorn und gehen in die Brücke über. Ihr Austritt aus dem Kleinhirn liegt von allen Stielen am meisten lateral.

2. Die Bindearme, Brachia conjunctiva (cerebelli) (Figg. 81, 86), stellen plattrundliche Stränge dar und verlassen das Kleinhirn am vorderen Rande, medial von den vorigen. Um sie in oberer Ansicht zu sehen, müssen die vorderen Teile des Oberwurmes und der Hemisphären zurückgelegt oder entfernt werden. Bei ihrem Hervorgehen aus dem Markkern, etwa 1 cm voneinander entfernt, konvergieren sie nach vorn-oben und haben sich an der Stelle, wo sie unter die Vierhügel treten, bis zur Berührung genähert.

Die zwischen ihnen wie zwischen zwei Leisten ausgespannte dünne Lamelle ist das vordere Marksegel, Velum medullare anterius, welches dorsal die Lingula des Kleinhirnes trägt.

3. Die Corpora restiformia. (Figg. 81, 86.) Das Corpus restiforme befindet sich zwischen den medial austretenden Vierhügel- und den lateral austretenden Brückenarmen, zieht nach hinten-unten und verläßt das Mark des Kleinhirns unter rechtwinkliger Umbiegung. An der Umbiegungsstelle wird es vom deckenden Bindearme gekreuzt. Beide Corpora restiformia konvergieren kaudalwärts und hören in der Mitte der Medulla oblongata allmählich auf.

Der Querschnitt der Brückenarme ist anfänglich fast kreisförmig, der des Bindearmes elliptisch, der des Corpus restiforme dreieckig mit gerundeten Winkeln.

e) Die grauen Kerne des Kleinhirnes. *Fig. 72.*

1. Die Kleinhirnolive, Nucleus dentatus cerebelli, liegt im medialen vorderen Teil des Marklagers jeder Hemisphäre als längliches, plattrundes Gebilde, dessen Oberfläche wellig gebogen und medial offen ist, Hilus nuclei dentati.

Die Dicke der sie bildenden grauen Platte beträgt 0,6 mm. Ihr längster Durchmesser ist schräg nach vorn geneigt, das vordere Ende hakenförmig umgebogen. Ihre untere mediale Fläche liegt dem Dachkerne sehr nahe.

Der Nucleus dentatus steht zu den Brachia conjunctiva cerebelli in wichtigen Beziehungen; hierauf weist schon seine Lage hin, die sich an der Stelle befindet, wo die Bindearme in den Markkern einstrahlen. Die den Kern zunächst umgebende Marksubstanz, Capsula nuclei dentati,

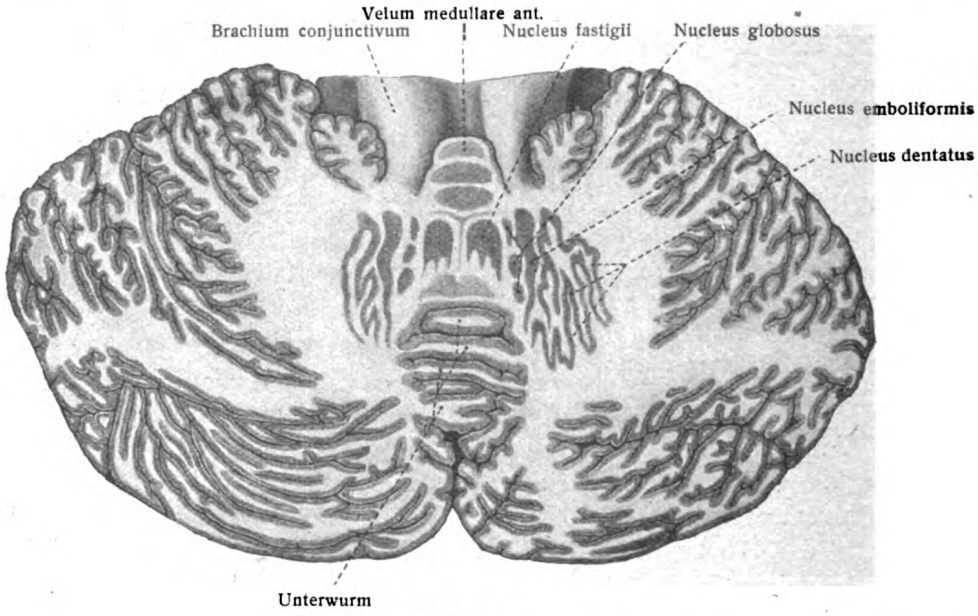

Fig. 72.
Graue Kerne des Kleinhirnes. Horizontalschnitt durch den Markkern des Wurmes und der Hemisphären des Kleinhirnes. 1:1.

Vliesregion, läßt sich teilweise als konzentrisch gebogene Faserschicht abblättern. Die vom Kerne eingeschlossene Markmasse bildet dagegen den Markkern, Centrum medullare nuclei dentati.

2. Der Dachkern (Kölliker), Nucleus fastigii, ist im Dache des IV. Ventrikels enthalten, liegt nahe über dem Ventrikelepithel, unter dem Lobulus centralis und der Lingula. Er hat die Form eines abgeplatteten Ellipsoides, reicht nahe an die Medianebene und ist als gelblich durchscheinender Streifen in der weißen Substanz sichtbar. Seine Länge beträgt 9—10, die Breite 5—6, die Dicke 3 mm; sein hinteres Ende pflegt in mehrere Spitzen auszulaufen.

3. Der Pfropfkern, Nucleus emboliformis (Stilling), liegt medial neben dem Nucleus dentatus und hängt mit dessen oberem medialen Ende durch dünne Streifen zusammen. Seine Basis ist nach vorn, die Spitze nach hinten gerichtet. Seine Länge beträgt 13—18, seine größte Dicke 3—4 mm.

4. Der Kugelkern, Nucleus globosus (Stilling), liegt an der lateralen Seite des Dachkernes, oberhalb des Nestes, an der medialen und unteren Seite

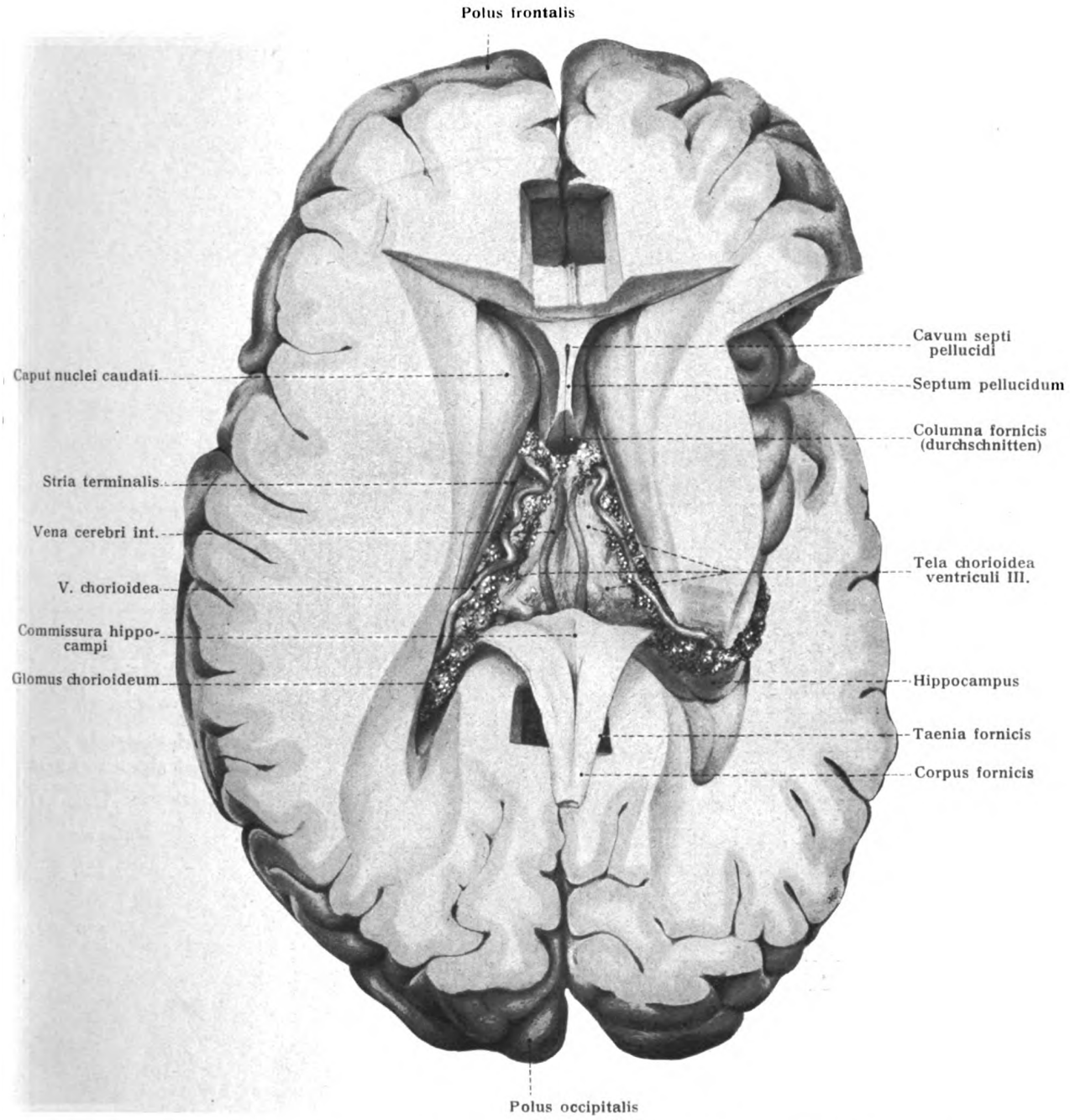

Fig. 73. Seitenventrikel, Ventriculus lateralis; Tela chorioidea ventriculi III.

Nach Durchschneidung der Columnae fornicis vom Foramen interventriculare [Monroi] aus und unter Zurückklappen des linken und des rechten Corpus fornicis nebst Commissura hippocampi.

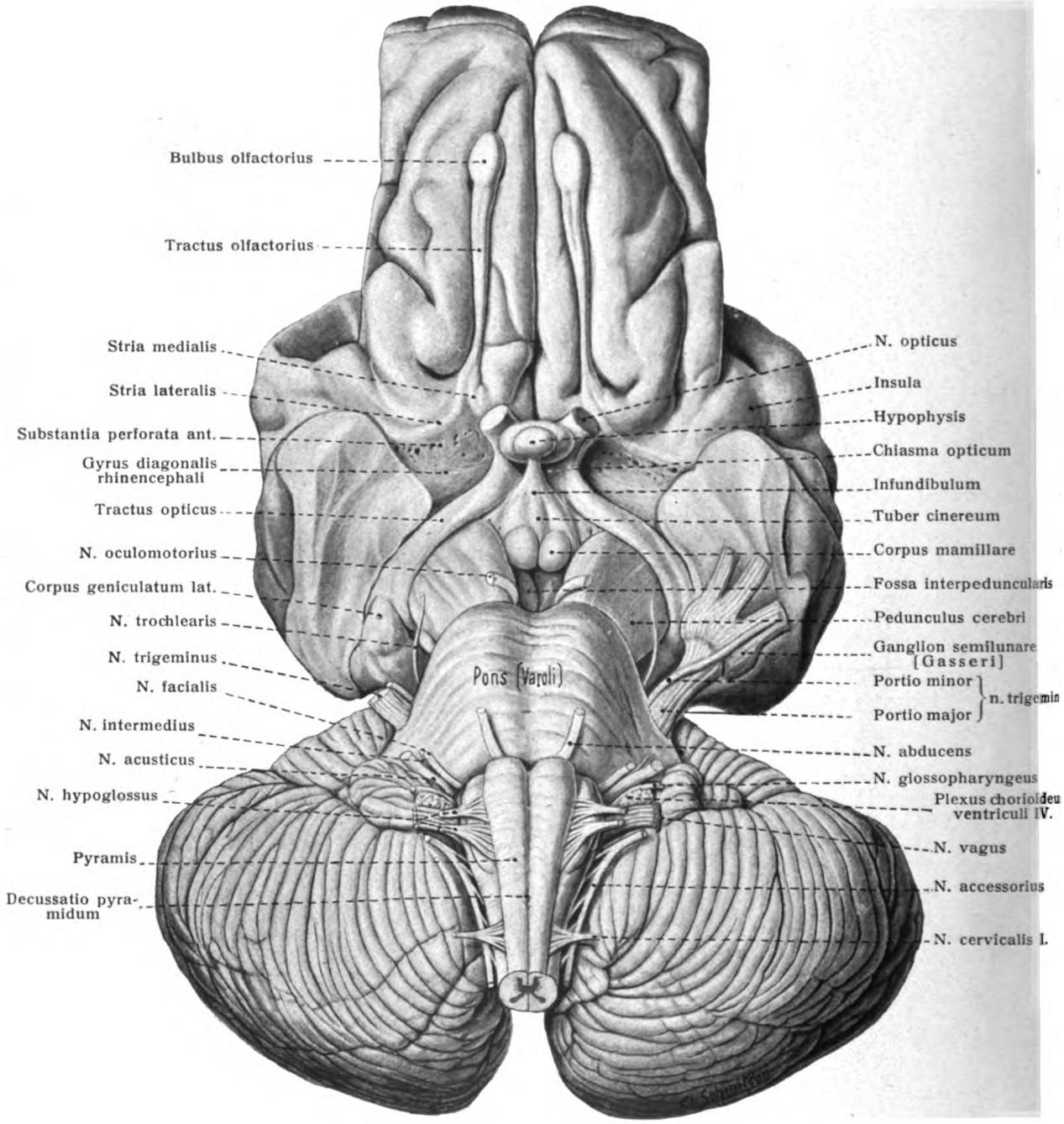

Fig. 74. Basis des Gehirns nach Freilegung des Tractus opticus und der Insel durch Wegnahme der sie deckenden Teile des Stirnlappens und des Schläfenlappens ($^6/_5$).

des vorigen. Er hat Pilzform und kehrt sein dickeres Ende nach hinten. Seine Länge beträgt 12—14 mm, seine größte Breite gegen 4, die größte Dicke gegen 6 mm. An Schnitten, die ihn nicht in seiner Axe treffen, tritt er meist in mehrere Kugeln zerfallen hervor.

f) Die Marksegel, Vela medullaria.

1. Das Velum medullare posterius wird am leichtesten gefunden, wenn man vorsichtig die Tonsilla cerebelli herauslöst (Fig. 86). Es ist ein dünnes Markblättchen, welches lateral an den Flockenstielen, medial am Nodulus des Kleinhirns befestigt ist; kaudalwärts hängt es mit dem Plexus chorioideus ventriculi IV zusammen. Sein Insertionsrand ist der vordere Teil der Taenia ventriculi IV; es stellt einen mehr oder minder breiten und dicken, meist sehr zarten vorderen Seitenteil der dünnen Deckplatte des IV. Ventrikels dar.

2. Das Velum medullare anterius; siehe Isthmus rhombencephali und Fig. 68.

C. Der Isthmus rhombencephali.

Der Isthmus ist ein schmaler, das rostrale Ende des IV. Ventrikels und der Rautengrube umfassender Gehirnteil, welchem die Bindearme, das Velum medullare anterius und die Schleife angehören. Die Fig. 81 gewährt eine deutliche dorsale Ansicht des Isthmus, welcher kaudal vom Kleinhirn, rostral von den Vierhügeln begrenzt wird.

1. Die Bindearme, Brachia conjunctiva. Sie sind, des Zusammenhanges wegen, bereits bei den Stielen des Kleinhirnes (S. 73) beschrieben worden.

2. Das Velum medullare anterius hilft den rostralen Teil des IV. Ventrikels von oben her bedecken; es ist zwischen den Längsbalken der Brachia conjunctiva und dem Kleinhirn ausgespannt und wird dorsal von der mit ihm verwachsenen Lingula des Kleinhirns bedeckt. Durch Zurücklegen des vorderen Randes des Kleinhirnes tritt es frei zutage. Im ganzen bildet das Velum medullare anterius eine dünne, hinten breitere und dickere Substanzplatte. Figg. 68, 81.

Vom rostralen Ende des Velum medullare anterius zum unteren Vierhügelpaare erstreckt sich ein 2 mm breiter längsgefurchter Streifen, Frenulum veli medullaris anterioris. Fig. 81.

3. Die Schleife, Lemniscus. Es gibt eine mediale oder sensible Schleife, Lemniscus medialis (sensitivus) und eine laterale oder Akusticus-Schleife, Lemniscus lateralis (acusticus). Beide verlaufen im Innern der Medulla oblongata und des Pons. Sie erreichen die Oberfläche am Isthmus rhombencephali im Gebiet eines gegen 8 mm langen dreiseitigen Feldes, Trigonum lemnisci, dessen Grenzen gebildet werden durch den Sulcus lateralis mesencephali, durch das Brachium quadrigeminum inferius und durch das Brachium conjunctivum. Figg. 77, 81.

D. Das Mittelhirn, Mesencephalon.

Das Vierhügel- oder Mittelhirn ist mit dem Isthmus die kleinste der 6 verschiedenen Hirnabteilungen und hat eine dorsale Längsausdehnung von 20, eine ventrale von 10 mm. Erstere erstreckt sich vom kaudalen Rande der Vierhügelplatte bis zur Wurzel des Corpus pineale (Fig. 81); letztere vom rostralen Rande der Brücke zu den Corpora mamillaria (Figg. 77, 78). Die ventrale Fläche der Basis des Mittelhirnes liegt der Sattellehne des Keilbeines gegenüber.

Das Mittelhirn besteht aus einem dorsalen, einem ventralen und einem lateralen Teil. Der dorsale Teil wird gebildet von der Vierhügelplatte, Lamina quadrigemina; der ventrale von den beiden Großhirnschenkeln, Pedunculi cerebri, und der Substantia perforata posterior; der laterale von den beiden Brachia quadrigemina superius et inferius.

Das Mittelhirn wird von einem Längskanal durchzogen, dem Aquaeductus cerebri (Sylvii).

I. Die Großhirnschenkel, Pedunculi cerebri, Figg. 74, 75, 77, 78,

bilden den ventralen Abschnitt des Mittelhirnes und stellen den weitaus überwiegenden Bestandteil desselben dar.

Sie werden hinten von der Brücke und dem Brückenarme, vorn vom Tractus opticus begrenzt und sind, wie Querschnitte des Mittelhirnes (Fig. 75) deutlich zeigen, in zwei übereinanderliegende Abteilungen, den Hirnschenkelfuß, Basis

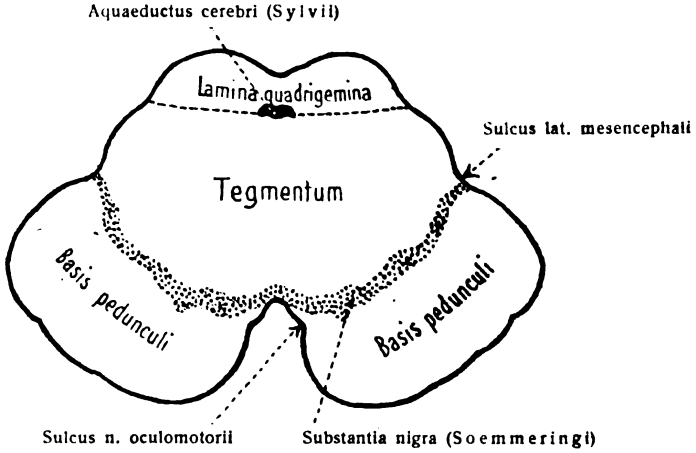

Fig. 75.

Querschnitt durch das Mittelhirn. 7:4.

pedunculi, und die Hirnschenkelhaube, Tegmentum, geschieden. Zwischen Hirnschenkelfuß und -Haube liegt eine ansehnliche, mit freiem Auge leicht sichtbare Platte grauer (schwarzbrauner) Substanz, welche aus einem Lager dunkelpigmentierter Nervenzellen besteht, die Substantia nigra. Fig. 75.

Fuß und Haube des Hirnschenkels werden äußerlich durch Furchen voneinander geschieden. Auf der lateralen Fläche durch den Sulcus lateralis mesencephali (Fig. 81), auf der medialen Fläche durch den Sulcus n. oculomotorii (Figg. 68, 78), aus welchem der III. Hirnnerv, N. oculomotorius, an die Oberfläche tritt. Das Tegmentum pedunculi ist dorsal bedeckt von der Lamina quadrigemina.

a) Fuß des Hirnschenkels. *Figg. 74, 77, 78.*

Beide Hirnschenkelfüße schlagen sofort bei ihrem Hervortreten aus der Brücke eine um etwa 80° divergierende, zugleich aufsteigende Richtung ein und lassen eine schraubenförmige Drehung ihrer zahlreichen Bündel erkennen.

Ihre Breite beträgt anfangs 12—15 mm; im Vordringen verbreitern sie sich auf 18—20 mm und haben eine Gesamtlänge von 10—15 mm. Am Tractus opticus angelangt, entziehen sie sich dem Blicke und treten in das Innere des Gehirnes ein. Anfänglich sind sie kaum 2 mm, am Hinterrande der Tractus optici aber 15 mm voneinander entfernt.

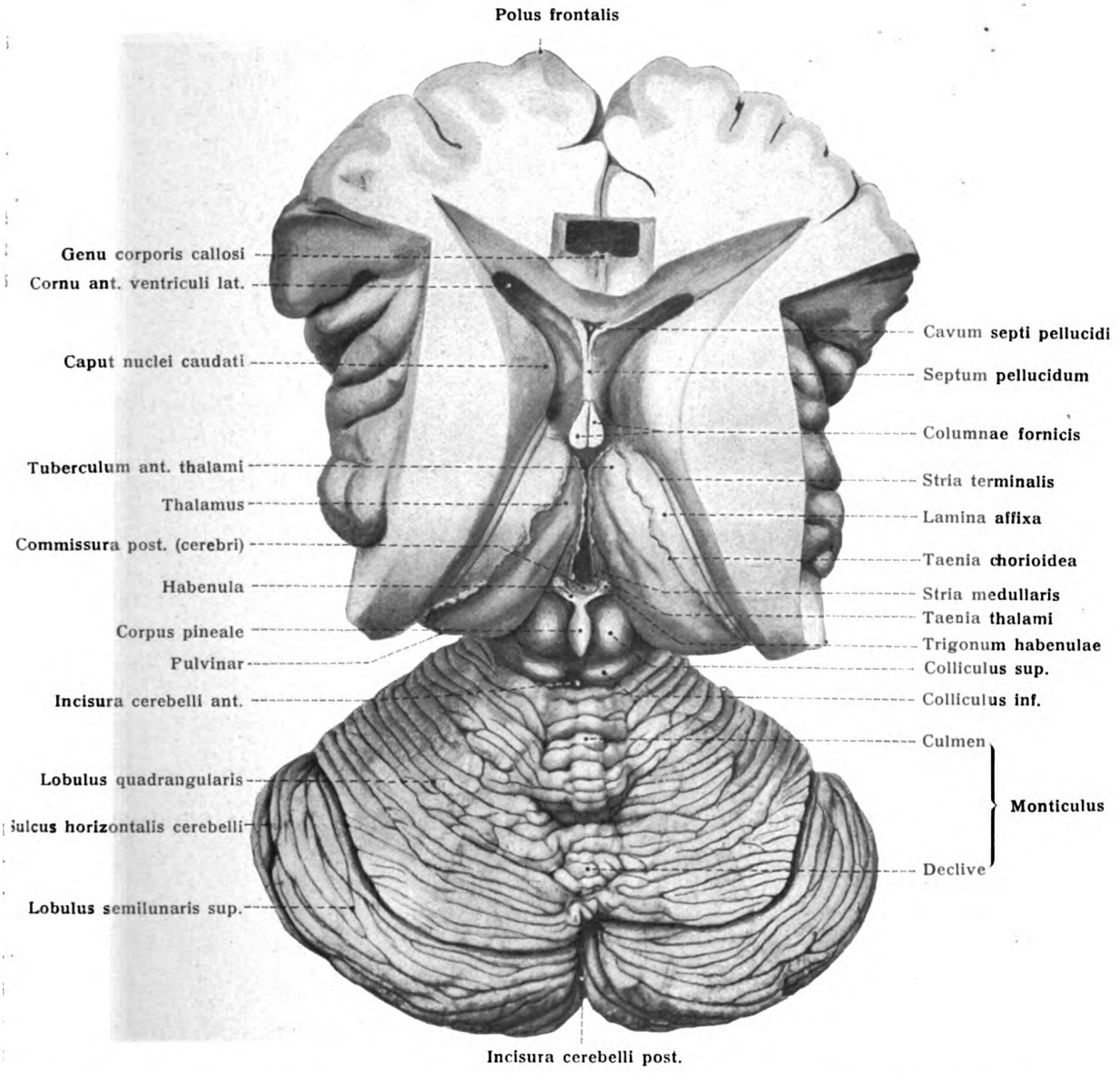

Fig. 76. Dritter Ventrikel, Hirnstamm mit den großen Ganglien, Vierhügel, obere Fläche des Kleinhirns.

Nach medianer Durchschneidung der Commissura hippocampi und des Splenium corporis callosi, nach Entfernung des Hinterhaupt- und Schläfenlappens der Großhirnhemisphären (dieses Stück ist in Fig. 82 dargestellt) und nach Wegnahme der Tela chorioidea ventriculi III.

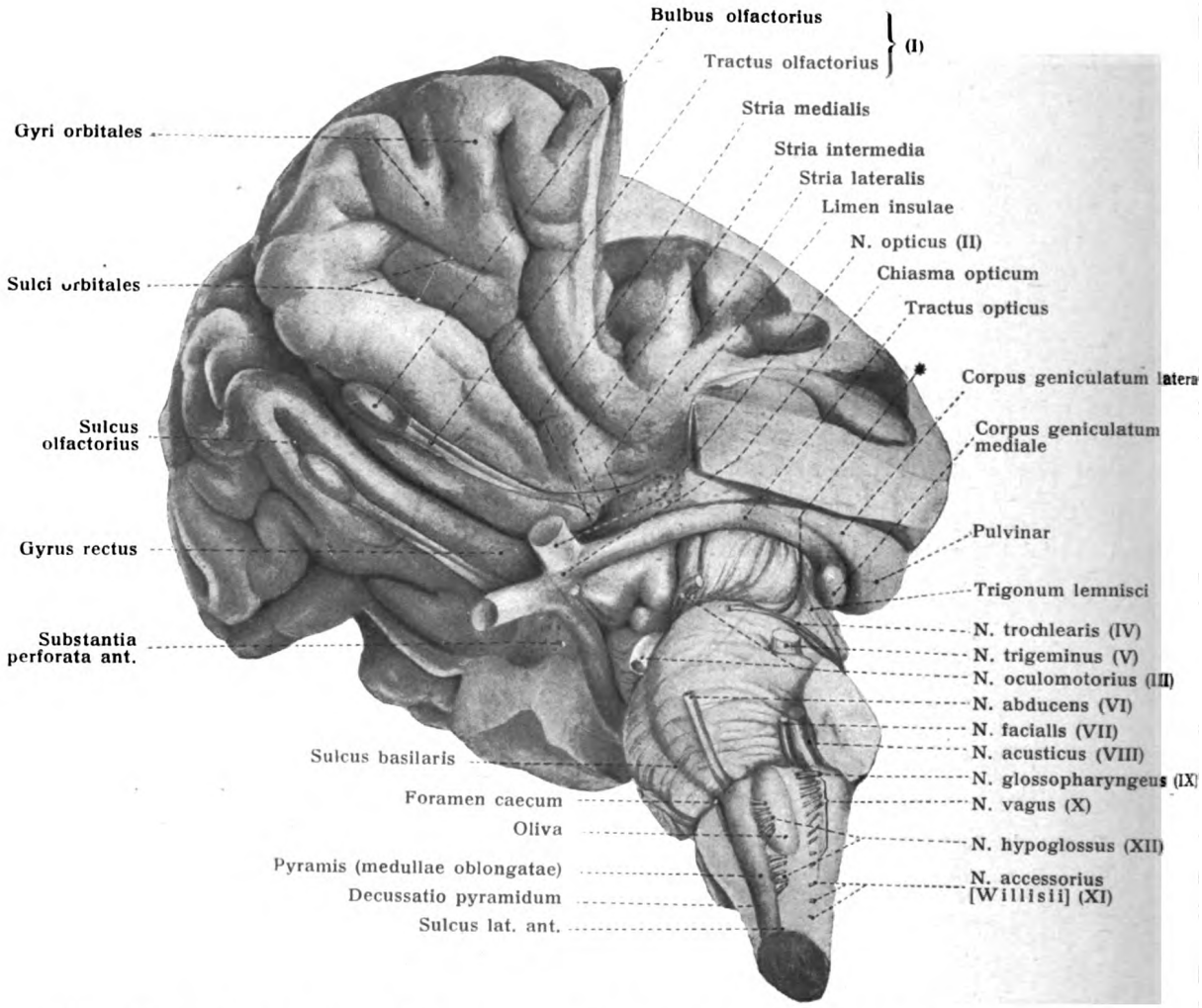

Fig. 77. Hirnstamm und Hirnnerven mit der Insel und einem Teil des Stirnlappens von der Seite und von unten.
* Sulcus lateralis mesencephali.

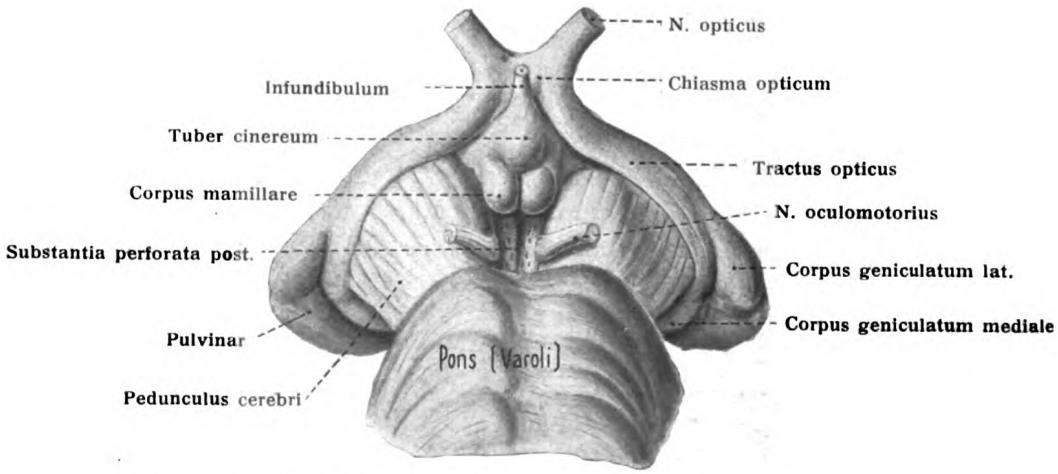

Fig. 78. Basis des Mittelhirnes eines Erwachsenen. 1:1.

Durch die medialen Ränder der Hirnschenkel und die Corpora mamillaria wird eine kleine dreieckige Grube abgegrenzt, Fossa interpeduncularis (Tarini). Ihr Boden enthält neben und in einer medianen Längsfurche eine zerstreute Gruppe von Gefäßlöchern, sowie lateral davon einen freiliegenden basalen Teil des Tegmentum, der undurchlöchert ist. Das durchlöcherte Feld führt den Namen Substantia perforata posterior (Fig. 78). Der hintere Teil der Fossa interpeduncularis wird als Recessus posterior, der vordere als Recessus ant. bezeichnet. Fig. 68.

b) Haube des Hirnschenkels.

Die Haube, Tegmentum, des Hirnschenkels wird durch die Substantia nigra vom Fuße getrennt. Die medialen Flächen beider Hauben hängen miteinander zusammen (Fig. 75); ihre laterale und ein kleiner Teil ihrer unteren Fläche liegen frei; ihre dorsale Fläche hängt mit der Lamina quadrigemina zusammen. An der Stelle, wo die Hauben beider Seiten mit der Lamina quadrigemina zusammenstoßen, liegt der Aquaeductus cerebri.

Die Haube besteht wie der Fuß, aus einer Anzahl der wichtigsten Längsfaserzüge. Dazu kommen netzförmig verflochtene Längs- und Querfasern mit reichlichen Mengen grauer Substanz und besonderen grauen Kernen. (Näheres darüber siehe weiter unten.)

II. Die Vierhügelplatte, Lamina quadrigemina. Fig. 81, 88.

Sie erstreckt sich vom rostralen Ende des Velum medullare anterius bis zur Wurzel des Corpus pineale. Dieses liegt am unveränderten Gehirn mitten auf dem oberen Abschnitt der Vierhügelplatte, während der vordere Teil des Kleinhirnes das untere Hügelpaar bedeckt. Die Lamina quadrigemina verdankt ihren Namen zwei Hügelpaaren, die ihre Oberfläche krönen, einem oberen, umfangreicheren, flacheren, und einem unteren, kleineren, stärker gewölbten Paar, Colliculus superior et inferior.

Die Hügel beider Seiten sind voneinander getrennt durch eine mediane breite Längsfurche, die vorderen von den hinteren durch eine Querfurche, so daß im ganzen eine Kreuzfurche entsteht. Vom Velum medullare anterius zum hinteren Teil der Längsfurche erhebt sich das schon erwähnte Frenulum veli medullaris anterioris. Links und rechts von seiner Wurzel liegt die Austrittsstelle des IV. Hirnnerven, des N. trochlearis.

III. Die Vierhügelarme, Brachia quadrigemina. Fig. 81.

Vom lateralen Rande des vorderen und des hinteren Hügels geht je ein wichtiger Strang aus, Brachium quadrigeminum, deren es somit je ein oberes und ein unteres Paar gibt.

Das Brachium quadrigeminum superius zieht vom oberen Hügel als scharfgeschnittener, markweißer, gegen 2 mm breiter Strang zwischen dem Polster des Sehhügels und dem medialen Kniehöcker lateralwärts sowie abwärts und endlich vorwärts, gelangt in die Gegend des lateralen Kniehöckers und läuft hier teils in den Sehhügel, teils in das laterale Bündel des Tractus opticus aus; es enthält somit eine aus dem oberen Hügel kommende Wurzel des Tractus opticus. Bis zum lateralen Kniehöcker sich erstreckend, hat es eine Länge von etwa 25 mm.

Das Brachium quadrigeminum inferius ist kürzer, breiter, flacher, weniger weiß, geht vom unteren Hügel aus und verbirgt sich nach einem Laufe von 5—8 mm unter dem medialen Kniehöcker. Jenseits dieses Hügels tritt wieder ein weißer Streifen auf, der in das mediale Bündel des Tractus opticus übergeht.

Aquaeductus cerebri. *Figg. 68, 75, 79.*

Die Wasserleitung des Mittelhirnes ist 15—20 mm lang, von Ependym ausgekleidet, stellt, ursprünglich selbst ein weiter Ventrikel, eine kanalartige Verbindung zwischen dem IV. und III. Hirnventrikel dar und mündet in letzteren unter der hinteren Kommissur des Zwischenhirnes. Sie hat dorsal die Vierhügelplatte, ventral die beiden Hauben zur Begrenzung. Der Sulcus longitudinalis fossae rhomboideae setzt sich in den Aquädukt fort, wie Querschnitte lehren. Letztere zeigen sogleich die wechselnden seitlichen und dorsalen Begrenzungslinien. Fig. 79.

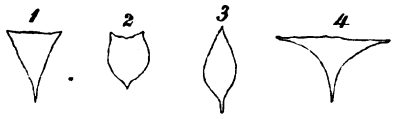

Fig. 79.
Querschnitte durch den Aquaeductus cerebri. (Nach Gerlach.) 4:1.
1 Aus der Gegend der hinteren Kommissur; 2 aus der Mitte der oberen Vierhügel; 3 aus dem Ende der unteren Vierhügel; 4 unter dem Velum medullare anterius.

E. Das Zwischenhirn, Diencephalon. Figg. 77, 78, 88.

Am Zwischenhirn sind 2 Gebiete auseinander zu halten:

1. Der an der Hirnbasis gelegene Hypothalamus. Figg. 77, 78.
2. Das dorsal gelegene Thalamencephalon. Fig. 88.

Der Hypothalamus umfaßt:

1. Die Pars mamillaris, welche die Corpora mamillaria enthält.
2. Die Pars optica, welche enthält:
   a) das Tuber cinereum, das Infundibulum und die Hypophysis cerebri,
   b) den Tractus opticus und das Chiasma opticum,
   c) die Lamina terminalis.

Das Zwischenhirn schließt die III. Hirnkammer ein.

I. Hypothalamus.

a) Pars mamillaris hypothalami.

Sie enthält nur die Corpora mamillaria (Figg. 77, 78). Diese sind an der Hirnbasis gelegene, halbkugelige oder birnförmige, weiße Erhebungen von 5—6 mm Durchmesser, welche durch eine mediane Spalte voneinander getrennt werden. Sie stehen zu dem Fornix des Endhirnes in Beziehung und schließen graue Substanz ein, die Nuclei corporis mamillaris.

b) Pars optica hypothalami.

1. Tuber cinereum, Infundibulum und Hypophysis. Figg. 68, 77, 83.

Das Tuber cinereum, der graue Höcker, liegt vor den Corpora mamillaria, hinter dem Chiasma opticum und wird lateral von den medialen Rändern der Hirnschenkel und der Tractus optici umfaßt. Es ist ein dünnes, graues Blatt, welches einer vorderen Fortsetzung der Substantia perforata posterior des Mittelhirnes entspricht und den Boden der III. Hirnkammer bilden hilft.

Die vordere Lamelle des Tuber cinereum wird durch das Chiasma opticum, und zwar durch den hinteren Rand und die dorsale Fläche desselben gegen den Ventrikelraum eingebuchtet, wie am Medianschnitte (Figg. 66, 68) deutlich zu erkennen ist. Vor dem Chiasma erhebt sich in steiler Richtung die Fortsetzung dieses grauen Blattes als Lamina (cinerea) terminalis (Fig. 68), um oberhalb der Commissura anterior cerebri in andere Wandteile des Endhirnes, aber auch unmittelbar in das Dach des Zwischenhirnes überzugehen. Die zwischen der

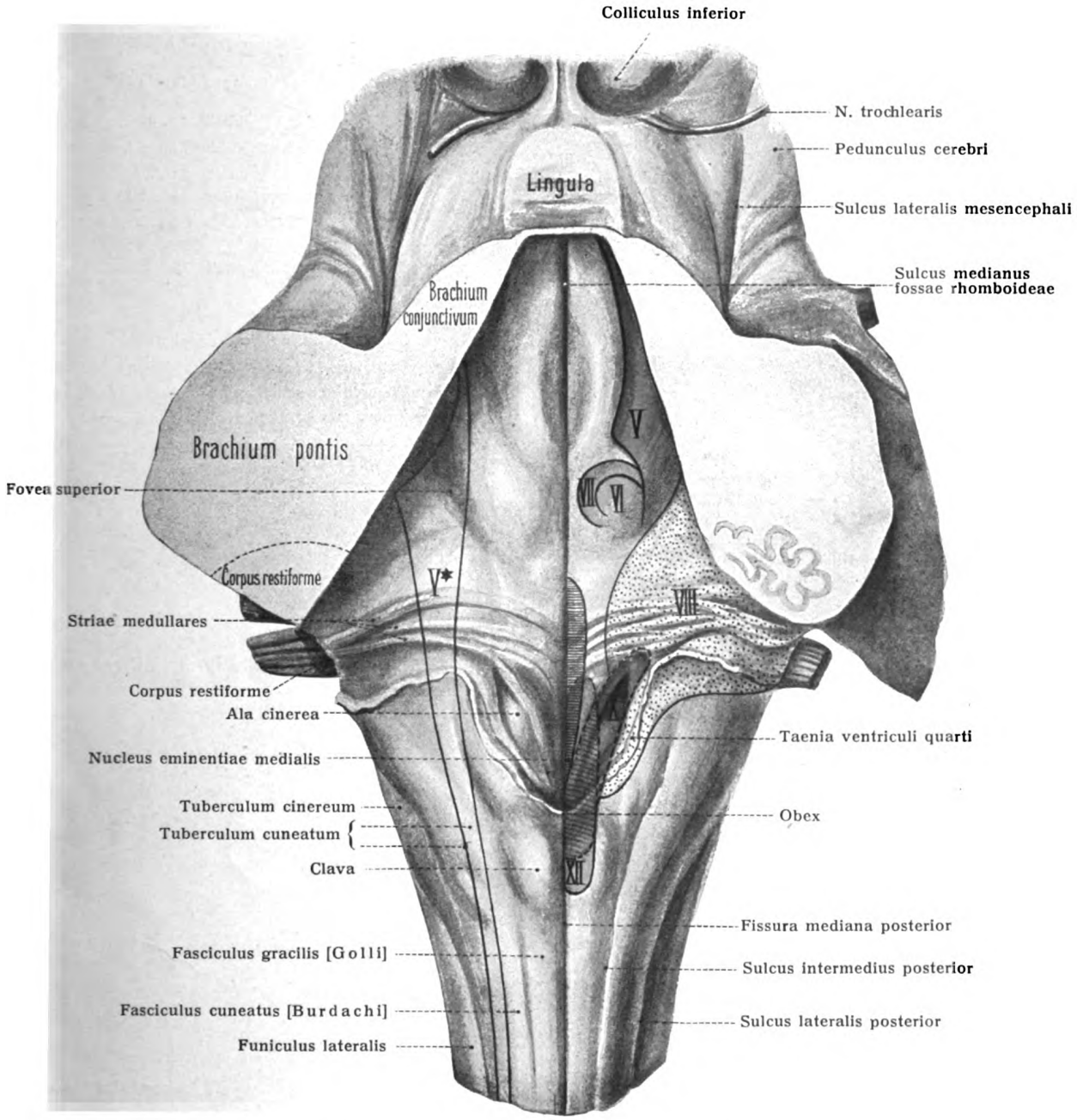

Fig. 80. Oberflächenbild der Rautengrube, Fossa rhomboidea mit der Dorsalprojektion der hauptsächlichsten Kerne (nach Edinger und Streeter etwas geändert).

V. Nuclei nervi trigemini (blau); V* Nucleus tractus spinalis nervi trigemini; VI. Nucleus nervi abducentis (rot); VII. Nucleus nervi facialis (rot); VIII. Nuclei nervi acustici (punktiert); X. Nucleus alae cinereae (Nucleus sensibilis nervi vagi) (blau); XII. Nucleus nervi hypoglossi (rot).

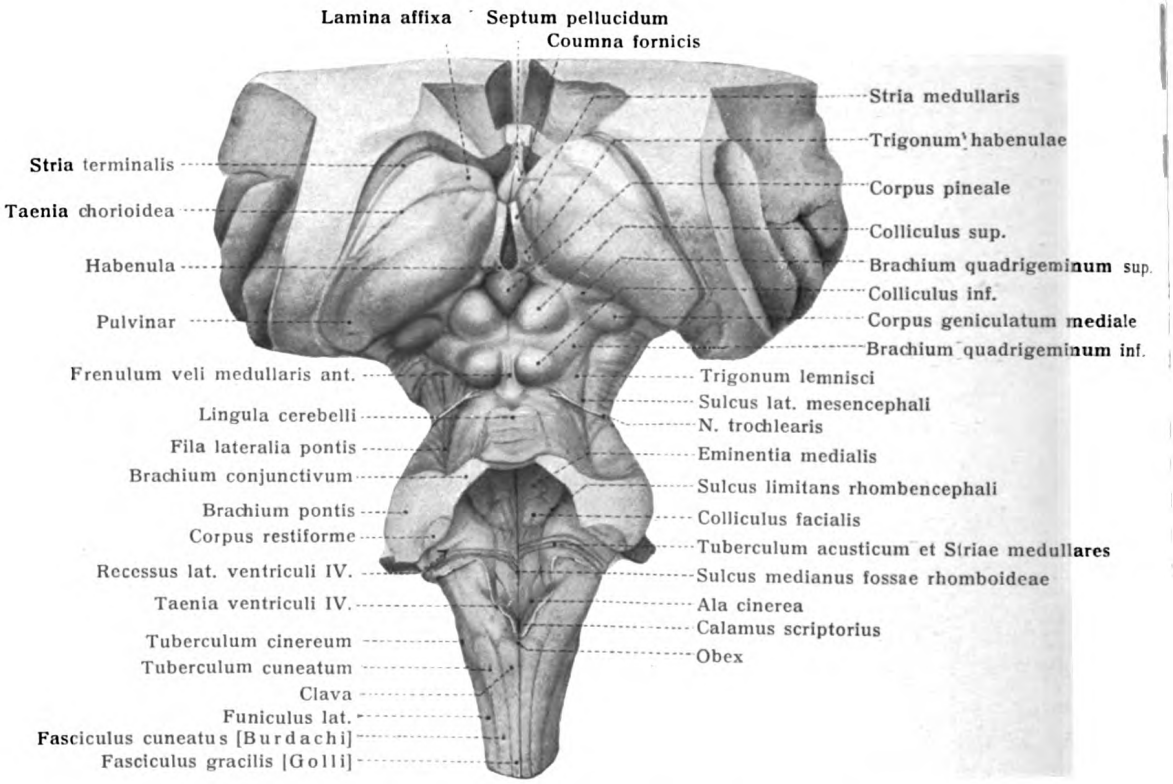

Fig. 81. Hirnstamm, Vierhügelgegend, Rautengrube.

Das Präparat der Fig. 76 nach Durchschneidung der drei Paar Kleinhirnschenkel und nach Entfernung des Kleinhirns.

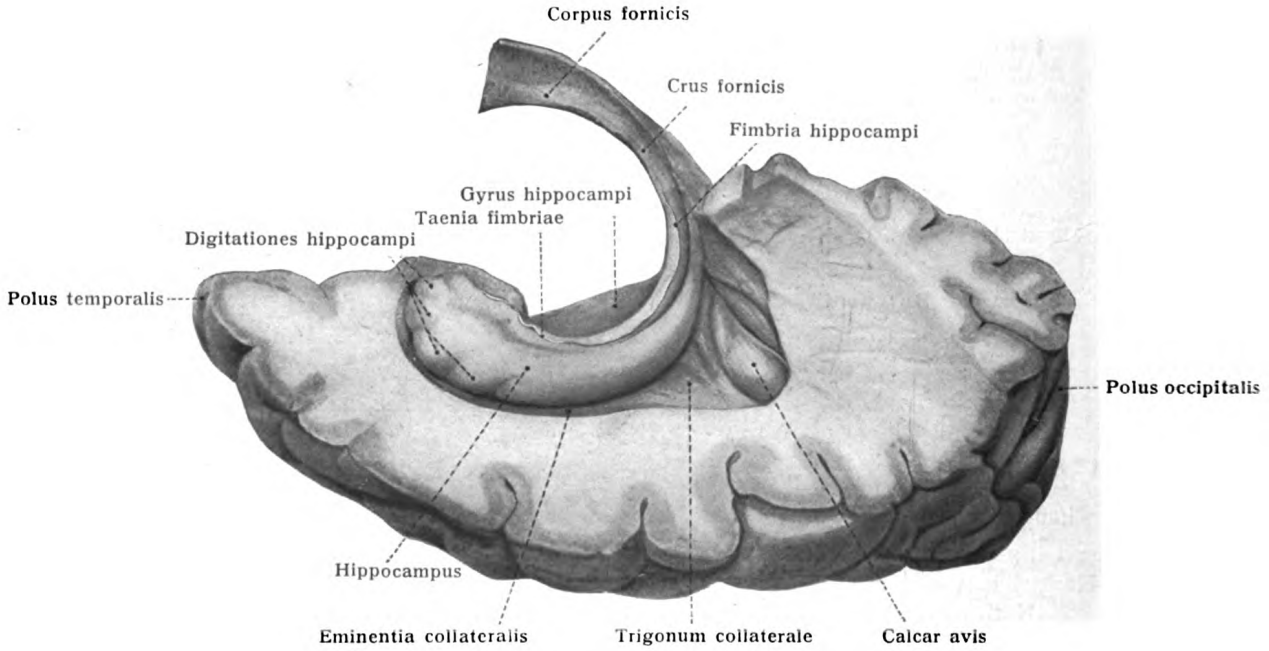

Fig. 82. Unterhorn und Hinterhorn des Seitenventrikels.
Fornix und Hippocampus.

dorsalen Fläche des Chiasma und der Lamina terminalis befindliche Ausbuchtung des III. Ventrikels hat den Namen Recessus opticus. Fig. 68.

Der gesamte graue Boden des Zwischenhirnes, der sich in sagittaler Richtung von den Corpora mamillaria bis zur Lamina terminalis erstreckt und eine Länge von 10—12 mm besitzt, führt samt der Substantia perforata posterior auch den Namen graue Bodenkommissur.

Das Tuber cinereum setzt sich in einen nach unten und vorn gerichteten, trichterförmigen, sagittal abgeplatteten hohlen Zapfen fort, den Trichter, Infundibulum, an welchem die Hypophysis hängt. Die Höhlung des Trichters hat den Namen Recessus infundibuli. Fig. 68.

Von hier aus gelingt es unschwer, durch Injektion des III. Ventrikels mit erstarrenden Massen einen Ausguß des gesamten Ventrikelsystems darzustellen, welcher uns die Formen und den Zusammenhang der einzelnen Kammern im plastischen Bilde zeigt (Fig. 104). Das untere, etwas verdickte; nicht hohle Ende des Infundibulum senkt sich in den Hinterlappen der Hypophysis ein.

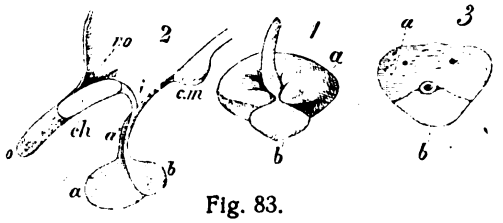

Fig. 83.

Ansichten der Hypophysis cerebri und des Infundibulum.

1 Hypophysis von hinten gesehen; 2 Sagittalschnitt durch den vorderen Teil des Bodens vom dritten Ventrikel, Chiasma *(ch)* und Hypophysis *(a, b)*; 3 Horizontalschnitt durch die Hypophysis. In allen Figuren bedeutet *a* den vorderen Lappen, *b* den hinteren Lappen. Ersterer sendet in 2 bei *a* einen Fortsatz an der vorderen Seite des Infundibulum *(i)* in die Höhe, während *b* hinter diesem Fortsatz durch einen soliden Stiel mit *l* in Verbindung steht. In 3 ist an der Grenze beider Abteilungen ein schon makroskopisch sichtbarer, mit Colloidmasse erfüllter epithelialer Schlauch getroffen, während in derselben Figur in der Abteilung *a* jederseits der Querschnitt einer Vene dargestellt ist. Ferner bedeuten: *o* N. opticus; *ro* Recessus opticus; *c.m* Corpus mamillare.

Der Hirnanhang, Hypophysis (Figg. 68, 74, 83), ist ein länglichrunder, an der oberen Fläche abgeplatteter, mit der Längsaxe quer gestellter Körper, welcher in der Sattelgrube des Keilbeinkörpers ruht und von einer besonderen, durchbohrten Platte der Dura mater, dem Diaphragma sellae, gedeckt wird.

Seine Farbe ist graurötlich, seine Festigkeit ansehnlich. Er besteht aus einem hinteren, kleineren, mit dem Infundibulum zusammenhängenden rundlichen Stück, Lobus posterior (Neurohypophyse), und einem vorderen größeren, hinten konkaven Lappen, Lobus anterior (Adenohypophyse), welche verschiedener Abkunft, aber fest miteinander verbunden sind (Fig. 83). Der vordere drüsige Lappen ist äußerlich graurot, innen grau; der hintere wesentlich aus Neuroglia bestehende, ist weicher und von hellgrauer Farbe. Der große vordere Lappen bildet die Hypophyse im engeren Sinne (Fig. 155). Das eigentümliche Organ wird bei niederen Wirbeltieren in relativ größerer Ausbildung gefunden.

2. Tractus opticus, Chiasma opticum. Figg. 77, 78.

Der Tractus opticus ist ursprünglich hohl und gleich der Netzhaut des Auges eine Ausstülpung des Zwischenhirnes. In seiner Endform entspringt der Tractus mit mehreren Wurzeln.

Die Radix lateralis steht mit dem Corpus geniculatum laterale in Zusammenhang, die Radix medialis mit dem Corpus geniculatum mediale. Zwischen dem letzteren Gebilde und dem Thalamus dringt ein starkes Bündel des Tractus als Brachium quadrigeminum superius zum oberen Vierhügel; dies ist die Vierhügelwurzel des Tractus; der Rest von Tractusfasern begibt sich teils zum Polster des

Sehhügels, die Thalamuswurzel des Tractus bildend, teils unmittelbar zum Endhirn (siehe Sinnesorgane).

Der Tractus opticus windet sich als platter Strang um das vordere Ende des freien Teiles des Hirnschenkels und ist mit letzterem verwachsen. Seine Richtung ist dabei eine median-vorwärts ziehende.

Medial vom Hirnschenkel, die graue Bodenkommissur überschreitend und mit ihr verwachsen, nähern sich beide Tractus immer mehr und treffen vor dem Tuber cinereum und Infundibulum zur Bildung des Chiasma opticum zusammen. Aus letzterem, welches weit hinter dem Sulcus chiasmatis der oberen Keilbeinfläche seine Lage hat, gehen die auseinanderweichenden Nervi optici hervor.

Nach Gudden besteht der Tractus opticus aus zwei wesentlich verschiedenen Bestandteilen; 1. den überwiegenden Sehnervenfasern und 2. der Commissura inferior. Letztere wird am besten zur Ansicht gebracht durch Exstirpation einer oder beider Retinae. Die Guddensche Kommissur bleibt dabei erhalten, während die Tractus degenerieren. Sie liegt am hinteren Rande des Chiasma und am Innenrande des Tractus. Der Ursprung der Kommissur scheint im Corpus geniculatum mediale gelegen.

3. Lamina (cinerea) terminalis. Fig. 68.

Sie ist ein dünner, morphologisch wichtiger, median gelagerter Hirnteil, welcher von der vorderen Fläche des Chiasma opticum vor der Commissura cerebri anterior und vor den Columnae fornicis aufsteigt, um in das Endhirn und in die Deckplatte des Ventriculus tertius sich fortzusetzen.

Sie wird von der Hirnbasis aus leicht gesehen, wenn die Stümpfe der Nervi optici nach hinten gezogen werden. Am Medianschnitte des Gehirns wird zugleich ihre Beziehung zum Ventriculus tertius deutlich. Die Lamina terminalis ist morphologisch das vordere Ende des zentralen Nervensystems. Sie bezeichnet die Stelle des Neuroporus anterior.

II. Thalamencephalon.

a) Der Sehhügel, Thalamus.

Der Sehhügel ist ein gebogener, abgeplattet keulenförmiger Körper, an welchem man eine freie dorsale oder obere, in sagittaler Richtung konvexe; eine ventrale, untere, sagittal konkave oder Hypothalamusfläche; eine mediale, im vorderen Teil ventrikulare Fläche, und eine laterale oder kapsulare Fläche (Capsula interna) unterscheidet; hierzu gehören die entsprechenden Ränder, sowie ein vorderes und ein hinteres Ende. Figg. 68, 76, 77, 81, 88, 92, 93, 95, 96.

Die freie dorsale Fläche (Figg. 76, 81, 88) zeigt eine weißliche Beschaffenheit, infolge der Gegenwart einer oberflächlichen Markschicht, Stratum zonale. An ihrem Außenrande wird die dorsale Fläche begrenzt von der langgestreckten Stria terminalis, längs welcher die Vena terminalis dicht unter der Oberfläche von hinten nach vorn zieht. Die dünne Substanzschicht, welche über der V. terminalis liegt, dehnt sich noch eine Strecke weit medianwärts aus und bedeckt als Lamina affixa einen schmalen Streifen der Thalamus-Oberfläche. An ihrem Rande, Taenia chorioidea, ist der Plexus chorioideus ventriculi lateralis angeheftet. Der mediale Rand der oberen Fläche ist gesäumt durch die Taenia thalami und durch einen Markstreifen, Stria medullaris, welcher hinten in die Stiele, Habenulae, der Zirbel, Corpus pineale, übergeht. Lateral und ventral von diesem Stiel liegt jederseits ein kleines Feld des Sehhügels, Trigonum habenulae (Schwalbe). Vorn erhebt sich die Sehhügelfläche zu dem stumpf hervorragenden Tuberculum anterius thalami. Das

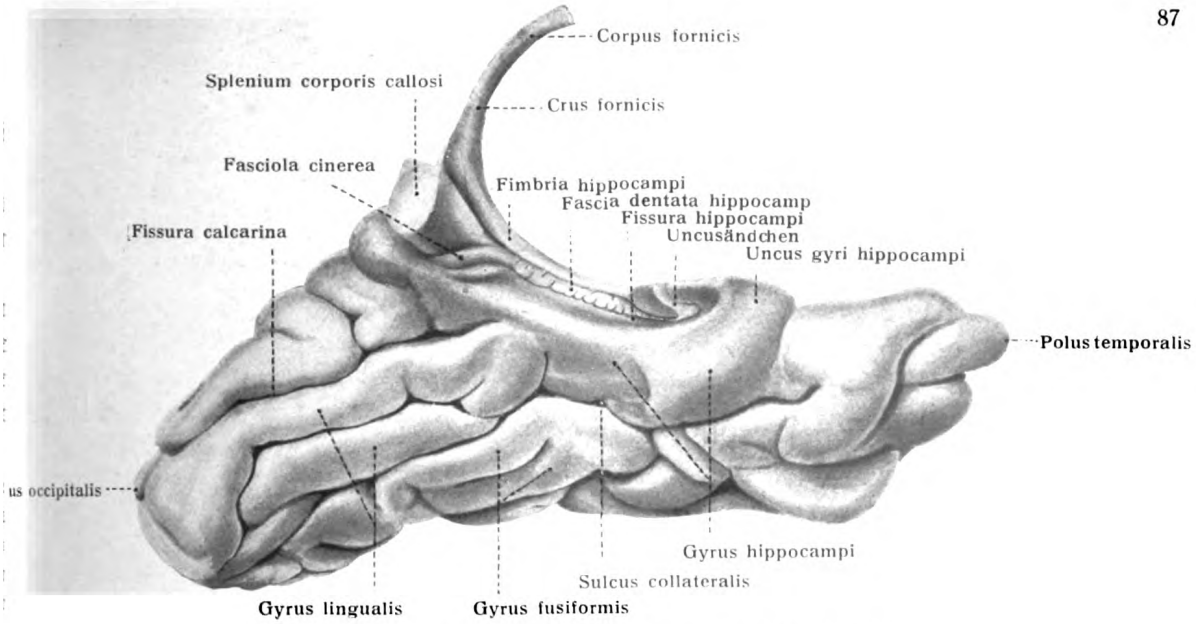

Fig. 84. Fascia dentata hippocampi, Fasciola cinerea.

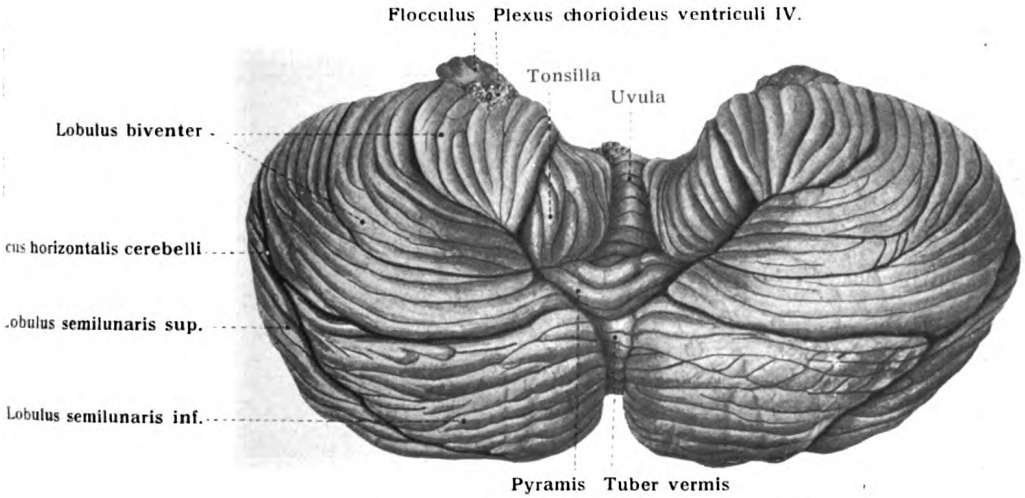

Fig. 85. Kleinhirn, Cerebellum von unten.

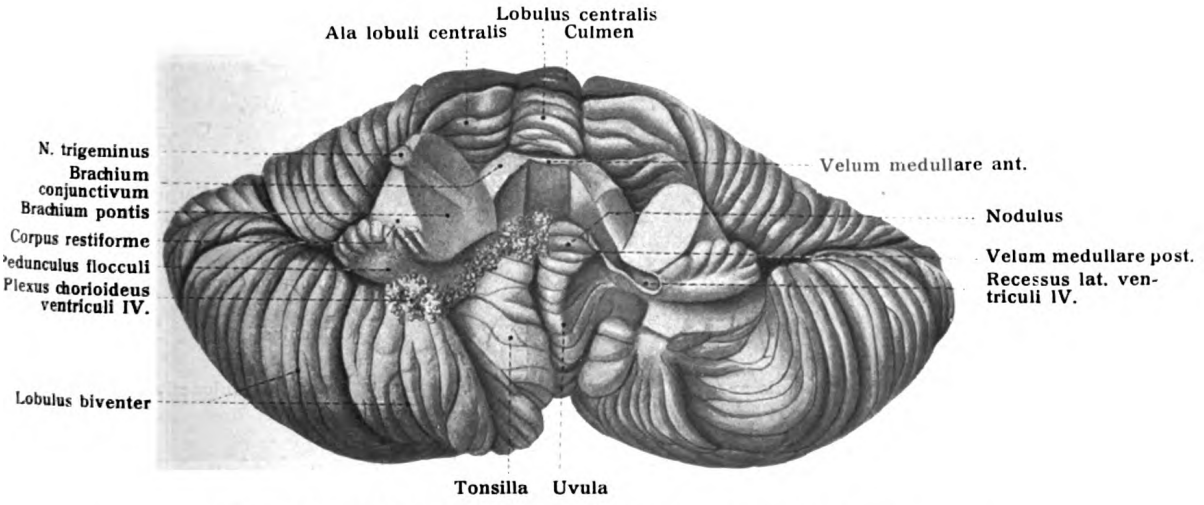

Fig. 86. Kleinhirn, Cerebellum von vorn und unten.
Rechts in der Figur ist die Tonsille entfernt, wodurch der **Nidus avis** sichtbar gemacht ist.

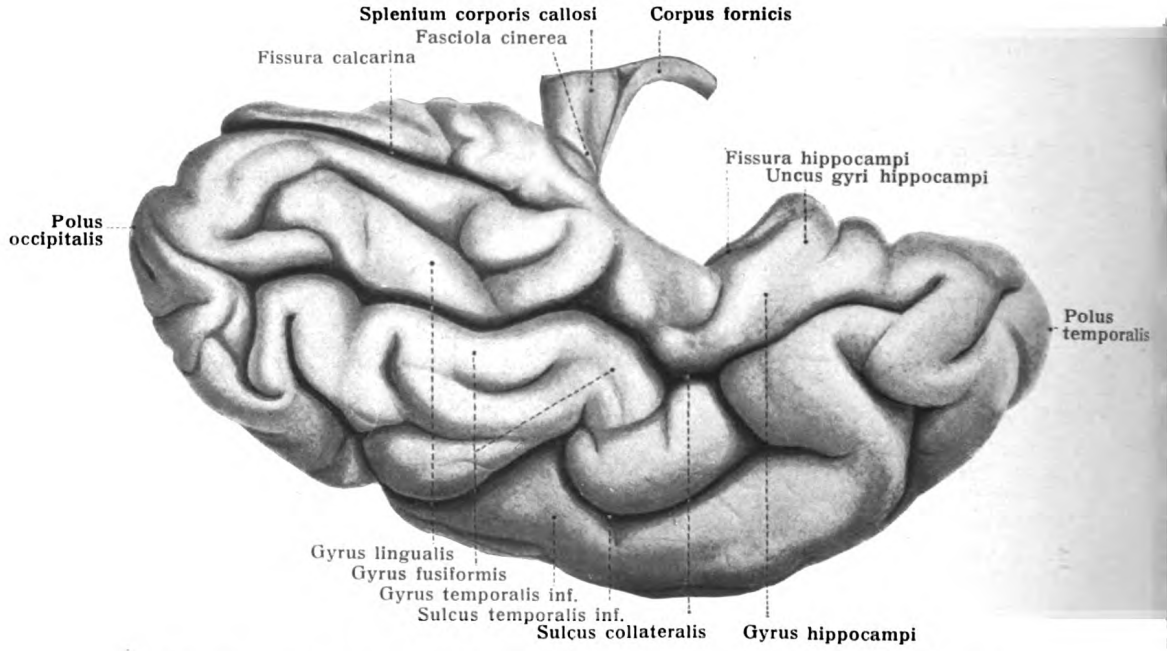

Fig. 87. Gyri und Sulci auf der Unterfläche des Schläfenlappens.

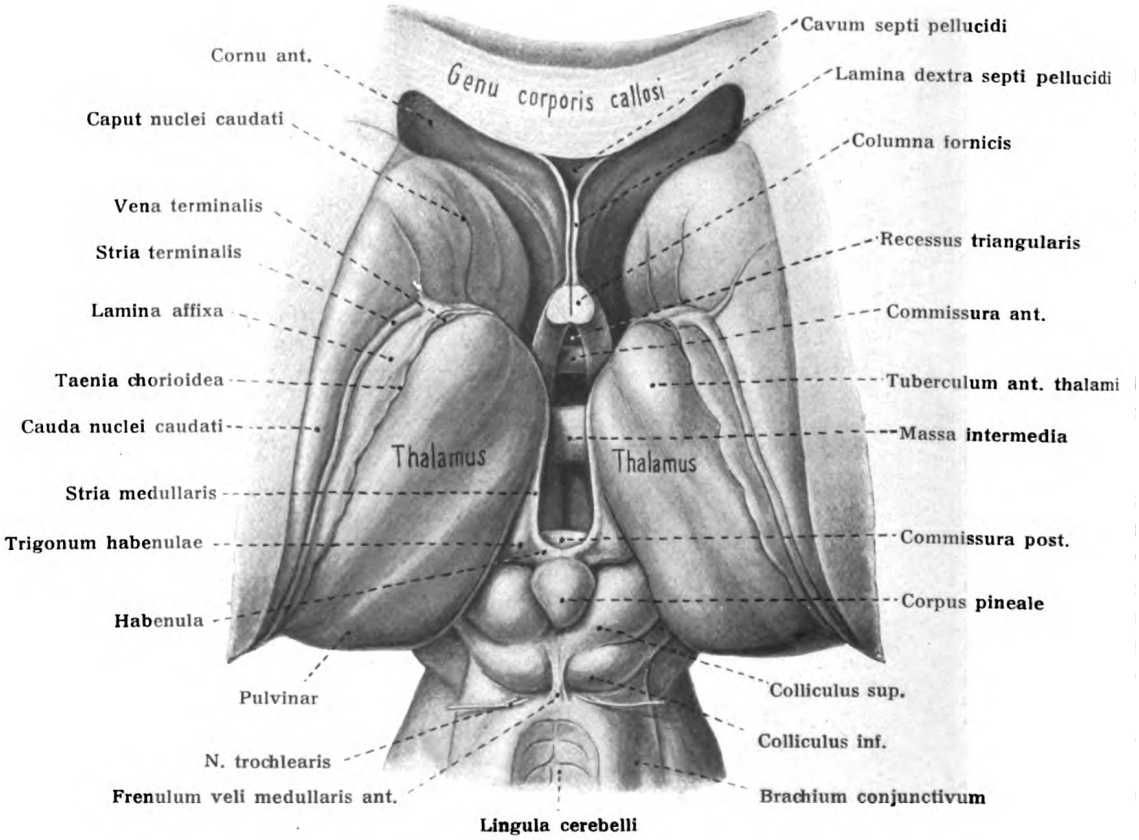

Fig. 88. Mittelhirn, Zwischenhirn und Schweifkern von oben. 3:2.

entgegengesetzte hintere Ende springt nach hinten unten vor und führt den Namen Polster, Pulvinar.

Die mediale Sehhügelfläche (Fig. 66, 68) ist grau, soweit sie den III. Ventrikel begrenzt, reicht von der hinteren Kommissur bis zum Foramen interventriculare (Monroi), dorsal bis zur Stria medullaris, ventral bis zum Sulcus hypothalamicus. Etwas vor ihrer Mitte stehen beide mediale Flächen der Sehhügel durch die Massa intermedia in Verbindung, eine sekundäre Brücke grauer Substanz von sehr verschiedener Stärke. Figg. 88, 92.

Die ventrale Fläche des Sehhügels grenzt, wie gesagt, an den Hypothalamus; die laterale Fläche dagegen liegt der Capsula interna an, der markweißen Fortsetzung des Hirnschenkels nach oben. Figg. 92, 93, 95, 96.

Über die laterale und dorsale Nachbarschaft des Sehhügels belehren vor allem Querschnitte durch das Gehirn im Gebiete des ersteren. Figg. 92, 93.

Untersucht man den Sehhügel als Ganzes, wie er von seiner Nachbarschaft künstlich isoliert vor das Auge tritt, so ergibt sich seine gebogene Form. Sein hinteres Ende setzt sich in den Tractus opticus fort. Die Konkavität der aus dem Thalamus und Tractus opticus zusammengesetzten Platte dient zur Aufnahme des Hypothalamus. Dem nach unten umgebogenen hinteren Sehhügelteile sind die beiden Corpora geniculata angefügt. Die Verschmälerung des Sehhügels gegen sein umgebogenes unteres Ende findet dadurch statt, daß der mediale Rand von der Zirbelgegend an zuerst mäßig, dann rasch lateralwärts zieht (Fig. 88). Der laterale Rand der oberen Sehhügelfläche hat dagegen in ganzer Länge eine lateral-rückwärts streichende Bahn.

Der Sehhügel besteht aus grauer und weißer Substanz. Die graue Substanz bildet einen vorderen, einen medialen und einen lateralen Hauptkern, Nucleus ant., medialis, lat. thalami, welche durch Faserschichten, Laminae medullares thalami, voneinander unvollständig getrennt sind, aber auch von Faserzügen durchdrungen werden; sie erscheinen daher auf Durchschnitten streifig. Der vordere Kern bedingt durch seine Lage das Tuberculum anterius thalami; der mediale und laterale sind nur im vorderen Sehhügelteil voneinander geschieden (Fig. 93, 95). Der mediale Kern des Thalamus ist viel kürzer als der laterale und steht mit dem den III. Ventrikel umgebenden zentralen Grau in Verbindung.

Zu ihnen gesellt sich noch ein kleiner mittlerer Kern (Zentralkern, Centre median von Luys), sowie das Corpus patellare vom Tschisch, welches zwischen dem mittleren Kern und den Fasern gelegen ist, die vom roten Kern des Mittelhirns zum lateralen Kern des Thalamus verlaufen.

Über die Lage der drei Kerne orientiert der Horizontalschnitt Fig. 95. Die laterale Wand des Thalamus und seines lateralen Hauptkerns, welcher an die Capsula interna grenzt, ist ausgezeichnet durch eine reiche Einstrahlung von Nervenfasern aus den verschiedensten Gebieten der Endhirnhemisphären. Man nennt diese Einstrahlung den Stabkranz des Thalamus. So dringen vom Stirnhirn Faserbündel in den vorderen Teil des lateralen Kernes ein; sie werden im besonderen vorderer Stiel des Thalamus genannt. Der hintere Teil des lateralen Kerns nimmt Faserstrahlungen auf aus dem hinteren Teil des Stirnlappens, dem Scheitel-, Schläfen-, und Hinterhauptlappen, besonders aus dem letzteren; sie laufen zum Pulvinar. Da letzteres auch einen Teil des Tractus opticus aufnimmt, so ist hier die Faserstrahlung besonders stark und hat den Namen Sehstrahlung erhalten. Die Art der Einstrahlung der Stabkranzfasern in die laterale Sehhügelfläche ist dadurch besonders gekennzeichnet, daß sie in der peripherischen Zone derselben ein Geflecht von Bündeln der verschiedensten Richtung bilden, welches graue Substanz in seinen Maschenräumen enthält. Diese schmale gemischte Schicht heißt Gitterschicht, Stratum reticulatum. Nach innen hin verdichtet sich diese Schicht zu einer dünnen Marklamelle, Lamina medullaris externa des Sehhügels. Sie geht ventral in die dorsale Schicht des Hypothalamus über. Fig. 93.

An der Basis des vorderen Kernes des Thalamus breitet sich ein von der Tiefe kommender Strang markhaltiger Fasern trichterförmig aus, das Vicq d'Azyrsche Bündel, Fasciculus thalamomamillaris (Fig. 92; siehe auch Figur. 68). Es kommt vom Corpus mamillare, durchdringt bogenförmig aufsteigend den Hypothalamus und die unteren Teile des Thalamus und gelangt so zu dessen vorderem Kern.

Die an der ventrikularen Wand des Thalamus befindliche graue Substanz, das zentrale Grau oder das Höhlengrau des III. Ventrikels, liefert die sekundär entstandene Massa intermedia, ist durch den unteren Thalamusstiel (Fig. 92) von dem medialen Kern des Thalamus abgegrenzt und setzt sich ventral in die graue Bodenkommissur fort. Das Höhlengrau enthält außer dem unteren Teil des Vicqd'Azyrschen Bündels die Pars tecta columnae fornicis (Fig. 68), welche zum Corpus mamillare zieht. Vor und unter der Massa intermedia ist das Höhlengrau beträchtlich verdickt. Aus dem hinter der Massa intermedia gelegenen Gebiet ist das Ganglion habenulae mit dem Nucleus habenulae besonders zu erwähnen; aus ihm entspringt ein Bündel markhaltiger Fasern, das Meynertsche Bündel, Fasciculus retroflexus (Meynerti), s. Tractus habenulopeduncularis.

b) Metathalamus.

Die beiden Kniehöcker. *Corpora geniculata. Figg. 74, 77, 78, 81.*

Verfolgt man von der Hirnbasis aus den Tractus opticus in seiner Bahn um den Hirnschenkel zentralwärts gegen das untere Ende des Thalamus hin (Fig. 78), so sieht man ein laterales Bündel des Tractus zu einer kleinen länglichen Anschwellung ziehen, welche mit dem unteren Thalamusende zusammenhängt: es ist dies das Corpus geniculatum laterale (Figg. 77, 78). Ein mediales Bündel des Tractus dagegen erreicht eine viel schärfer abgegrenzte Anschwellung an der ventralen Seite des Pulvinar, von letzterem äußerlich geschieden durch das Brachium quadrigeminum superius: dies ist das Corpus geniculatum mediale. Die Länge dieses Körpers beträgt 8, seine Breite 4 mm. Beide Kniehöcker sind als besondere Auswüchse des Thalmus zu betrachten.

c) Epithalamus.

a) Die Zirbel. *Corpus pineale. Figg. 68, 76, 81, 96.*

Die Zirbel, Epiphysis, ein sonderbarer, unpaarer Körper von der Form eines Pinienzapfens, liegt am hinteren Ende der Sehhügelgegend und überragt dieselbe rückwärts, indem sie sich mehr oder weniger weit über die Vierhügelplatte erstreckt. Ihre Länge erreicht bis 12, die Breite 8, die Dicke 4 mm. Ihre Spitze ist nach hinten, ihre Basis nach vorn gerichtet.

Sie geht aus einer kleinen dorsalen Falte der dorsalen Hirnwand hervor und enthält häufig noch in ihrer Endform einen Rest des III. Ventrikels, den Ventriculus pinealis; beständig zeigt sie noch eine Ausbuchtung des III. Ventrikels gegen ihre verjüngte Basis, den Recessus pinealis (Fig. 68), der von der oberen und unteren Lamelle der Zirbel eingeschlossen wird.

Die Zirbel entsendet nach rechts und nach links je einen Stiel zum Thalamus, Habenula, welcher sich in die Stria medullaris fortsetzt (Figg. 76, 81, 88). Beide Habenulae sind miteinander verbunden durch die Commissura habenularum. An der Stelle, wo die Habenula den Thalamus trifft, befindet sich ein

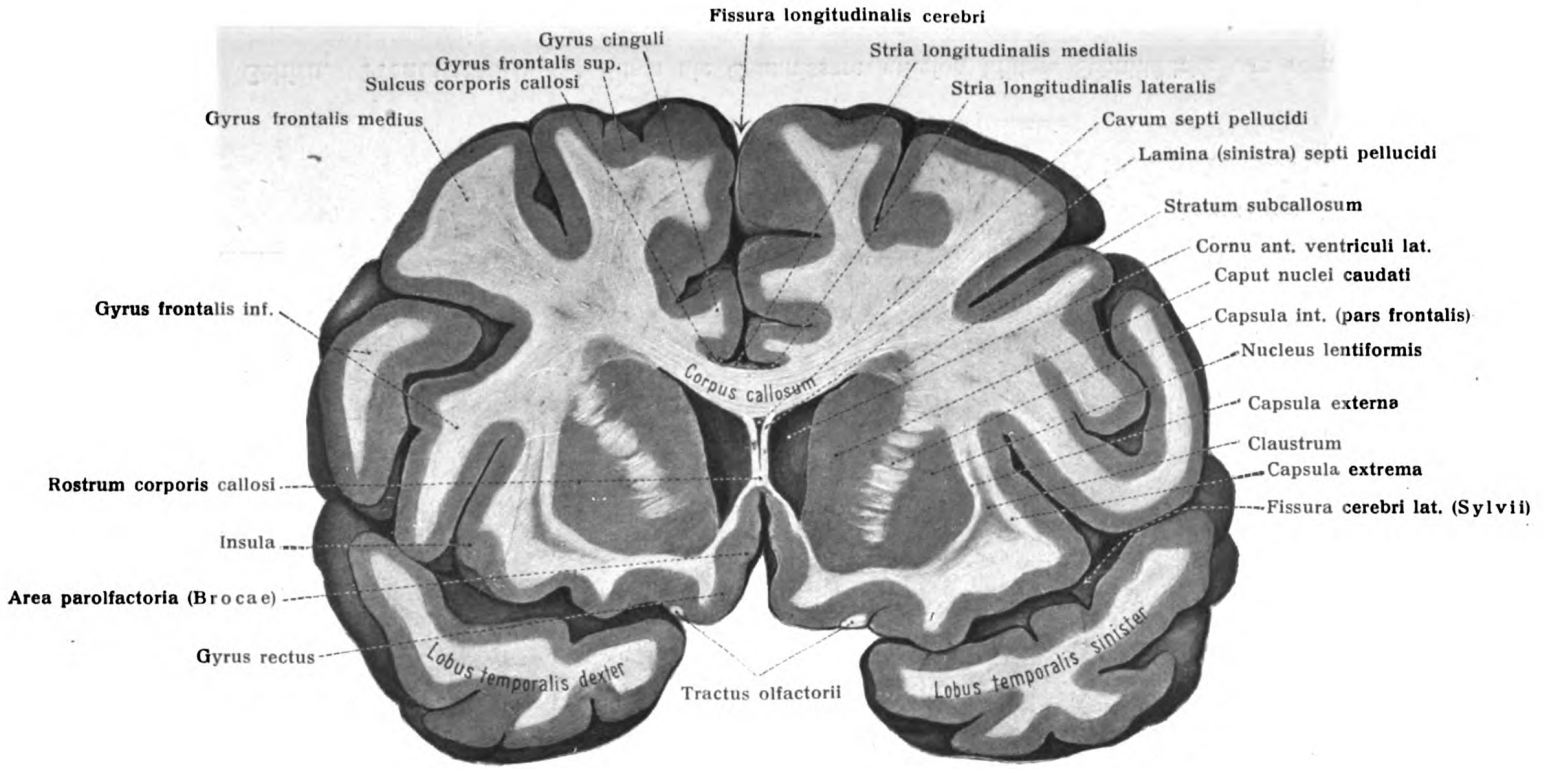

Fig. 89. Gehirn. Frontalschnitt I; durch das Cornu anterius des Seitenventrikels, hintere Schnittfläche von vorn gesehen ($^1/_1$).

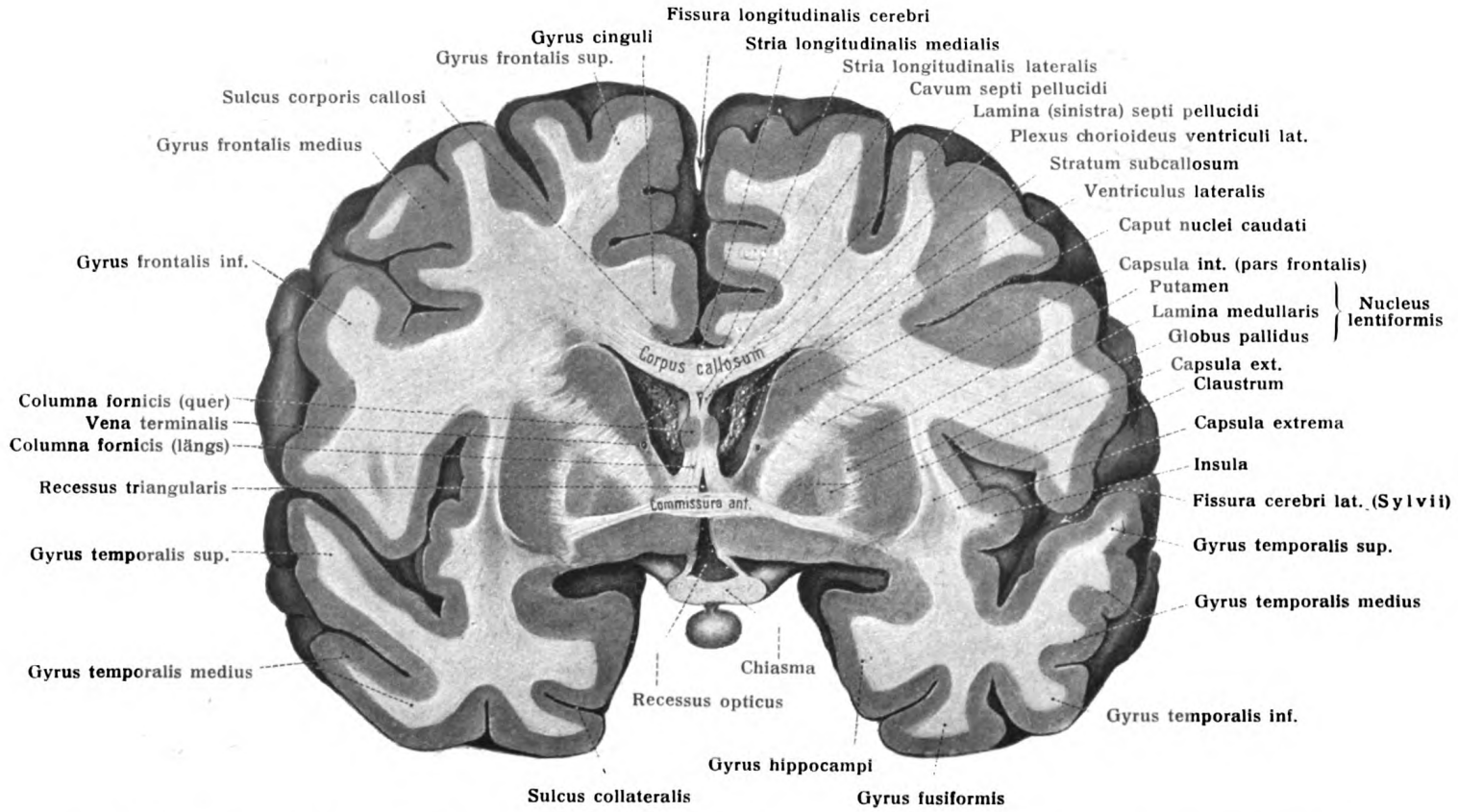

Fig. 90. Gehirn. Frontalschnitt II; durch die Commissura anterior, hintere Schnittfläche von vorn gesehen ($^1/_1$).

dreiseitiges Feld, Trigonum habenulae, welchem ein Kern, Nucleus habenulae, entspricht. Figg. 76, 81, 88, 96.

Die Tela chorioidea ventriculi tertii (s. Hirnhäute) inseriert nicht am freien Rande der Habenulae, sondern auf der oberen Fläche der Zirbel. So kommt eine zweite Ausbuchtung des III. Ventrikels zustande, der Recessus suprapinealis (Reicherti); seine obere Wand wird von der Tela und ihrem Epithel, seine untere von der dorsalen Zirbelfläche gebildet.

Die obere Lamelle der Epiphysis zeigt nach Entfernung der Tela chorioidea folglich einen freien Saum; in ihm, aber auch in der Zirbel selbst und in der Tela, findet man meist gelbe sandartige Körnchen, den sogenannten Hirnsand, Acervulus, welcher aus phosphor- und kohlensaurem Kalk und einer organischen Grundlage besteht. Figg. 91, 156.

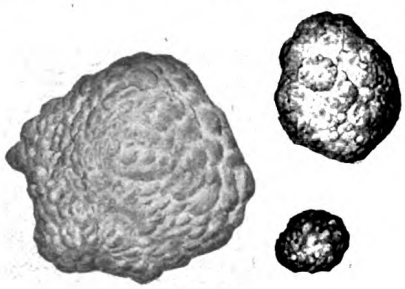

Fig. 91.
Hirnsand, aus der Zirbel isoliert.

In der Zirbel vermutete man früher den Sitz der Seele (Descartes). — Die Zirbel ist, wie erwähnt, das Erzeugnis einer kleinen Falte der dorsalen Hirnwand, und zwar der kaudalsten von mehreren dort befindlichen Falten, die im Reiche der Wirbeltiere vorkommen und bei ihrer weiteren Ausbildung zu eigentümlichen Organen sich gestalten, den sogenannten Epiphysen des Zwischenhirns. Eine dieser Epiphysen, das Parietalorgan genannt, ist mit guten Gründen auf ein ursprüngliches, augenähnliches Sinnesorgan zu beziehen, wie besonders deutlich die Untersuchungen von Spencer an Reptilien gezeigt haben. Näheres über diese Frage siehe die Lehrbücher der Entwicklungsgeschichte und vergleichenden Anatomie, sowie die zusammenfassende Darstellung von Gaupp in Merkel und Bonnets Ergebnissen 1897.

Melchers, T., Über rudimentäre Hirnanhangsgebilde beim Gecko (Epi-, Para- und Hypophysis). Zeitschr. wiss. Zool., 67 Bd., 1900. — Spencer, B., On the presence and structure of the pineal eye etc. Quart. Journ. micr. Sc., 27. Bd., 1886. — Studnicka, F. K., Zur Kenntnis der Parietalorgane und der sog. Paraphyse. Verhandl. anat. Ges., 18. Bd., 1900. — Hochstetter, F., Über die Entwicklung der Zirbeldrüse beim Menschen. Verh. anat. Ges. 1921.

b) Die hintere Kommissur. *Commissura posterior (cerebri). Figg. 68, 76, 88.*

Sie ist ein auf dem Querschnitt halbmondförmig gestaltetes Bündel querverlaufender Nervenfasern von eigentümlichem verwickelten Verlauf. Der konvexe Rand des Querschnittes ragt nach vorn. Dorsal wird sie vom Eingange in den Recessus pinealis, ventral von dem Eingange in den Aquädukt begrenzt. Fig. 68.

Man sieht ihren Mittelteil leicht vom III. Ventrikel aus (Fig. 88); aber auch durch Umklappen der Zirbel nach vorn kann sie als weißer Strang sichtbar gemacht werden.

Der III. Ventrikel, *Ventriculus tertius. Figg. 66, 68, 76, 81, 88, 90, 92, 93, 96.*

Die III. Hirnkammer, Ventriculus tertius, ist ein schmaler, hinten etwas breiterer, vorn sich vertiefender Raum, welcher sich zwischen den Wänden des Zwischenhirns befindet und vorn durch die Lamina terminalis, sowie durch Teile des Endhirns abgeschlossen wird (Columnae fornicis, Commissura cerebri anterior). Hinten geht er durch den Aditus ad aquaeductum cerebri in den Aquaeductus cerebri über, vorn und seitlich setzt er sich durch das wichtige Foramen interventriculare (Monroi), eine ovale Pforte zwischen der Columna fornicis und dem Sehhügel, jederseits in den Seitenventrikel des Endhirns fort (Fig. 66). Mitten durch ihn hindurch zieht die variable Massa intermedia (Fig. 88), welche

durch eine (sekundäre) Verklebung der einander gegenüberstehenden Thalamusflächen entsteht.

Besondere Ausbuchtungen des III. Ventrikels sind: die Recessus triangularis, opticus, infundibuli, pinealis, suprapinealis (Figg. 66, 68). Am Medianschnitt des Gehirns übersieht man dieselben am besten mit Ausnahme des Recessus triangularis, welcher an einem Präparat, wie es Fig. 88 darstellt, am deutlichsten ist. Er liegt zwischen der Commissura ant. und den beiden Columnae fornicis (Fig. 90). Der Recessus opticus befindet sich zwischen Lamina terminalis und Chiasma opticum. Der Recessus infundibuli ist im Infundibulum enthalten. Er liegt hinter dem Chiasma opticum. Fig. 68.

Über den Recessus pinealis und suprapinealis s. oben (S. 90) beim Corpus pineale.

Der hintere Teil des Ventrikelbodens zeigt eine mediane Längsfurche, die Fortsetzung des Sulcus medianus des Aquäductus. Die Seitenwände des Ventrikels zeigen den vom Foramen interventriculare (Monroi) zum Aquädukt ziehenden Sulcus hypothalamicus (Fig. 66). Die Seitenwände des Ventrikels werden von den medialen Wänden des Zwischenhirns, die vordere Wand von der Lamina terminalis, den Columnae fornicis und der zwischen ihnen freiliegenden Commissura ant. (cerebri) gebildet. Die hintere Wand besteht aus der hinteren Kommissur und der Zirbelbasis. Die untere Wand wird gebildet hinten von den Hirnschenkeln, vorn von der grauen Bodenkommissur mit ihren verschiedenen Bestandteilen (Substantia perforata posterior, Corpora mamillaria, Tuber cinereum mit Infundibulum, Chiasma opticum). Ihre obere Wand, die Deckplatte des III. Ventrikels, Tegmen ventriculi III, ist ein Teil der Tela chorioidea ventriculi tertii (siehe Hirnhäute). Dorsal von der Tela chorioidea und ihrem dem III. Ventrikel zugehörigen Gefäß-Plexus liegen als sekundäre Bedeckungen des Ventrikels Teile des Gewölbes und Balkens des Endhirns. Siehe Figg. 66, 68, 92, 93.

F. Das Endhirn, Telencephalon.

Das Endhirn, die vorderste und größte der 6 Hauptabteilungen des Gehirns besteht:

1. aus den beiden symmetrisch gestalteten Halbkugeln (Hemisphaeria) und
2. aus den Verbindungen beider Hemisphären miteinander: Lamina terminalis (graue Schlußplatte, schon bei dem Zwischenhirn beschrieben (S. 86), Corpus callosum (Balken) und der vorderen Kommissur.

Verbindungen: Das Endhirn steht, abgesehen von Leitungsbahnen, nur mit dem zunächst angrenzenden Zwischenhirn in Zusammenhang, obwohl es während seiner Entwicklung alle hinter ihm gelegenen Hirnabteilungen von oben her allmählich bedeckt. Man sieht daher an einem unversehrten Gehirn bei dorsaler Betrachtung nichts anderes als das Endhirn und muß letzteres, soweit es auf den übrigen Abteilungen aufliegt, entfernen, um deren dorsale Ansicht zu gewinnen (Figg. 65, 69, 71, 76, 81 zu vergleichen). Fig. 76 enthält vorn noch einige Gebilde des Endhirns und läßt zugleich erkennen, daß die Verbindung des Endhirns mit dem Zwischenhirn nur an der vorderen und seitlichen Fläche des letzteren statthat.

Lage. Beide Hemisphären bedecken mit ihrer Basis die vordere und mittlere Schädelgrube, sowie das Dach der hinteren Schädelgrube und nehmen mit ihrer Masse den bis zum Schädelgewölbe reichenden Raum fast ganz ein.

Gewicht siehe S. 54.

Form. Beide Hemisphären sind durch eine tiefgreifende, im mittleren Gebiet bis auf den Balken und unter dem Balken bis auf das Gewölbe reichende,

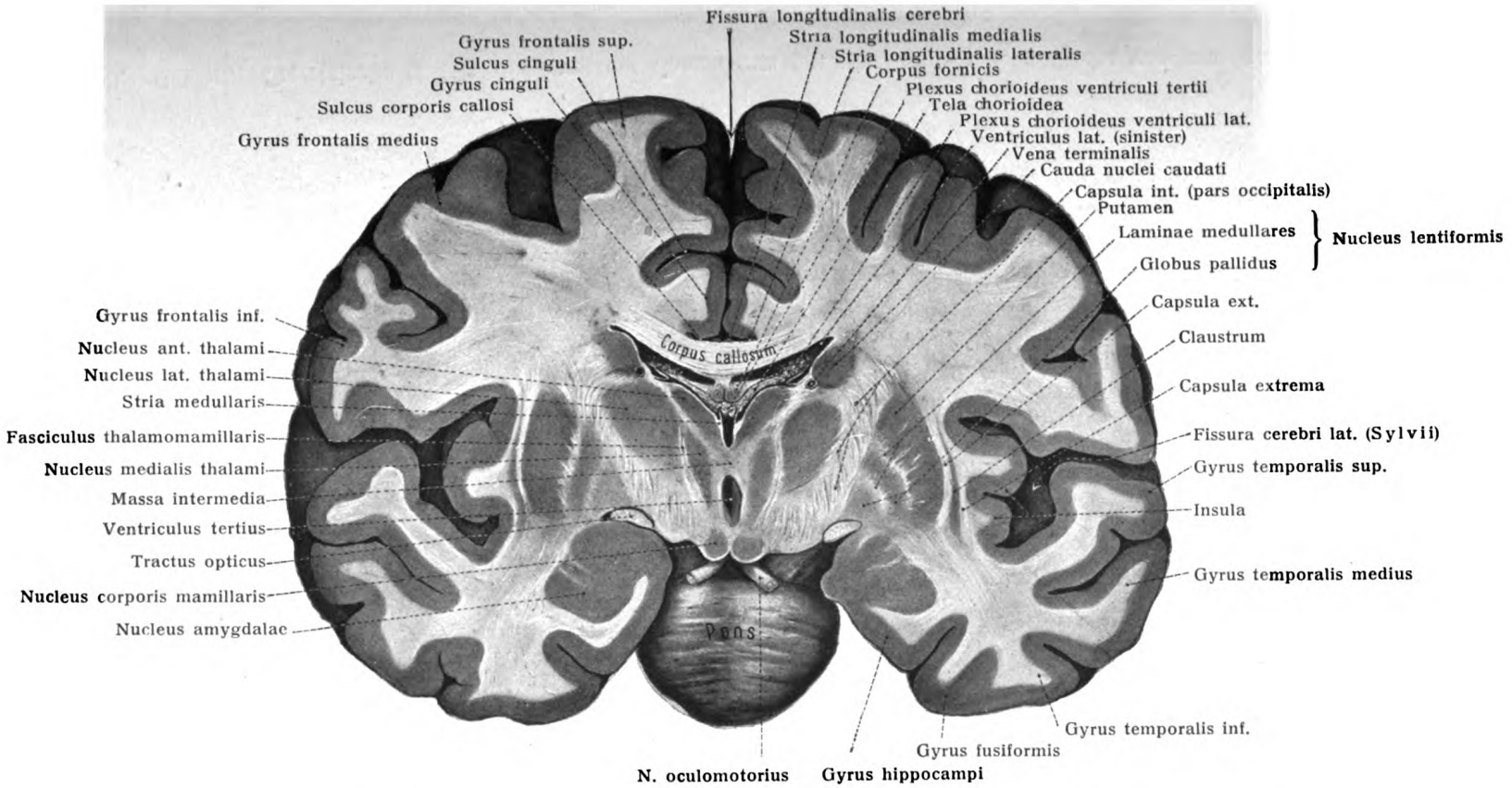

Fig. 92. Gehirn. Frontalschnitt III; durch die Massa intermedia, hintere Schnittfläche von vorn gesehen (1/1).

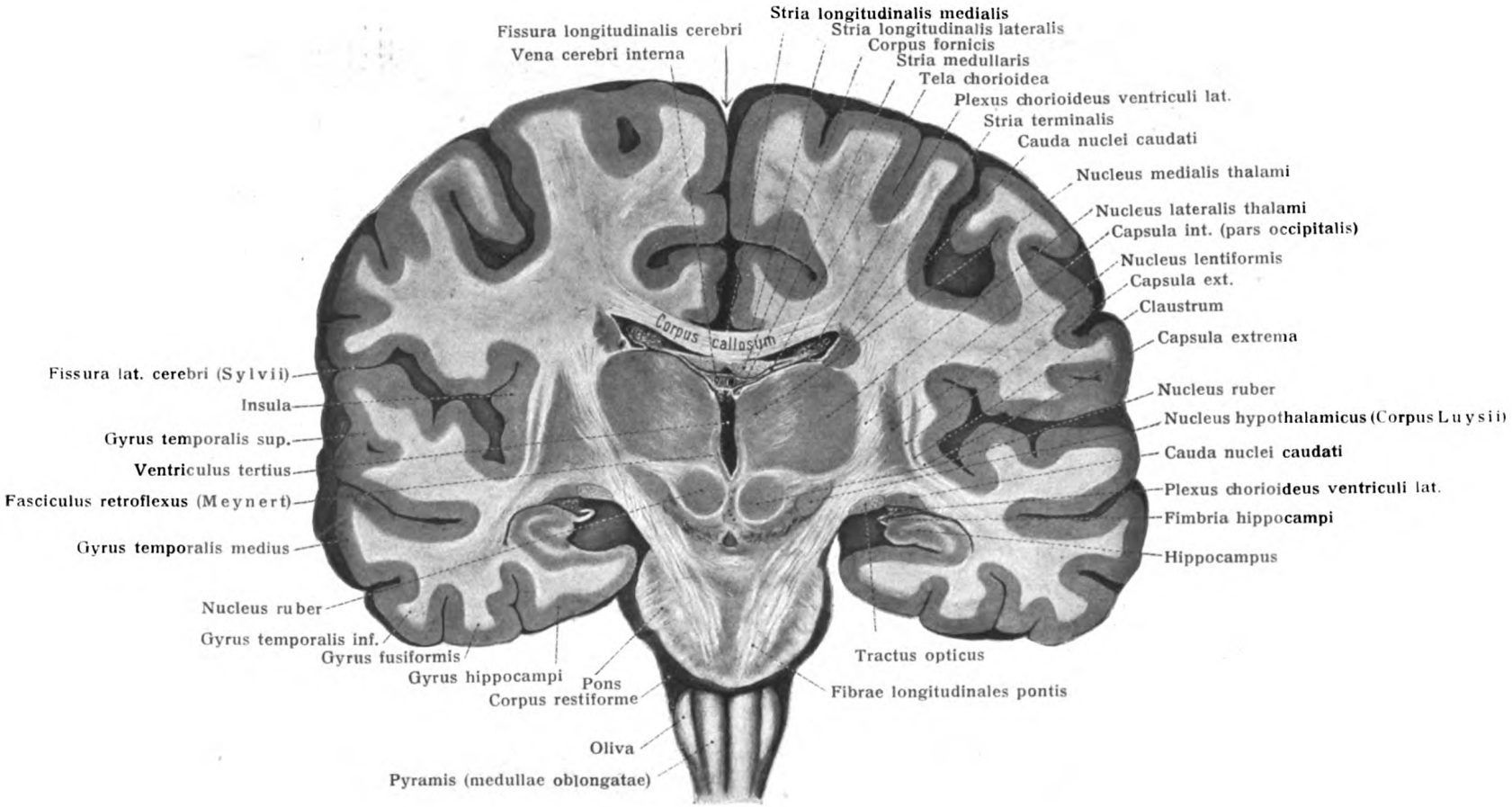

Fig. 93. Gehirn. Frontalschnitt IV; dicht vor der Commissura posterior, hintere Schnittfläche von vorn gesehen ($^1/_1$).

vor und hinter dem Balken aber durchdringende Spalte voneinander geschieden. Der ventral vom Balken gelegene Spaltenteil wird Cavum septi pellucidi genannt; die bis zum Balken reichende, vor und hinter ihm durchdringende große Spalte heißt Fissura longitudinalis cerebri. Als Fissura transversa cerebri wird jene große horizontale Spalte bezeichnet, welche zwischen dem Groß- und Kleinhirn von hinten eindringt.

An jeder Hemisphäre unterscheidet man 3 Flächen:

1. eine sagittal und quergewölbte dorsolaterale Fläche, Facies convexa;
2. eine durch den Anfang der Fissura lateralis (Sylvii) in eine vordere und hintere Abteilung zerlegte und in jeder Abteilung schwach gehöhlte basale Fläche und
3. eine vertikale ebene mediale Fläche oder Wand, Facies medialis.

Die mehr oder minder abgerundeten Übergangsränder der Flächen heißen Kanten der Hemisphäre, es sind zu unterscheiden:

1. eine dorsale oder Mittelkante;
2. eine basale Kante, die mediale Fortsetzung der vorigen auf der Hirnbasis;
3. eine laterale Kante, die auch Temporo-Orbitalkante genannt wird.

Aus der Schädelhöhle herausgenommen und auf eine feste Unterlage gelegt, verliert das Gehirn viel von seiner normalen Form; man muß es in geeignete Flüssigkeiten bringen oder vor der Herausnahme härten.

Jede einzelne Hemisphäre und auch die Verbindungsglieder beider Hemisphären sind nunmehr auf ihre Besonderheiten zu untersuchen.

I. Äussere Oberfläche der Hemisphären.

An jeder Hemisphäre sind zu unterscheiden:

A. ein Stammteil, welcher dem Ende des Hirnstammes anliegt und
B. ein Mantelteil, jenseits des ersteren.

Der Stammteil der Hemisphäre besteht:

1. aus der Insel, 2. aus der Substantia perforata ant. und 3. aus dem Lobus olfactorius.

Der Mantelteil der Hemisphäre umgibt den Stammteil wie ein vorn unten offener Ring: er wird daher auch Ringlappen genannt. Er gliedert sich regional in verschiedene Abteilungen: Stirn-, Scheitel-, Hinterhaupt- und Schläfenlappen.

Das vordere Ende des Stirnlappens heißt der Stirnpol, Polus frontalis, der Hemisphäre; das hintere Ende des Hinterhauptlappens Hinterhauptpol, Polus occipitalis, das vordere Ende des Schläfenlappens Schläfenpol, Polus temporalis, der Hemisphäre.

Schon an einer Abteilung des Stammteiles der Hemisphäre (Insel) zeigt sich die Oberfläche in Falten gelegt: um so ausgebreiteter ist dies der Fall bei dem Mantelteil. Untersucht man die Faltentäler oder Furchen der Hemisphäre genauer, so ergibt sich, daß sie sehr verschiedene Tiefen erreichen. Zieht man auch die Entwicklungsgeschichte heran, so zeigt sich, daß ursprünglich jede Hemisphäre eine glatte Oberfläche und dünne Wände, aber einen geräumigen Ventrikel besaß. Die bei den Erwachsenen vorhandene Skulptur der Hemisphären ist daher eine spätere Erscheinung, veranlaßt durch Wachstumsvorgänge am fetalen Gehirn, welche zu Faltungen führten. Sowohl hinsichtlich des zeitlichen Auftretens der einzelnen Furchen als auch hinsichtlich ihrer Tiefe machen sich bedeutende Unterschiede geltend. Furchen, welche die ganze Dicke der Hirnwand einnehmen und also Totalfalten entsprechen, nennt man Fissuren, solche, welche sich nur auf die Hirnrinde beschränken und Rindenfalten entsprechen, Furchen, Sulci.

A. Stammteil der Hemisphäre.

1. Substantia perforata anterior. Figg. 74, 77, 94.

Sie liegt lateral vom Chiasma opticum, grenzt vorn an das Trigonum olfactorium, lateral an den Schläfenlappen.

Ihre Oberfläche ist glatt, grau, von zahlreichen Gefäßlöchern durchsetzt. Ihre graue Substanz hängt dorsal mit dem Nucleus lentiformis zusammen. Die flache Grube, in der die Substantia perforata anterior ihre Lage hat, wird Vallecula cerebri lateralis genannt.

Der mediale Teil der Substantia perforata anterior und der Gyrus subcallosus bilden den sog. hinteren Riechlappen (siehe S. 101).

2. Der Riechlappen. Lobus olfactorius, Rhinencephalon.

Sein hinterer Abschnitt, Tuber olfactorium, Riechwulst, ist ein pyramidaler kleiner Wulst, dessen ventrale Oberfläche sich dem Beschauer als Tri-

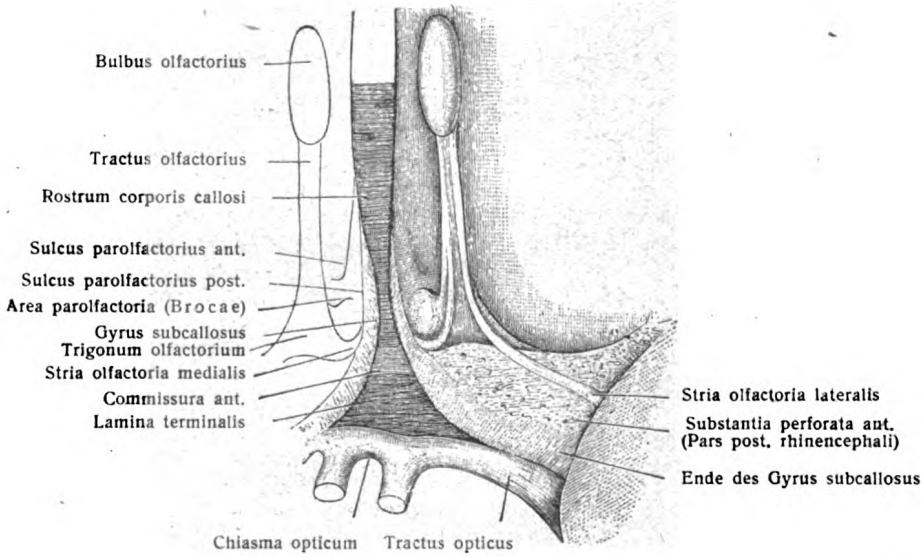

Fig. 94.

Riechlappen des menschlichen Gehirnes nach einem frischen Präparat gezeichnet. (W. His.)

gonum olfactorium (Fig. 94) zuwendet. Das Tuber olfactorium ist von der Substantia perforata anterior nur durch eine oberflächliche Rinne getrennt. Eine tiefe, 4 cm nach vorn sich erstreckende Furche des Stirnlappens, Sulcus olfactorius, nimmt sowohl den Körper der dreiseitigen Pyramide auf, als auch die beiden vordersten Teile des Riechlappens, den Tractus und Bulbus olfactorius (Figg. 67, 77, 94). Der Bulbus olfactorius ist eine graue Anschwellung von 8—10 mm Länge, 3—4 mm Breite und 2—3 mm Dicke. Der Bulbus liegt mit seiner ventralen, freien Fläche auf der Lamina cribrosa des Siebbeines. Von ihm gehen die zahlreichen Nervi olfactorii aus, welche zur Schleimhaut der Regio olfactoria der Nasenhöhle ziehen. Siehe Sinnesorgane.

Am dreikantigen Tractus olfactorius sind zwei markweiße Streifen sichtbar, Stria olfactoria medialis und lateralis (Figg. 77, 94). Erstere zieht entlang der medialen Kante des Trigonum olfactorium zur Area parolfactoria; die Stria lateralis zieht entlang der lateralen Kante des Trigonum nach hinten zum Ein-

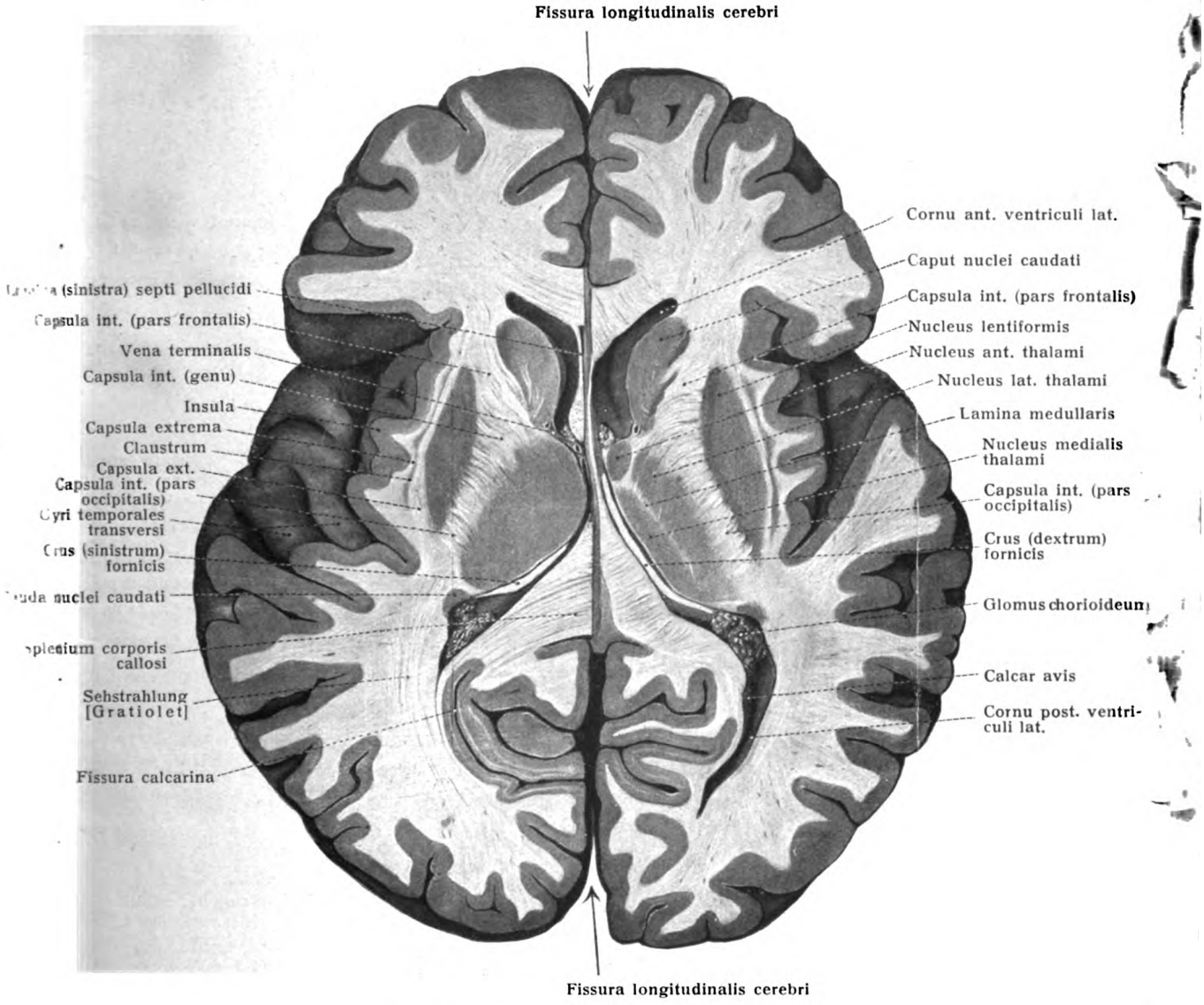

Fig. 95. Gehirn. Flachschnitt I.

Rechts durch das Tuberculum ant. thalami, links (etwas tiefer) durch das Foramen interventriculare [Monroi]. Untere Schnittfläche von oben gesehen ($^9/_{10}$).

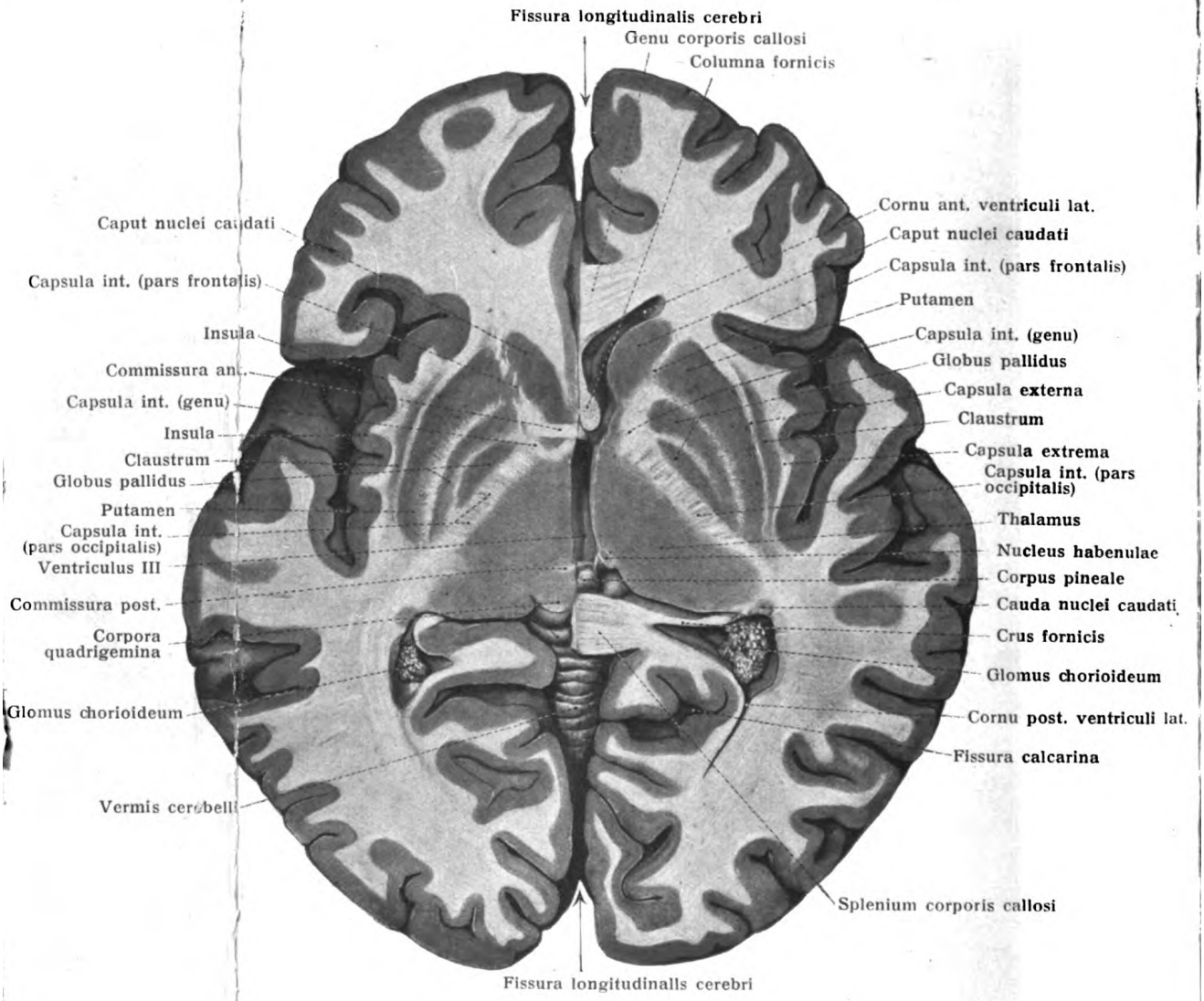

Fig. 96. Gehirn. Flachschnitt II.

Rechts durch das Foramen interventriculare [**Monroi**] (jedoch etwas tiefer als in Fig. 95 links), links durch den mittleren Teil der Commissurae ant. und post. ($^9/_{10}$).

gange der Fissura cerebri lateralis, bildet dort das sogenannte Limen insulae (welches also nicht zur Insel gehört) gelangt zum Schläfenlappen und erreicht das Vorderende des Gyrus hippocampi, auf dessen vorderer innerer Fläche sie in den bei Feten deutlichen Gyri semilunaris und ambiens endigt. Die zwischen beiden genannten Striae gelegene Stria intermedia, verliert sich in der Substanz des Tuber selbst. Der dorsalen Kante entspricht eine Stria dorsalis, deren Faserbündel in das Mark des Stirnhirnes eindringen.

Der fetale Riechlappen besitzt eine (beim Pferde z. B. dauernde) Höhlung, Ventriculus olfactorius, Rhinocoel, von welchem im Bulbus lange Zeit ein Rest erhalten bleiben kann.

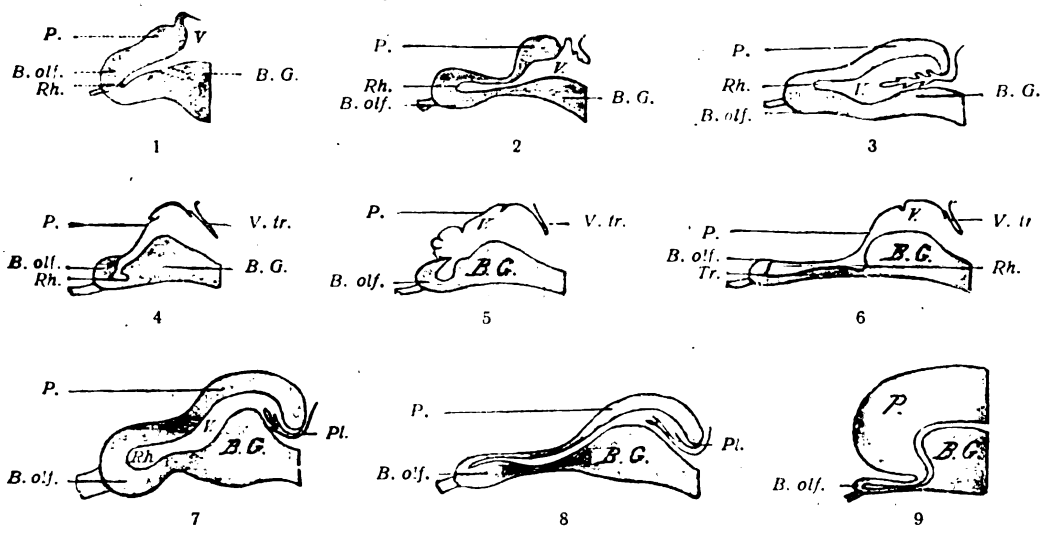

Fig. 97.

Schema der phylogenetischen Entwicklung des Endhirnes. (H. Rabl Rückhard, 1894.)

1 Petromyzon; 2 Selachier (Akanthiasembryo); 3 Amphibien (Menopoma); 4 Teleostier (Salmonidentypus), sitzende Bulbi olfactorii; 5 Ganoiden; 6 Teleostier (Cyprinoidentypus), gestielte Bulbi olfactorii; 7 Reptilien (Chelonier), sitzende Bulbi olfactorii; 8 desgl. (Ophidier), gestielte Bulbi olfactorii; 9 Mammalia, Stirnhirn mit Riechlappen.

Bezeichnungen: *B. olf.* Bulbus olf.; *B. G.* Basalganglion; *P.* Pallium; *V. tr.* Velum transversum (v. Kupffer); *Tr.* Tractus olfactorii; *V.* Ventrikel; *Rh.* Rhinocoel; *Pl.* Plexus chorioidei.

Der genannte Ventrikel ist ein vorderer und unterer, besonderer Arm des Seitenventrikels der Hemisphäre.

Die Entwicklungsgeschichte zeigt, daß der Bulbus, der Tractus, das Tuber olfactorium und die Area parolfactoria zusammen den vorderen Riechlappen ausmachen gegenüber dem hinteren, welcher vom medialen Teil der Substantia perforata anterior, von dem lateralen Riechstreifen und von dem Gyrus subcallosus gebildet wird. Fig. 94.

Die Morphologie des Riechlappens wird wesentlich aufgehellt durch die vergleichend anatomische Untersuchung von Tiergehirnen. Hierüber orientiert beifolgende Zusammenstellung in Fig. 97

Retzius, G., Zur Kenntnis der Windungen des Riechhirnes. Verhandl. anat. Ges. 1897. — Wilder, G., What is the morphologic Status of the olfactory Portion of the Brain? Science, 7. Bd. 1898.

3. Die Insel, Insula. Figg. 70, 76, 77, 98.

Die Insel lag ursprünglich frei zutage, sank aber allmählich in die Tiefe, indem die umgebenden Teile (Stirn-, Scheitel- und Schläfenlappen) durch stärkeres Flächenwachstum sich über sie hinwegwölbten. Daher heißt die Insel auch Lobus opertus. Um sie zu sehen, muß man die sie verbergenden Decklappen auseinanderziehen. Den Zugang zu ihr zeigt eine an der lateralen Fläche der Hemisphäre gelegene Fissur an, die Fissura cerebri lateralis, (Sylvii). Die Fissur führt in eine tiefe Grube, Fossa cerebri lateralis, in welcher die Insel ihre Lage hat.

Die Insel ist ein im Grunde der Fossa lateralis gelegener großer Hügel, der seine Abhänge den Lappen zukehrt, die ihn bedecken. Es sind daher eine Facies frontalis, frontoparietalis und temporalis zu unterscheiden. Der dreigrätige Kamm ist der Fissur zugewendet und entspricht den drei Abschnitten der letzteren. Die am meisten hervorragende Stelle wird Inselpol genannt. Durch die Erhebung der Insel vom Boden der Fossa bleibt eine sie allseitig umgebende Furche zurück, Sulcus circularis (Reili) (Fig. 98). Vorn unten setzt sich die Insel mittels einer Schwelle, Limen insulae (Schwalbe), in die Substantia perforata anterior fort.

Das Limen insulae wird, wie schon (S. 101) erwähnt wurde, durch die Stria olfactoria lat. gebildet; es gehört also zum Rhinencephalon.

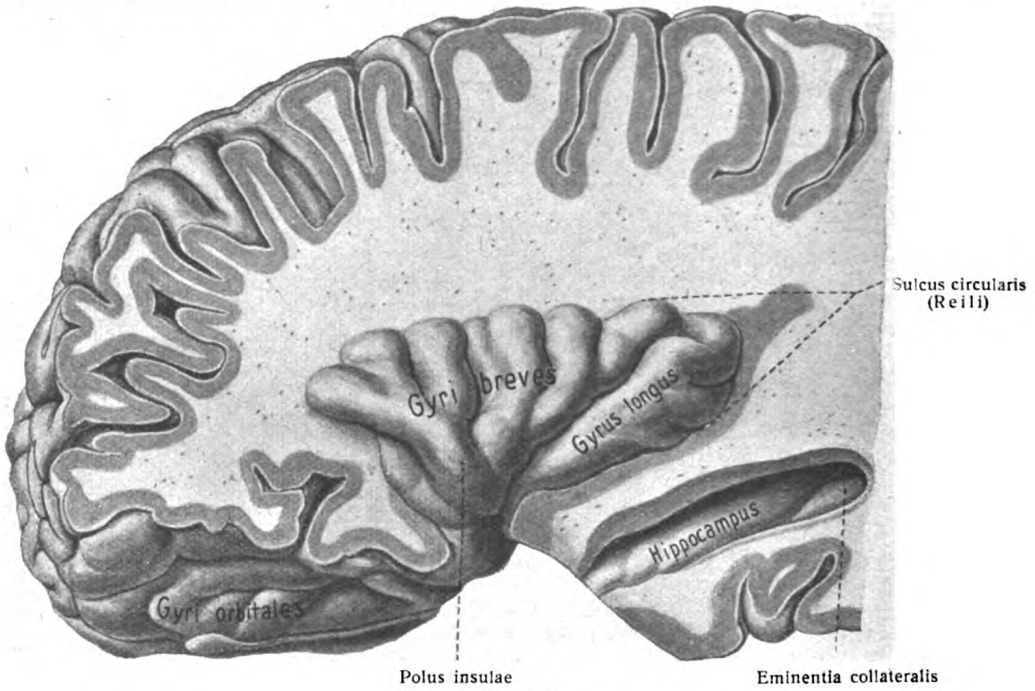

Fig. 98.
Insel der linken Hemisphäre.

Von den drei Flächen ist die dorsale (frontoparietale) am bedeutendsten gefurcht; die hintere und längste dieser Furchen (Sulcus centralis insulae) greift meist über den Kamm ventralwärts hinaus und zerlegt so die Insel in ein frontoparietales und ein temporales Stück. Die Facies temporalis zeigt eine Reihe kürzerer und minder tiefer Furchen. Am wenigsten gefurcht (meist nur einmal) ist die Facies frontalis. Im ganzen werden 5—9 Inselwindungen, Gyri insulae, gezählt, welche vom Inselpol fächerförmig über die Abhänge ausstrahlen. Man unterscheidet die vorderen als Gyri breves von dem hinteren durch den Sulcus centralis insulae abgegrenzten Gyrus longus. Fig. 98.

Die überwölbenden Hemisphärenteile werden Deckel, Operculum, der Insel genannt. Am mächtigsten ist der dorsale Teil, Pars parietalis, welcher aus einem Teil des Stirn- und Scheitellappens besteht. Ihm zunächst an Ausdehnung steht der temporale Teil, Pars temporalis, der kürzeste ist der frontale, Pars frontalis.

Die Insel liegt in bezug auf tiefere Hemisphärenteile lateral vom Claustrum und vom Nucleus lentiformis. Figg. 89, 90, 92, 93, 95, 96.

Die Insel ist nach M. Holl aufzufassen als eine um den Sulcus longitudinalis insulae herumgelegte Bogenwindung; ihr hinterer Schenkel ist schlank, glatt, der vordere hingegen breit, ausgedehnt, mit sekundären Furchen und Windungen versehen; von den sekundären Furchen ist gewöhnlich die als Sulcus centralis insulae bekannte Furche am mächtigsten ausgebildet. Vergl. anatomische Beobachtungen stützen diese Auffassung. (Arch. Anat. u. Phys. 1902.)

Holl, M., Die Insel des Karnivorengehirns. Arch. Anat. u. Phys. 1899. — Derselbe, Die Insel des Ungulatengehirnes. Arch. Anat. u. Phys. 1900. — Derselbe, Die Insel des Menschen- und Affenhirns in ihrer Beziehung zum Schläfenlappen. Sitzber. Akad. Wiss. Wien. math.-naturw. Kl., 117. Bd., Abt. III, 1908. — Derselbe, Über bisher unbekannte Bildungen im hinteren Inselgebiet des Menschen- und Affenhirns. Ebenda 1909. — Derselbe, Die Entwicklung der Bogenwindung an der hinteren Insel des Menschen- und Affenhirns. Ebenda 1909.

B. Mantelteil der Hemisphäre.

I. Furchen, Sulci.

a) Lappentrennende Furchen, Sulci interlobares. Fig. 99.

Als Furchen, welche die vier großen Lappen des Gehirns, Lobi cerebri, trennen, sind zu nennen: die Fissura cerebri lateralis, der Sulcus centralis, der Sulcus occipitalis transversus, die Fissura parieto-occipitalis. Sie sind es, welche den Stirn-, Scheitel-, Hinterhaupt und Schläfenlappen begrenzen.

***1. Fissura cerebri lateralis** (Sylvii). Figg. 64, 67, 99.*

Sie stellt jene Furche dar, welche bei gedeckter Insel als Zugang zur Fossa cerebri lateralis äußerlich sichtbar ist und nimmt ihren Anfang vom lateralen Ende der quergestellten Vallecula lateralis[1]) der Hirnbasis.

Von der Vallecula aus steigt die Fissura lateralis eine kurze Strecke weit lateral-aufwärts (Truncus fissurae lateralis) und spaltet sich darauf in drei Äste:

a) Der Ramus posterior ist der längste; streicht fast horizontal und überragt die Länge der Insel noch um die Hälfte; sein Endstück ist dorsalwärts gekrümmt: Pars ascendens.

b) Der Ramus ant. ascendens steigt eine kurze Strecke weit fast senkrecht auf.

c) Der Ramus ant. horizontalis dringt in der Richtung des hinteren Astes nach vorn. Die beiden vorderen Äste schneiden in die untere Stirnwindung ein.

***2. Sulcus centralis** (Rolandi). Figg. 64, 65, 99.*

Er zieht etwa von der Mitte der Mantelkante lateralwärts, vorwärts und gegen den vorderen Teil des Ramus posterior fissurae lateralis, ohne ihn ganz zu erreichen.

Das dorsale Ende kerbt häufig die Mantelkante ein und greift dadurch auf die mediale Fläche über. Selten ist der Sulcus centralis in zwei Abschnitte geteilt.

Retzius, G., Über das Auftreten des S. centralis und der Fissura calcarina im Menschenhirn. Biol. Unters. VIII, 1898. Die Zentralfurche geht in manchen Fällen aus zwei Teilstücken hervor. Die Calcarina entsteht bald einheitlich, bald aus zwei Teilen; zu ihnen gesellt sich noch ein kleines hinteres Stück. Es sind noch zahlreiche fetale Gehirne zu untersuchen, um in beiden Fällen die Regel zu erkennen.

[1]) Mit dem Namen Vallecula wird jene Grube bezeichnet, auf deren Grund die Substantia perforata anterior gelegen ist.

3. Fissura parieto-occipitalis. Figg. 66, 99.

Sie liegt im hinteren oberen Teil der medialen Hemisphärenfläche und greift (meist 1—2 cm) auf die dorsale Fläche über. Der mediale Abschnitt der Fissur fließt ventral mit dem vorderen Ende der Fissura calcarina zusammen.

4. Sulcus occipitalis transversus. Figg. 64, 99.

Die Furche befindet sich meist im Zusammenhange mit einer Lappenfurche, dem Sulcus interparietalis, und zieht in querer Richtung eine kurze Strecke über die konvexe Hemisphärenfläche, ohne die Mantelkante zu kerben.

b) Furchen der einzelnen Hirnlappen, Sulci intralobares.

1. Furchen des Stirnlappens.

Der Stirnlappen umfaßt das ausgedehnte Hemisphärengebiet, welches vor dem Sulcus centralis, sowie vor und über der Fissura cerebri lateralis gelegen ist

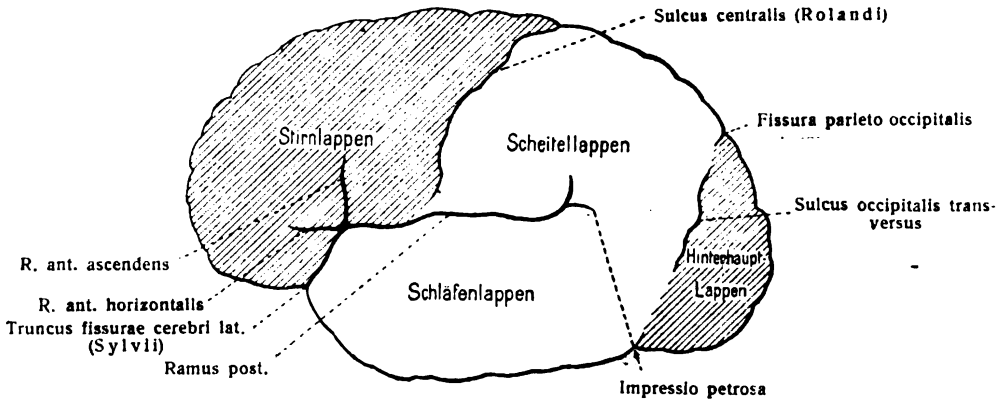

Fig. 99.

Lappentrennende Furchen der konvexen Fläche der linken Hemisphäre. 1:2.

(Fig. 99). Er hat eine konvexe dorso-laterale, eine leicht konkave orbitale und eine plane mediale Fläche.

Der Stirnlappen enthält folgende Furchen:

Auf der dorso-lateralen Fläche. Figg. 64, 65.

α. Sulcus praecentralis. Er beginnt aufsteigend nahe der Spitze des Operculum und dringt dorsalwärts vor, der Richtung des Sulcus centralis ungefähr parallel, erreicht aber nicht die Mantelkante. Er besteht oft aus zwei getrennten Stücken.

β. Sulcus frontalis superior; zieht vom S. praecentralis vorwärts.

γ. Sulcus frontalis inferior; zieht vom S. praecentralis bogenförmig vorwärts und abwärts.

δ, ε. Ramus ant. ascendens und Ramus ant. horizontalis der Fissura cerebri lat. (siehe S. 103).

Auf der orbitalen Fläche. Figg. 67, 77.

ζ. Sulcus olfactorius; in der Nähe der Fissura longitudinalis cerebri und ihr parallel laufend; er dient zur Aufnahme des Tractus olfactorius und hört hinter dem Stirnpol auf.

η. Sulci orbitales sind die übrigen meist eine unregelmäßige H-Figur bildenden Furchen der orbitalen Fläche.

Auf der medialen Fläche. Fig. 66.

ϑ. Sulcus corporis callosi, dessen Verlauf der äußeren Balkenfläche entspricht.

ι. Sulcus cinguli, welcher parallel dem vorigen verläuft. Sein vorderes Stück wird als Pars subfrontalis unterschieden von der hinteren zur Mantelkante aufsteigenden Pars marginalis, welche auf der medialen Fläche den Lobus frontalis vom Lobus parietalis trennt.

$\varkappa$, λ. Sulcus parolfactorius post. und ant. liegen in demjenigen Teil des Stirnlappens, welcher unterhalb des Rostrum corporis callosi sich befindet. Sie sind nur kurz, laufen einander parallel und annähernd vertikal.

2. Furchen des Scheitellappens.

Die Grenzen des Scheitellappens (Fig. 99) sind: Vor der Sulcus centralis und die Pars marginalis des Sulcus cinguli, hinten der Sulcus occipitalis transversus und die Fissura parieto-occipitalis, unten der Ramus post. der Fissura cerebri lat. und eine gedachte Linie (punktiert in Fig. 99), welche vom Beginn des aufsteigenden Teils der Sylvischen Furche zur Impressio petrosa gezogen ist.

Er hat eine dorsale und eine mediale Fläche.

Furchen der dorsalen Fläche (Figg. 64, 65) sind:

α. Der Sulcus retrocentralis verläuft ungefähr parallel dem Sulcus centralis. Er beginnt hinter dem unteren Teil der Zentralfurche und erreicht nicht die Mantelkante. Oft besteht er aus zwei getrennten Stücken.

β. Sulcus interparietalis verläuft ungefähr in der Mitte der dorsalen Fläche nach rückwärts und medianwärts zum Hinterhauptlappen, wo er sehr oft in den Sulcus occipitalis transversus mündet; er kann schon vor dem dorsalen Ende der Fissura parieto-occipitalis sein Ende finden, aber auch bis zum Occipitalpol fortlaufen.

γ. Das Endstück der Ramus post. fissurae cerebri lat.

δ. Das Endstück des Sulcus temporalis sup.

Diese beiden Stücke verlaufen schräg aufwärts und rückwärts, das letztere reicht weiter aufwärts.

Furchen auf der medialen Fläche. Fig. 66.

ε. Sulcus corporis callosi, welcher parallel dem Balken verläuft.

ζ. Sulcus subparietalis liegt näher an ε wie an der Mantelkante und verläuft parallel zu ε.

3. Furchen des Hinterhauptlappens.

Der Hinterhauptlappen, als gemeinsame hintere Verlängerung des Scheitel- und Schläfenlappens ist gegen letzteren nicht überall scharf abgegrenzt (Fig. 99). Er hat die Form einer dreiseitigen Pyramide, deren Spitze vom Polus occipitalis gebildet wird.

Die dorso-laterale Fläche ist konvex, die mediale plan, die basale (tentoriale) leicht konkav. Auf der medialen Fläche sind die Fissura parieto-occipitalis, auf der dorso-lateralen sind die gleiche Fissur und der Sulcus occipitalis transversus zur Abgrenzung geeignet; an der lateralen Kante ist fast in der Verlängerung des Sulcus occipitalis transversus oft eine Kerbe sichtbar, welche der Impressio petrosa entspricht und zur Abgrenzung des Lappens Verwendung finden

kann (Fig. 99). Die basale Fläche des Lappens geht ununterbrochen in den Schläfenlappen über.

Die mediale Fläche (Fig. 66) enthält an Furchen nur:

α. Fissura calcarina. Sie beginnt hinter dem Balkenwulste, wendet sich nach hinten und nimmt unter spitzem Winkel das untere Ende der Fissura parieto-occipitalis auf, die von ihr durch eine tiefliegende Windung geschieden wird. Unter leichter Biegung ihren Weg etwa 1 cm oberhalb der medialen Kante fortsetzend, gelangt sie in die Nähe des Occipitalpoles und hört entweder hier auf oder setzt sich in eine fast vertikale Furche der medialen Fläche fort. In diesem Falle scheint sie sich in zwei Arme zu gabeln. Sie kann auch gespalten oder ungespalten auf die dorsolaterale Fläche vordringen.

Die Fissura calcarina dringt so tief ein, daß sie eine in der medialen Wand des Hinterhornes des Seitenventrikels gelegene Erhabenheit vorwölbt, den Vogelsporn, Calcar avis (Figg. 70, 95); daher ihr Name.

Auf der basalen Fläche (Figg. 84, 87) befindet sich:

β. Fissura collateralis, welche auch dem Schläfenlappen angehört. Sie beginnt näher oder ferner dem Occipitalpol und verläuft meist mit mehrfachen Knickungen und Biegungen gegen den Schläfenpol, ohne diesen zu erreichen. Sie besteht oft aus einem occipitalen und einem temporalen Stück. Die occipitale Furche kann mit der 3. Temporalfurche zusammenfließen. Sie hat bedeutende Tiefe und wölbt den Boden des Hinter- und Unterhornes in verschiedener Stärke vor als Eminentia collateralis (Meckeli); daher ihr Name.

Auf der dorsolateralen Fläche (Figg. 64, 65) liegen:

γ. Sulci occipitales superiores.

δ. Sulci occipitales laterales.

4. Furchen des Schläfenlappens.

Die Grenzen des Schläfenlappens (Fig. 99) sind: die Fissura cerebri lat., die Fissura hippocampi und die schon bei den Grenzen des Scheitellappens erwähnte Linie vom Ramus post. fissurae cerebri lat zur Impressio petrosa (punktiert in Fig. 99). Auf der basalen Fläche ist keine Grenze zwischen ihm und dem Hinterhauptlappen ausfindig zu machen.

Die Flächen des Schläfenlappens sind eine der Insel zugekehrte dorsale Fläche, eine laterale und eine basale. Von Kanten sind eine dorsale, eine laterale, eine mediale vorhanden.

Der Schläfenlappen enthält folgende Furchen:

α. Sulci temporales transversi; 1—4 Furchen, welche an der dorsalen Fläche des Schläfenlappens vorkommen; am tiefsten sind die der hinteren Hälfte.

β, γ, δ. Sulci temporales superior, medius und inferior (Figg. 64, 84, 87). Von ihnen liegen die beiden ersten an der lateralen, der letzte auf der basalen Fläche. Die obere Schläfenfurche heißt auch Parallelfurche. Sie verläuft dem Ramus posterior fissurae lateralis ungefähr parallel und ähnelt auch darin dieser Fissur, daß sie einen aufsteigenden Ast an ihrem hinteren Ende entwickelt. Der Sulcus temporalis medius zieht parallel der lateralen Kante; er besteht meist aus einzelnen Stücken, seltener stellt er eine einheitliche Furche dar.

ε. Fissura collateralis (Figg. 84, 87) beginnt in einiger Entfernung vom Schläfenpol und zieht zum Hinterhauptpol.

5. Fissura hippocampi (Figg. 84, 87). Sie ist die Forsetzung des Sulcus corporis callosi auf den Schläfenlappen. Sie liegt sehr versteckt und scheidet die Fascia dentata vom Gyrus hippocampi.

II. Windungen, Gyri.

a) Windungen des Stirnlappens.

Auf der äußeren Fläche. Figg. 64, 65.

1. Gyrus centralis anterior, vordere Zentralwindung. Sie liegt zwischen Sulcus centralis und praecentralis und reicht von der Fissura cerebri lat. bis auf die mediale Fläche der Hemisphäre.

2. Gyrus frontalis superior, obere Stirnwindung. Sie liegt zwischen dem Sulcus frontalis superior und dem Sulcus cinguli. Die hintere Grenze bildet der Sulcus praecentralis. Sie besitzt eine dorsale und eine mediale Fläche und verschmälert sich vorn.

3. Gyrus frontalis medius, mittlere Stirnwindung. Sie liegt zwischen dem Sulcus frontalis sup. und dem Sulcus frontalis inf., ist die breiteste aller Stirnwindungen und läßt häufig zwei Abteilungen, Pars sup. et inf., unterscheiden.

4. Gyrus frontalis inferior, untere Stirnwindung. Sie liegt zwischen dem Sulcus frontalis inf. und der Fissura cerebri lat. Die hintere Grenze ist der Sulcus praecentralis. Durch die Rami antt. der Sylvischen Furche wird sie in drei Stücke zerlegt, welche von vorn nach hinten heißen: Pars orbitalis, Pars triangularis, Pars opercularis.

Auf der orbitalen Fläche (Figg. 67, 77) des Stirnlappens finden sich folgende Windungen;

5. Gyri orbitales sind unregelmäßig verlaufende Windungen, welche durch die Sulci orbitales und den Sulcus olfactorius begrenzt werden.

6. Gyrus rectus liegt zwischen dem Sulcus olfactorius und der Fissura longitudinalis cerebri.

Auf der medialen Fläche (Fig. 66) liegen abgesehen vom Gyrus rectus und vom Gyrus frontalis sup.:

7. Gyrus subcallosus (Pedunculus corporis callosi) verläuft parallel dem Rostrum corporis callosi, wird vorn vom Sulcus parolfactorius post. begrenzt, beginnt an der Substantia perforata ant. und geht in die Striae longitudinales des Corpus callosum über.

8. Area parolfactoria (Brocae) liegt zwischen Sulcus parolfactorius ant. und post.

9. Gyrus cinguli ist ein Teil des Gyrus fornicatus. Er befindet sich zwischen dem Sulcus corporis callosi und dem Sulcus cinguli.

10. Lobulus paracentralis gehört zum größten Teil dem Stirnlappen an. Er ist die Verbindung zwischen dem Gyrus centralis ant. und post. und wird nach unten und hinten begrenzt von der Pars marginalis des Sulcus cinguli, nach vorn von einem Ast dieses Sulcus, welcher früher als Sulcus paracentralis besonders benannt wurde.

Septum pellucidum. Figg. 66, 71, 88, 89.

Das Septum pellucidum liegt in der Mittellinie; es ist ausgespannt zwischen dem vorderen Ende des Truncus corporis callosi, dem Rostrum corporis callosi,

der Lamina rostralis, der Commissura ant. und den Columnae fornicis. Es trennt die Cornua antt. der beiden Seitenventrikel voneinander, und besteht aus zwei dünnen Blättern, Laminae septi pellucidi, welche meist einen verschieden großen Hohlraum, Cavum septi pellucidi, einschließen, oft aber auch vollständig miteinander verklebt sind. Ihre einander zugekehrten Oberflächen sind von Endothel bekleidet.

Die Laminae septi pellucidi sind Teile der medialen Flächen der Großhirnhemisphärenbläschen. Sie werden durch die Entwicklung des Balkens von den angrenzenden Teilen der Stirnlappen getrennt.

b) Windungen des Scheitellappens.

Auf der äußeren Fläche. Figg. 64, 65.

1. Gyrus centralis posterior, hintere Zentralwindung. Die hintere Zentralwindung läuft der vorderen parallel und ist von ihr durch den Sulcus centralis getrennt.

2. Lobulus parietalis superior, oberes Scheitelläppchen, wird durch den Sulcus interparietalis vom unteren Scheitelläppchen getrennt. Die vordere Grenze ist durch das Ende der Pars marginalis sulci cinguli, die hintere durch die Fissura parieto-occipitalis gegeben.

3. Lobulus parietalis inferior, unteres Scheitelläppchen. Liegt unterhalb des Sulcus interparietalis und besteht aus zwei Windungen, dem Gyrus supramarginalis, welcher um das obere Ende des Ramus post. fissurae cerebri lat. herumgelegt ist und dem Gyrus angularis, welcher um das obere Ende des Sulcus temporalis sup. herumgelegt ist.

Auf der medialen Fläche (Fig. 66) liegen:

4. Praecuneus, Vorzwickel, ist vorn von der Pars marginalis sulci cinguli, hinten von der Fissura parieto-occipitalis, unten vom Sulcus subparietalis begrenzt.

5. Gyrus cinguli, welcher im Bereich des Scheitellappens zwischen dem Sulcus corporis callosi und dem Sulcus subparietalis liegt.

c) Windungen des Hinterhauptlappens.

Auf der äußeren Fläche. Figg. 64, 65.

1. Gyri occipitales superiores, obere Hinterhauptwindungen, werden durch die gleichnamigen Furchen abgegrenzt.

2. Gyri occipitales laterales, seitliche Hinterhauptwindungen, werden durch die gleichnamigen Furchen abgegrenzt.

Auf der medialen Fläche. Fig. 66.

3. Cuneus, Zwickel, welcher zwischen der Fissura parieto-occipitalis und der Fissura calcarina liegt.

Auf der unteren Fläche. Figg. 84, 87.

3. Gyrus lingualis, zungenförmige Windung. Sie gehört zum Teil auch der medialen Fläche des Hinterhauptlappens an, zum Teil auch dem Schläfenlappen. Sie liegt zwischen Fissura calcarina und Fissura collateralis, erreicht hinten den Occipitalpol und hängt vorn durch eine schmale Verbindung mit dem Isthmus gyri fornicati zusammen.

d) Windungen des Schläfenlappens.

1. Gyrus temporalis superior, obere Schläfenwindung. (Fig. 64). Die erste Schläfenwindung erstreckt sich vom Schläfenpol bis zum Ende des Ramus

posterior fissurae lateralis, wo sie sich in den Gyrus supramarginalis und angularis des Lobulus parietalis inferior fortsetzt. Dorsal ist sie von der Fissura lateralis, ventral vom Sulcus temporalis superior begrenzt.

Die Sylvische (obere) Fläche dieser Windung zeigt in der vorderen Hälfte nur schwach ausgeprägte, in der hinteren Hälfte 3—4 deutliche Gyri temporales transversi; der vordere der letzteren, G. temporalis transversus anterior, ist konstant vorhanden.

Die obere Schläfenwindung geht bei männlichen Gehirnen links häufig unmittelbar in die vordere quere Schläfenwindung über (Heschl).

2. Gyrus temporalis medius, mittlere Schläfenwindung (Fig. 64). Sie liegt zwischen der oberen und der meist in mehrere Stücke zersprengten mittleren Schläfenfurche, kann vorn den Schläfenpol erreichen und geht hinten in

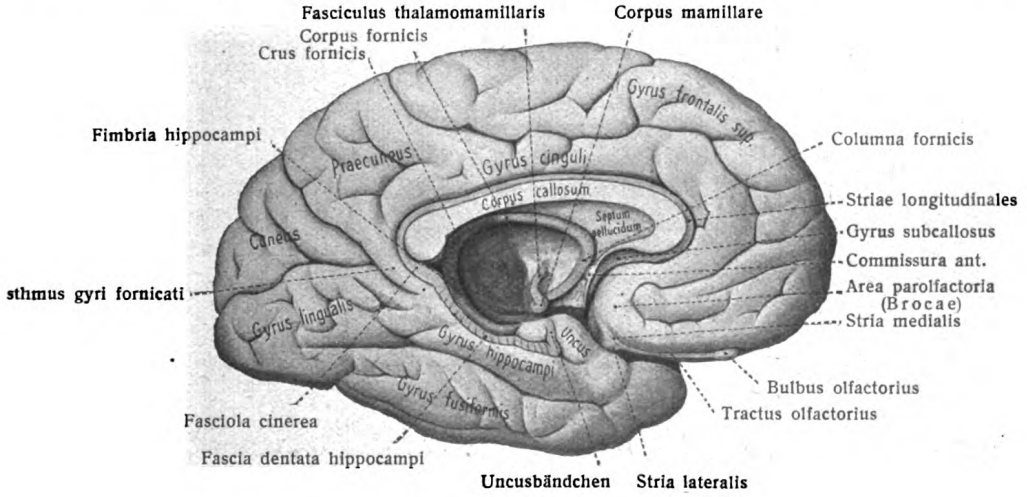

Fig. 100.

Mediale Fläche der linken Hemisphäre. (1 : 2.)
Fornix und Fimbria hippocampi blau; Gyrus subcallosus, Striae longitudinales, Fasciola cinerea, Fascia dentata gelb.

den hinteren Teil des Lobulus parietalis inferior, oder auch in den Hinterhauptlappen über.

3. Gyrus temporalis inferior, untere Schläfenwindung (Figg. 64, 67, 87). Zwischen Sulcus temporalis medius und inferior gelegen; gegen die vorige Windung meist schwer, leichter in der Regel gegen den Gyrus fusiformis abzugrenzen. Sie wird von der lateralen Schläfenkante durchlaufen, hängt am Schläfenpol mit der mittleren Schläfenwindung zusammen und wendet sich mit ihrem hinteren Teil aufsteigend gegen den Hinterhauptlappen.

4. Gyrus fusiformis, Spindelwindung, Spindelläppchen (auch Gyrus temporalis IV genannt) (Figg. 67, 84, 87). Von der Fissura collateralis und dem Sulcus temporalis inferior begrenzt und daher der basalen Fläche des Schläfenlappens angehörig. Sie erstreckt sich von der Gegend des Schläfenpoles in meist spindelförmiger Gestalt gegen den Hinterhauptlappen und geht in ihn über.

5. Gyrus hippocampi (Figg. 84, 87) liegt zwischen der Fissura collateralis und der Fissura hippocampi. Er ist der untere Teil des Gyrus fornicatus, dessen oberer Teil der Gyrus cinguli ist. Die Grenze zwischen den beiden Teilen des Gyrus fornicatus bildet der Isthmus gyri fornicati, welcher in der Gegend

des Splenium corporis callosi liegt und mit dem vorderen Ende des Gyrus lingualis zusammenhängt. Der Gyrus hippocampi endigt hinter dem Schläfenpol mit einer kurzen zurücklaufenden Windung, Haken, Uncus (gyri hippocampi), an welchem Fascia dentata und Fimbria hippocampi ihr vorderes Ende finden. Seine Oberfläche ist nicht rein grau, sondern von einer netzförmig ausgebreiteten Lage weißer Substanz überzogen, der Substantia reticularis alba (Arnoldi), welche aus dem den Balken seitlich umkreisenden Fasersystem des Cingulum stammt.

6. Fascia dentata hippocampi (Figg. 84, 100, 101). Das eigentümliche, eine rudimentäre Windung darstellende Gebilde liegt zwischen der Fimbria hippocampi und dem Gyrus hippocampi eingefalzt und zeigt sich als ein schmales graues Blatt mit gekerbtem freien Rande, welches von der Fissura hippocampi aus leicht zugängig ist. Sein dorsales dem Balkenwulst aufliegendes Ende ist ungekerbt und heißt Fasciola cinerea. Die vordere Fortsetzung der Fasciola cinerea auf die dorsale Fläche des Balkens sind die Striae longitudinales.

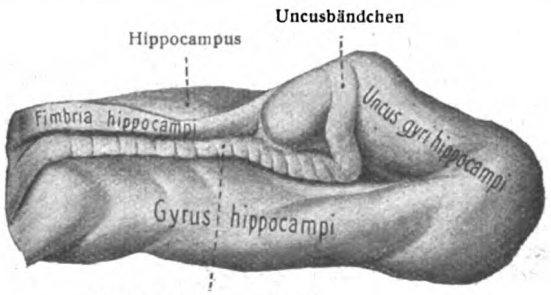

Fig. 101.
Fascia dentata und Uncusbändchen der linken Hemisphäre.

Vom Uncus-Ende der Fascia dentata setzt sich ein dünner bandförmiger Streifen, das Uncus-Bändchen (Giacomini), über die laterale Fläche des Uncus hinweg zur medialen Seite desselben fort und verschwindet hier unter zunehmender Verdünnung. Fig. 101.

Alle Windungen und Gebiete, die auf der medialen Fläche der Hemisphäre um deren konkaven Innenrand herumliegen: der Gyrus hippocampi, Gyrus cinguli, Fascia dentata, die Striae longitudinales des Balkens (s. weiße Substanz), der Hippocampus, sind bei Tieren mit sehr ausgebildeten Riechorganen stark entwickelt, dagegen beim Menschen und bei Tieren, die nur kleine Riechlappen haben, ziemlich atrophisch, beim Delphin, der gar keinen Riechlappen hat, sehr zurückgebildet (Broca; Zuckerkandl).

Retzius, G., Zur Morphologie des Gyrus dentatus und seiner Umgebung. Biolog. Unters. VIII, 1898. — Smith, G. Ell., The Fascia dentata. Anat. Anz., 12. Bd., 1896.

Allgemeines über Hirnwindungen.

Schon auf Seite 54 wurde bemerkt, daß das Gesamthirn verschiedener Individuen mehr oder weniger bedeutende Veränderlichkeit der Form, der Größe und des Gewichts erkennen läßt; jede der sechs Hauptabteilungen des Gehirns, wenn sie bei einer großen Zahl von Individuen untereinander verglichen werden, zeigt wieder ihre besondere Variabilität. In besonderem Grade ist dies der Fall bei den Furchen und Windungen, sei es des Kleinhirnes oder des Endhirnes. Schon die rechte und die linke Seite desselben Hirnes sind einander nicht ganz gleich; sie können sogar beträchtliche Unterschiede enthalten. Um so weniger sind die Gehirne verschiedener Individuen einander gleich.

Aber auch die Gegenseite ist zu betrachten. Die Zeit ist noch nicht lange vorüber, in der man die Windungen des Gehirns als ein durchaus unregelmäßiges, ordnungsloses Gewirr mäandrischer Züge ansah und auch Abbildungen lieferte, welche einem Bündel von Darmschlingen, oder vielmehr, da auch die Darmschlingen kein ordnungsloses Gewirr bilden, einer Schüssel voll Makkaroni ähnlicher sahen, als einem Gehirn, wie ein Autor sich mit Grund ausdrückte. Man weiß jetzt, daß ein typischer Plan in der Ausbildung der Furchen und Windungen, d. i. in der Gehirnfaltung, vorhanden ist, trotz der vielen Verschiedenheiten. Man weiß ferner, daß für jede Tierspezies der

Windungsplan ein besonderer, wenn auch oft sehr ähnlicher ist, sofern das betreffende Gehirn überhaupt Windungen besitzt, daß die verschiedenen Windungspläne einander näher oder entfernter liegen, und daß hiernach eine begrenzte Anzahl von Haupttypen der Hinfurchung vorliegt. Bei diesen Betrachtungen wird man es nicht umgehen können, die Frage zu stellen, wozu denn überhaupt Windungen vorhanden sind, wie sie zustande kommen, welche Verlaufsrichtungen sich in ihnen aussprechen und ob sie zu den Hirnfunktionen in gewissen Beziehungen stehen.

1. Ursachen der Hirnwindungen.

Eine große Verbreitung gewann die Ansicht, der umgebende Schädel sei als Ursache der Hirnwindungen anzusprechen. Er setzte den Ausdehnungsbestrebungen der Hirnwand einen Widerstand entgegen und nötigte sie dadurch, sich in Falten zu legen. Andere betrachteten zwar den Schädel nicht als die nächste Ursache der Windungen, sondern schrieben ihm nur einen gewissen Einfluß zu, wie auf die Gesamtform des Gehirns, so auf die Anlagen der Furchen und Windungen. Der Schädel kann durch das Gehirn beeinflußt werden und z. B. bei Hydrocephalus des Gehirns gewaltige Dimensionen erreichen, andererseits kann aber auch das Gehirn durch den Schädel beeinflußt werden, z. B. durch vorzeitigen Verschluß von Schädelnähten, durch künstliche Mißstaltung des Schädels. Lange Schädel zeigen vorwiegend longitudinalen, breite vorwiegend queren Windungstypus des Gehirns.

Die Annahme von Reichert, daß die Ursache der Furchen und Windungen in der arteriellen Gefäßverästelung enthalten sei, fand verschiedene Anhänger; eingehendere Beobachtungen zeigten jedoch so zahlreiche Ausnahmen von der behaupteten Übereinstimmung der Gefäßverästelung mit der Hinfurchung, daß schon aus diesem Grunde Bedenken erwuchsen.

Endlich war es die Hirnwand selbst, in deren Wachstum die wesentliche Ursache der Windungen gesucht wurde; die Möglichkeit eines gewissen Einflusses des umgebenden Schädels, ja des ganzen umgebenden Kopfes auf die Gestaltung der Hirnfurchung blieb dabei noch immer offen und wurde von den meisten mit in Rechnung gebracht: Wundt suchte die Ursache in Spannungen der Oberfläche, hervorgerufen durch verschieden rasches Wachstum des Gehirns nach den einzelnen Richtungen. Heschl suchte die Ursache im Wachstum der weißen, andere Autoren im Wachstum der grauen Substanz.

Anders steht es mit der Frage nach dem nächsten Zweck, welcher durch die Windungen erreicht wird. Das Ergebnis der Hirnfaltung ist zweifellos eine bedeutende Oberflächenvergrößerung der grauen Rinde bei gegebener Dicke der letzteren und bei begrenztem Raum. Die weiße Substanz, ein Erzeugnis der an Ort und Stelle oder an entferntem Platze gelegenen grauen, hat hierdurch um so leichter die Gelegenheit zu ausgedehnten Beziehungen. Man könnte daran denken, daß Furchen auch die Aufgabe zu erfüllen hätten, physiologische Rindengebiete abzugrenzen. Dies ist aber als durchgehende Erscheinung keineswegs der Fall; das gleiche physiologische Rindengebiet kann von Furchen durchschnitten werden (vergl. darüber S. 161—164).

2. Richtung der Hirnfurchen.

Das Kleinhirn zeigt überwiegend queren Windungstypus, es ist also ein sehr bedeutendes sagittales Wachstum in der Rinde des Kleinhirns ausgesprochen. Was das Endhirn betrifft, so hat vor Jahrzehnten insbesondere Huschke zu zeigen versucht, daß, wie es von den Karnivoren und Ungulaten feststeht, so auch bei den Primaten und dem Menschen mehrere Bogenwindungen vorkommen, welche um die Sylvische Spalte herumgelegt sind und fast alle Windungen in sich schließen (Figg. 102, 103); Huschke nannte diese Windungen Urwindungen. Vom Stirnpol ausgehend und um das hintere Ende der Fissura lateralis umbiegend, zieht sich bis zum Schläfenpol in der Tat ein System von Bogenwindungen. Es umfaßt dorsolateral drei große Züge, entsprechend der Zahl der Stirn- und Schläfenwindungen. Die I. Schläfenwindung entspricht der III. Stirnwindung; letztere wäre daher I. Stirnwindung zu nennen; die II. Schläfenwindung der II. Stirnwindung, die III. Schläfenwindung der I. Stirnwindung. Auf der medialen Fläche bietet sich ebenfalls eine gewisse Stütze für die genannte Betrachtungsweise. Der Hinterhauptlappen, als ein aus dem Ringlappen sekundär nach hinten stärker ausgewachsener Vorsprung, kommt nicht unmittelbar in Betracht. Eine Störung der Bogenwindungen wird auf der konvexen Hirnoberfläche durch die Zentralwindungen gesetzt; auch auf der medialen Hemisphärenwand gibt es Windungen, welche mit Bogenfurchen nichts zu tun haben. Doch ist die Erklärung dieser Störung leicht zu geben.

Querfurchen sind ein Ausdruck für gesteigertes Längenwachstum, Längsfurchen für gesteigertes queres Wachstum. Warum sollte in einem Gehirn, das so sehr in die Länge und Breite und Höhe zu wachsen hat, nur eine Richtung von Furchen sich ausprägen? Die Längsfurchen werden, da der Hemisphärenmantel ringförmig ist, wesentlich bogenförmig sich gestalten müssen, die Querfurchen werden leicht zu Radiärfurchen. Annähernd ergibt sich also eine Furchung der Hirnhemisphären, wie sie eine durch Meridian- und Äquatoriallinien eingeteilte Kugel zeigt.

3. Gyrifizierung und Intelligenz.

Gyrifizierung des Gehirns und Intelligenz stehen in keinem einfachen Verhältnis; dies zeigt die Beobachtung am Menschen, zeigt insbesondere die Gehirnlehre der Tiere und kann nach dem Bisherigen auch nicht anders erwartet werden. In der Tierreihe und sogar bei den Primaten kommen gyrencephale (mit Hirnwindungen versehene) und lissencephale (mit glatter Hirnwand versehene) Gattungen vor. Es gibt sehr intelligente Affen mit fast glattem Gehirn, dagegen stark gyrifizierte Hirne bei wenig intelligenten Tieren, wie beim Schaf und Rind. In dieser Hinsicht gilt der von Dareste begründete Satz: kleine Tiere haben, gleichgültig, welcher Ordnung sie angehören, im allgemeinen glatte oder nur wenig gefurchte Hirne, große dagegen stark gefurchte. In einer und derselben Tierabteilung wird die Furchung um so verwickelter, je größer die Art ist. Wenn bei systematisch verwandten, an Größe aber sehr verschiedenen Tieren die Hirngröße mit der Körpergröße wachsen muß, damit die Intelligenz dieselbe bleibt, so würden die Hirnvolumina wie die Kuben ihrer Durchmesser wachsen; ein Gehirn von der zweifachen Länge und Breite eines anderen übertrifft letzteres achtmal an Volum. Die Oberflächen aber wachsen nur wie die Quadrate der Durchmesser und würden sich in dem gedachten Fall wie 1 : 4 verhalten. Das achtmal voluminösere Gehirn hätte nur eine viermal größere Oberfläche. Soll letztere um ebensoviel wachsen wie das Volum, so muß sie sich in Falten legen (Baillarger). Bei gleich voluminösen Individuen derselben Art, mit gleich voluminösen Gehirnen, wird das windungsreichere, unter im übrigen gleichen Bedingungen und auch gleicher Dicke der grauen Rinde, das intelligentere sein. Siehe auch oben S. 54.

Stieda hat das Gehirn des Sprachkundigen Sauerwein, welcher 40—50 Sprachen beherrschte, untersucht und kommt zu dem Schlusse: „Die anatomische Untersuchung der verschieden gestalteten Oberfläche der Hirnhemisphären ergibt keine Anhaltspunkte, auf deren Grundlage die höhere oder geringere Begabung der Hirnbesitzer oder einzelne hervorragende Fähigkeiten, geistiger wie manueller Art, erkannt werden können. — Aus dem materiellen Substrat kann man auf die Verrichtungen nicht schließen.“ (Zeitschr. Morphologie und Anthrop., 11. Bd., 1907.)

4. Schemata der Hirnfurchung.

Nachdem schon Pansch auf Grundlage der im sechsten Monat des Fetallebens erscheinenden sogenannten primären Furchen das Gebiet der Hemisphäre in zwölf kleinere Abteilungen zerlegt hatte, die er als Primärwülste oder Lobuli cerebrales bezeichnete, schlug Eberstaller ebenfalls den entwicklungsgeschichtlichen Weg ein, mit dem Bestreben, die Variationstendenz der Hemisphäre aufzuhellen. Er bezeichnete es mit Recht als einen Fehler, zu sehr zu schematisieren und hob besonders die Notwendigkeit hervor, die Tiefenwindungen voll zu berücksichtigen, indem sie die Ornamentik der Gehirnoberfläche wesentlich beeinflussen. Wo Tiefenwindungen vorkommen, zeigen sie an, daß eine bei oberflächlicher Betrachtung einheitliche Furche aus ebensovielen Furchenteilstücken hervorgegangen ist, als sie Tiefenwindungen birgt, oder auch, daß benachbarte Furchen hier irregulärerweise zusammengeflossen sind. Die Kenntnis der Stellen, wo Tiefenwindungen in relativer Mehrzahl der Fälle vorkommen, gibt uns hiernach einen wichtigen Schlüssel für das Verständnis der innerhalb physiologischer Grenzen vorkommenden Variationen. Ein Schema der Großhirnwindungen darf also, soll es brauchbar sein, der Angabe dieser Stellen nicht entbehren.

Treten Tiefenwindungen an die Oberfläche, so fixieren sie die Tatsache der fetalen Anlage einer Furche aus mehreren Teilstücken. Das Oberflächlichwerden ist also nicht als ein aktiver Vorgang aufzufassen, sondern im Gegenteil als das Ergebnis des nicht völligen Zusammentreffens von in der ersten Anlage schon getrennten Furchenteilstücken. Schon hierdurch können mannigfaltige individuelle Variationen hervorgerufen werden. Sie werden noch verwickelter, wenn ein irreguläres Zusammenfließen sonst getrennter Furchen stattfindet. So kann die Pars ascendens der ersten Schläfenfurche mit der Pars horizontalis unvereinigt bleiben, dagegen mit der Interparietalfurche

zusammenfließen. Ebenso kann der hintere Endast der Sylvischen Fissur losgetrennt sein, um mit der Interparietalfurche zusammenzufließen usw.

Was den physiologischen Wert der Übergangswindungen betrifft, so könnte man von denjenigen, die im Verlauf einer normalen Furche vorkommen und oberflächlich bleiben, glauben, sie stellten eine Art Hemmungsbildung, ein Zurückbleiben auf niederer Stufe dar. So wird es sich auch in der Tat verhalten in Fällen, in welchen eine zusammengesetzte Furche einfach unterbrochen wird. In der Regel aber verlaufen die Übergangswindungen mehr oder weniger stark geschlängelt und sind als Erzeugnis eines gesteigerten Wachstums aufzufassen, welches die Enden der Teilstücke nebeneinander vorbeiführte: statt sie ineinander münden zu lassen, sind sie übereinander hinausgelangt. So sind sie beteiligt bei der Ausbildung des Windungsreichtums. Da die Primärfurchen vorherrschend sagittal verlaufen, werden die sie unterbrechenden geschlängelten Übergangswindungen dazu beitragen müssen, dem Gehirn einen mehr transversalen Typus der Windungen zu verleihen. So kann gerade der Mangel an Tiefenwindungen und der vorherrschende sagittale Windungstypus als der inferiore gegenüber dem anderen erscheinen und kann umgekehrt die Zersprengung der typischen Furchen unter Umständen ein Zeichen weiterer Entwicklung sein.

5. Korrelation der Hirnfurchen und Hirnwindungen.

Wenn eine bedeutende, schon in der Fetalzeit auftretende primäre Hirnfurche einen stärker irregulären Verlauf hat, so wird es leicht geschehen können, oft geschehen müssen, daß andere, zumal benachbarte Furchen davon beeinflußt und ihrerseits von der Norm abgelenkt werden. Schon jene erste ungewöhnliche Furche wird ein Zeichen sein von geänderten Wachstumsvorgängen, die nicht an Ort und Stelle liegen müssen, sondern auch aus weiterer Ferne ihre Wirkung geltend machen können. Irregularitäten kommen daher an einem Gehirn oft nicht vereinzelt, sondern gehäuft vor. Es wäre eine dankbare Aufgabe, schon von rein mechanischen Gesichtspunkten aus das Problem der Korrelation der Hirnfurchen an einem Körper von gleicher Form und ähnlichen physikalischen Verhältnissen genauer zu untersuchen, als es bisher geschehen ist.

6. Irreguläre Hirnfurchung und Verbrechertypus.

Über diesen Gegenstand gibt es bereits eine kleine Literatur. Man hat, was nahe lag, irregulären Windungstypus mit psychischer Störung, dabei auch mit der Anlage zu Verbrechen in Verbindung gebracht. Der Gegenstand ist, was den letzteren Punkt betrifft, noch nicht hinreichend erledigt, so daß es genügen wird, hierauf hingewiesen zu haben.

7. Variabilität der Hirnwindungen.

a) Die Windungen beider Hemisphären.

Die Anordnung der Furchen auf beiden Hemisphären eines und desselben Gehirns ist nur selten bis zu einem gewissen genaueren Grade symmetrisch, wie schon erwähnt wurde. Die Abweichungen können sehr beträchtlich sein. Eine etwas genauere symmetrische Anordnung hat man sogar als ein schädliches Moment und als disponierend zu Geisteskrankheiten betrachtet.

G. Retzius (1896) findet an 35 rechten und 40 linken männlichen Hemisphären, bei Vergleichung der prozentischen Zahlen, im großen und ganzen die Unterschiede der Furchung nur unbedeutend. Kleinere Abweichungen sind nach ihm eher als zufällig zu betrachten.

b) Individuelle Verschiedenheiten der Furchen und Windungen.

Der Reichtum an sekundären und besonders an tertiären Windungen kann individuell sehr verschieden sein. Dies ist schon bei gleich großen Hirnen der Fall und kann bei größeren sich noch wesentlich steigern.

Die wichtigsten individuellen Variationen wurden bereits im Vorausgehenden hervorgehoben. Im allgemeinen ist noch hinzuzufügen, daß die Fissuren zwar konstant vorkommen, dennoch aber sogar bei ihnen Verschiedenheiten in Richtung, Länge und Tiefe gefunden werden. Was die Primärfurchen betrifft, so können von ihnen einzelne sogar fehlen. Sernoff stellte an 100 Gehirnen, die auf die Konstanz der Furchen untersucht wurden, fest, daß der Sulcus frontalis superior und inferior, ebenso der S. interparietalis zwar in der Mehrzahl der Fälle, aber nicht konstant vorkommen. Der Sulcus centralis, praecentralis inferior, temporalis superior, occipitotemporalis, cinguli und olfactorius fehlten in keinem Falle. Was den Sulcus olfactorius betrifft, so ist sein Vorkommen

vielleicht durch die Konstanz des Riechlappens bedingt, und es ist fraglich, ob er bei mangelndem Riechlappen zur Ausbildung käme. Er kann, da besondere Verhältnisse bei seiner Entstehung mitwirken, nicht unmittelbar mit den übrigen verglichen werden. In der Mehrzahl der Fälle fand Sernoff außer den genannten noch den Sulcus praecentralis superior, retrocentralis, temporalis inferior und orbitalis entwickelt.

c) Einfluß des Alters.

Die Entwicklung der Fissuren und primären Furchen vollzieht sich schon während des intrauterinen Lebens. Die Entwicklung der sekundären und tertiären Furchen ist dagegen mit der Geburt noch nicht abgeschlossen, sondern dauert noch einige Zeit nach derselben (nach Sernoff nur einen Monat) fort. Engel stellte fest, daß auffallend breite Gyri besonders in der Blüte der Jahre (bei Männern) vorkommen, bei jüngeren oder älteren Personen aber fehlen. Die Stellung des Sulcus centralis erfährt im Laufe des Wachstums eine Änderung (Hamy), indem diese Furche bei Kindern schräger gestellt ist als bei Erwachsenen; der nach vorn offene Winkel, welchen sie mit der Medianlinie bildet, nimmt von 52 bis 70 Grad zu. Hieran ist die stärkere Ausbildung der dritten Stirnwindung beim Erwachsenen beteiligt.

d) Einfluß der Schädelform.

Das dolichocephale Gehirn zeichnet sich aus durch überwiegend longitudinale Ausbildung der Windungen, das brachycephale durch die Neigung zur Bildung transversaler Windungen. Die typischen sagittalen Windungen entwickeln zahlreiche quere Seitenbrücken, die schräg gestellten werden der transversalen Stellung genähert. Dies gilt besonders von den Zentralwindungen und Scheitelwindungen.

e) Einfluß der Rasse.

Die typischen Furchen und Windungen kehren bei den Gehirnen aller Rassen wieder, was Tiedemann zuerst am Gehirn des Negers und Buschmannes zeigte. Neuere Untersuchungen an Negerhirnen weisen nach, daß im Windungscharakter sich eine größere Einfachheit ausspricht, als beim Weißen. In 9 von 13 Fällen war die Insel nicht ganz bedeckt. In einem Falle lag die sonst versteckte Zwickelwindung oberflächlich, wie bei den Affen. Von neueren Arbeiten auf diesem Gebiet seien folgende erwähnt:

Retzius, G., Das Menschenhirn, mit Atlas von 96 Tafeln. Stockholm 1896. — Weinberg, R., Das Gehirn der Esten, mit 12 Tafeln. Kassel 1895. — Das Gehirn der Letten, mit Atlas von 20 Tafeln. Kassel 1896.

Die von verschiedenen Seiten ausgehenden Bestrebungen, allmählich eine Rassenanatomie des Gehirns zu schaffen — unter allen Organen ist das Gehirn der in der Rassenanatomie am meisten zurückgesetzte Teil geblieben —, verdienen alle Aufmunterung; denn es ist gewiß, daß wir uns noch in den Anfängen dieser Lehre befinden, nicht allein bezüglich der Windungen des Endhirns, sondern bezüglich der gesamten Hirnmorphologie. Jeder, der Gelegenheit hat, Rassenhirne zu sammeln oder zu untersuchen, muß die Gelegenheit auch ergreifen, um dem noch bestehenden Mangel abzuhelfen. Vor allem ist zu wünschen, daß von kundiger Hand zahlreiche Gehirne der Australneger gesammelt werden. Es müssen allmählich sämtliche Rassen und ihre Unterabteilungen in den Kreis der Untersuchung gezogen werden.

f) Einfluß des Geschlechts.

Nach Huschkes und Wagners Beobachtungen hat der Stirnlappen im männlichen Geschlecht eine bedeutendere Entwicklung als im weiblichen. Auch Rüdinger kam zu dem gleichen Ergebnis. Er findet, daß schon im siebenten oder achten Monat des fetalen Lebens derartige Geschlechtsverschiedenheiten bestehen. Beim männlichen Fetus ist der Stirnlappen mächtiger entwickelt und früher mit sekundären Windungen versehen. Auch dem Scheitellappen des Mannes kommt nach den Beobachtungen desselben Autors eine bevorzugte Ausbildung zu.

G. Retzius vergleicht 25 weibliche mit 75 männlichen Hemisphären und kommt zu dem allgemeinen Ergebnis, daß die weiblichen Hemisphären etwas weniger Abweichungen vom Haupttypus, eine größere Einfachheit und Regelmäßigkeit darbieten. Die meisten Arten von Abweichungen sind auch in den weiblichen Hemisphären nachweisbar; sie kommen aber in geringerer Prozentzahl vor. Keine Anordnung der Furchen und Windungen im menschlichen Gehirn ist nachweisbar, welche für das männliche oder für das weibliche Gehirn spezifisch wäre. — Waldeyer (Sitzber. Akad. Wiss. Berlin 1907) untersucht die Gehirne menschlicher Zwillings- und Drillingsfrüchte verschiedenen

Geschlechtes und findet bei der Mehrzahl der männlichen Gehirne die Gliederung der Großhirnhemisphären etwas weiter vorgeschritten als bei weiblichen. Zu ähnlichen Ergebnissen kam Karplus (Jahrbücher Psych. u. Neur., 38. Bd., 1917). Während aber Waldeyer meint, daß wir noch keineswegs in der Lage sind, von einem gesetzmäßigen Verhalten zu sprechen, wie es Rüdinger tut, neigt Karplus dazu, in dem Voraneilen der Großhirngliederung der männlichen Früchte ein gesetzmäßiges Verhalten zu sehen.

g) Einfluß der Erziehung.

Ausgehend von dem Satze, daß ein Organ, welches stärker funktioniert und besser geübt wird, eine ansehnliche Entwicklung erfährt, werden wir den Satz nicht unannehmbar finden, daß das Gehirn und seine Windungen durch Erziehung und Unterricht in ihrer Entfaltung individuell günstig beeinflußt werden. Für die Richtigkeit dieses Satzes ist Rüdinger eingetreten.

8. Mikrocephalengehirne.

Am Schlusse seiner Abhandlung „Vier Mikrocephalengehirne" (Biologische Untersuchungen, 9. Bd., 1900) beklagt es Retzius, daß die Mikro- bezw. Mikrencephalen von den Physiologen und Psychologen so selten genau untersucht wurden, bevor ihre Gehirne zur anatomischen Untersuchung gelangten. „Falls eine solche Untersuchung vorläge, könnte es sich für die Anatomie besser lohnen, diesen Gehirnen eine ins Einzelne gehende mikroskopische Analyse zu widmen, die aber ohne solche Vorstudien kaum der Mühe wert ist."

Ohne Zweifel wird mit der Erfüllung dieser Bedingung die mikroskopische Untersuchung interessantere Aufschlüsse liefern können; aber man vermißt sie dennoch auch im anderen Falle sehr bedeutend; wäre nur der Erhaltungszustand der betreffenden Gehirne häufiger ein besserer, als es der Fall zu sein pflegt. Schon die makroskopische Untersuchung hatte mit diesem Übelstande bisher teilweise schwer zu kämpfen.

Mikrocephalengehirne zeigen keinen bestimmten Typus, sondern sehr verschiedenartige Formen. Dies beweist schon die von Retzius beschriebene Reihe für sich allein.

9. Windungen von Tiergehirnen.

Die vergleichende Anatomie der Hirnwindungen ist zurzeit ein umfangreiches Kapitel der vergleichenden Hirnlehre, auf das hier nur kurz verwiesen werden kann. Es wurde schon erwähnt, daß in allgemeiner Hinsicht lissencephale und gyrencephale Tiere unterschieden werden; doch beziehen sich diese Ausdrücke nur auf das Endhirn; die Gyrifizierung des Kleinhirns ist von der des Endhirns ganz unabhängig und ist in einem sehr viel größeren Tierkreise anzutreffen.

Von dem Verhältnis der Endhirnfurchung zur Tiergröße ist bereits unter Nr. 3 die Rede gewesen. Ebenso wurde schon hervorgehoben, daß jeder Tiergattung, wofern sie überhaupt Endhirnfurchung besitzt, ein besonderer Windungsplan zukommt. Alle diese gruppieren sich um mehrere Hauptwindungspläne mit vielen Unterabteilungen.

Dem menschlichen Typus der Endhirnwindungen steht derjenige der Anthropoiden begreiflicherweise sehr nahe; beide sind Unterabteilungen desselben Hauptplanes. Es fehlt nicht an Unterschieden gegenüber dem menschlichen Typus; sie prägen sich insbesondere im Stirn- und Hinterhauptlappen aus. Welches Anthropoidengehirn dem menschlichen am meisten benachbart sei, unterliegt noch gewissen Zweifeln, Rauber hält dafür dasjenige des Orang-Utan. Wie sehr verschieden manche Fragen der Furchung des Anthropoidengehirns noch beantwortet werden, darüber belehrt neuerdings die sorgfältige Arbeit von Marchand „Über die Morphologie des Stirnlappens und der Insel der Anthropomorphen". Aus einer von Rauber vor Jahren ausgeführten, aber nicht veröffentlichten Untersuchungsreihe, sei hier eine dorsolaterale Ansicht des Oranghirnes beigefügt, um eine Vergleichung mit dem menschlichen anzuregen. Gegenüber anderen Deutungen der Furchen des Oranghirnes, als sie hier gegeben ist, hält Rauber die vorliegende Bezeichnung der Furchen und Windungen für die zutreffende. Fig. 102.

Einem entfernten Windungsplane gehört das Endhirn des Hundes an, worüber Fig. 103 zu vergleichen ist.

Literatur.

Bolk, L, Beiträge zur Affenanatomie: Über das Gehirn des Orang-Utan. Petrus Camper, 1. Bd., 1901. — Fischer, E. K., Windungen und Furchen des kindlichen Gehirns im ersten halben Lebensjahre. Petersburg 1902. — Guszmann, J., Beitrag zur Morphologie der Gehirnoberfläche.

Anat. Anz., 19. Bd., 1901. G. beschreibt das Gehirn des Musikers R. Lenz; der Lobulus parietalis inferior zeigt beiderseits eigenartige Gestaltung. — Retzius, G., Das Menschenhirn, Stockholm 1896. — Derselbe, Das Gehirn des Mathematikers Sonja Kowalewski. Biol. Unters., 9. Bd., 1900. — Derselbe, Das Gehirn des Astronomen Hugo Gyldens. Biol. Unters., 8. Bd., 1898. — Derselbe, Das Affenhirn. Stockholm, Jena 1906. — Sperino, G., Descrizione morfologica dell' encefalo del Prof. Carlo Giacomini. Internat. Monatsschr., 18. Bd., 1901. — Waldeyer, W., Hirnfurchen und Hirnwindungen, Hirnkommissuren, Hirngewicht. Merkel u. Bonnet, Ergebnisse, 8. Bd., 1898. — Derselbe, Topographie des Gehirns. Nach einem Vortrage. Leipzig 1901. — Ziehen, Th., Das Zentralnervensystem der Monotremen und Marsupialier, I. Teil, 1897. — Zuckerkandl, Zur Morphologie des Affenhirns. Zeitschr. Morphol. und Anthropol., 4. Bd., 1902.

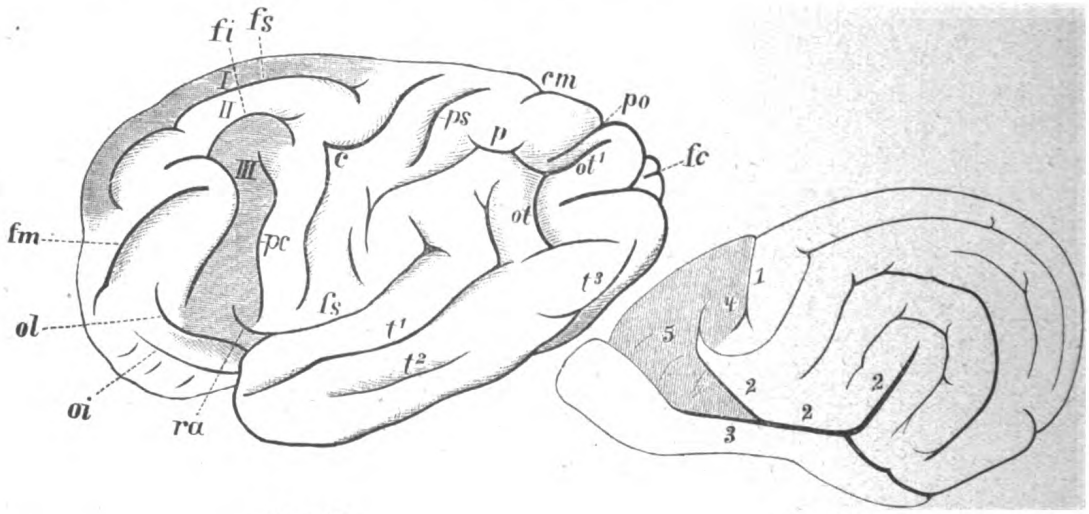

Fig. 102. Fig. 103.

Fig. 102. **Laterale Fläche der linken Endhirn-Hemisphäre eines Orang-Utan.** (Sammlung des zoologischen Institutes zu Leipzig.) *fm* Sulcus frontomarginalis; *ol* Sulcus orbitalis lateralis; *oi* Sulcus orbitalis medius; *ra* Ramus anterior fissurae lateralis; *fs* Fissura lateralis; t^1 Sulcus temporalis superior; t^2 Sulcus temporalis medius; t^3 hinteres Ende des Sulcus temporalis tertius; *fs* Sulcus frontalis superior; *fi* Sulcus frontalis inferior; *pc* Sulcus praecentralis inferior; *c* Sulcus centralis; *ps* Sulcus postcentralis superior; *p* Sulcus interparietalis; *ol*—ol^1 Sulcus occipitalis transversus (Affenspalte; *cm* dorsaler Einschnitt des Sulcus calloso-marginalis; *po* Fissura parieto-occipitalis; *fc* Endstück der Fissura calcarina. *I* Gyrus frontalis superior; *II* Gyrus frontalis medius; *III* Gyrus frontalis inferior s. tertius.

Fig. 103. **Linke Hemisphäre des Gehirnes eines Hundes.** 1 Sulcus cruciatus (Sulcus centralis); 2, 2, 2 Fissura lateralis; 3 Lobus olfactorius; 4 Gyrus praecentralis; 5 vorderer Teil des Stirnlappens; der Stirnlappen ist schraffiert.

II. Ventrikulare Oberfläche der Hemisphären.

Die innere oder ventrikulare Oberfläche des Endhirns liegt in den Wänden eines in der Hemisphäre enthaltenen flachen, langgestreckten Hohlraumes zutage, der die äußere Form der Hemisphäre nachahmt und als Seitenventrikel, Ventriculus lateralis, schon Erwähnung gefunden hat.

Jedem der vier Lappen der Großhirnhemisphäre entspricht ein Abschnitt des Seitenventrikels. Das Vorderhorn, Cornu ant., liegt im Stirnlappen, der zentrale Teil, Pars centralis, im Scheitellappen, das Hinterhorn, Cornu post., im Hinterhauptlappen, das Unterhorn, Cornu inf., im Schläfenlappen.

Der Ventriculus lateralis jeder Hemisphäre ist mit Ausnahme einer einzigen Stelle, des ihn mit dem Ventriculus tertius verbindenden wichtigen Foramen interventriculare (Monroi), allseitig geschlossen.

In Fig. 104, welche einen Metallausguß der Hirnventrikel wiedergibt, hängt der III. Ventrikel durch einen dünnen Stiel, das ausgefüllte Foramen interventricu-

lare mit dem Ventriculus lateralis zusammen. Rückwärts setzt sich der III. Ventrikel in den Aquaeductus fort, dieser in den IV. Ventrikel, welcher seitliche Ausbuchtungen trägt, die bekannten Recessus laterales. Betrachtet man den rechten Seitenventrikel, so macht sich das Cornu anterius als stärkerer vorderer Vorsprung, das Cornu inferius als ausgedehnter unterer Vorsprung, das Cornu posterius als kleiner hinterer Vorsprung geltend. Der vom Foramen interventriculare bis zur Verbindungsstelle des Unter- und Hinterhorns reichende Mittelteil stellt die Pars centralis dar. Deutlich tritt am ganzen Seitenventrikel ferner dessen Ringform hervor, welche der Form des Gyrus fornicatus folgt und eine vordere untere Lücke besitzt. Das Cornu anterius, vom Foramen interventriculare bis zum Vorderende reichend, hat etwa 30, das Cornu posterius 12—20, das Cornu inferius 30 bis 40, die Pars centralis 40 mm Länge. Vorder- und Hinterhornspitzen sind in gerader Linie 75—80 mm entfernt. Die dorsal gelegenen Teile des Ven-

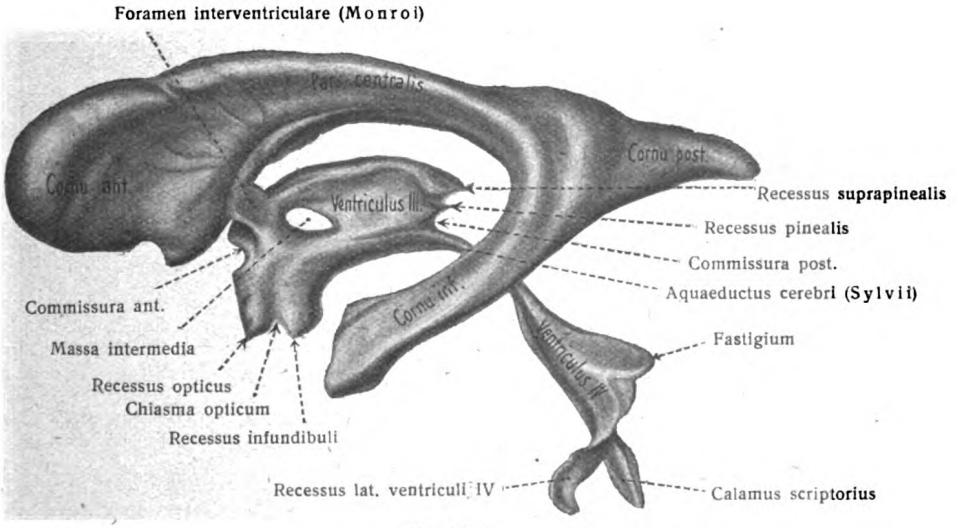

Fig. 104.

Metallausguß des Ventrikelsystems von der linken Seite gesehen ($^1/_1$).

trikels divergieren rückwärts; zugleich zeigen sie eine S-förmige Krümmung; der vordere Teil kehrt seine Konvexität medianwärts, der hintere lateralwärts.

Fig. 66 dagegen zeigt das Ventrikelsystem im Medianschnitte des Gesamthirns. Vom Seitenventrikel ist hier natürlich nichts wahrzunehmen. Man sieht nur zwischen Gewölbe und Sehhügel die kleine Pforte des III. Ventrikels, welche in den Seitenventrikel führt, das Foramen interventriculare.

Retzius, A., Die Gestalt der Hirnventrikel des Menschen. Nach Metallausgüssen dargestellt. Biolog. Unters., 4. Bd., 1900.

Wände des Seitenventrikels.

a) Cornu anterius. Figg. 70, 71, 73, 76, 89—95.

1. Nucleus caudatus, Schweifkern. Als ein Teil des Bodens und der lateralen Wand des Ventrikels fällt vor allem ein grauer Hügel auf, Nucleus caudatus, welcher aus einem am Vorderhorn gelegenen dicken Kopfe, Caput nuclei caudati, und einer dünnen, nach hinten und in das Unterhorn ziehenden Verlängerung, Schweif, Cauda nuclei caudati, besteht. Im Unterhorn bildet

der langgestreckte Schweif einen Teil des Daches des Unterhornes und geht als schmaler Streifen am Vorderende des Horns in den Nucl. amygdalae über.

Der Nucleus caudatus ist also ein vorn-unten offener Ring, ähnlich dem Thalamus, an dessen lateraler Seite gelegen er rückwärts, abwärts und vorwärts zieht; der Kopf hat 2 cm größte Breite und endet vorn abgerundet. Seine Konvexität ist medianwärts gerichtet. An der Umbiegungsstelle in das Unterhorn hat der Schweif eine Breite von etwa 3 mm, die sich nach unten und vorn vermindert. Die freie Fläche ist vom Ependym bekleidet.

2. Corpus callosum. Das Dach des Vorderhorns wird vom Corpus callosum gebildet. Das Knie des Balkens schließt den Seitenventrikel vorn ab, bildet also die vordere Wand und noch einen Teil der unteren Wand desselben. Fig. 68.

3. Septum pellucidum. Es bildet die mediale Wand des Vorderhorns und des vorderen Teiles der Pars centralis des Ventrikels. Figg. 71, 73, 76, 89.

b) Pars centralis. Figg. 70, 71, 92, 93.

Die Pars centralis ist eine niedrige bis 15 mm breite Spalte, deren vom Balken gebildetes Dach jederseits unter sehr spitzem Winkel an den Boden grenzt, wie die Figg. 92, 93 deutlich zeigen. Der Boden wird lateral vom Nucleus caudatus gebildet; medial folgen die Stria terminalis, die Lamina affixa, welche die Thalamusoberfläche bedeckt, der Plexus chorioideus ventriculi lateralis mit seiner Epithelbekleidung, die dorsale Fläche des freien, mit dem Balken nicht verwachsenen Teiles des Fornix.

1. Stria terminalis. Der Grenzstreif ist ein schmaler, zwischen Thalamus und Nucleus caudatus hinziehender Streifen, welcher infolge einer dicht unter der Oberfläche gelegenen, seiner Bahn folgenden Vene, V. terminalis, oft ein bläuliches oder bräunliches Aussehen besitzt. Figg. 70, 71, 76.

2. Lamina affixa (Fig. 76) ist eine dünne Substanzschicht, welche die V. terminalis zudeckt und sich als dünnes Blatt über den anstoßenden Teil des Sehhügels fortsetzt. Dann geht sie in das Epithel des Plexus chorioideus ventriculi lateralis über. Die Breite der Lamina affixa nimmt von vorn nach hinten erst zu und dann wieder ab, sie erreicht im Maximum 5—6 mm. Entfernt man den Plexus chorioideus ventriculi lat., so kommt der mediale Rand der Lamina affixa deutlich zu Gesicht. Er wird als Taenia chorioidea bezeichnet. Fig. 76.

Im Unterhorn liegt die Taenia chorioidea dicht an der Stria terminalis.

Die Taenia chorioidea steigt neben der Cauda nuclei caudati in das Unterhorn herab bis zu dessen vorderem Ende. Hier biegt sie in den Saum der Fimbria hippocampi um und geht so in die Taenia fornicis über. Die beiden Fornixtaenien verbinden sich schließlich über dem Monroschen Loche (For. interventriculare) in der Mittellinie.

Die Lamina affixa ist, wie dies neuerdings auch Hochstetter betont, gleich dem Epithel des lateralen Adergeflechtes und gleich dem Fornix und dem Septum pellucidum ein Rest der medialen Hemisphärenwand.

3. Plexus chorioideus ventriculi lateralis, siehe Hirnhäute.

4. Fornix, siehe weiße Substanz des Endhirnes.

c) Cornu posterius. Figg. 70, 71, 73, 82, 95.

Das Hinterhorn ist eine lateral konvexe, medial konkave Spalte, deren Spitze dem Hinterhauptpol sich zuwendet. Der Querschnitt ist ungefähr dreiseitig.

Die dorsale Wand wird von der Balkenstrahlung gebildet. Die ventrale Fläche wird von Markteilen des Hinterhauptlappens getragen. Die mediale Wand zeigt meist zwei übereinander liegende Längswülste, von welchen der konstante untere, Calcar avis, Vogelsporn (Figg. 70, 82), durch das tiefe Eindringen der Fissura calcarina (Fig. 95), der obere, Bulbus cornus posterioris, durch die hinteren Teile der Balkenstrahlung erzeugt wird. Der Boden des Hinterhornes ist meist mehr oder weniger stark gewölbt.

d) Cornu inferius. Figg. 82, 93, 106.

Das Unterhorn erstreckt sich bis auf 12 mm Entfernung vom Vorderende des Uncus gyri hippocampi und hat dreiseitigen Querschnitt. Der Boden des Unterhornes ist die Fortsetzung des Bodens des Hinterhornes nach unten und vorn; er zeigt lateral einen mehr oder weniger starken Längswulst, Eminentia collateralis, der an der Grenze des Hinterhornes als Trigonum collaterale beginnt und durch das tiefe Eindringen der Fissura collateralis erzeugt wird. Das Dach des Unterhornes wird wie das Dach des Hinterhornes vor allem durch die Strahlung des Balkens gebildet. Dieses Dach der beiden Hörner heißt insbesondere Tapetum, die Strahlung selbst Tapetumstrahlung des Balkens. Das Dach des Unterhornes besteht aber ferner noch aus dem medial gelegenen Schweife des Nucleus caudatus und aus dem an seiner medialen Seite dahinziehenden Teil der Stria terminalis und der Taenia chorioidea.

Die größte Merkwürdigkeit besitzt das Unterhorn aber in dem Hippocampus s. Cornu Ammonis. Figg. 82, 106.

An der unteren und der medialen Wand des Unterhornes gelegen, stellt dieser einen halbmondförmig gekrümmten, 50 mm langen Wulst dar, welcher vor dem Bulbus cornus posterioris beginnt und mit lateral gerichteter Konvexität nach vorn verläuft. Auf diesem Wege nimmt er an Breite und Höhe zu und zeigt sich im vorderen breiteren Teile durch 2–4 seichte Eindrücke in eine wechselnde Anzahl nebeneinander liegender Klauen, Digitationes hippocampi, gegliedert.

Besonders deutlich und konstant ist einer dieser Wülste, der mediale, der sich in den Uncus gyri hippocampi fortsetzt. Von den Crura fornicis ist hier vorgreifend zu erwähnen, daß sie als Fimbria hippocampi dem Hippocampus in das Unterhorn folgen, zwischen dem Hippocampus und der Fascia dentata ihre Lage haben und an dem Hippocampus befestigt sind, in welchen ein Teil ihrer Faserung ausstrahlt.

Die mediale Wand des Unterhornes wird aber nicht allein vom Hippocampus gebildet, sondern auch vom Plexus chorioideus ventriculi lateralis.

Der letztere setzt sich von der Pars centralis aus in das Unterhorn fort, ohne in das Hinterhorn einzudringen, oder letzteres nur mit einem stumpfen Fortsatze beteiligend. Er ist an der Taenia chorioidea des Unterhornes und am Rande der Fimbria hippocampi, welcher Taenia fimbriae genannt wird, befestigt. Über die Hauptverhältnisse der verschiedenen Teile des Unterhornes orientieren Querschnitte besonders leicht; siehe Hirnhäute.

Die Hirnwindung des Schläfenlappens, welche den Hippocampus trägt und durch Umrollung sich in denselben fortsetzt, ist der Gyrus hippocampi. Basal von der Fimbria, medial vom Hippocampus liegt der freie Vorsprung der sonderbaren Fascia dentata hippocampi. Man erkennt, daß sowohl der Hippocampus als auch die Fascia dentata nichts anderes sind, als modifizierte Gyri; dies zeigt auch die mikroskopische Untersuchung; siehe weiter unten.

Barrat, J. O. W., The form and form-relations of the human cerebral ventricule cavity. Journ. Anat., Phys., 36. Bd., 1902.

III. Die grauen Kerne des Endhirnes.

Außer der grauen Rinde besitzen die Hemisphären noch andere graue Massen, die in ihrem Inneren gelegen sind und daher graue Kerne oder Ganglien des Endhirnes genannt werden. Jederseits sind vier vorhanden: Nucleus caudatus, Nucleus lentiformis, Claustrum und Nucleus amygdalae; man sieht, daß die Namen ihrer Form entlehnt sind.

Sie stellen zusammen nur einen kleinen Bruchteil der grauen Substanz der Hemisphäre dar, und man erkennt, daß die überwiegenden Funktionen notwendigerweise nicht im Inneren des Hirnes sich abspielen, wie es der Anfänger sich vorzustellen pflegt, sondern in der Peripherie desselben. Immerhin aber sind die grauen Kerne bedeutungsvolle Gebilde und bedürfen ebenso genauer Erforschung, wie die übrigen Teile des Gehirnes.

1. Nucleus caudatus, Schweifkern. Figg. 76, 88—95.

Er hat keulenförmige Gestalt, folgt ganz dem Verlaufe des Seitenventrikels und hat dessen Breite. Man unterscheidet an ihm das Caput nuclei caudati und die Cauda nuclei caudati.

Im vorderen Teil ist er zugleich am dicksten und nimmt nach dem Schwanzende immer mehr an Masse ab. Mit der medialen Kante seiner dorsalen Fläche stößt er an die Stria terminalis, mit der lateralen erreicht er den lateralen Rand des Seitenventrikels und sendet im mittleren Gebiet noch eine hakenförmige Verlängerung auf den lateralen Abschnitt des Ventrikeldaches. Da der Schweif des Schweifkernes neben dem Thalamus zum Dache des Unterhornes umbiegt, so wird der Kern durch Frontal- und Horizontalschnitte zweimal getroffen werden können. Die laterale Fläche des Nucleus caudatus ist der Capsula interna zugewendet und im Gebiet des Schweifes konvex; im Gebiet des Kopfes ist sie dagegen schwach konkav, zugleich tritt hier der ventrale Rand mit dem gegenüberliegenden ventralen Rande des Nucleus lentiformis in unmittelbare Substanzverbindung. Außer dieser großen ventralen Brücke kommen weiter dorsal graue Verbindungsstreifen zwischen den beiden Kernen vor. Diese Streifen insbesondere gaben Veranlassung zu der alten Bezeichnung Corpus striatum für beide Kerne und ihre Verbindungsstreifen.

2. Nucleus lentiformis, Linsenkern. Figg. 89, 90, 92, 93, 95, 96, 107.

Der Linsenkern liegt lateral vom Schweifkern und ist von ihm durch eine breite Spalte geschieden, welche von weißer Substanz, der Capsula interna, eingenommen wird. Vorn ventral hängt er mit dem Schweifkern zusammen; einen anderen Zusammenhang bewirken die vorher erwähnten Verbindungsstreifen.

Die mediale Fläche des Linsenkernes grenzt an die Capsula interna und besitzt eine geneigte, aufwärts und medianwärts sehende Lage; die laterale Fläche steht vertikal, ist leicht gewölbt, der Inselrinde parallel und grenzt an die Capsula externa. Die ventrale Fläche liegt horizontal und hängt in ihrem mittleren Teil mit der grauen Substanz der Substantia perforata anterior zusammen. Der Querschnitt ist hiernach dreiseitig und die Schneide des Keiles gegen den Hirnschenkel gerichtet.

Am frischen Präparat lassen sich durch Farbenunterschiede drei in Querrichtung nebeneinander liegende Teile, die Glieder des Linsenkernes, wahrnehmen. Das äußere Glied ist das längste und überragt die beiden anderen vorn und hinten; es ist von rotbrauner Farbe und mit feinen weißen Streifen durchsetzt. Man nennt es seit Burdach die Schale, Putamen. Die beiden inneren Glieder sind blaß und gelbgrau; sie bilden zusammen den Globus pallidus. Der vordere Teil der ventralen Fläche oder der Basis des Linsenkernes wird von der Commissura anterior cerebri gekreuzt (Fig. 107) und erhält von ihr eine Furche. Der vordere Teil des Linsenkernes, der allein aus dem Putamen besteht, ist verglichen mit dem Querschnitte des Kopfes des geschwänzten Kernes

sehr klein; er erstreckt sich auch nicht so weit nach vorn wie der Kopf des Nucleus caudatus, welcher von allen Ganglien am weitesten nach vorn reicht.

Sehr instruktive Bilder gewähren auch Horizontalschnitte, die besten aber plastische Konstruktionen nach Schnittserien. Ein Horizontalschnitt zeigt die schwach konvexe Außen- und die stark konvexe, aus zwei Teilen bestehende Innenwand des Linsenkernes, so daß man auch hier drei Seiten unterscheiden kann. Die größere äußere Seite sieht zur Capsula externa, die vordere zum Nucleus caudatus, die hintere zum Sehhügel. Figg. 95, 96. Dem Übergange der vorderen in die hintere Seite entspricht das wichtige Knie der inneren Kapsel und die Stria terminalis. Auf Sagittalschnitten hat der Linsenkern die Form einer bikonvexen Linse. Vorn und hinten ist der ventrale Rand frei, in der Mitte aber mit der Substantia perforata anterior verbunden.

3. Claustrum, Vormauer. Figg. 89, 90, 92, 93, 95, 96.

Dieser flächenhaft ausgebreitete Kern liegt an der äußeren Seite der Capsula externa und stellt eine schmale, 1—2 mm dicke Platte grauer Substanz dar, die sich ventralwärts auf das Doppelte verdickt und hier medial mit der Substantia perforata anterior zusammenhängt.

Die mediale Fläche ist glatt, die laterale springt von Strecke zu Strecke leistenartig vor. Von der grauen Rinde der Insel ist die Vormauer durch ein ansehnliches Marklager getrennt, welches Capsula extrema genannt wird.

4. Nucleus amygdalae, Mandelkern. Fig. 92.

In der Nähe des Schläfenpoles der Hemisphäre, vor der Spitze des Unterhornes, springt er in Form eines vor dem Ende des Hippocampus gelegenen Wulstes gegen die Höhle des Unterhornes und gegen das Marklager der Hemisphäre vor und hängt mit der Rinde des Gyrus hippocampi sowie mit der Substantia perforata anterior zusammen.

Claustrum und Nucleus amygdalae sind abgespaltene Teile von den tieferen Schichten der grauen Substanz, und zwar die Vormauer von der Inselrinde, der Mandelkern von der Rinde des Schläfenlappens.

IV. Die weisse Substanz des Endhirnes.

Die bedeutende Entfaltung grauer Substanz in der Rinde und den Kernen des Endhirnes läßt schon für sich allein entsprechende Mengen von weißer Substanz, d. i. von Leitungsbahnen, erwarten. In der Tat nimmt die weiße Substanz einen beträchtlichen Raumteil im Endhirn ein; sie bildet überall die Ausfüllungsmasse zwischen der Rinde, den Ganglien und dem Ventrikelependym.

Am breitesten erscheint das Marklager an einem Horizontalschnitte, welcher die dorsale Fläche des Balkens streift. Es stellt hier ein großes weißes Feld von ovaler Form dar, welches den Namen Centrum semiovale (Fig. 69) erhalten hat. Sein Außenrand ist reichlich mit Vorsprüngen besetzt, welche als Markleisten in die Höhlung der Rindenwülste passen. Am medialen Rande geht das Centrum semiovale entsprechend der Ausdehnung des Balkens unmittelbar in dessen Fasermassen über. An der Zusammensetzung des ganzen Markkörpers sind drei verschiedene Arten von Faserstrahlungen beteiligt: 1. Assoziationssysteme, 2. Kommissurensysteme, 3. Hirnschenkelsysteme.

1. Assoziationssysteme. Fig. 105.

Assoziationssysteme sind kleinere oder größere Faserzüge verschiedener Lagerung, welche Verbindungen herstellen zwischen näheren und entfernteren Gebieten der grauen Substanz derselben Hemisphäre.

Man unterscheidet:

a) Fibrae arcuatae gyrorum. Sie wenden sich von einer Windung bogenförmig zur benachbarten anderen;
b) die äußere Tangentialfaserschicht (siehe den Abschnitt: Feinerer Bau);
c) den Gennarischen Streifen (siehe den Abschnitt: Feinerer Bau);
d) das super- und interradiäre Flechtwerk (siehe den Abschnitt: Feinerer Bau);
e) Fasciculi longi (Fibrae arcuatae cerebri der B. N. A.). Unter diesem Namen sind acht lange, schon makroskopisch darstellbare Assoziationssysteme vereinigt, nämlich:

1. Cingulum, Zwinge (Burdach). Dieser sagittal verlaufende Faserzug liegt in der Markleiste des Gyrus cinguli parallel dem Balken und dessen dorsaler Fläche dicht anliegend, folgt sodann der Bahn des Gyrus hippocampi und gelangt bis zum Uncus. Das Bündel gibt fortwährend Fasern an die benachbarten Windungen ab und empfängt neue. Es hilft die Substantia reticularis alba des Gyrus hippocampi bilden.

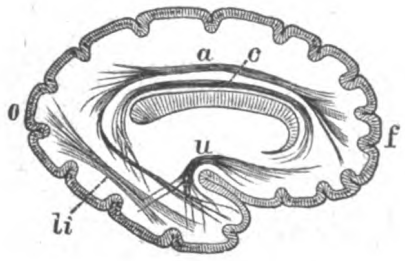

Fig. 105.

Lange Assoziationssysteme der Hemisphäre des menschlichen Endhirnes. 1:4.

a Fasciculus longitud. sup.; *c* Cingulum; *u* Fasciculus uncinatus; *li* Fasciculus longitudinalis inferior; *o* Hinterhauptpol; *f* Stirnpol der Hemisphäre.

2. Fasciculus longitudinalis superior, oberes Längsbündel (Burdach). Es verbindet wesentlich Stirn- und Hinterhauptlappen, von ersterem besonders die mittlere Stirnwindung.

3. Fasciculus subcallosus (Onufrowitsch-Kaufmann), ebenfalls ein fronto-occipitales Bündel. Es liegt mit dem größten Teile seiner Fasern unmittelbar unter dem Balken und hilft hinten das Tapetum des Seitenventrikels bilden.

4. Fasciculus longitudinalis inferior, unteres Längsbündel (Arnold). Verbindung des Hinterhauptlappens mit dem Schläfenlappen; nach Flechsig aber mit dem Thalamus einen Teil der Radiatio occipito-thalamica bildend.

5. Fasciculus uncinatus, Hakenbündel. Es zieht von der unteren Stirnwindung über die Inselschwelle zum Gyrus hippocampi und den angrenzenden Teilen des Schläfenlappens.

6. Fasciculus verticalis (Wernicke). Vom unteren Scheitelläppchen zum Gyrus fusiformis.

7. Das Brocasche Bündel. Von der Spitze des Hippocampus durch die Substantia perforata anterior zum Gyrus cinguli.

8. Das Gewölbe, Fornix. Ein Teil der Fornixfasern geht nicht bis zum Corpus mamillare herab, sondern endet im Septum pellucidum. Der Fornix ist ein gemischtes System.

f) die Verbindungen des Nucleus lentiformis mit dem Nucleus caudatus;
g) die Verbindungen dieser beiden und der zwei übrigen Kerne des Endhirnes mit der grauen Rinde.

Das Gewölbe, Fornix. Figg. 68, 71, 73, 82, 90, 92, 93, 95, 96, 100, 106.

Das Gewölbe hat seinen passenden Namen von dem Umstande, daß es in langem, an die Ventralseite des Balkens großenteils angeschmiegten, dorsal kon-

vexen Bogen sich von den Corpora mamillaria aus bis zum Uncus gyri hippocampi jeder Seite erstreckt, welche beiden Stellen als die Fußpunkte des Gewölbes betrachtet werden können. Figg. 100, 106.

Das Gewölbe, ein paariges Gebilde, besteht aus einem verborgenen und einem freien Teil. Letzterer beginnt als sogenannte Columna fornicis. Der verborgene Teil, Pars tecta columnae fornicis (Fig. 68), liegt im Boden und in der Seitenwand des III. Ventrikels, im Höhlengrau des letzteren, und läßt sich bis zum Corpus mamillare derselben Seite verfolgen. Dicht hinter der vorderen Kommissur beginnt der freie Teil des Gewölbes und steigt als Pars libera columnae fornicis vom Boden des III. Ventrikels in die Höhe, begrenzt das Foramen interventriculare (siehe III. Ventrikel, S. 93) von vorn und durchzieht gewölbeförmig in einem unten-vorn offenen Bogen die ganze Länge des konkaven, inneren Randes der medialen Hemisphärenfläche bis zum vorderen Ende des Schläfenlappens. In der vorderen und hinteren Abteilung des Verlaufes sind die Gewölbehälften beider Seiten voneinander getrennt (s. Figg. 73, 88); im mittleren Teil aber legen sie sich an der ventralen Balkenfläche innig aneinander und bilden hier das Corpus fornicis; es geht aus der Aneinanderlagerung der beiden Columnae fornicis hervor. Weiter hinten weichen die beiden Hälften des Corpus fornicis wieder auseinander und heißen alsdann Crura fornicis, Gewölbeschenkel. Letztere biegen hinter dem Pulvinar thalami in das Unterhorn des Seitenventrikels um, gehen zum Teil in den Hippocampus über, zum Teil werden sie zu einem Saume, Fimbria hippocampi (Fig. 82), welcher, mit dem Hippocampus verbunden, letzteren in das Unterhorn bis zum Haken begleitet. So hat die Fimbria ihre Lage zwischen dem Hippocampus und seiner Fascia dentata.

Das Corpus fornicis liegt auf der Tela chorioidea. Sein lateraler Rand, Taenia fornicis, ist mit dem Plexus chorioideus ventriculi lat. verbunden und setzt sich fort in die Taenia fimbriae.

Das Gewölbe ist durch seine Säulen mit dem Septum pellucidum, durch seinen Körper und seine Schenkel mit der unteren Fläche des Balkens verbunden, indem letzterer die genannten Teile bedeckt. Die Vereinigung des Gewölbes mit dem Balken ist am Anfange des Corpus fornicis am innigsten. Die auseinanderweichenden Crura fornicis umschreiben mit der unteren Fläche des Balkenwulstes ein gleichschenkeliges Dreieck, dessen Spitze nach vorn gerichtet ist (Fig. 73). Zwischen den seitlich begrenzenden Fornixschenkeln liegt eine dünne Markplatte mit wesentlich transversaler Faserung zutage, welche die ventrale Fläche des Balkens bedeckt. Sie ist mit dem Balken häufig nicht vollständig verwachsen, sondern durch einen kleinen Spaltraum, Cavum psalterii oder Verga'sche Höhle, von ihm getrennt. Die beiden Schenkel mit den quer ausgespannten Fäden, oder diese allein, führten früher den Namen Psalterium oder Lyra Davidis. Jetzt werden sie als Commissura hippocampi, Ammonskommissur (Figg. 71, 73), bezeichnet.

Die Columnae fornicis haben einen ovalen Querschnitt, das Corpus ist dreiseitig, die Crura sind platt (Figg. 90, 92). Die Länge des freien Gewölbes bis zum fimbrialen Ende beträgt gegen 9 cm.

Von den Wurzeln des Gewölbes ist zusammenzufassen, daß vom Tuberculum anterius thalami das Vicq d'Azyrsche Bündel (Fasciculus thalamo-mamillaris) ausgeht und durch den Thalamus und das Höhlengrau des III. Ventrikels zum Corpus mamillare gelangt (S. 90); das Vicq d'Azyr-

sche Bündel heißt daher auch Radix descendens fornicis; vom Corpus mamillare steigt andererseits die Pars tecta columnae fornicis auf, ebenfalls im Höhlengrau des III. Ventrikels, als erster unmittelbarer Bestandteil des Gewölbes; die Columna wird daher auch Radix ascendens fornicis genannt. Figg. 68, 106.

2. Kommissurensysteme.

Während die Assoziationssysteme das Gebiet ihrer Hemisphäre nicht verlassen, also in dieser Hemisphäre liegende Verbindungen darstellen, bilden die Kommissurensysteme im Gegensatze zu ihnen Verbindungen zwischen beiden Hemisphären. Ob sie ausschließlich oder nur teilweise Verbindungen zwischen identischen Gebieten beider Hemisphären darstellen, steht dahin.

Das Endhirn enthält zwei große Kommissurensysteme, den Balken und die vordere Kommissur. Verglichen mit den Verhältnissen des Rückenmarkes sind beide als dorsale Kommissuren zu betrachten.

a) Der Balken, Corpus callosum (Commissura maxima). Figg. 66, 68, 69, 89, 90, 92, 93.

Man unterscheidet an ihm einen freien mittleren Teil und eine seitliche Ausstrahlung: den Balkenstamm und die Balkenstrahlung (Burdach).

a) Der Balkenstamm, Truncus corporis callosi, zeigt sich beim Auseinanderziehen der dorsalen Ränder beider Hemisphären als eine in der Tiefe der Fissura longitudinalis cerebri liegende starke, 7—9 cm lange Markbrücke, welche vom Vorderrande der Hemisphäre 3, vom Hinterrande 5—6 cm entfernt ist; 3 cm beträgt auch sein Abstand von der Mantelkante. Die dorsale Fläche des Balkens ist jederseits von der überliegenden Hemisphärenwand durch den Sulcus corporis callosi abgegrenzt, welcher bis 5 mm tief eindringt. So kommt es, daß die freie Fläche des Balkens eine Breite von 15 mm erreicht. Nahe der Mittellinie laufen zwei weiße Längsstreifen, die vorn und hinten etwas auseinander weichen: Striae longitudinales mediales (Fig. 69). Die Striae biegen vorn und hinten auf die ventrale Fläche um. Zwei andere Längsstreifen, Striae longitudinales laterales, liegen verdeckt vom Gyrus cinguli und werden nach Ablösung desselben sichtbar. Sie gehören ursprünglich einem rudimentären Gyrus, der sich hinten in die Fasciola cinerea und in die Fascia dentata fortsetzt, sowie späterhin dem Cingulum (siehe Assoziationssysteme) an. Quere Furchen grenzen die Striae transversae ab.

Die ventrale Fläche des Balkens, etwa 1 cm von der dorsalen entfernt, läuft im ganzen, abgesehen von beiden Enden, der dorsalen parallel. Die ventrale Fläche ist in ihrem vorderen Teil entlang der Mittellinie mit dem Septum pellucidum verwachsen, hinter letzterem mit dem Corpus fornicis und den Crura fornicis. Seitlich vom Septum pellucidum bildet der Balken das Dach der Vorderhörner sowie der Pars centralis des Seitenventrikels und ist von Ependym bedeckt. Der vordere Rand des Balkenkörpers biegt sich (siehe den Medianschnitt Fig. 68) in starker Krümmung nach vorn-unten um und gestaltet sich so zum Balkenknie, Genu corporis callosi. Infolge dieser Umbiegung entsteht ein 2 cm langes ventrales Horizontalstück, welches auf dem Medianschnitt keilförmig zugeschärft erscheint und Balkenschnabel, Rostrum corporis callosi, genannt wird. Das Rostrum läuft seinerseits in ein sehr dünnes Markblatt aus, welches sich nach hinten-unten bis zur Lamina terminalis erstreckt und hier endigt. Dieses 1 cm lange dünne Markblatt führt den Namen Lamina rostralis. Der vordere und

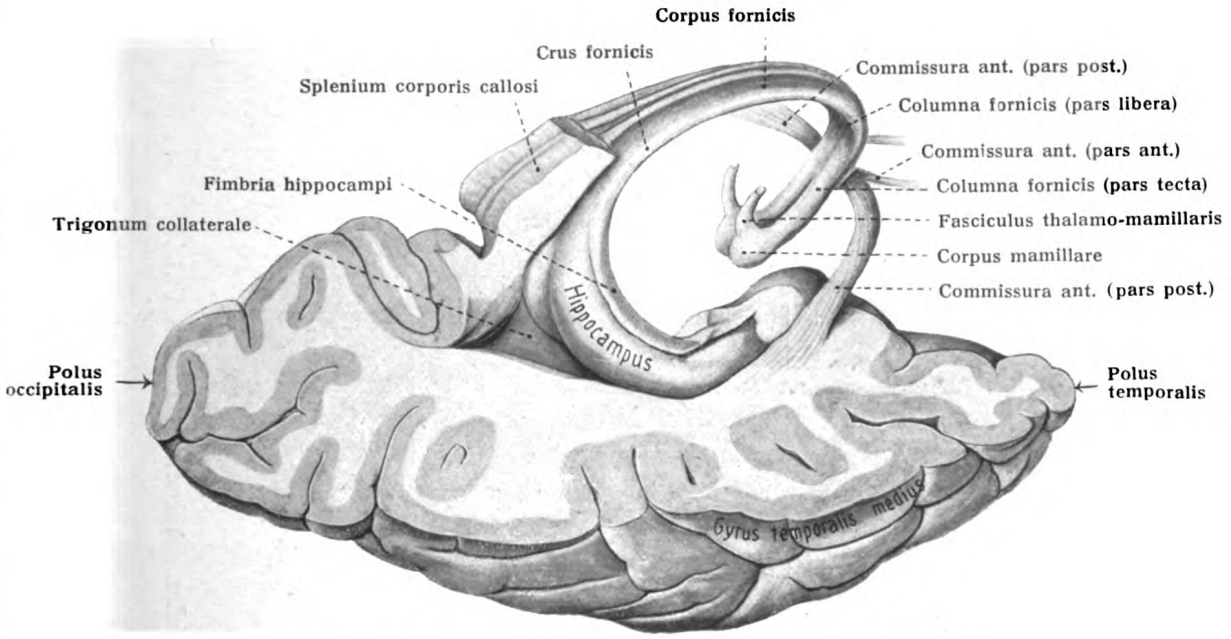

Fig. 106. Fornix, Hippocampus und Commissura ant. ($^1/_1$).

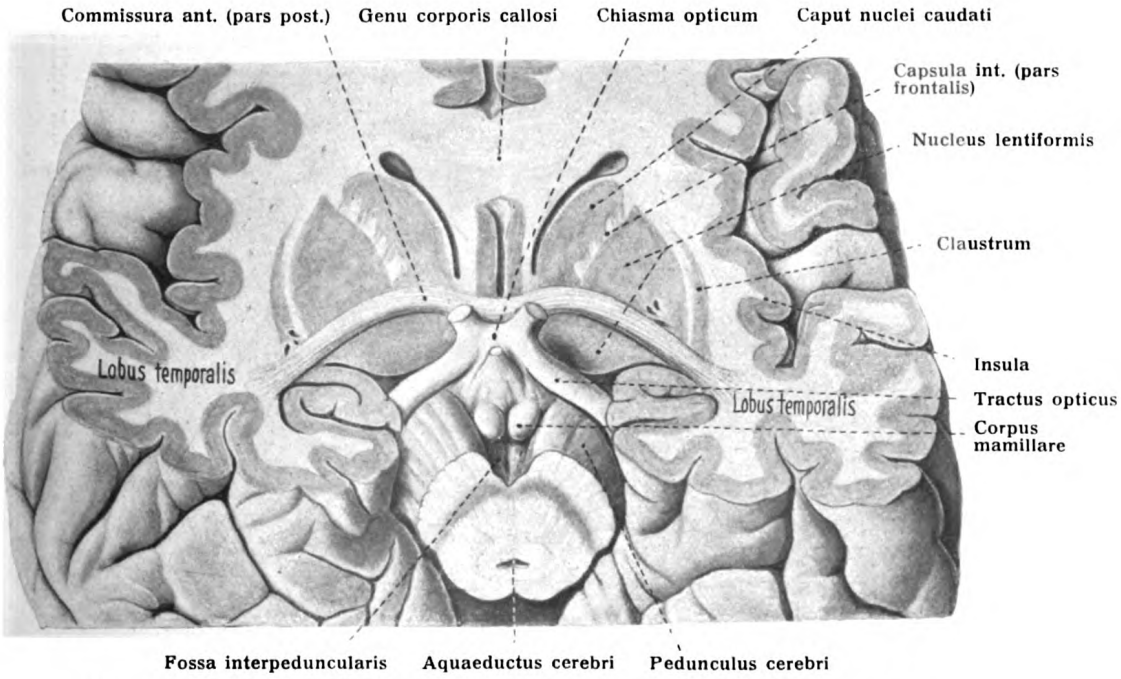

Fig. 107. Vordere Kommissur von der Hirnbasis aus freigelegt ($^1/_1$).

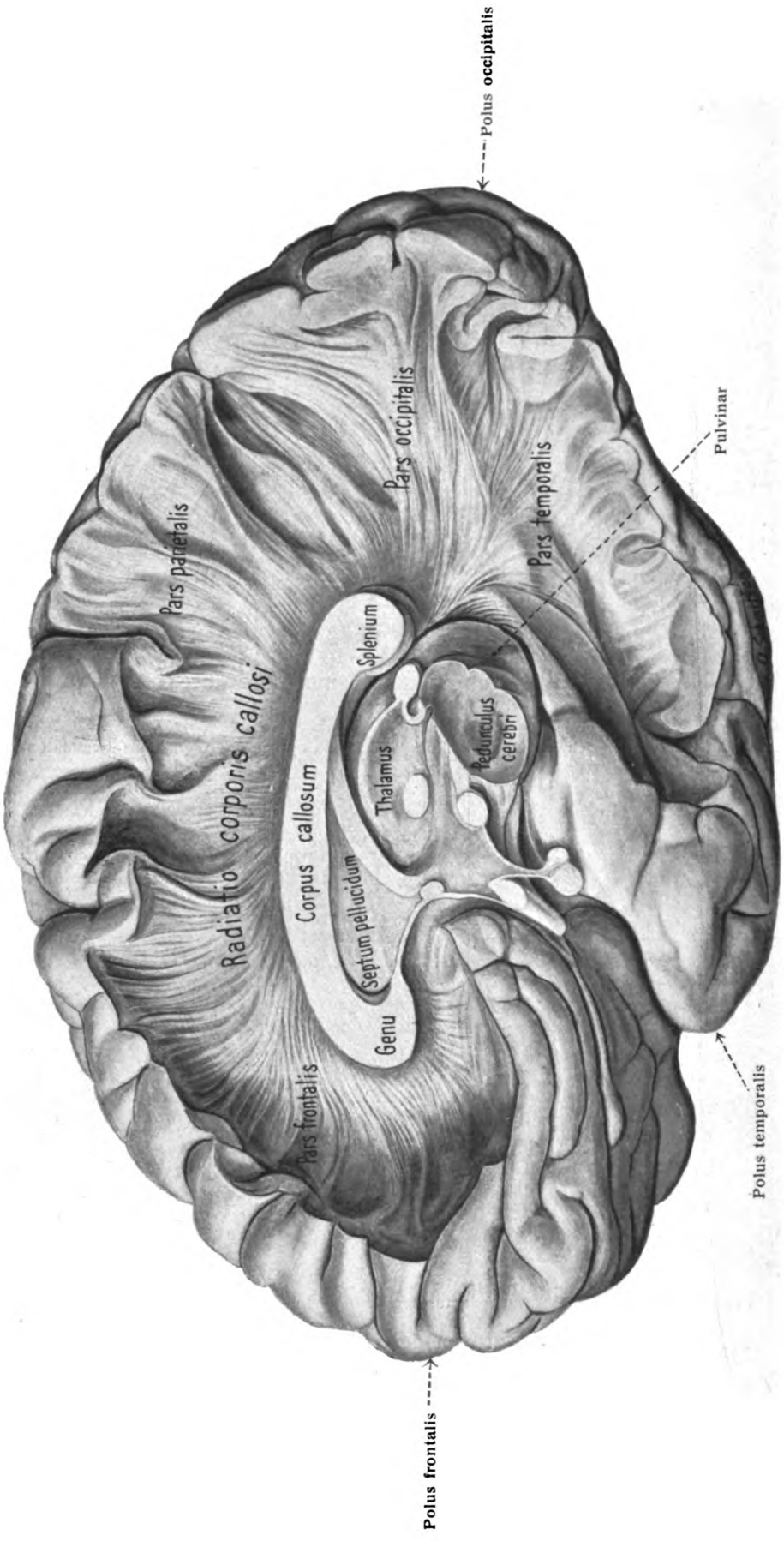

Fig. 108. Balkenstrahlung der rechten Hemisphäre. Abfaserungspräparat (1/1).

untere Rand des Septum pellucidum ist entlang der Mittellinie am Balkenknie und Balkenschnabel befestigt. Auf der vorderen Fläche des Balkenknies dagegen sind die Fortsetzungen der Striae longitudinales sichtbar, die auf dem Rostrum divergierend weiterziehen und jederseits als kleine Wülste bis zur Substantia perforata anterior gelangen; man nannte sie früher Pedunculi corporis callosi, gegenwärtig dagegen Gyrus subcallosus. Figg. 66, 94.

Das hintere Ende des Balkens ist verdickt und bildet so den Balkenwulst, Splenium corporis callosi. Bei genauerem Zusehen jedoch findet etwas Ähnliches statt wie vorn; auch hier rollt sich der Balken um, doch plötzlicher, so daß der umgerollte Teil sich inniger an die ventrale Fläche anlegt (Fig. 108). Der infolge dieser Verdoppelung verdickte hintere Balkenteil, Splenium corporis callosi, ist 1,5—1,8 cm dick und deckt bei natürlicher Lage der Teile von oben her das Corpus pineale und die Vierhügel (Fig. 68). Zwischen dem Splenium und den Vierhügeln dringt die Fissura transversa cerebri ein, durch welche die Pia zum Dache des Ventriculus tertius gelangt, um die Tela chorioidea ventriculi tertii zu bilden.

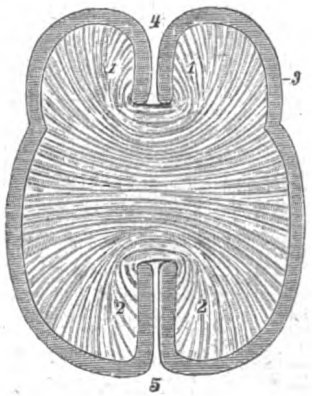

Fig. 109.
Radiatio corporis callosi.
(Schema.)
1 Pars frontalis; 2 Pars occipitalis; 3 Hemisphärenrinde; 4 und 5 Fissura longitudinalis cerebri.

Abgesehen von den genannten zarten Längsstreifen und dem Ventrikelependym besteht der Balken wesentlich nur aus Querfasern, welche in die Hemisphärenwand eindringen und dort zur Balkenstrahlung werden. Medianschnitte zeigen, daß diese Querfasern zu frontal gestellten Blättern von 1 mm Dicke vereinigt sind. Am Genu und am Splenium neigen sich die zugehörigen Blätter radienartig.

b) Die Balkenstrahlung, Radiatio corporis callosi, besteht aus einem mittleren, dem Balkenstamme angehörigen, aus einem vorderen, dem Balkenknie, und aus einem hinteren, dem Balkenwulste angehörigen Teil. Die Strahlung des Balkenkörpers versorgt den hinteren Teil der Stirnlappen, Pars frontalis, und den gesamten Scheitellappen, Pars parietalis. Das Balkenknie versorgt den größeren vorderen Teil des Stirnhirnes.

Der hintere Teil des Balkenkörpers und der Balkenwulst sind für den Hinterhaupt- und Schläfenlappen, Pars temporalis, Pars occipitalis, bestimmt, der an das Splenium grenzende Teil des Balkenkörpers sendet seine Fasermassen in einem lateral konvexen Bogen lateral- und ventralwärts und verläuft in der dorsalen Wand des Hinter- und Unterhornes als eine ausgedehnte, ependymbekleidete Platte, welche Tapetum genannt wird[1]). Die Tapete enthält die Fasern für den Schläfen- und den unteren Teil des Hinterhauptlappens. Die Fasern des Splenium selbst ziehen besonders zu den hinteren und dorsalen Teilen des Hinterhauptlappens; zu dem hinteren Teil laufen die ventralwärts umgerollten Bündel des Splenium, die eben den hintersten Teil des Balkens darstellen.

[1]) Nach Onufrowitsch-Kaufmann gehört die unmittelbar über dem Dache des Unter- und Hinterhornes liegende Faserausbreitung nicht dem Balken an, da sie auch bei Balkenmangel vorhanden ist. Sie gehört vielmehr der kaudalen Ausbreitung des Fasciculus subcallosus an. Siehe S. 122 Fasciculus subcallosus.

Der Balken kann teilweise oder vollständig fehlen. Bisher sind etwa hundert solcher Fälle beschrieben worden. Bei der Mehrzahl der Fälle waren zugleich andere schwere Mißbildungen des Gehirns vorhanden. Der von Hultkrantz (Upsala Läkareförenings förhandlingar. Ny följd, 26. Bd., 1921) untersuchte Fall zeigt, daß dieser Mangel vorkommen kann ohne auffälligere Störungen der Hirntätigkeit.

b) Die vordere Kommissur, Commissura anterior (cerebri).

Sie bildet eine Ergänzung des Balkens, liegt in der vorderen Wand des III. Ventrikels und wird als kurzer weißer Querbalken zwischen den beiden Columnae fornicis sichtbar, wenn letztere nach Eröffnung des dritten Ventrikels (von oben her) auseinandergedrängt werden. (Figg. 88, 90.) Auf dem Medianschnitt des Gehirns hat sie elliptischen Querschnitt (5 : 4 mm). (Fig. 68.) Der mittlere Teil setzt sich in einem leicht vorwärts konvexen Bogen, welcher der Bahn des hinter ihm liegenden Tractus opticus nahezu parallel läuft, seitlich fort. Fig. 107.

Innerhalb der Substantia perforata anterior und an der Basis des Linsenkerns, welcher von ihr eine Furche erhält, bogenförmig lateralwärts, rückwärts, abwärts dahinziehend, verbindet die Commissura anterior Teile der Rinde, die vom Balken unberücksichtigt geblieben sind, nämlich einen beträchtlichen Teil des Schläfenlappens, das basale Gebiet des Hinterhauptlappens und den Riechlappen. Der letztere, bei dem Menschen kleine, bei vielen Tieren starke Anteil der vorderen Kommissur verbindet die Wurzelgebiete der Tractus olfactorii miteinander. Man unterscheidet daher eine Pars anterior und eine Pars posterior der vorderen Kommissur. Figg. 106, 110.

Fig. 110.
Schema der vorderen Kommissur.
p.t. Pars posterior; *p.o.* Pars anterior.

Ob die Fasern der Pars anterior sich kreuzen und ein Riechchiasma darstellen (Meynert), ist zweifelhaft. Nach Exstirpation des Bulbus olfactorius einer Seite beim Kaninchen atrophiert der Riechteil der Kommissur im ganzen, nicht partiell, wie es bei einer Kreuzung vorausgesetzt werden müßte (Ganser).

Die vorderen Fasern des Mittelstückes der Kommissur gelangen in ihrem weiteren Verlauf über die obere Fläche der Seitenteile zum hinteren Rand; die hinteren über die untere Fläche zum oberen Rand der Kommissur; die Fasern erfahren hiernach eine spiralige Drehung.

c) Commissura hippocampi.

Sie besteht aus Fasern, welche die beiden Hippocampi miteinander verbinden, und bildet eine dünne, dreiseitige Platte, welche zwischen den Crura fornicis an der Unterfläche des Balkens dicht vor dem Splenium gelegen ist (siehe S. 123).

3. Hirnschenkelsystem (Projektionssysteme).

Das Hirnschenkelsystem im allgemeinsten Sinne sind teils corticofugal, teils corticopetal leitende Verbindungen, welche die grauen Massen beider Hemisphären mit kaudal liegenden Abteilungen des Gehirns (Nucl. caudatus, Thalamus, Hypothalamus, Corpora quadrigemina, Pons, Medulla oblongata) und mit dem Rückenmark verbinden. Sie enthalten auch einige Bahnen, welche nicht im eigentlichen Hirnschenkel enthalten sind; deshalb ist die Bezeichnung Projektionssysteme wohl vorzuziehen.

Die Fasermassen des Hirnschenkels treten an der ventralen Fläche des Thalamus gedeckt vom Nucleus caudatus in das Endhirn ein. Sie liegen zwischen den drei

großen Kernen (Thalamus, Nucl. caudatus, Nucl. lentiformis) und werden als innere Kapsel, Capsula interna, bezeichnet. Sie strahlen durch diese in dorsolateraler Richtung in das Marklager des Centrum semiovale ein, welches sie bilden helfen. Diese Strahlung der Hirnschenkel zur ganzen Ausdehnung der Hirnrinde wird seit Reil der Stabkranz, Corona radiata, genannt (Fig. 111). Man unterscheidet an ihm eine Pars frontalis, parietalis, temporalis, occipitalis. Im unteren Teil der inneren Kapsel sind die Fasermassen der Hirnschenkel noch dicht gedrängt. Allmählich aber treten sie in zahlreiche sagittal abgeplattete Blätter auseinander, welche beim Aufsteigen sich deutlich sondern, ähnliche, frontal gestellte Blätter der Balkenstrahlung zwischen sich durchtreten lassen und so ein außerordentlich zierliches Bild gewähren. Die Seitenansicht der Ausstrahlung zeigt die Kanten oder Schmalseiten der Blätter und läßt dieselben als Stäbe erscheinen, daher der Name Stabkranz. In der Mitte des Stabkranzes stehen die Blätter vertikal; in der Richtung nach vorn und hinten aber

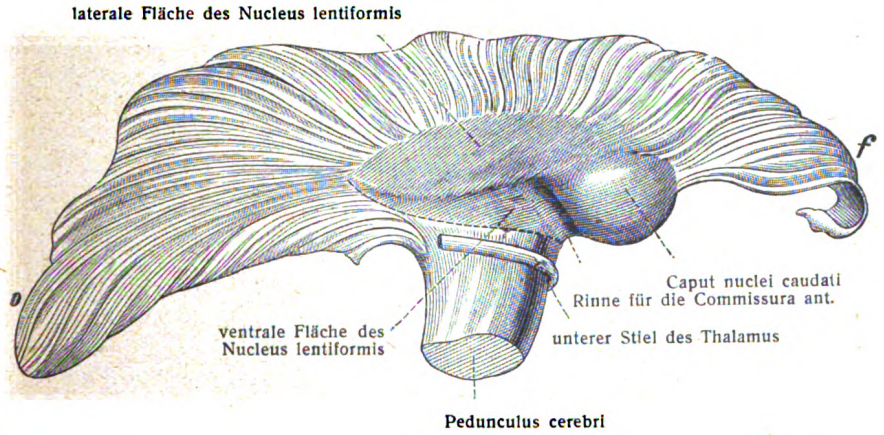

Fig. 111.

Stabkranzfaserung. (Faserungspräparat.) 1 : 1. Von *f* bis *o* Ausbreitung des Stabkranzes.

gehen sie in zunehmend geneigte Lagen über, so daß sie schließlich fast horizontal liegen.

Der Austritt der Fasermassen der inneren Kapsel erfolgt in der ganzen Länge der lateralen Kante des Schweifkerns. Entsprechend der Bogenform des letzteren ist die Ausgangslinie der Ausstrahlung, der Fuß des Stabkranzes, ebenfalls bogenförmig gekrümmt. Die Ausstrahlung im Gebiet des Stirnlappens erfolgt nach vorn und oben, im Gebiet des Scheitellappens nach oben, für den Hinterhauptlappen nach hinten, für den Schläfenlappen nach hinten und unten.

An der inneren Kapsel unterscheidet man eine Pars frontalis capsulae internae und eine Pars occipitalis capsulae internae. Erstere liegt zwischen dem Caput nuclei caudati und dem Nucleus lentiformis, letztere zwischen Thalamus und Nucleus lentiformis. Beide stoßen in stumpfem Winkel, Genu capsulae internae, zusammen, welches dem vorderen Ende der Stria terminalis entspricht. Figg. 95, 96.

Die im Stabkranz verlaufenden Projektionsfasern werden ihrer Länge nach unterschieden als kurze und als lange Bahnen. Erstere sind Verbindungen zwischen der Endhirnrinde und den grauen Kernen von Endhirn, Zwischenhirn,

Mittelhirn, letztere ziehen zum Hinterhirn, Nachhirn, Rückenmark und bilden das eigentliche Hirnschenkelsystem.

A. Kurze Projektionsbahnen.

Es sind Faserbahnen von der Endhirnrinde zum Thalamus, Corpus striatum, Corpora geniculata, Nucleus ruber.

1. Die Thalamusstrahlungen (Stabkranz des Thalamus) sind Faserzüge zwischen verschiedenen Teilen der Endhirnrinde und dem Thalamus. Man unterscheidet vier Teile oder Thalamusstiele: Der vordere Thalamusstiel zwischen Stirnhirn und vorderem Ende des Thalamus, der obere Thalamusstiel zwischen den Gyri centrales sowie den angrenzenden Teilen des Stirn- und Scheitellappens und dem medialen sowie lateralen Kern des Thalamus, der hintere Thalamusstiel zwischen dem Hinterhauptlappen und dem Pulvinar, der untere Thalamusstiel zwischen Schläfenlappen und dem ventralen Teil des Thalamus.

2. Die Gratioletsche Sehstrahlung ist die Verbindung zwischen der Hirnrinde aus der Umgebung der Fissura calcarina (Sehzentrum) mit dem lateralen Kniehöcker, dem Pulvinar und dem oberen Vierhügel.

3. Die Hörstrahlung verbindet die Rinde der oberen Schläfenwindung mit dem medialen Kniehöcker und dem unteren Vierhügel.

4. Die Strahlungen des roten Kerns stammen von der Rinde des Operculum und des Stirnlappens.

5. Die Strahlungen des Corpus striatum sind:

a) Fasern von der Rinde des Stirn- und Scheitellappens (Meynert).
b) Verbindungen zwischen Putamen und Schweifkern.
c) Verbindungen zwischen Linsenkern und Thalamus, die Linsenkernschlinge, Ansa lenticularis, bestehend aus Fasern von allen Gliedern des Linsenkerns, welche an dessen Basis eine dichte Schicht bilden und medianwärts zum Thalamus ziehen.

B. Lange Projektionsbahnen.

Sie ziehen ohne Unterbrechung von ihrem Ursprungsort, der Endhirnrinde, durch die innere Kapsel und den Hirnschenkelfuß zu den Endstätten in Brücke, Medulla oblongata, Rückenmark.

1. Die Pyramidenbahn, Tractus cerebrospinalis, beginnt in der Rinde der vorderen Zentralwindung, des Lobulus paracentralis, sowie der angrenzenden Teile der oberen Stirnwindung, zieht durch die Gegend des Knies und des hinteren Schenkels der inneren Kapsel, bildet das zweite bis vierte Fünftel des Hirnschenkelfußes und endigt in den motorischen Kernen des Mittelhirns, Hinterhirns, Nachhirns und des Rückenmarkes.

2. Die frontale Brückenbahn, Tractus frontopontinus, entspringt in der Rinde der oberen und der mittleren Stirnwindung, zieht durch die Gegend des Knies und des vorderen Schenkels der inneren Kapsel, nimmt im Hirnschenkelfuß das mediale Fünftel ein und endigt in ventralen Brückenkernen.

3. Die temporale Brückenbahn, Tractus temporopontinus, entspringt nach Flechsig aus der Rinde der oberen Schläfenwindung, zieht durch die Gegend des hinteren Schenkels der inneren Kapsel, nimmt das laterale Fünftel des Hirnschenkelfußes ein und endigt in dorsalen Brückenkernen.

5. Die Wurzeln der Hirnnerven.

Hirnnerven werden jene Faserstränge genannt, welche in symmetrischer Reihenfolge im Gehirn oder außerhalb des Gehirns in besonderen Ganglien entspringen, an bestimmten Stellen die Gehirnoberfläche erreichen und zu einem weitausgedehnten, vom Kopf bis zu den Bauchorganen sich erstreckenden peripheren Gebiet verlaufen, um letzteres mit dem Gehirn in funktionelle Beziehungen zu setzen.

Wie an allen peripheren Nerven, so ist auch an den Hirnnerven eine innere und eine äußere Bahn zu unterscheiden. Nicht die innere, intercerebrale Bahn, mit welcher sie einen gewissen Teil der weißen Substanz des Gehirns ausmachen, ist für jetzt zu untersuchen, auch nicht die periphere Ausbreitung, sondern nur Zahl, Reihenfolge, Austritt an der Oberfläche des Gehirns.

Seit Sömmering zählt man in Deutschland und Frankreich allgemein zwölf Hirnnervenpaare, nicht sowohl aus wissenschaftlichen Gründen, als aus Gründen des Herkommens; dasselbe gilt für England, wo man früher nach der Einteilung von Willis nur neun Hirnnerven aufzählte; Olfactorius und Opticus werden in der heute gebräuchlichen Einteilung als die beiden ersten Hirnnerven gerechnet.

In neuerer Zeit ist noch ein dreizehnter Hirnnerv dazu gekommen, der N. terminalis, welcher neben dem N. olfactorius in das Gehirn eintritt.

Die Hirnnervenzählung gehört zu den schwierigen Problemen; die sichere wissenschaftliche Durchführung des Unternehmens ist zurzeit nicht einmal möglich, obwohl schon eine umfangreiche Grundlage vorliegt; sie setzt nichts weniger voraus, als die gesamte vergleichende Anatomie und die gesamte vergleichende Entwicklungsgeschichte, insbesondere des Kopfes, wie an späterer Stelle erhellen wird.

Fürs erste ist es also geraten, mit Sömmering folgende Hirnnerven zu zählen; 1. N. olfactorius (und N. terminalis), 2. N. opticus, 3. N. oculomotorius, 4. N. trochlearis (patheticus), 5. N. trigeminus, 6. N. abducens, 7. N. facialis, 8. N. acusticus, 9. N. glossopharyngeus, 10. N. vagus (pneumogastricus), 11. N. accessorius (recurrens), 12. N. hypoglossus.

Drei von diesen Nerven sind spezifische Sinnesnerven (I, II u. VIII) für Geruch, Sehen und Hören; sechs sind beim Erwachsenen motorischer Natur (III, IV, VI, VII, XI u. XII); drei sind gemischte Nerven (V, IX u. X); der IX. ist mit dem größeren Teil seiner Fasermasse wiederum spezifischer Sinnesnerv für den Geschmack.

Über die Funktion des N. terminalis ist noch nichts Sicheres bekannt.

Austrittsstellen der Hirnnerven aus dem Gehirn[1]). Figg. 67, 74, 112.

Der N. olfactorius (I) wird jederseits durch die Summe der Fila olfactoria dargestellt, welche am Bulbus olfactorius die Gehirnoberfläche verlassen.

Der N. terminalis tritt kaudal vom Bulbus olfactorius aus.

Dieser Nerv ist zuerst von G. Fritsch (Unters. über d. feineren Bau d. Fischgehirns, Berlin 1878) gefunden und als „überzähliger Nerv" bezeichnet worden. Sein jetziger Name stammt von Locy (Anat. Anz., 26. Bd.). Er ist wahrscheinlich ein receptorischer Nerv, denn er entwickelt ein Ganglion mit bipolaren Ganglienzellen. Seine periphere Ausbreitung befindet sich innerhalb der Nasenhöhle. J. B. Johnston, Nervus terminalis etc. Journ. comp. Neurol. 1913. — Derselbe, The nervus terminalis in man and mammals. Anat. Record. 1914. — C. Brookover, The nervus terminalis in adult man. Journ. comp. Neurol. 1914.

Der N. opticus (II) geht in lateralwärts und vorwärts gerichteter Bahn aus dem Chiasma opticum hervor.

Der Oculomotorius (III) verläßt das Mittelhirn mit 9—12 Bündeln an der ventralen Fläche des Hirnschenkels, im Sulcus nervi oculomotorii, an der Grenze zwischen Fuß und Haube des Hirnschenkels. Fig. 68.

---

[1]) Über den Ursprung der Hirnnerven s. unten: Feinerer Bau des Gehirns.

Der Trochlearis (IV) gelangt mit zwei oder mehreren Fäden, die sogleich zusammentreten, als einziger der Hirnnerven an der dorsalen Oberfläche des Gehirns heraus, und zwar am Seitenrande des vorderen Marksegels, lateral vom Frenulum veli medullaris anterioris, dicht hinter der Vierhügelplatte. Fig. 81.

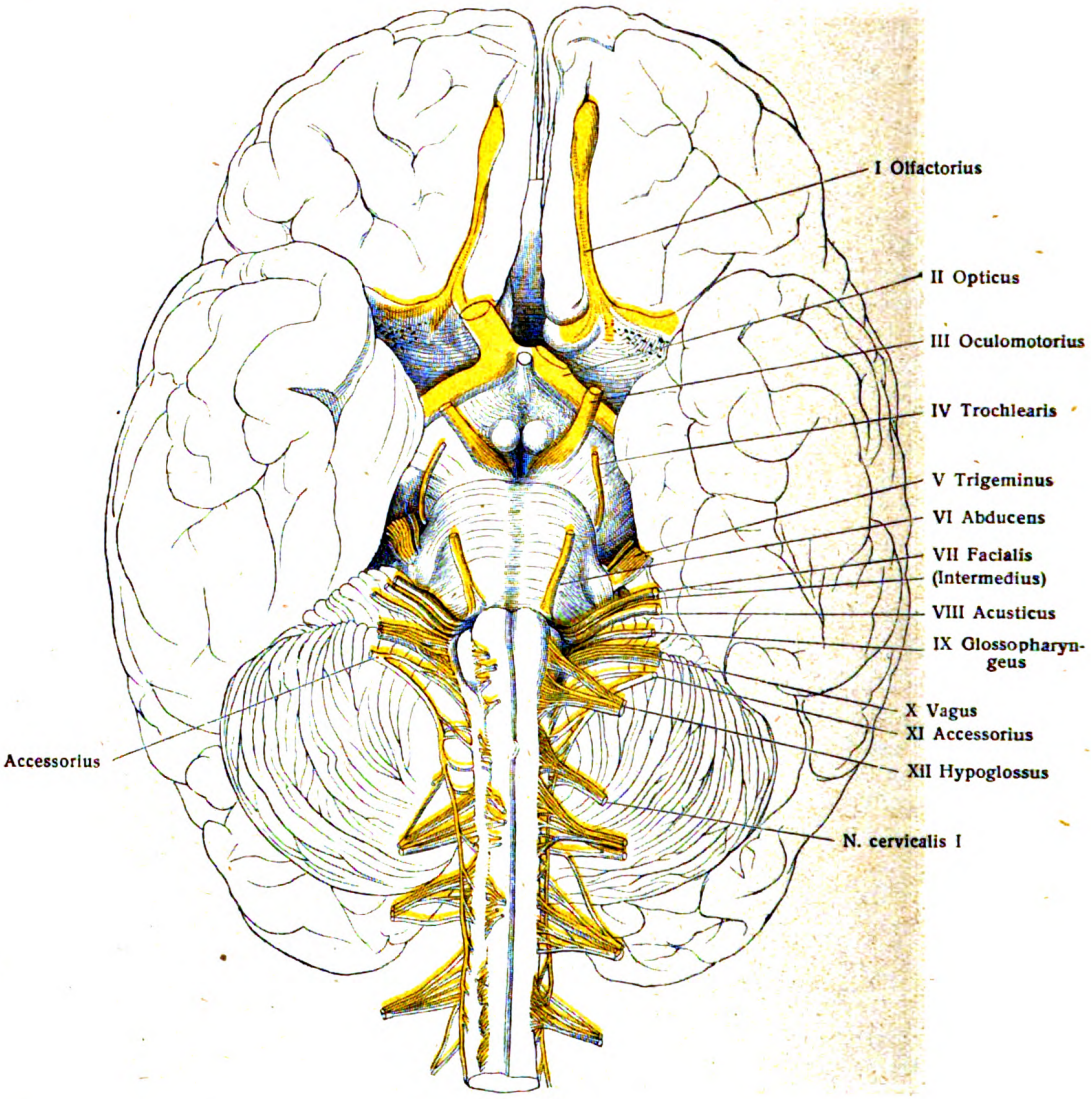

Fig. 112.

Hirnnerven, Gehirn mit dem angrenzenden Teil des Rückenmarkes, von der ventralen (basalen) Fläche. Rechts sind die vorderen Wurzeln kurz abgeschnitten und medianwärts umgeschlagen. (Nach Rüdinger und Henle.)

Er verläuft zuerst seitwärts, dann ventralwärts um den vorderen Kleinhirnstiel und den Großhirnschenkel und kommt nunmehr an der Gehirnbasis zum Vorschein, um weiterhin unter der ventralen Fläche des Hirnschenkels vorwärts zu ziehen. Obwohl sein Austritt so eigentümlich ist, liegt sein Ursprungskern ganz regelmäßig ventral vom Aquaeductus cerebri.

Der Trigeminus (V) kommt mit etwa 50 sensiblen Wurzelbündeln an der Grenze zwischen Brücke und Brückenarm, d. i. in der Trigeminus-Facialislinie zur Oberfläche, und zwar an der Grenze des vorderen und mittleren Drittels dieser Längslinie; die Austrittsstelle ist also vom kaudalen Rande des Brückenarmes etwa

doppelt soweit entfernt als vom rostralen. Die motorische Portion tritt neben oder vor der sensiblen aus und legt sich darauf naturgemäß an die mediale Fläche der sensiblen, wie der Facialis an den Acusticus, wie die motorischen Wurzeln der Spinalnerven an die sensiblen.

Der Abducens (VI) tritt zur Oberfläche medial vom Facialis in der lateralen Querfurche, welche die Brücke von der Pyramide trennt.

Der Facialis (VII) verläßt das Hinterhirn am kaudalen Rande der Brücke, an der Grenze der letzteren gegen den Brückenarm, d. i. am hinteren Ende der Trigeminus-Facialislinie, in der Furche zwischen dem Brückenarm und der Olive; medial vom Acusticus.

Er wird alsbald in eine mediale Rinne des Acusticus aufgenommen.

Der Acusticus (VIII) tritt mit der Hauptmasse seiner Fasern hinter der Brücke, lateral vom Facialis, aus dem Corpus restiforme hervor, zur Seite der Furche, welche letzteren Strang vom Seitenstrang der Oblongata trennt.

Mit der unteren Fläche dieses Bündels verschmelzen andere, welche am dorsolateralen Rande der Oblongata austreten, scheinbar aus den Striae medullares hervorgehen, sich um die Seitenfläche des Corpus restiforme lateralwärts krümmen und dabei mit diesem Strang und mit dem Flockenstiel durch Bindegewebe oft fest verbunden sind.

Der Glossopharyngeus (IX) verläßt die Oblongata ebenfalls im Sulcus lateralis posterior, und zwar am rostralen Ende desselben.

Aus 5—6 Wurzelbündeln entwickeln sich zuerst zwei Stämmchen. Die am meisten rostrale Wurzel tritt hinter und zwischen den Wurzelbündeln des Facialis und Acusticus zur Oberfläche. Die Wurzelbündel des Vagus und Glossopharyngeus schließen sich so unmittelbar aneinander, daß sie nur von den Stämmen aus gesondert werden können.

Der Vagus (X) tritt aus der Oblongata mit 10—15 Bündeln aus dem Sulcus lateralis posterior hervor.

Der Accessorius (XI) besteht aus einem cerebralen und einem spinalen Teil, d. i. aus dem Accessorius vagi und dem Accessorius spinalis.

Der letztere setzt sich aus 6—7 Wurzelbündeln zusammen, welche in weiten Abständen aus dem Halsmark austreten, so daß der letzte Wurzelfaden in der Höhe des VI. Halsnerven zur Oberfläche gelangt. Nach und nach laufen sie zu einem Stämmchen zusammen. Schon im Beginn treten die Bündel dorsal vom Ligamentum denticulatum aus. Bis zum I. Halsnerven rücken die Austrittsstellen der Wurzelbündel immer näher zu den hinteren Spinalnervenwurzeln heran und fallen am I. Halsnerven so mit der hinteren Wurzel zusammen, daß ein Bündel sich auf beide verteilen kann. Der cerebrale Teil des Accessorius, Accessorius vagi, verläßt die Oblongata mit 4—5 Bündeln, im kaudalen Anschluß an die Vaguswurzeln, im Sulcus lateralis posterior.

Der Hypoglossus (XII) verläßt die Medulla oblongata mit 10—15 Wurzelfäden, welche in einer Längsreihe aus dem Sulcus lateralis anterior der Oblongata hervortreten und sich zu zwei Bündeln vereinigen. Figg. 67, 74, 112.

6. Die Hüllen des Gehirnes. Meninges.

A. Die harte Hirnhaut. Dura mater encephali. Fig. 113.

Die harte Hirnhaut ist zugleich äußere Gehirnhülle und inneres Periost der Schädelknochen (Endocranium).

Bei Kindern der Innenfläche des Schädels fester anhaftend, steht sie beim Erwachsenen an vielen Stellen nur in lockerer Verbindung mit ihm. Im Bereich der Schädelnähte und insbesondere am Körper des Keilbeins und Hinterhauptbeins ist jedoch auch beim Erwachsenen die Verbindung eine innige. Die äußere Oberfläche ist wegen der Verbindungsfäden rauh, die Innenfläche glatt und glänzend. Letztere ist vollständig, erstere nur zwischen den Verbindungsfäden von Endothel bekleidet.

Die innere glatte Oberfläche der Dura steht mit den übrigen Hirnhäuten in Verbindung:

1. durch die verschiedenen Hirnvenen, welche zu den Sinus venosi der Dura gelangen;
2. durch die sogenannten Arachnoidalzotten oder Pacchionischen Granulationen.

Eine Spaltung der Dura in zwei Blätter tritt an vielen Orten zutage:

1. im Bereich der Sinus venosi;
2. im Bereich des Cavum ganglii semilunaris, welches auf der vorderen Fläche des Felsenbeins liegt;
3. im Bereich des Saccus endolymphaticus des häutigen Labyrinths, an der hinteren Fläche des Felsenbeins.

Fortsätze der Dura:

a) äußere: Die Durascheiden der Hirnnerven. Wie die Dura spinalis an die Spinalnerven, so gibt die Dura cerebri an die Hirnnerven starke Scheiden ab.

b) innere: Durch die inneren Fortsätze wird das Cavum cranii unvollständig in einige den Hauptteilen des Gehirns entsprechende Kammern zerlegt. Solcher Fortsätze sind zwei sagittale und zwei transversale vorhanden. Die sagittalen werden Hirnsicheln, Falx cerebri und Falx cerebelli, genannt, die queren Fortsätze sind das Kleinhirnzelt, Tentorium cerebelli, und das Hypophysendach, Diaphragma sellae. Das Tentorium bildet keinen vollständigen Abschluß des von ihm bedeckten unteren Raumes gegen den oberen Schädelraum; beide Räume stehen vielmehr miteinander in Verbindung. Die vordere Begrenzung dieser Pforte wird durch die Sattellehne, die seitlich-hintere durch einen tiefen Ausschnitt des vorderen Randes des Tentorium gebildet, durch die Incisura tentorii. Die beiden Sicheln und das Zelt stoßen an der Protuberantia occipitalis interna unter Bildung einer Kreuzfigur zusammen.

1. Kleinhirnzelt, Tentorium cerebelli. Fig. 113.

Es bildet eine straffgespannte, dorsal gewölbte quere Scheidewand zwischen der basalen Fläche der Hinterhauptlappen des Endhirns und der dorsalen Fläche des Kleinhirns. Durch die Incisura tentorii wird die Form des Zeltes halbmondförmig, mit hinterer Konvexität, vorderer Konkavität. Man unterscheidet am Zelte eine dorsale oder cerebrale und eine ventrale oder cerebellare Fläche; einen vorderen freien konkaven und einen hinteren befestigten konvexen Rand. Der letztere inseriert 1. an den Sulci transversi des Occipitale und Parietale, in deren Bereich er den Sinus transversus einschließt; 2. an der oberen Kante des Felsenbeins, wo er den Sinus petrosus superior einschließt.

An der Spitze des Felsenbeins trifft der äußere mit dem inneren Rand zusammen. Eine von der Felsenbeinspitze zum Processus clinoideus anterior gespannte Fortsetzung dieses Randes wird Plica petroclinoidea lateralis genannt; die von der Felsenbeinspitze zum Processus clinoideus posterior gespannte Fortsetzung heißt Plica petroclinoidea medialis (s. unten, Hirnnerven).

An der Vereinigungsstelle des Tentorium mit der Falx cerebri befindet sich der Sinus rectus, welcher hinten in den sogenannten Confluens sinuum mündet, während er vorn durch eine dreieckige Lücke, Foramen tentorii, die V. cerebri magna (Galeni) aufnimmt.

2. Großhirnsichel, Falx cerebri. Fig. 113.

Die Großhirnsichel erstreckt sich von der Crista galli bis zur Protuberantia occipitalis interna, ist median gestellt und dringt zwischen beiden Hemisphären des Endhirns, entsprechend der Fissura longitudinalis cerebri, fast 3 cm tief ein, so daß sie vom Balken nur noch 2 mm entfernt bleibt. Der Fortsatz ist sichelförmig, hat zwei sagittal stehende Flächen, welche den medialen Rändern der Hemisphären zugewendet sind, sowie einen konvexen äußeren (oberen) befestigten und einen konkaven inneren (unteren) freien Rand.

Der konvexe Rand haftet an der Crista frontalis und an den Seitenrändern des Sulcus sagittalis des Schädeldaches bis zur Protuberantia occipitalis interna. Der zwischen der äußeren und inneren Duralamelle eingeschlossene Raum, Sinus sagittalis superior, hat dreieckigen Querschnitt und ist von Endothel ausgekleidet. Der konkave Rand ist stärker gekrümmt und viel kürzer, da er vorn weiter nach hinten entspringt und hinten weiter nach vorn, d. i. am hinteren Winkel der Incisura tentorii, endet. Er schließt den schwachen Sinus sagittalis inferior ein. Derjenige Rand endlich, mit welchem die Sichel entlang dem Sinus rectus in das Tentorium übergeht, stellt den Zeltrand, der gegenüberliegende, welcher am Hahnenkamm befestigt ist, den Kammrand der Sichel dar.

3. Kleinhirnsichel, Falx cerebelli.

Die Kleinhirnsichel macht sich als eine sagittale kleine Fortsetzung der Großhirnsichel im hinteren unteren Teile des Schädelgewölbes geltend. Sie besitzt eine Basis, welche die kleine Sichel mit dem Zelte verbindet, einen konvexen äußeren (hinteren) und einen konkaven inneren (vorderen) Rand. Der konvexe Rand befestigt sich, den Sinus occipitalis bergend, an der Crista occipitalis interna. Entsprechend den beiden terminalen Schenkeln der letzteren läuft auch die kleine Sichel in zwei niedrige auseinanderweichende Falten aus, welche seitliche Fortsetzungen des Sinus occipitalis einschließen können.

4. Diaphragma sellae.

Das die freie (innere) Wand des Sinus cavernosus bildende Durablatt brückt sich quer über den Türkensattel hinweg zu dem entgegenkommenden der andern Seite und läßt nur eine kleine mittlere Pforte frei, das Foramen diaphragmatis (sellae), für den Durchtritt des Infundibulum. Zwischen dem basalen und dorsalen Durablatt der Sella liegt die Hypophysis cerebri eingeschlossen.

Feinerer Bau. Der feinere Bau der Dura cerebri stimmt mit demjenigen der Dura spinalis im wesentlichen überein. Sie besteht vor allem aus dicht verflochtenen Bindegewebsbündeln. Der äußere Teil der Dura zeigt eine andere Faserung als der innere, cerebrale (Key, Retzius und Michel). Die Hauptrichtung in der inneren Lage geht von vorn-medial nach hinten-lateral; in der äußeren Lage von vorn-lateral nach hinten-medial. Dazu kommen pinselförmige Ausstrahlungen in querer Richtung, die dem Ursprung der Sichel entsprechen. Infolge der Wucherung der Arachnoidalzotten kann die Dura stellenweise so verdünnt sein, daß sie siebförmig durchbrochen erscheint. An der Sichel strahlen die Fasern vom vorderen Ende der Basis radienartig zum konvexen Rande aus; am Tentorium ziehen sie von derselben Stelle lateralwärts.

Die Dura cerebri erhält arterielle Blutgefäße von verschiedenen Seiten; insbesondere sind die Aa. meningeae mediae, meningeae anteriores, sowie die A. meningea posterior aus der A. pharyngea ascendens und die Rr. meningei der Aa. occipitales und vertebrales zu nennen. Sie verlaufen im äußeren Blatt, sind nur durch wenig Bindegewebe vom Knochen getrennt und hinterlassen, wie aus der Knochenlehre bekannt ist, zum Teil bestimmte Furchen an den Knochen. Sie werden in der Regel von zwei Venen begleitet.

Von Lymphgefäßen ist in der Dura ein Saftbahnsystem enthalten. Zwischen den verflochtenen Bindegewebsbündeln bleiben nämlich feine kapillare Spalten frei, die wenigstens auf einer Seite von flachen Endothelzellen begrenzt sind. Durch Einstich in das Gewebe der Dura kann dieses Saftbahnsystem injiziert werden, wobei die Masse an der cerebralen Fläche der Dura (in den Subduralraum) leicht ausfließt (Michel).

Die Nerven der Dura bestehen aus feinen Zweigen des Trigeminus, Vagus, Hypoglossus und Sympathicus. Es sind vasomotorische und eigene Nerven

der Dura vorhanden (Rüdinger, Alexander). Acquisto, V. und E. Pusateri (Über Nervenendigungen in der Dura mater 1896) gelangten zu folgenden Ergebnissen.

Außer Vasomotoren sind auch Nn. proprii vorhanden. Letztere bilden mit ihren feinen Verzweigungen ein reiches Netzwerk, aus welchem feine Endästchen hervorgehen, die mit einer knopfförmigen Anschwellung zwischen den Endothelzellen der inneren Fläche der Dura endigen.

Nose, S., Zur Struktur der Dura mater cerebri. Arbeiten Neurolog. Institut Wien, 8. X. 1902. — Sterzi, G., Intorno alla divisione della dura madre dall' endocranio. Monitore zoolog. ital., 13. Bd., 1902.

B. Arachnoidea encephali.

Die äußere, glatte, endothelbekleidete Fläche dieser zarten gefäßlosen Haut ist der Dura zugewendet und umschließt mit ihr den kapillaren Subduralraum. Die innere Fläche ist rauh und flockig durch die Gegenwart zahlreicher endothelbekleideter Bälkchen und Häutchen, welche die Arachnoidea mit der Pia verbinden und subarachnoidales Gewebe genannt werden. Durch dieses wird der zwischen beiden Häuten befindliche Raum in ein System zusammenhängender kleinerer und größerer Räume verwandelt, welche den Namen subarachnoidale Räume haben und den Liquor subarachnoidalis, einen Teil des Liquor encephalospinalis, enthalten.

Während im Gebiet des Rückenmarkes die Arachnoidea durch einen weiten subarachnoidalen Raum von der Pia getrennt ist, verhält sich die Arachnoidea cerebri in dieser Hinsicht örtlich sehr verschieden. Über den Windungen der konvexen und planen Oberflächen des Endhirns sind die subarachnoidalen Bälkchen so kurz und straff, daß beide Häute als eine betrachtet werden können (Leptomeninx), die aus zwei festen Grenzplatten besteht und im Innern Bälkchen und Zwischenräume enthält. Über den Furchen ändert sich schon das Bild. Die Pia dringt in die Furchen ein, die Arachnoidea brückt sich darüber hinweg. So ist Raum für längere Bälkchen und Häutchen und größere Spalten. Im Gebiet der Hirnbasis und beim Übergang ins Rückenmark ist die Arachnoidea am freiesten, erhebt sich an bestimmten Stellen weit von der Pia und bildet große subarachnoidale Höhlen, Cisternae subarachnoidales.

Die größte dieser Cisternen, Cisterna cerebello-medullaris, ist eine Fortsetzung des hinteren Subarachnoidalraumes des Rückenmarks. Die Arachnoidea dringt nämlich nicht in den Raum zwischen dem Unterwurm und der Tela chorioidea des IV. Ventrikels hinein, sondern brückt sich von der ventralen Fläche des Kleinhirns zur dorsalen Fläche der Oblongata hinüber. Auch der vordere Subarachnoidalraum des Rückenmarkes setzt sich hirnwärts fort. Er fließt mit dem hinteren Raume im Gebiete der Oblongata um so freier zusammen, als das Ligamentum denticulatum hier noch in Wegfall kommt. Die ganze Oblongata ist somit von einem weiten Subarachnoidalraum umgeben. An der ventralen Fläche der Brücke setzt sich dieser Raum in einen mittleren und zwei seitliche Räume fort, Cisternae pontis media und laterales, von welchen der mittlere die A. basilaris einschließt. Vom Vorderrande der Brücke springt die Arachnoidea zum Vorderrande des Chiasma opticum hinüber. In diesem großen Raum sind mehrere Unterabteilungen zu unterscheiden. Eine vom Infundibulum zu den Austrittsstellen der Nn. oculomotorii verlaufende unvollständige Scheidewand trennt einen vorderen, Cisterna chiasmatis, von einem hinteren Teil,

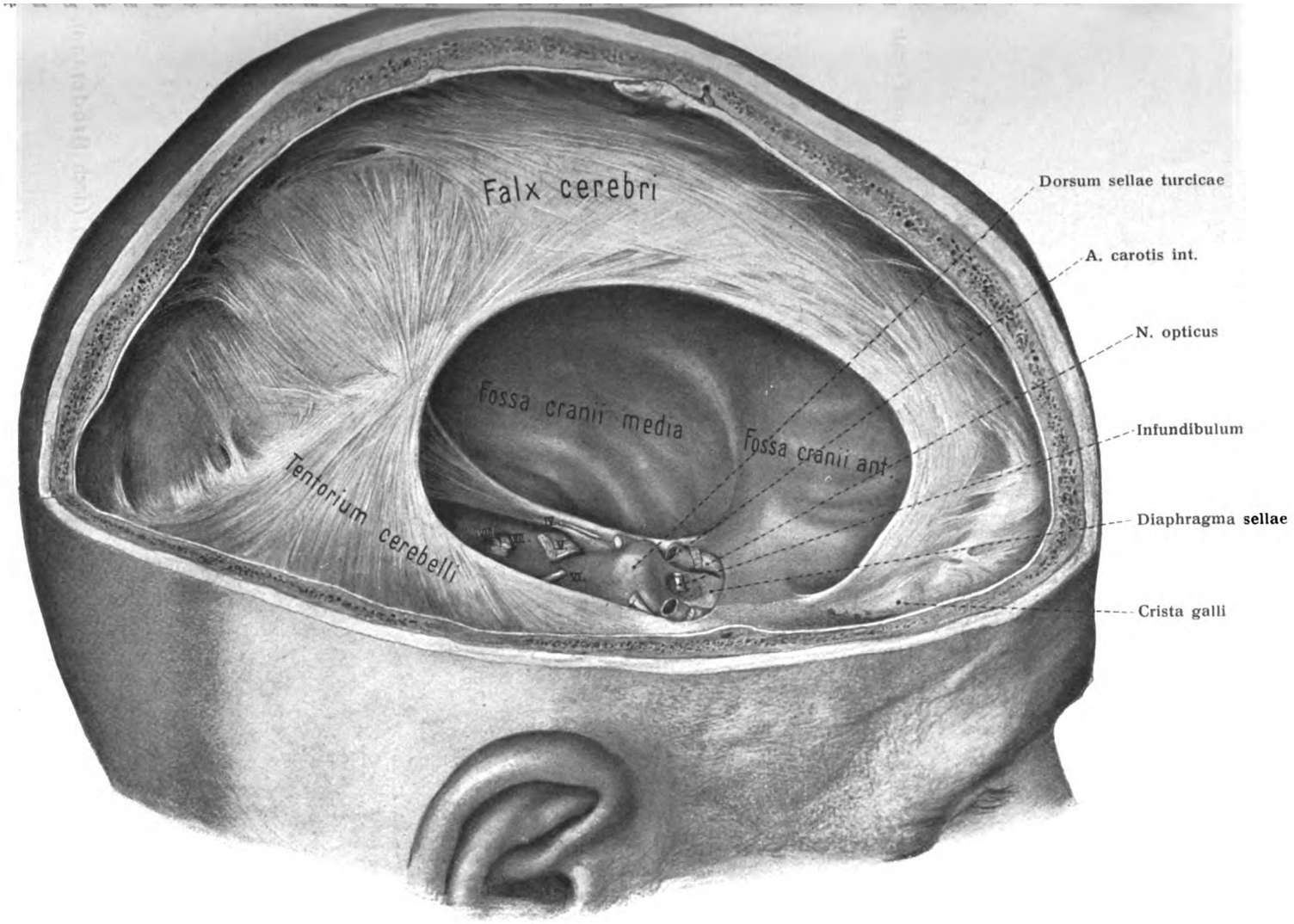

Fig. 113. Tentorium cerebelli und Faix cerebri ($^1/_1$).
Die rechte Hälfte des Schädeldaches ist fast vollständig entfernt.

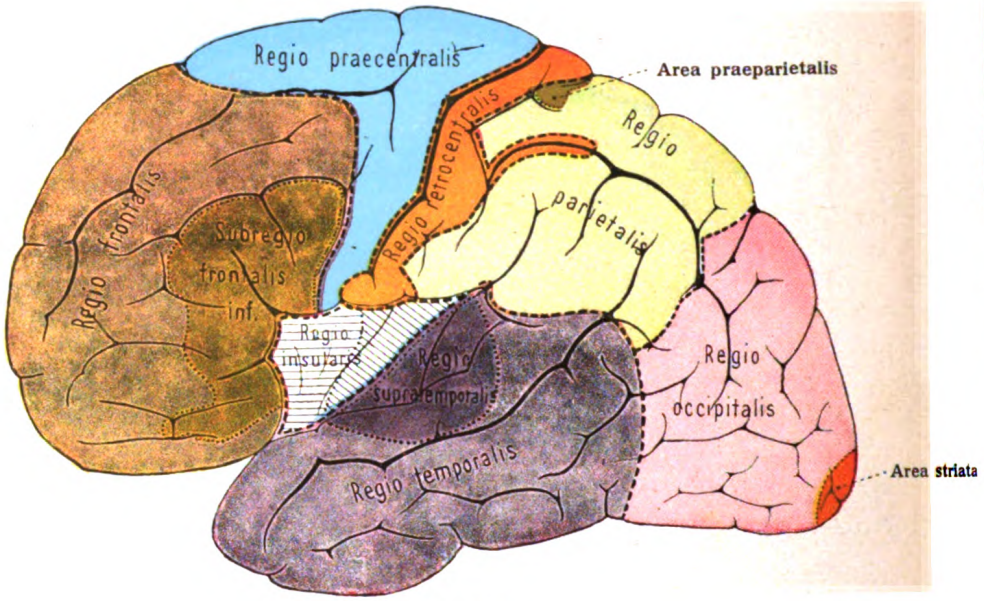

Fig. 114.

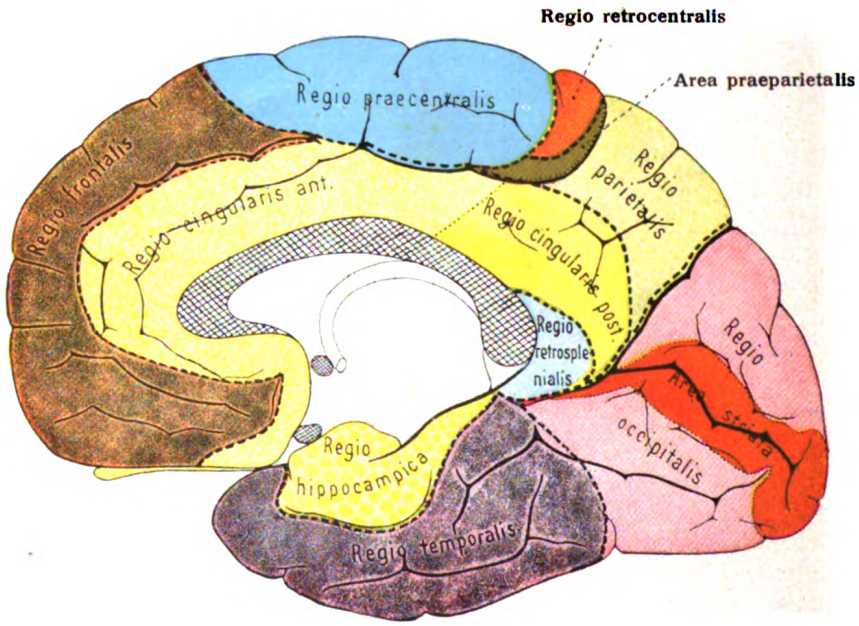

Fig. 115.

Figg. 114, 115. Die Hauptregionen der Endhirnrinde des Menschen (nach Brodmann).

Cisterna interpeduncularis. Vorn und dorsal vom Chiasma liegt die Cisterna laminae terminalis. Ihr folgt dorsal längs der konvexen Fläche des Balkens die Cisterna corporis callosi. Im Gebiet der Vallecula und der Fissura lateralis cerebri treffen wir auf die Cisterna fossae lateralis cerebri (Sylvii). Um die Hirnschenkel herum steigt zur dorsalen Fläche des Hirnstammes die Cisterna ambiens empor, welche auch die Vierhügel einschließt und sich auf den Balken fortsetzt. Um die Vena magna cerebri befindet sich die Cisterna venae magnae cerebri. Werden alle großen und kleinen subarachnoidalen Räume künstlich mit gefärbten Massen gefüllt, so wird die Hirnoberfläche mehr oder weniger vollständig von den umgebenden Massen verdeckt und wird in ihren Einzelheiten nicht mehr gesehen.

Die größeren Blutgefäße des Gehirnes verlaufen innerhalb der subarachnoidalen Räume. Die feineren Zweige dringen zur äußeren Oberfläche der Pia, sind an ihr befestigt und heißen nunmehr Piagefäße. Fig. 116.

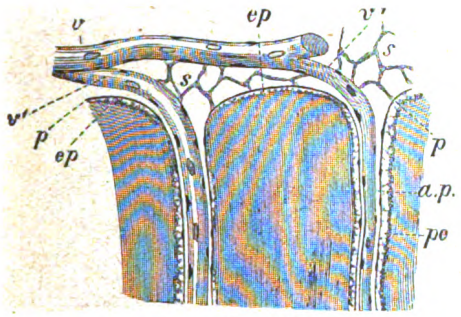

Fig. 116.

Fig. 116. **Durchschnitt durch die Hirnrinde mit eintretenden Blutgefäßen.** (Halbschematisch.)
Mit Benutzung einer Figur von Key und Retzius entworfen.
v, v', v' kapillare Gefäße; *v* noch innerhalb der Subarachnoidalräume; *s* subarachnoidale Bälkchen und Häutchen; *p* Intima pia, sich trichterförmig in die Adventitiascheide der in die Hirnsubstanz eindringenden Gefäße fortsetzend; *a.p,* adventitieller perivasculärer Raum; *pe* Hisscher perivasculärer Raum; *ep, ep* sogenannter epicerebraler Raum.

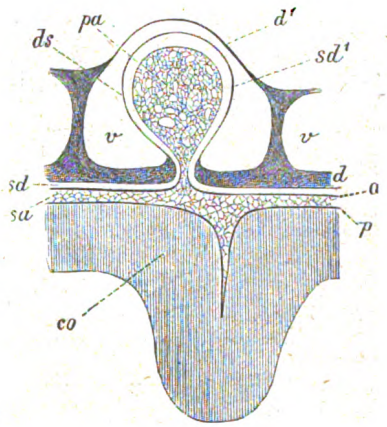

Fig. 117.

Fig. 117. **Schematische Darstellung einer Arachnoidalzotte und ihrer Hüllen.**
co graue Rinde der Endhirn-Hemisphäre; *p* Intima pia; *sa* Subarachnoidalraum mit den subarachnoidalen Bälkchen, sich in die Arachnoidalzotte *pa* kontinuierlich fortsetzend; *a* Arachnoidea; *sd* Subduralraum; *sd'* Subduralraum der Arachnoidalzotte, in der Umgebung des dünnen Stieles der letzteren mit *sd* kommunizierend; *d* inneres Blatt der Dura mater durch den Venenraum *v* vom äußeren Blatte *d'* getrennt; *ds* Durascheide der Arachnoidalzotte.

Die Arachnoidea encephali besteht (mikroskopisch) aus einem mehr oder weniger dichten Flechtwerk von Bindegewebsbündeln, welche zu einer, an beiden Flächen endothelbelegten dünnen Haut ausgebreitet sind.

Granulationes arachnoidales (Pacchioni).

Besondere Gebilde der Arachnoidea sind eigentümliche, kolbige, gefäßlose Wucherungen; man nennt sie arachnoidale Zotten oder Pacchionische Granulationen. Sie ragen im ausgebildeten Zustande verschieden tief in das Duragewebe hinein, welches so verdünnt werden kann, daß die Zotten scheinbar frei der Knochenwand anliegen und in Lücken derselben sitzen. Eine dünne Schicht zwischenliegender Dura fehlt indessen nie. Besonders beliebte Stellen für das Einwuchern der Granulationen sind die Sinus venosi oder ihre nächsten Umgebungen.

Denkt man sich an einem duralen Venenraum die Innenwand durch eine gewucherte Zotte in den Venenraum eingestülpt, so ist hiermit alles Wesentliche bereits gesagt und auch das Verhältnis der Lymphbahnen zu den Gebilden deutlich erkennbar. Der perigranuläre Lymphraum (Fig. 117) ist ein ausgestülpter Teil des subduralen Lymphraumes und steht mit diesem in offener Verbindung. Die Zotte ist aus einem Netzwerk subarachnoidaler Bälkchen zusammengesetzt und entbehrt der Blutgefäße; ihre Außenfläche hat eine Endothelbekleidung Vom duralen Blutraum wird die Zotte getrennt durch den perigranulären Raum und das Innenblatt der Dura. Der Stiel der Zotten kann schmaler oder breiter sein. Sie finden sich vorzugsweise im Sinus sagittalis superior und in seiner Umgebung; sie fehlen aber auch im Gebiet des Sinus transversus nicht. Sie bedürfen ferner für ihr Zustandekommen nicht der Nähe einer Knochenwand; denn sie kommen auch am Sinus rectus vor. Nach den Untersuchungen von Key und Retzius wird durch die Zotten der Übertritt seröser Flüssigkeit aus den subarachnoidalen Räumen in die Venenräume der Dura erleichtert. Ihr Vorkommen bei Erwachsenen ist eine so gewöhnliche Erscheinung, daß sie kaum mehr als anomale Gebilde bezeichnet werden können.

Ihre Bedeutung hat man auch in einer einfachen mechanischen Aufgabe gesucht und sie als knopfartige Befestigungsmittel der Arachnoidea, Pia und Hirnoberfläche an die Dura und das Schädelgewölbe angesehen. — Bluntschli (Morph. Jahrb., 41. Bd., 1910) stellt in der aufsteigenden Primatenreihe eine Zunahme und höhere Differenzierung der arachnoidalen Wucherungen fest.

Wie die Dura, so sendet auch die Arachnoidea einen scheidenartigen Fortsatz, Arachnoidalscheide, zu den Nervenwurzeln. Dadurch wird es begreiflich, daß der Subduralraum und die Subarachnoidalräume des Gehirnes und Rückenmarkes mit den Lymphbahnen der Nerven, und durch diese mit anderen Lymphbahnen in Verbindung stehen. So können vom Subarachnoidalraum des Gehirnes aus z. B. die Lymphgefäße der Nasenschleimhaut, ein Raum um den Sehnerven, der perilymphatische Raum des Gehörlabyrinthes künstlich gefüllt werden.

Die subarachnoidalen Räume des Gehirnes und Rückenmarkes kommunizieren an drei Stellen mit dem Ventrikelsystem des Gehirnes:

1. durch die Apertura medialis ventriculi quarti (Foramen Magendii).
2. und 3. durch die paarige Apertura lateralis ventriculi quarti (Key-Retzii); siehe Pia.

C. Pia mater encephali. Fig. 116.

Innig der Gehirnoberfläche angeschmiegt, dringt die Pia in die Tiefe aller Furchen und Fissuren ein, nie jedoch in die Ventrikel des Gehirnes selbst, wie man es früher von den Plexus chorioidei annahm; auch bei ihnen bekleidet sie nur die Außenfläche der epithelial gebliebenen Wandteile des Gehirnes, die Laminae chorioideae epitheliales.

Auf der Außenseite der Pia cerebri sind die kleineren Blutgefäße fest angeheftet. Im Gebiete der Cisternae subarachnoidales liegen ähnliche Verhältnisse vor wie am Rückenmark. Die Blutgefäße verhalten sich in ihrem weiteren Verlaufe, wie bereits S. 26 beschrieben ist, d. h. es kommen Piatrichter und adventitielle Scheiden vor. Die zwischen diesen Scheiden und der Gefäßwand vorhandenen Kanalräume hängen mit den subarachnoidalen Räumen unmittelbar zusammen.

Als besondere Gebilde der Pia cerebri und des Ventrikelepithels sind die Telae chorioideae und die Plexus chorioidei zu nennen.

Man unterscheidet zwei Telae chorioideae, Aderhautausbreitungen, eine obere und eine untere, welche den beiden queren Gehirnspalten und deren Lage entsprechen. Die Tela chorioidea ventriculi tertii ist zwischen die ventrale Fläche des Balkens und des Gewölbes einerseits und die dorsale Fläche des Zwischenhirnes andererseits nach vorn vorgeschoben. Die Tela chorioidea ventriculi quarti dagegen dringt zwischen der ventralen Fläche des Kleinhirns und der dorsalen Fläche der Medulla oblongata vor.

1. Tela chorioidea ventriculi tertii. *Figg. 73, 92, 93, 118, 119.*

Sie hat die Form eines gleichschenkeligen Dreiecks mit vorderer, an die Columnae fornicis reichender Spitze und hinterer, dem Balkenwulst entsprechender

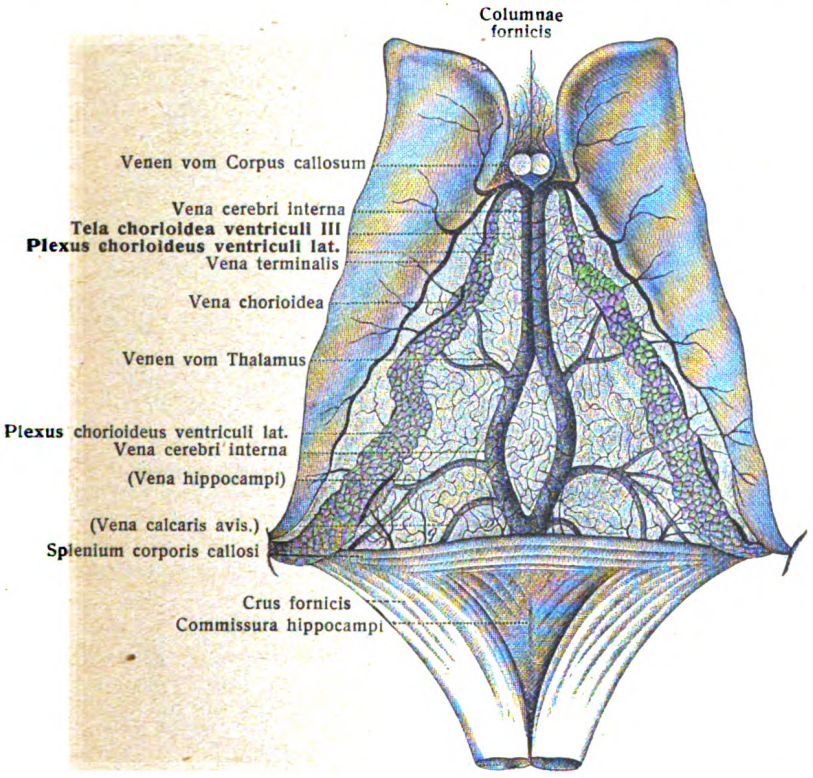

Fig. 118.

Tela chorioidea ventriculi tertii und Plexus chorioidei ventriculi lateralis. (Nach Vicq d'Azyr.) 3:2. Der Balken ist abgetragen; die Columnae fornicis sind am Foramen interventriculare (Monroi) durchgeschnitten, Corpus und Crura fornicis sind nach hinten umgeklappt.

Basis und besteht aus einem dorsalen und einem ventralen Blatte, welche durch subarachnoidales Gewebe miteinander verbunden werden. Seitlich schlägt sich das dorsale in das ventrale Blatt um. Der Umschlagrand ist durch den in den Seitenventrikel des Endhirnes vorspringenden Plexus chorioideus ventriculi lateralis ausgezeichnet, welcher sich vom Foramen interventriculare durch die Pars centralis ventriculi lat. bis zum Ende des Unterhornes erstreckt. An der Stelle des Trigonum collaterale, wo Hinterhorn, Unterhorn oder Pars centralis zusammenstoßen und der Seitenventrikel weit ist, bildet der Plexus eine dickere Masse, das Glomus chorioideum. Die beiden Plexus laterales gehen vorn, in dem zwischen

beiden Foramina interventricularia liegenden schmalen Raume, in den sie ventralwärts umbiegen, ineinander über und entsenden nach hinten die beiden schmalen, dicht nebeneinander gelagerten Plexus chorioidei ventriculi tertii, mittlere Adergeflechte, deren Verhältnisse aus den Figg. 92, 93, 119 ersichtlich sind. Während im Plexus chorioideus ventriculi lateralis das dorsale Blatt die dem Plexus angehörigen gefäßtragenden Zotten entwickelt, ist es im Plexus chorioideus ventriculi tertii das ventrale.

Das laterale Ende des Plexus chorioideus ventriculi lat. ist an der Taenia chorioidea, das mediale am lateralen freien Rande des Fornix befestigt (Fig. 119). Das Epithel des Plexus setzt sich, entsprechend den Anheftungslinien, in die Bekleidung der bezüglichen Organe fort. Die beiden Plexus chorioidei ventriculi tertii sind seitlich an der Stria medullaris thalami befestigt. Weiter hinten geht die Befestigung auf die Habenulae und auf die Oberfläche des Corpus pineale über. In dem subarachnoidalen Gewebe, welches zwischen den Piablättern der Tela chorioidea ventriculi tertii enthalten ist, verlaufen zwei größere Venen, die

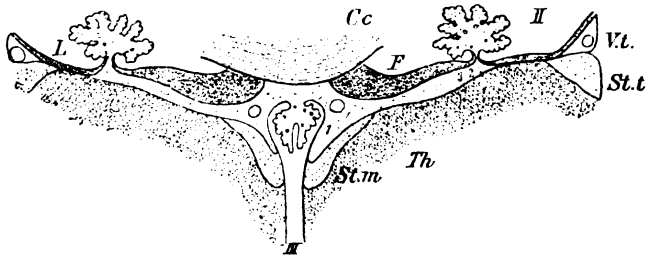

Fig. 119.

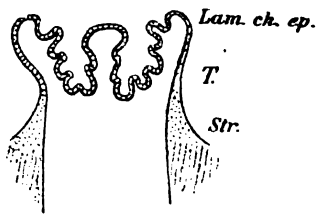

Fig. 120.

Fig. 119. **Querschnitt durch die Tela chorioidea ventriculi tertii und deren Umgebung.**
II Ventriculus lateralis; *III* Ventriculus tertius; *C.c.* Corpus callosum; *F* Fornix; *Th* Thalamus; *St.m.* Stria medullaris; *St.t.* Stria terminalis; *V.t.* Vena terminalis; *L* Lamina affixa. 1 Taenia thalami; 2 Taenia chorioidea; 3 Taenia fornicis. Die Figur zeigt den Übergang der Taenien in das Epithelblatt der Plexus chorioidei.

Fig. 120. **Schema zur Demonstration des Verhaltens der Striae, Taeniae und der Lamina chorioidea epithelialis.** (W. His.)

Venae cerebri internae; sie vereinigen sich am hinteren Ende der Tela zur Vena cerebri magna (Galeni). Jede V. cerebri interna nimmt am vorderen Ende der Tela die V. chorioidea und die V. terminalis auf. Fig. 118.

2. Tela chorioidea ventriculi quarti. Figg. 68, 86, 121.

Sie besteht aus der epithelialen, seitlich zur Taenia ventriculi quarti und vorn zum Velum medullare posterius ziehenden Decke des IV. Ventrikels und der ihr aufliegenden Pialamelle. Das Piablatt, welches der gegenüberliegenden Kleinhirnfläche angehört, kann, wenn man will, als dorsales Blatt der Tela chorioidea betrachtet werden. Die Basis dieser Tela liegt vorn und zieht entlang dem Velum medullare posterius zu den Flockenstielen; sie ist folglich breit zwischen den beiderseitigen Flockenstielen gelegen und hat als mittleren Befestigungspunkt den Nodulus des Unterwurmes; die Spitze liegt am hinteren Ende des IV. Ventrikels, am Calamus scriptorius.

Auch hier gelangt jederseits ein Plexus lateralis und ein scheinbar unpaarer Plexus medius zur Ausbildung. Die ersteren erstrecken sich vom Nodulus seitlich zu den Recessus laterales ventriculi quarti; der letztere, aus zwei nebeneinanderliegenden Streifen bestehend, zieht vom Nodulus rückwärts, tritt aus

der Apertura medialis ventriculi quarti hervor und zieht sich noch eine Strecke weit am Unterwurm hinauf. Im Recessus lateralis hat der Plexus mit seiner seitlichen Umschließung durch die Taenia ventriculi quarti die Form eines mit Beeren beladenen Füllhornes und wird auch Füllhorn oder Bochdaleksches Blumenkörbchen genannt.

Während die Tela chorioidea ventriculi tertii völlig geschlossen ist, kommen, wie schon erwähnt, an der Tela chorioidea ventriculi quarti zweierlei sekundäre Durchbrechungen vor, eine mittlere, die Apertura medialis ventriculi quarti (Foramen Magendii), und zwei seitliche, die an den Recessus laterales sich ausgebildet haben, Aperturae laterales ventriculi quarti (Key-Retzii).

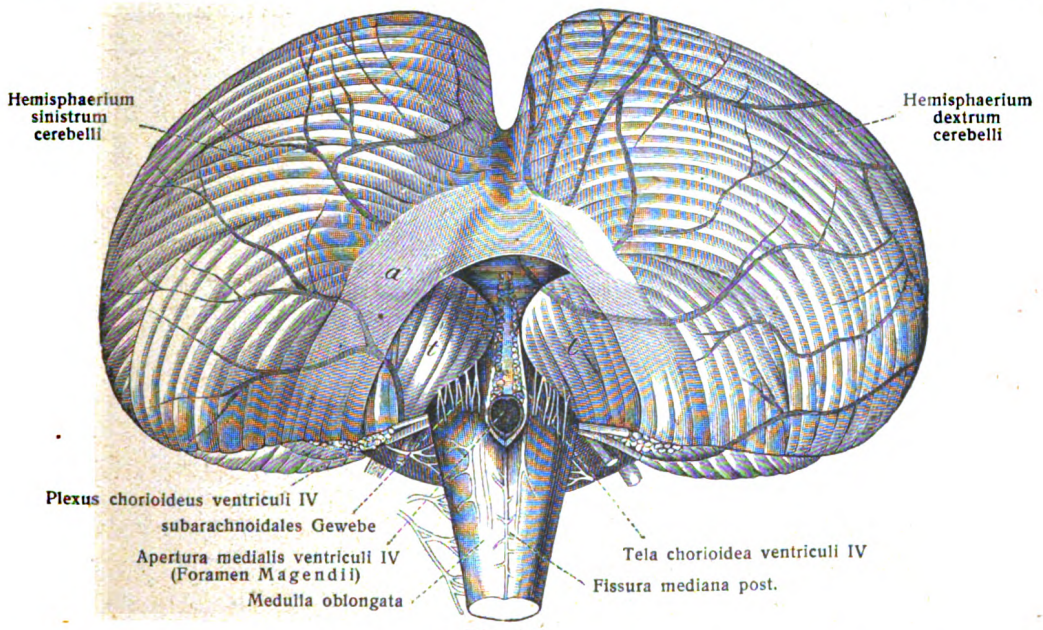

Fig. 121.

Untere Fläche des Kleinhirnes und obere der Medulla oblongata, nach Spaltung der Arachnoidea auseinandergebogen, um die Apertura medialis ventriculi quarti zu zeigen. (Key und Retzius.)
a Arachnoidalwand der Cisterna cerebello-medullaris; *t, t* Tonsillen des Kleinhirnes. Man sieht, wie aus der Apertura medialis ventriculi quarti der mittlere Teil der beiden Plexus chorioidei ventriculi IV hervorkommt und sich eine Strecke weit an der unteren Fläche des Unterwurmes entlang zieht.

Die Apertura medialis (Fig. 121) befindet sich im hinteren Bereich des Ventrikeldaches, unmittelbar vor dem Obex. Die beiden anderen nehmen die Enden der Recessus laterales ein. Key und Retzius haben diese Öffnungen des IV. Ventrikels ausführlich beschrieben und ihr wirkliches Vorhandensein früheren abweichenden Meinungen gegenüber sichergestellt. Ihre Angaben haben durch spätere Untersuchung von in Müllerscher Flüssigkeit gehärteten Gehirnen volle Bestätigung gefunden.

So untersuchte Heß zu diesem Zwecke 30 Gehirne von Erwachsenen, 10 von Neugeborenen, 7 von Feten. Das Magendiesche Loch, seit 1842 bekannt geworden, stellt meist nicht eine Durchbrechung einer Membran dar, sondern erscheint als die Endmündung eines kurzen, mehr oder weniger zylindrischen Rohres, dessen Wandungen vielfach durchlöchert sind. Im übrigen kommen bedeutende individuelle Schwankungen vor, so daß ausnahmsweise die Öffnung fehlt und die Pia mit dem Ventrikel geschlossen bleibt. Bei Neugeborenen, ja schon bei Feten von 15 cm Länge pflegt die Öffnung vorhanden zu sein. In der Regel wurden auch in den Recessus laterales Öffnungen gefunden.

Die Funktion dieser Öffnungen besteht in der leichteren Ermöglichung einer Druckregulierung des in den Hirnhöhlen enthaltenen Liquor encephalicus, welcher sich durch die Öffnungen mit der subarachnoidalen Lymphe zum Liquor encephalo-spinalis mischt. Die Funktion der Plexus chorioidei aber ist von der ersten Zeit ihrer Ausbildung an keine andere, als Liquor encephalicus abzusondern. Dessen Mengenschwankungen spielen bei den Schwankungen des Blutgehaltes des Gehirnes und Schädelinnenraumes notwendigerweise eine gewisse Rolle.

Die Adergeflechtzotten bestehen aus einem fibrillenarmen Bindegewebe, deckendem Epithel und eingeschlossenen Blutgefäßen. Das Epithel ist niedrig zylindrisch und meist einschichtig; doch kommt auch zwei- und mehrreihiges Epithel auf größeren Strecken vor (Stern und Levy, Virchows Archiv, 233. Bd., 1917). Eine zuführende Arterie und eine abführende Vene bilden ein reiches Kapillarnetz innerhalb der Zotten. Sie haben eine Länge von 1—2 mm und sind in zierlicher Weise mit mehreren sekundären Erhebungen von 0,4 mm, diese wieder mit kleinen tertiären Läppchen von 0,07 mm Länge besetzt.

Hier ist auch der Ort, die mehrfach erwähnten Taenien des Gehirnes (S. 62, 86, 118, 119, 123) übersichtlich zusammenzustellen. Man bezeichnet nach dem Vorgange von Reichert mit jenem Namen alle jene Säume, längs welcher die Substanz des Gehirnes in das Epithel der betreffenden Tela chorioidea sich fortsetzt. Zum Verständnis ist aus der Entwicklungsgeschichte zu erwähnen, daß von der ursprünglichen Wand des embryonalen Gehirnrohres ein größerer Teil sich verdickt und zu Nervensubstanz gestaltet, ein kleinerer Teil dagegen auf epithelialer Stufe verharrt und dünne Platten bildet (Fig. 140). So geschieht es an der Decke des IV. und des III. Ventrikels und in einem Längsstreifen der medialen Wand des Endhirnes. Längs der Grenze der kompakten gegen die dünne Platte haben alle jene Taenien ihre Lage. Die Pia mater geht von der kompakten auch auf die dünne Platte über, welche stellenweise verwickelte Einfaltungen erfährt und dadurch die Telae und Plexus chorioidei veranlaßt. Beim Ablösen der Pia mater von der Hirnwand zerreißt der Zusammenhang zwischen kompakter und dünner Platte und die Taenien bleiben als feine gezackte Säume zurück. In der Nähe der Taenien haben sich Markstreifen ausgebildet, sogenannte Striae medullares (siehe Figg. 119 und 120).

1. Taenia ventriculi quarti. Sie beginnt am Obex, (S. 58), geht vor dem Ende des Fasciculus gracilis und cuneatus schräg auf das Corpus restiforme über (Figg. 80, 81), umsäumt den Recessus lateralis und schließt sich darauf dem Kleinhirn an, indem sie dem Pedunculus flocculi und dem Velum medullare posterius zum Nodulus folgt (S. 62). Sie ist folglich, im Zusammenhange mit derjenigen der anderen Seite, ringförmig gestaltet.

2. Taenia thalami. Die Taenie des III. Ventrikels bildet mit der Taenia chorioidea des Seitenventrikels einen zusammenhängenden Streifen, an welchem wir mit His drei Hauptabschnitte unterscheiden können: die Taenia thalami, die Taenia chorioidea und die Taenia fornicis.

Die Taenia thalami beginnt am Corpus pineale (Fig. 76) und folgt jederseits dem freien Rande der Stria medullaris; sie setzt sich in die schmale Epithelplatte fort, welche den Plexus chorioideus ventriculi III an seiner unteren Fläche bekleidet. Am Foramen interventriculare angelangt, biegt die Taenia thalami rückwärts

in die Taenia chorioidea um. Letztere setzt sich am vorderen Ende des Hippocampus fort in die Taenia fimbriae und diese in die Taenia fornicis. Fig. 82.

Die Blutgefäße der Pia sind zum überwiegenden Teil für das Zentralorgan, nicht für sie selbst bestimmt. Die Quellen der arteriellen Gefäße sind die A. carotis interna und A. vertebralis (siehe Abt. III). Von den Lymphgefäßen der Pia war schon oben (S. 26) die Rede.

Nach den Untersuchungen von Stöhr stammen die Nerven der Pia und der Plexus chorioidei aus dem Sympathicus und dem Parasympathicus. Erstere

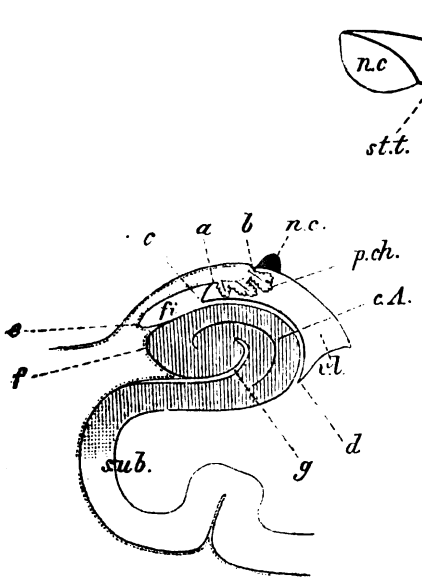

Fig. 122.

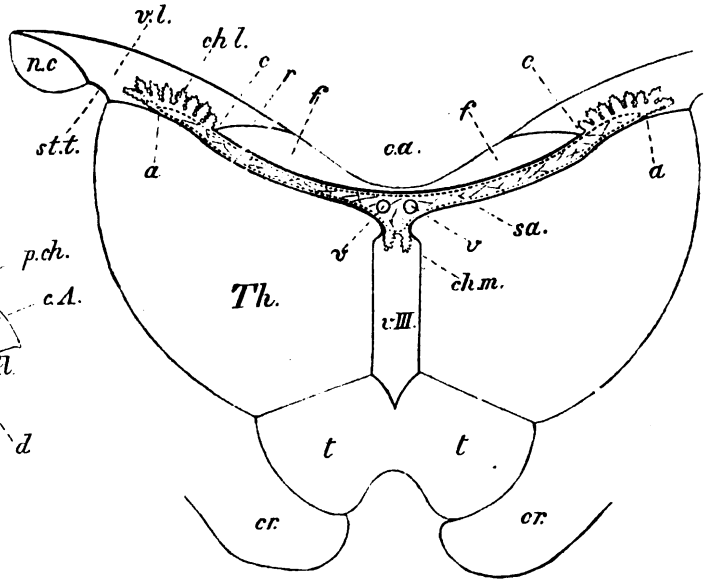

Fig. 123.

Fig. 122. Plexus chorioideus ventriculi lat. im Bereich des Unterhorns.
Frontalschnitt durch Hippocampus und Unterhorn des Seitenventrikels. 2:1.

v.l. Unterhorn des Seitenventrikels; *sub.* Gyrus hippocampi; *c.A.* Hippocampus, auf der Ventrikelseite von *d* bis *c* mit weißer Marklamelle bedeckt, die bei *c* in die Fimbria *fi* übergeht. Zwischen *a* und *b* spannt sich eine das Adergeflecht *p.ch.* tragende Pialamelle aus; die Fortsetzung der Pia mater auf der freien Oberfläche ist punktiert dargestellt; *n.c.* Cauda nuclei caudati; *f* Fascia dentata; *g* Lamina medullaris involuta, aus der Substantia reticularis alba hervorgehend.

Fig. 123. Tela chorioidea ventriculi III, Plexus chorioideus ventriculi III und ventriculi lat.
Frontalschnitt durch das Zwischenhirn und die Seitenventrikel. Halbschematisch. 2:1.

Th. Sehhügel; *t* Haube; *cr* Großhirnschenkel; *v.III* dritter Ventrikel; *v.l.* Seitenventrikel; *r* dessen Recessus zwischen oberer Fläche des Fornix *(f)* und unterer Fläche des Balkens *(ca)*; *n.c.* Nucleus caudatus; *st.t.* Stria terminalis. Von der lateralen Kante des Fornix *c* brückt sich ein den Plexus chorioideus lateralis *(ch.l.)* tragendes Piablatt nach *a* zum Rande der Lamina affixa hinüber. Die Piablätter hier, sowie an der unteren Seite des Fornix und auf der oberen Fläche des Thalamus und dritten Ventrikels sind durch punktierte Linien angedeutet, das Epithel der Plexus chorioidei schematisch durch eine ausgezogene, vielfach eingebuchtete Linie. Zwischen den beiden Piablättern befindet sich lockeres subarachnoidales Gewebe *(sa.)* und die Querschnitte der Venae cerebri intt. *(v, v)*; *ch.m.* Plexus chorioidei des dritten Ventrikels.

kommen von den Plexus caroticus und vertebralis, letztere aus den Nn. III, VI, IX—XII. Dazu kommen noch direkte Äste aus der Brücke und den Hirnschenkeln. Die Nervenversorgung ist an der Gehirnbasis reicher als an der Convexität. Drei Arten von Endigungen sind beobachtet worden: 1. Endanschwellungen von verschiedener Gestalt, 2. Meißnersche Körperchen und ihnen ähnliche Endapparate, 3. Endgeflechte.

Cavazzani, E., Zur Physiologie der Plexus chorioidei des Gehirnes. Zentralbl. f. Phys., 16. Bd., 1902. — Imamura, Sh., Zur Histologie des Plexus chorioideus. H. Obersteiners Arbeiten, 8. Bd., 1902. — Melnikow-Raswedenkow, N., Über den Bau der Dura mater. Jena 1900. — Nahmmacher, W., Die Nerven der Dura mater cerebri. Rostock 1879. — Strasser, H., Die Hüllen

des Gehirnes und des Rückenmarkes, ihre Funktion und ihre Entwickelung. Comptes r. Assoc. anat., 3e S. 1901. — Stöhr, Ph., Über die Innervation der pia mater und des plexus chorioideus des Menschen. Habilitationsschrift. Würzburg 1922.

7. Gefäße des Gehirnes.

A. Arterien.

Der in der Angiologie enthaltenen Darstellung der Hirnarterien ist über die weitere Verästelung der Hirnarterien nach Untersuchungen von Duret und Heubner das Folgende hinzuzufügen:

I. Arterien des verlängerten Markes und des Kleinhirnes.

1. Aa. radiculares (Duret). Sie stammen aus den Aa. vertebrales, der A. basilaris oder aus den Aa. cerebelli inferiores, verlaufen zu den Nervenwurzeln, erreichen sie kurz vor ihrem Austritt und teilen sich in einen peripheren R. descendens und einen zentralen R. ascendens, der die Nervenwurzel bis zum Kern begleitet.

2. Aa. medianae s. Aa. nucleorum, zahlreiche feine Arterien, die innerhalb der Raphe zum Boden des vierten Ventrikels aufsteigen. Duret unterscheidet vier Gruppen: Die der einen Gruppe stammen aus der A. spinalis anterior und ziehen zu den Kernen des Hypoglossus und Accessorius; die der zweiten Gruppe (3—4) stammen aus der Vereinigungsstelle der Vertebrales zur Basilaris und versorgen die Kerne des Vagus, Glossopharyngeus und Acusticus; die der dritten Gruppe (4—6) stammen aus der Basilaris und versorgen besonders die Kerne des Facialis, Abducens und Trigeminus; die der vierten Gruppe endlich (einige feine Äste) stammen aus der Teilungsstelle der Basilaris und ziehen durch Löcher der Substantia perforata posterior zur Haube und den Kernen des Mittelhirnes. Das Kapillarnetz aller dieser Gefäße hängt zusammen mit der Endverästelung der zentralen Äste der Aa. radiculares.

3. Zweige zu den Oliven, Pyramiden und Corpora restiformia, zur Tela und zu den Plexus chorioidei des vierten Ventrikels. Letztere stammen aus der A. cerebelli inferior posterior.

Die drei Arterien für jede Kleinhirnhälfte gehen untereinander starke Anastomosen ein. Der Verlauf der Hauptzweige dieser Gefäße ist ferner nahezu rechtwinkelig zur Richtung der Furchen und Randwülste. Das dichteste Kapillarnetz besitzt, wie sich erwarten läßt, die Körnerschicht (Gerlach, Oegg).

II. Arterien des Mittelhirnes.

1. Zweige für die Substantia perforata posterior und die Haube aus der A. cerebri posterior. Zu ihnen gehören auch die aus der Teilungsstelle der Basilaris entspringenden (bei I, unter 2, vierte Gruppe erwähnten) Zweige.

2. Zweige für die Pedunculi cerebri. Sie sind die Aa. pedunculares mediales und laterales. Von den medialen Zweigen stammen die vorderen aus der A. communicans posterior, die hinteren aus dem Anfangsteil der A. cerebri post.; einige von ihnen dringen zur Substantia nigra. Die lateralen Zweige stammen besonders aus der A. cerebri post., zum Teil aus der A. chorioidea.

3. Zweige für die Vierhügel. Für das Velum medullare anterius und die Bindearme sind feinere Arterien aus der A. cerebelli superior bestimmt. Das Hauptgefäß für die Vierhügelplatte selbst (A. collicularis lateralis) stammt aus der A. cerebri post., umschlingt den Pedunculus, gelangt zum Sulcus intercollicularis transversus und verbreitet sich von hier aus. Von der A. cerebri post. oder einem ihrer Thalamuszweige entspringt häufig ein für die vordere Abdachung des Vierhügels bestimmtes Gefäß (A. collicularis anterior). Sie alle anastomosieren untereinander und bilden in der Vierhügelplatte ein reiches Kapillarnetz.

III. Arterien des Zwischenhirnes.

1. Für die Zirbel, die Tela chorioidea ventriculi tertii und die Plexus chorioidei ventriculi tertii ist jederseits ein aus der A. cerebri posterior entspringendes Gefäß bestimmt, die A. chorioidea posterior medialis, die sich in einen medialen, zur Tela, und einen lateralen, zum Plexus ziehenden Zweig teilt.

2. Für den Thalamus sind mehrere Gefäße bestimmt, die sämtlich Endarterien (siehe Gefäßlehre) im Sinne von Cohnheim sind. Man unterscheidet:

a) die Aa. thalamicae mediales, eine anterior und eine posterior. Letztere entspringt aus der A. cerebri post. oder aus der A. communicans posterior. Die anterior stammt aus der

A. communicans posterior; sie durchbohrt die graue Bodenkommissur zwischen Tuber cinereum und Corpus mamillare und gelangt zum vorderen Teil der Wand des Ventriculus III und zum Tuberculum anterius thalami. Die posterior durchbohrt die Substantia perforata posterior und gelangt zur medialen Fläche des Thalamus und zur Massa intermedia.

b) Die Aa. thalamicae dorsales. Sie stammen aus der A. chorioidea posterior lateralis, einem Aste der A. cerebri post., welcher die Tela chorioidea ventriculi III und den Plexus chorioideus ventriculi lateralis versorgen hilft.

c) Die Aa. thalamicae laterales (2—3) stammen aus der A. cerebri post. und versorgen die Corpora geniculata und das Pulvinar.

3. Die Corpora mamillaria, das Tuber cinereum, das Infundibulum und die Hypophysis werden von Zweigen aus der A. communicans posterior versorgt.

4. Der Tractus opticus erhält in der Reihe von hinten nach vorn Zweige von der A. chorioidea anterior, der Communicans posterior und der Carotis interna.

5. Das Chiasma erhält an seiner hinteren Fläche Zweige der A. communicans posterior; an der vorderen: Zweige der A. communicans anterior und A. cerebri anterior; an der lateralen: Zweige aus der Carotis interna.

6. Die Lamina terminalis wird von der A. communicans anterior versorgt.

IV. Arterien des Endhirnes.

Sie sind a) Arterien der Endhirnganglien und der Capsula interna,
b) Arterien der Endhirnrinde und des übrigen Markes.

a) Die Arterien der Endhirnganglien (Nucleus caudatus und lentiformis) sind sämtlich Endarterien (Heubner, Duret) und stammen: 1. aus der A. cerebri anterior. Meist ist nur ein Zweig vorhanden, welcher durch eine mediale Öffnung der Substantia perforata anterior zum basalen Teil des Kopfes des Nucleus caudatus zieht; 2. aus der A. chorioidea lateralis, einem Zweige der A. cerebri post., feine Zweige, die in den dorsalen Teil des genannten Kopfes eindringen; 3. aus der A. cerebri media eine größere Zahl von Zweigen, welche die Löcher der Substantia perforata anterior durchbohren und zum Linsenkerne (seinen drei Gliedern), zum mittleren Teil des Nucleus caudatus, zur Capsula interna bis zum Thalamus gelangen. Fig. 124.

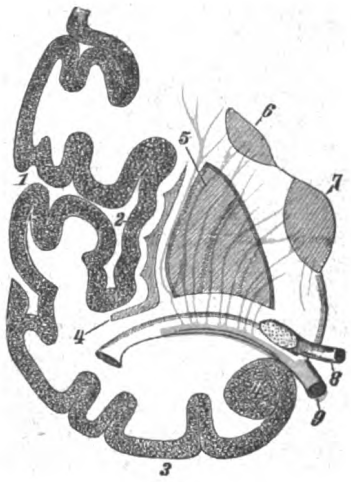

Fig. 124.

Äste der A. cerebri media zu den Stammganglien.

Frontalschnitt der linken Hemisphäre hinter dem Chiasma opticum.

1 Fissura lateralis cerebri; 2 Insel; 3 Schläfenlappen; 4 Nucleus amygdalae; 5 Nucleus lentiformis; 6 Nucleus caudatus; 7 Thalamus; 8 Chiasma opticum; 9 Carotis interna und ihre Teilung in die A. cerebri media und A. cerebri anterior.

b) Arterien der Rinde. Die aus den Ästen der Piaarterien hervorgegangenen Hirngefäße verlaufen zunächst noch eine Strecke parallel der Oberfläche und dringen dann rechtwinklig zur Oberfläche in die Rinde ein. Man unterscheidet: a) Aa. medullares (Duret), gröbere Zweige, welche durch die Rinde 3—4 cm tief eindringen, somit auch die tiefsten Teile der Marksubstanz erreichen und innerhalb derselben in langgestreckte Kapillarnetze übergehen. Schon innerhalb der Rinde geben sie einige feinere Zweige ab. Auf einem Schnitte, der eine Windung quer durchschneidet, werden 10—15 Aa. medullares wahrgenommen; b) Aa. corticales. Sie sind feiner, viel zahlreicher und bilden hauptsächlich das Kapillarnetz der grauen Rinde. Dieses ist in der äußeren zellenarmen Schicht weitmaschig, in der Hauptmasse der Rinde dagegen sehr dicht. Aus der Grenzschicht gegen das Mark entwickeln sich insbesondere die Venen der Hirnrinde. Im übrigen werden auch die Venen als Vv. medullares und Vv. corticales unterschieden.

1. A. cerebri anterior. Sie gibt zunächst feine Zweige zum Septum pellucidum und zum Rostrum corporis callosi ab und versorgt darauf den größeren Teil des Stirnlappens, einen Teil des Scheitellappens und den Balken, indem sie in folgende Zweige zerfällt:

a) Die Aa. frontales inferiores mediales, für den Sulcus olfactorius und die an ihn grenzenden Orbitalwindungen.

b), c) und d) Die A. frontalis medialis anterior, media und posterior. Die anterior ist für die mediale und dorsale Fläche der ersten Stirnwindung und für die dorsale Fläche der zweiten Stirnwindung bestimmt; die media versorgt den hinteren Teil der ersten Stirnwindung, den Gyrus cinguli und die oberen Enden der beiden Zentralwindungen; die posterior versorgt den Praecuneus, das Corpus callosum und das dorsale Ependym der Seitenventrikel.

2. A. cerebri media. Nachdem sie ihre Zweige für die Endhirnganglien abgegeben hat, teilt sie sich auf der Außenseite der Insel in folgende vier Endzweige:

a) Die A. frontalis inferior lateralis, für die dritte Stirnwindung.

b), c) und d) Die A. parietalis anterior, media und posterior. Die anterior versorgt das hintere Ende der zweiten Stirnwindung und die vordere Zentralwindung, die media breitet sich im Gebiet der Zentralwindungen und des Lobulus parietalis superior aus, die posterior begibt sich zum Lobulus parietalis inferior, zur dorsalen Fläche des Schläfenlappens, sowie zur ersten und zweiten Schläfenwindung.

Die A. cerebri media gibt ferner eine Reihe von Rami insulares ab, von welchen Reiser bis zum Claustrum vordringen.

3. A. cerebri posterior.

Von ihrer medialen Seite die erwähnten Zweige zum Mittel- und Zwischenhirn entsendend, gibt sie von ihrer lateralen Seite folgende Zweige zur Hirnrinde:

a) und b) A. temporalis anterior und posterior und c) A. occipitalis. Die A. temp. ant. versorgt den G. hippocampi und die Spitze des Schläfenlappens; die A. temp. post. den Gyrus hippocampi, die dritte Schläfenwindung und den Gyrus fusiformis; die A. occipitalis den größten Teil des Hinterhauptlappens; sie verläuft zum Teil in der Fissura calcarina zum Occipitalpol.

B. Venen.

Siehe Abt. III, S. 406—413.

C. Lymphbahnen.

Siehe hierüber den Abschnitt: Hüllen des Gehirnes, sowie Abt. III, S. 477.

Cavazzani, E., Weiteres über die Cerebrospinalflüssigkeit. Zentralbl. f. Physiologie, 10. Bd., 1896. — Grashey, H., Experim. Beiträge zur Lehre von der Blutzirkulation in der Schädel-Rückgrathöhle. München 1892, J. F. Lehmann. — Triepel, H., Die Struktur der Gehirnvenen und die Blutzirkulation in der Schädelhöhle. Anat. Hefte, Nr. 36, 1898. — H. Baum, Die Lymphgefäße des Nervensystems des Rindes. Zeitschr. Infektionskrankh. usw. 1913.

8. Blick auf die Entwicklung des Gehirns.

Das Medullarohr, welches dem Rückenmark und Gehirn den Ursprung gibt, geht aus einer langen und breiten, aus zwei symmetrischen Hälften zusammengesetzten, zelligen Platte des Ektoderms hervor, die den Namen Medullarplatte erhalten hat. Ringsum setzt sich die Medullarplatte in den peripheren Teil des Ektoderms fort, welcher Hornblatt genannt wird. An der Grenze zwischen beiden gliedert sich jederseits ein besonderer Strang ab, die Ganglienleiste, die Ursprungsplatte der Ganglia communia, welche sekundär in Ganglia spinalia und Ganglia sympathica sich gliedern.

Wenn auch natürlicherweise das Maßgebende des ganzen zentralen Nervensystems immer die Substanzplatte selbst ist und in der frühzeitig sich ausbildenden Rohrform nichts Geheimnisvolles gesucht werden darf, so hat die Medullarplatte doch nicht umsonst die Rohrform angenommen; es leitet sich aus dieser Modifikation der Urform die Leichtigkeit der Oberflächenentfaltung und eine große Anzahl anderer morphologischer Folgen ab. Geht man dem Gegenstande weiter auf den Grund, so zeigt gerade die Endform des zentralen Nervensystems am deutlichsten, daß von dem ganzen Querschnitte des Medullarrohres nicht jeder Teil eine gleich große morphologische Bedeutung besitzt, sondern daß die Seitenwände des Rohres es sind, welchen die Hauptbedeutung in der ganzen Länge der Anlage zukommt. Zwei gebogene starke seitliche Platten also sind es, in welche der wesentliche Begriff des Medullarrohres sich auflöst, zwei neurale Balken, welche je durch eine schwache dorsale und ventrale Brücke oder Kommissur miteinander zusammenhängen. Von diesen beiden neuralen Balken gehört je einer einer Körperhälfte an, der Lage nach der gleichseitigen, der Funktion nach der gegenseitigen.

Vorerst ist von der Rohrform noch hervorzuheben, daß sie auch in der Endform des Zentralnervensystems immer noch deutlich erkennbar bleibt. Die Lichtung erweitert sich an einigen Stellen zu mehr oder weniger geräumigen Kammern, die sogar sekundäre Durchbrechungen erfahren können; aber hierin liegt kein Hindernis für jene Vorstellung. Daß das Rückenmark in seiner Endform ein dickwandiges Rohr darstellt, ist bekannt; die Medulla oblongata, die Brücke und das Kleinhirn setzen die Rohrform unter Ausbildung der IV. Hirnkammer fort; das Mittelhirn, in Form zweier symmetrischer Massen um den Aquädukt gelegt, ist ein kurzes, dickwandiges Rohrstück; bedeutendere Umbildungen erfuhr das Zwischenhirngebiet, aber im ganzen zeigt es ebenfalls zwei symmetrische Seitenmassen, die um die III. Hirnkammer gelegt sind. Bringt man endlich jede Hemisphäre auf ihren einfachsten Ausdruck, läßt man Furchen und Windungen verstreichen und die Region der Hemisphärenkerne sich verdünnen, so zeigt sich jede Hemisphäre als eine Blase, welche vorn-seitlich dem Zwischenhirn aufgesetzt ist; das Foramen interventriculare ist jederseits die Übergangsstelle des Zwischenhirnlumens in den Blasenhohlraum.

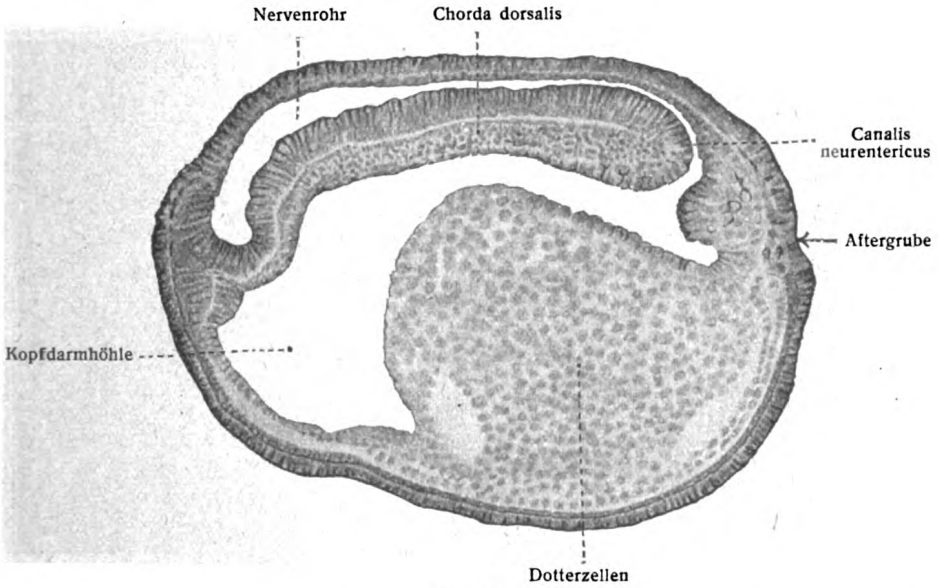

Fig. 125.

Canalis neurentericus bei einem Embryo von Bufo vulgaris mit einem bis zwei Ursegmenten. 50:1.

Über die Einzelheiten der vielen Umbildungen liegen zahlreiche Untersuchungen vor welche, wenn sie auch nicht überall zu völlig abschließenden Ergebnissen geführt haben, doch alle grundlegenden Vorgänge zu überschauen gestatten.

Während soeben versucht worden ist, die Endformen der Hauptabteilungen des Gehirnes in Gedanken rückwärts auf die einfacheren Verhältnisse eines gegliederten Rohres zu verfolgen und zu zeigen, daß auch das fertige Gehirn die Rohrform noch durchblicken läßt, sind nunmehr die vorschreitenden Bahnen der Entwicklung des Medullarrohres objektiv zu untersuchen.

Das Medullar- oder Neuralrohr steht in früher Zeit sowohl mit dem den ganzen Körper abschließenden epidermalen Rohre, als auch mit dem gastralen Rohre in der Gegend des hinteren Leibesendes in offener Verbindung. Der bezügliche Kanal führt den Namen Canalis neurentericus.

Die Fig. 125, welche den Medianschnitt eines Batrachier-Embryo wiedergibt, erläutert das Angegebene in den für uns wichtigsten Teilen; die lateralen Nebenröhren der Körperanlage sind auf dem Medianschnitt natürlich nicht sichtbar. Dagegen zeigt sich, daß das epidermale Rohr am hinteren Körperende zusammenhängt mit dem dorsal bereits geschlossenen Nervenrohr und dem Darmrohr. Der Canalis neurentericus vermittelt die Verbindung nur während kurzer Zeit; er schließt sich darauf ab, der merkwürdige Zusammenhang mit dem Darmapparat ist dann aufgehoben.

Während Fig. 125 das Medullarrohr dorsal bereits überall geschlossen zeigt, führt Fig. 126 ein Stadium der Kaninchenentwicklung vor, in welchem die Medullarplatte zwar symmetrisch gebogen ist und daher eine Rückenfurche, die Medullarrinne, einschließt, die lateralen Ränder

der Platte aber noch weit voneinander entfernt sind; sie nähern sich später immer mehr, verwachsen miteinander und schnüren sich vom anstoßenden Hornblatt der Länge nach ab.

Aus der Wand des Medullarrohres gehen hervor die graue und weiße Substanz des Rückenmarkes und Gehirnes, das Ependym des Zentralkanales und der Ventrikel, sowie die Neuroglia.

Hat sich einmal ein primitiver Wirbelkanal gebildet, so füllt das Rückenmark den Wirbelkanal fast ganz aus und erstreckt sich bis an dessen kaudales Ende. Später überholt die Wirbelsäule das Rückenmark im Wachstum; dieses füllt alsdann den Wirbelkanal weder im Querschnitt, noch in der Längsrichtung ganz aus, sondern es bleiben ansehnliche Räume frei. Der steile Verlauf

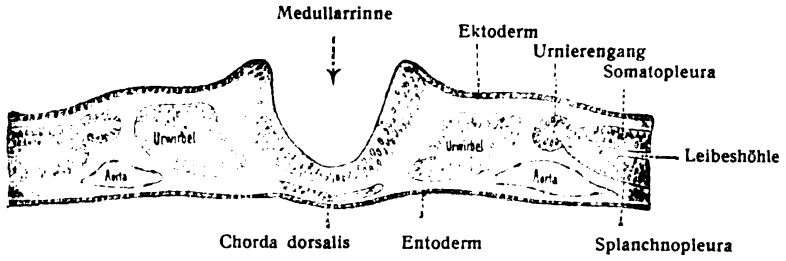

Fig. 126.

Querschnitt durch die Embryonalanlage eines Kaninchens von 8 Tagen.

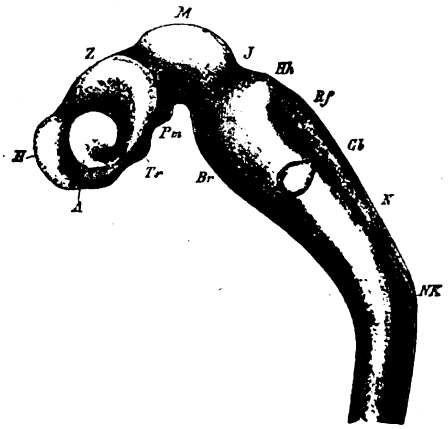

Fig. 127.

Fig. 127. Gehirn eines menschlichen Embryo der dritten Woche. (W. His.)
A Augenblase; *H* Hemisphären- oder Endhirn; *Z* Zwischenhirn; *M* Mittelhirn; *J* Isthmus; *Hh* Hinterhirn; *N* Nachhirn; *Gb* Gehörblase; *Rf* Rautengrubenfeld; *Br* Brückenfeld und Brückenkrümmung; *Nk* Nackenkrümmung; *Pm* Mamillarwulst; *Tr* Trichterwulst.

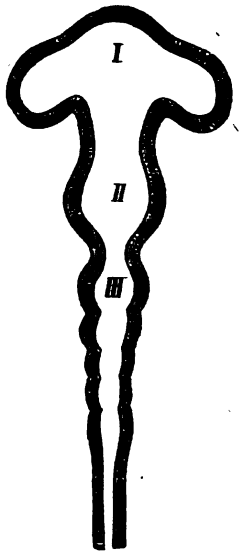

Fig. 128.

Fig. 128. Optischer Horizontalschnitt des Hirnrohres eines Hühnchens von zwei Brüttagen.
I vorderes Hirnbläschen mit den primitiven Augenblasen als seitlichen Erweiterungen; *II* mittleres Hirnbläschen; *III* langgestrecktes hinteres Hirnbläschen mit fünf Unterabteilungen, an welche sich der Spinalteil des Medullarrohres anschließt. Die Höhlungen sind die Anlagen des Ventrikelsystems.

der Lenden- und Kreuznerven weist auf letztere Beziehung noch hin. Die Wirbelsäule macht gegenüber dem Rückenmark einen Descensus durch; nur dem Scheine nach liegt alsdann ein Ascensus medullae spinalis vor.

Das Medullarrohr gliedert sich schon frühzeitig deutlich in einen cerebralen und einen spinalen Teil, die an der Grenze unmittelbar ineinander übergehen: jeder der beiden großen Abschnitte aber gliedert sich wieder in Unterabteilungen, wie Fig. 128 zeigt, welche den cerebralen Abschnitt des Medullarrohres, d. i. das Hirnrohr eines zweitägig bebrüteten Hühnchens in dorsaler Ansicht wiedergibt.

Das Hirnrohr gliedert sich zunächst in die drei der Länge nach aufeinander folgenden primären Hirnblasen, in das primäre Vorderhirnbläschen (I), Mittelhirnbläschen (II) und Hinterhirnbläschen (III).

Am primären Vorderhirnbläschen stülpen sich die Seitenwände zu den primären Augenblasen aus, welche sich allmählich mehr von ihrem Mutterboden abschnüren, so daß schließlich nur noch ein hohler epithelialer Stiel die Verbindung festhält. Weiterhin geht aus dem primären Vorderhirnbläschen durch Ausstülpung der Vorderwand das sekundäre Vorderhirn oder Endhirn hervor, während sich der Rest des primären Vorderhirnbläschens zum Zwischenhirn umgestaltet. Dies alles ist die Leistung des Bläschens I. Das mittlere Hirnbläschen (II), durch je eine Einschnürung von dem vorderen und langgestreckten hinteren Hirnbläschen getrennt, läßt aus sich das Mittelhirn hervorgehen. Das hintere Hirnbläschen (III) zerfällt durch Einschnürung in das Hinterhirn- und das Nachhirnbläschen; jenes liefert an der Grenze zum Mittelhirn den Isthmus, darauf die Brücke und das Kleinhirn, dieses die Medulla oblongata. Das Nachhirnbläschen zeigt vorübergehend eine Reihe von aufeinanderfolgenden Einschnürungen und Anschwellungen. Der Spinalteil des Nervenrohres entwickelt eine ähnliche Gliederung, welche zu der Urwirbelgliederung in Beziehung steht; sie deutet eine Sonderung in einzelne Unterabteilungen an.

Wie regelmäßig die zeitweilige Gliederung des Gehirnes, zunächst des Mentencephalon in Abteilungen, Encephalomeren, sich gestaltet, davon gibt Fig. 129 ein treffliches Beispiel.

Im spinalen Teil des Neuralrohres nennt man die einzelnen Glieder Medullarsegmente, Neuromeren. Ob die im Gebiet der Oblongata sichtbaren Abteilungen, Rhombomeren, wie es den Anschein hat, gleichwertige Gebilde sind, oder nicht, wird verschieden beurteilt. Ob gar die vor der Oblongata gelegenen fünf cerebralen Glieder ebenfalls Neuromeren gleichwertiger Art darstellen, diese Frage muß man sich vorlegen, wenn man auch nicht sofort imstande ist, sie zu entscheiden. Eine gewisse Neuromerie spricht sich natürlich unverkennbar in dieser Zerlegung aus, aber sie könnte ja ganz fremdartigen Grundlagen ihr Dasein verdanken.

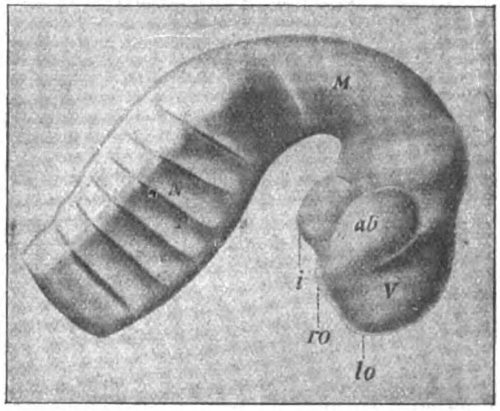

Fig. 129.
Profilansicht des Gehirnmodelles eines 4 mm langen Schafembryo. 50:1.
ab Augenblase; *lo* Lobus olfactorius impar; *M* Mittelhirn; *N* Nachhirn; *ro* Recessus opticus; *i* Recessus infundibuli; *V* Vorderhirn. (L. Neumayer, 1898.)

Nach Graeper (Arch. mikr. Anat., 83. Bd.) sind bestimmte Beziehungen der Kerne und der Austrittsstellen der Hirnnerven V, VI, VII, IX, X zu den Rhombomeren vorhanden.

Über die Vorgänge am primären Vorderhirnbläschen ist noch folgendes zu bemerken: Fig. 127 zeigt die Augenblase (*A*) als umfangreichen, hohlen Fortsatz der Seitenwand. Die Abschnürung des Fortsatzes ist schon weit vorgeschritten, so daß man von der dorsalen und hinteren Seite her tief zwischen Hirnwand und Augenblase eindringen kann; der Augenblasenstiel inseriert hiernach vorn, seitlich, ventral. Aber nicht nur die Augenblase ist am primären vorderen Hirnbläschen zur Entwicklung gelangt, sondern auch das Endhirn oder Hemisphärenhirn (*H*) ist bereits angelegt und zeigt sich als eine vor der Augenblase liegende hohle vordere Ausstülpung jenes Bläschens, als eine hohle Knospe, welche alsbald durch eine an der Seitenwand von oben-hinten nach unten-vorn verlaufende Einschnürung vom primären vorderen Hirnbläschen abgegrenzt wird. Eine von vorn her eindringende mediane Furche teilt die Knospe in zwei symmetrische Hälften, in die beiden Hemisphärenbläschen, welche durch einen breiten hohlen Stiel mit dem Reste des primären Vorderhirnbläschens zusammenhängen. Dieser Rest ist nunmehr zur Anlage des Zwischenhirnes geworden und die beiden Hemisphärenbläschen stellen das sekundäre Vorderhirn, das Endhirn, dar. Es sind dies, oberflächlich betrachtet und dem ersten Eindrucke nach, merkwürdig einfach erscheinende Grundlagen, wenn man bedenkt, welche ferneren Umgestaltungen sich an sie knüpfen werden.

Für die genauere Vorstellung der Entstehung der Hemisphärenknospe und ihrer Zweiteilung gibt Fig. 130 die nötige Erläuterung. In Fig. 1 liegt bei *b* das Mittelhirnbläschen vor; der vorn sich ihm anschließende Abschnitt *a* ist das primäre Vorderhirnbläschen, welches die Hemisphärenknospe *h* aus seiner vorderen Wand schon hat hervorgehen lassen; eine seichte Furche (bei *c*) deutet die symmetrische Teilung an. Die beiden Augenblasen sind nicht gezeichnet; sie sind bereits ventral gerückt und bis auf den Stiel abgeschnürt als laterale, hinter *h* gelegene Fortsätze

von *a* zu denken. In Fig. 2 hat die Abscheidung der beiden Hemisphärenknospen (*h, h*) vom Zwischenhirn (*a*) bedeutende Fortschritte gemacht. Die beiden Hemisphären kommunizieren mit ihrer weiten Höhle, dem Ventriculus lateralis, durch eine noch ansehnliche Pforte (*fM*) mit der Höhle des Zwischenhirns, dem Ventriculus tertius. Die Verbindungspforte (*fM*) wird später noch enger, schwindet aber nie vollständig; sie ist das vielgenannte Foramen interventriculare. Die Höhle des Mittelhirnes (*b*), auch zuerst ein Ventrikel, wird durch Verdickung der Wände zum Aquaeductus. Die vordere Substanzbrücke zwischen den beiden Hemisphärenbläschen stellt die wichtige Lamina terminalis des fertigen Gehirnes, die embryonale Schlußplatte der Hemisphärenbläschen dar.

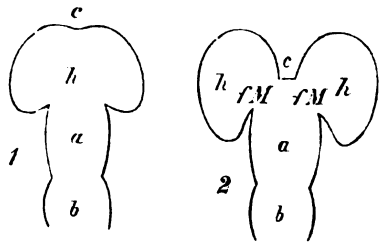

Fig. 130.

Schematische Darstellung der Umbildungen des Vorderhirnes.

a Zwischenhirn; *b* Mittelhirn. In 1 ist das Endhirn *h* noch einfach, nur durch eine seichte Furche bei *c* ist die Teilung angedeutet. In 2 sind Hemisphären *h, h* und Schlußplatte *c* gesondert. Der Hohlraum der Hemisphärenblase (Seitenventrikel) kommuniziert jederseits durch das Foramen interventrikulare *(fM)* mit dem dritten Ventrikel *a*.

Unterdessen führt das anfänglich fast gerade gestreckte Cerebralrohr, bei starkem Längenwachstum, auch Krümmungen in sagittaler Ebene aus, die folglich um eine Queraxe sich aufreihen.

So zeigt Fig. 131, I das Gehirn eines 7 Wochen alten menschlichen Fetus von der Seite, II von oben betrachtet. 1*a* und 1*b* sind die aus dem primären Vorderhirnbläschen hervorgegangenen Abschnitte, die Hemisphäre (1*b*) und das Zwischenhirn (1*a*). Eine von vorn, oben und hinten eindringende Einschnürung, die sichelförmige Falte, grenzt beide Abschnitte voneinander ab. Bei 2 befindet sich das stark dorsalwärts vorspringende Mittelhirn, welches bei 3*a* in das sekundäre Hinterhirn (Brücke + Kleinhirn) übergeht: an dieses schließt sich unter starker Krümmung bei *p* das Nachhirn (3*b*) an, die Anlage der Medulla oblongata, welche ihrerseits bei *sp* in den Spinalteil des Medullarrohres, in das Rückenmark sich fortsetzt. Bei *o* ist der Tractus opticus angedeutet. Die bei *o* liegende, ventrale Ausbuchtung des Zwischenhirnbodens entspricht der späteren Trichtergegend.

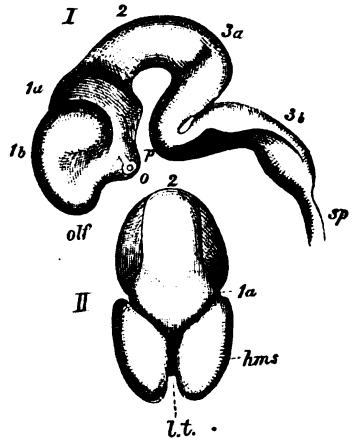

Fig. 131.

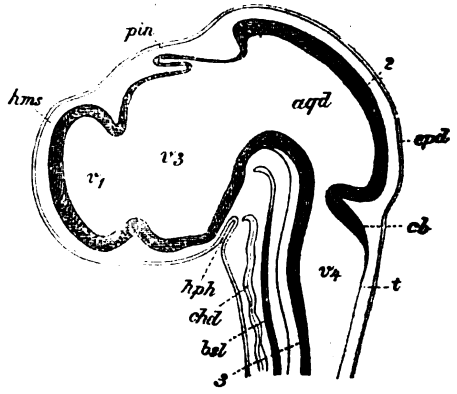

Fig. 132.

Fig. 131. **Gehirn eines sieben Wochen alten menschlichen Fetus.** Vergrößerung 3:1.

I von der linken Seite, *II* von oben betrachtet; 1*a* Zwischenhirn oder primäres Vorderhirn; 1*b* Endhirn; *o* Sehnerv; *hms* Hemisphärenblase; *lt* Schlußplatte; 2 Mittelhirn; 3*a* sekundäres Hinterhirn (Cerebellum); *p* Brücke und Brückenkrümmung; 3*b* Nachhirn (Medulla oblongata); *sp* Rückenmark; *olf* Riechlappen.

Fig. 132. **Medianschnitt durch den Kopf eines 4½ Tage alten Hühnerembryo.** (Von v. Mihalkovics.) Vergrößerung 14:1.

hms Hemisphärenblase; *v1* ihr Hohlraum; *v3* dritter Ventrikel; *aqd* Aquaeductus (Sylvii); *v4* vierter Ventrikel; *pin* Anlage des Corpus pineale; *hph* Hypophysentasche; 2 Mittelhirn; *cb* Kleinhirnplatte; *t* Deckplatte des vierten Ventrikels; 3 Basis des Nachhirnes; *bsl* Basilararterie; *chd* Chorda dorsalis; *epd* Epidermis.

Was nun die Krümmungen betrifft, so liegt an der Übergangsstelle des Mittelhirnes zum Zwischenhirn die sogenannte vordere Scheitelkrümmung; das Mittelhirn setzt sich gegen das Hinterhirn durch die hintere Scheitelkrümmung (bei 3*a*) ab. Beide Scheitelkrümmungen

werden auch Kopfbeuge genannt. An sie reiht sich die ventral-konvexe Brückenkrümmung (bei *p*). Am Übergange der Oblongata in das Rückenmark findet sich eine dritte dorsal-konvexe Krümmung, die Nackenkrümmung. Der Kopfbeuge und Nackenbeuge entsprechen an der Oberfläche des embryonalen Körpers der Kopf- oder Scheitelhöcker und der Nackenhöcker.

Zur Ergänzung der seitlichen Ansicht dient Fig. 131 II, welche dasselbe Gehirn von oben betrachtet darstellt. Sehr deutlich zeigt sich das Verhältnis der Hemisphärenanlage (*hms*) zum Zwischenhirn (1*a*), sowie die Beziehung der Schlußplatte (*lf*) zu beiden.

Ein Medianschnitt durch den Kopf eines Hühnchens vom 5. Brüttage (Fig. 132) zeigt folgende Verhältnisse. Bei *epd* liegt die Epidermis vor, welche den Kopf allseitig umhüllt. Hinter der Stelle *hph* (Hypophysenanlage, Rathkesche Tasche) hört die Epidermis auf; ihre Fortsetzung auf die nicht gezeichnete Unterkieferanlage ist durchrissen; hinter *hph*, entsprechend dem kleinen hier liegenden Vorsprunge, beginnt das Epithel des Kopfteiles des Darmes. *chd* zeigt das Vorderende der Chorda dorsalis, welches sich gegen den Grund der Rathkeschen Tasche ventralwärts krümmt; *bsl* ist die Arteria basilaris. Die Höhlen *v*1, *v*3, *aqd* und *v*4 stellen das weite serumerfüllte Ventrikelsystem des Gehirnes dar, um welches die Hirnwand wie eine dünne, umfangreiche Schale gelegt ist. Die Wand *hms* gehört der Hemisphärenblase an, die Wand um *v*3 entspricht

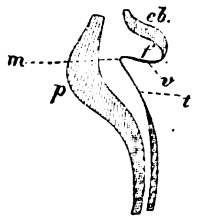

Fig. 133.

Fig. 133. **Schematische Darstellung der Umwandlung des Daches vom vierten Ventrikel.**
cb Kleinhirnplatte; *v* Velum medullare posterius; *t* Tela chorioidea ventriculi IV; *f* Giebelkante; *m* Umbiegungskante von *v* in *t*; *p* Brücke.

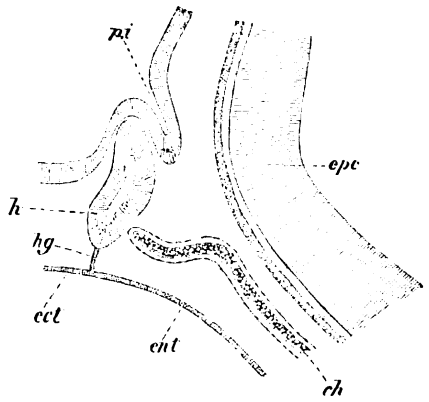

Fig. 134.

Fig. 134. **Entwicklung der Hypophysis beim Kaninchen.** (Von v. Mihalkovics.) 50:1.
Medialer Sagittalschnitt durch den Boden des Zwischen- und Hinterhirnes, der Gegend um *hph* Fig. 132 entsprechend. *ect* Ektoderm; *ent* Entoderm; *hg* Hypophysengang; *h* Hypophysenblase; *ch* Chorda dorsalis; *pi* Processus infundibuli; *epc* Boden des Hinterhirnes.

dem Zwischenhirn; der dorsale Teil dieser Wand entwickelt im hinteren Gebiet eine zunächst vorwärts gerichtete Schleife, die Faltenanlage der Epiphysis cerebri. Bei 2 liegt die längere dorsale und gegenüber die kürzere ventrale Wand des Mittelhirnes vor, welche das Ende der primären Sattellehne bedeckt. Bei *cb* befindet sich die Anlage des Kleinhirnes, ihr gegenüber die nur schwach angedeutete Anlage der Brücke; 3 zeigt die Basis des Nachhirnes, welche eine dünne Deckplatte als dorsale Wand besitzt. Hinter- und Nachhirn schließen den 4. Ventrikel ein.

Bei kräftiger Entwicklung der Brückenkrümmung wird auch die Deckplatte des Ventriculus quartus gefaltet. Für das Nachhirn liegen alsdann folgende Verhältnisse vor, die das Schema Fig. 133 erläutert. Die gefaltete Deckplatte zeigt bei *m* eine in den Ventrikelraum vorspringende Einbiegung, durch welche ein vorderer Teil der Deckplatte, *v*, von einem hinteren Teile, *t*, gesondert wird. So hat das Dach des 4. Ventrikels nunmehr drei Abteilungen, eine vordere, Cerebellum, eine mittlere (*v*), welche den Durchschnitt des Velum medullare posterius enthält, und eine hintere, die Tela chorioidea ventriculi quarti, innerhalb deren durch sekundäre Auflösung die Aperturae ventriculi quarti entstehen werden.

Während die Epiphysis cerebri als eine Falte der dorsalen Zwischenhirnwand entsteht, verhält es sich mit der Hypophysis folgendermaßen. Fig. 132 läßt die Hypophysenanlage als eine dorsalwärts gerichtete Falte der Epidermis der primitiven Mundbucht erkennen. In Fig. 134 hat sich die Anlage zu einer ansehnlichen Hypophysenblase (*h*) weiter entwickelt, welche allseitig geschlossen ist und nur durch den Hypophysengang (*hg*) mit der Mundbucht einstweilen noch zusammenhängt; der Hypophysengang wird später schwinden, die epitheliale Hypophysen-

blase gänzlich abgeschnitten sein und als solche ihre fernere Entwicklung durchmachen. Hinter dem Hypophysengange folgt das Darmepithel (*ent*). Hinter der Hypophysenanlage aber ist eine ventrale Ausstülpung der Zwischenhirnwand zur Ausbildung gelangt, der Processus infundibuli (*pi*), Trichterfortsatz, welcher dem Infundibulum und dem Hinterlappen der Hypophysis den Ursprung gibt, während ihr vorderer Lappen aus der Hypophysenblase (*h*) hervorgeht. Fig. 83 zeigt die Endform der Hypophysis. Der Hypophysengang ist geschwunden, der vordere Lappen ist bei *a*, der kleine hintere Lappen ist bei *b* sichtbar; der letztere allein enthält die bleibende Verbindung mit dem Infundibulum. In pathologischen Zuständen, oder auch bei manchen Tieren, kann der Hypophysengang erhalten bleiben.

Für das Verständnis der Vorderhirn-Hemisphären ist folgendes von Wichtigkeit.

Das Gehirn eines menschlichen Fetus von $2^1/_2$ Monaten zeigt die in Fig. 135 wiedergegebene äußere Form, während ein solches von 4 Monaten zu dem ansehnlichen Körper von Fig. 136 herangewachsen ist.

An dem jüngeren Gehirn, dessen Hemisphären schon mächtig entwickelt sind, ist gleichwohl das Mittelhirn und natürlich auch das weiter hinten liegende Hirngebiet noch unbedeckt. Eine leichte Einsenkung deutet die Stelle der späteren Sylvischen Grube und die noch unbedeckte Insel an. Ein Hinterhauptteil der Hemisphäre ist noch nicht entwickelt, wohl aber sind die Gegenden

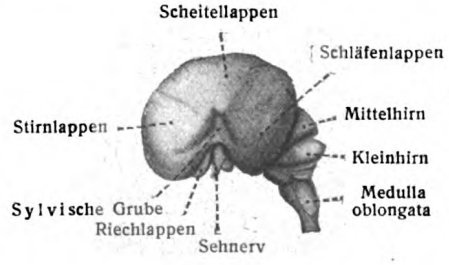

Fig. 135.

Fig. 135. **Gehirn eines menschlichen Fetus aus der Mitte des dritten Monats,** von der linken Seite gesehen ($^1/_1$). (Nach G. Retzius.)

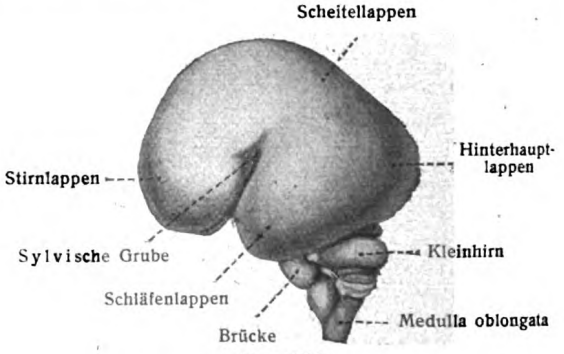

Fig. 136.

Fig. 136. **Gehirn eines viermonatigen menschlichen Fetus,** von der linken Seite gesehen ($^1/_1$). (Nach G. Retzius.)

des Stirn-, Scheitel- und Schläfenlappens erkennbar. Ventral erscheinen das Trichtergebiet und der Opticus. Am ventralen Ende des Stirnlappens tritt der Riechlappen zutage.

Das viermonatige Gehirn läßt einen besonderen Hinterhauptlappen unterscheiden, doch ist mit Ausnahme der deutlich begrenzten Fossa lateralis die dorso-laterale Hemisphärenfläche noch glatt. Der Riechlappen steht zu der Insel in deutlicher Beziehung. Um die Insel zieht sich der vorn-unten offene Ringlappen der Hemisphäre. Das Mittelhirn ist bedeckt. Die mediale Wand der Hemisphäre trägt zu dieser Zeit schon eine Reihe tiefer Einschnitte, nämlich die Fissura parieto-occipitalis, calcarina, hippocampi und chorioidea.

An der Hemisphäre eines sechsmonatigen menschlichen Fetus (Fig. 137) sind auf der dorso-lateralen Fläche folgende Furchen bemerkbar: die Fossa lateralis (Sylvii), der Sulcus centralis, der Sulcus praecentralis und Sulcus frontalis inferior, der Sulcus interparietalis und der Sulcus temporalis superior.

Die mediale Fläche der Hemisphäre eines Fetus aus dem Anfang des sechsten Monats (Fig. 138) enthält den Sulcus cinguli, den Sulcus corporis callosi und dessen hintere untere Fortsetzung, die Fissura hippocampi, die Fissura parieto-occipitalis, die Fissura calcarina. — Die mediale Wand der Hemisphäre reicht, worauf besonders aufmerksam zu machen ist, von der Mantelkante nicht nur bis zum Balken und bis zur Fissura hippocampi, sondern über diese Grenzen konzentrisch weiter hinaus, bis zur Fissura chorioidea, deren Konkavität die mediale Wand der Hemisphäre abschließt. Demgemäß stellen die Abschnitte Septum pellucidum, Fornix und Fascia dentata Teile der medialen Hemisphärenwand dar. Der Balken begrenzt die mediale Hemisphärenwand nicht, sondern er hat sie zur Zeit seiner Entwicklung durchbrochen, nachdem an der Durchbruchsstelle die Hemisphärenwände vorher miteinander verwachsen waren. Die den Balken dorsal deckende graue Substanz mit den Striae longitudinales (siehe Seite 124) setzt sich am Balkenknie

seitlich von der Mitte auch auf dessen ventrale Fläche fort und endigt als Gyrus subcallosus an der medialen Seite des Trigonum olfactorium (Fig. 100); auf der entgegengesetzten Seite, hinter dem Balkenwulste, zieht sich derselbe Streifen als Fasciola cinerea um den Balkenwulst, dann den Gyrus hippocampi entlang zum Uncus und stellt hier die Fascia dentata dar. Der Gesamtstreifen, vom Trigonum olfactorium über den Balken zum Uncus sich erstreckend, ist nichts anderes als ein

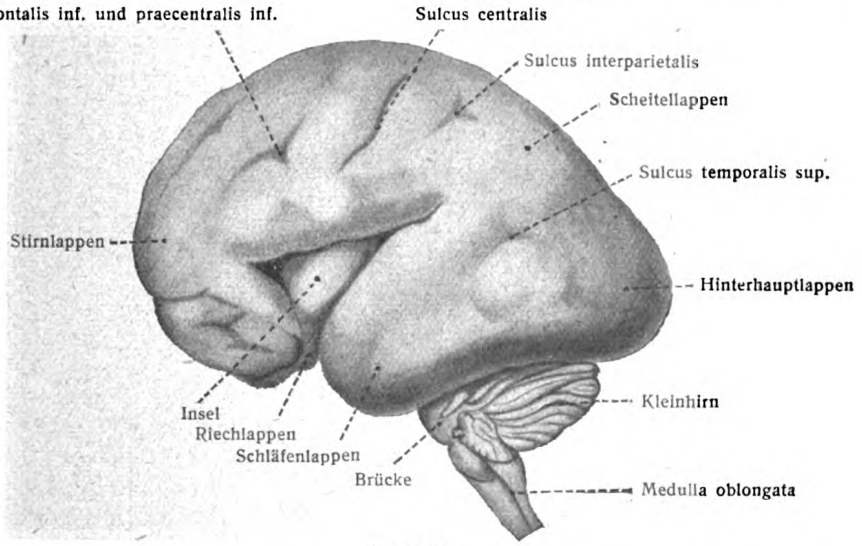

Fig. 137.

Primärfurchen auf der konvexen Fläche der linken Hemisphäre eines sechsmonatigen menschlichen Fetus ($^1/_1$). (Nach G. Retzius.)

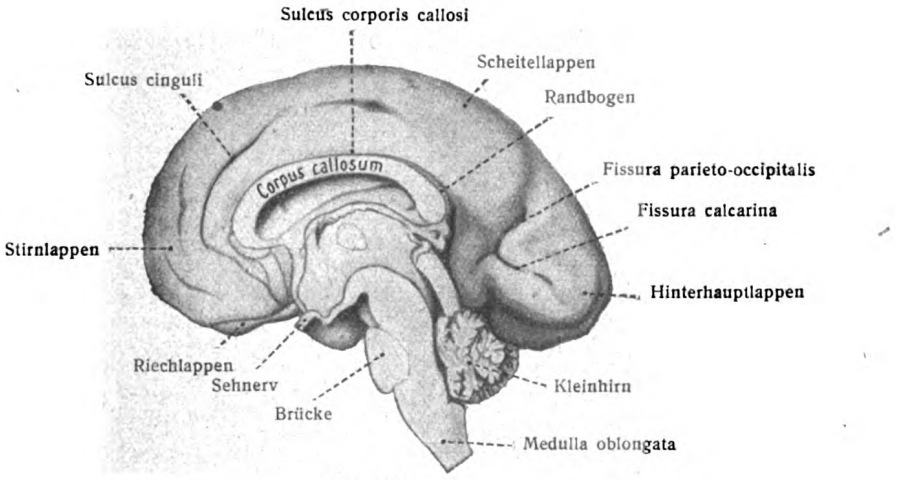

Fig. 138.

Mediale Fläche der rechten Hemisphäre eines menschlichen Fetus aus dem Anfang des sechsten Monates ($^1/_1$). (Nach G. Retzius.).

rudimentärer Gyrus. Er ist zugleich der äußere Zug einer größeren Abteilung der medialen Hemisphärenfläche, nämlich des embryonalen Randbogens, dessen innerer Zug durch das Septum pellucidum und das Gewölbe gebildet wird. Zwischen dem äußeren und inneren Zug hat im großen vorderen Gebiete der Balken seine Lagerstätte gefunden, während hinter dem Balkenwulste der äußere und innere Zug sich berühren. Fig. 100.

Wie man erkennt, sind im sechsten Monat der Fetalzeit nicht allein sämtliche Fissuren, sondern auch die meisten Furchen bereits angelegt.

Schon früher wurde erwähnt, daß Fissuren totale Einfaltungen der Hirnwand darstellen und sich also auch auf der ventrikularen Oberfläche der Hemisphäre ausprägen. Hierher gehören die Fissura chorioidea, Fissura hippocampi, Fissura calcarina, Fissura lateralis, Fissura collateralis, Fissura parieto-occipitalis. Ihre zugehörigen ventrikularen Vorsprünge sind, in der entsprechenden Reihenfolge aufgezählt: die Plica chorioidea (Adergeflechtfalte), der Hippocampus, der Calcar avis, das Corpus striatum, das Trigonum collaterale und die Eminentia collateralis; die Fissura parieto-occipitalis allein hat keinen bleibenden inneren Vorsprung im Gefolge.

Sulci wurden jene Einfaltungen genannt, welche auf die Hirnrinde beschränkt bleiben. Sie sind je nach der Zeit ihrer Entstehung tiefer oder oberflächlicher und werden in primäre, sekundäre und tertiäre Furchen geteilt.

Im Zwischenhirn, Vorderhirn und Hinterhirn kommt es an den früher beschriebenen Stellen zur Ausbildung von sogenannten Adergeflechten, Plexus chorioidei. Dies sind Gebilde,

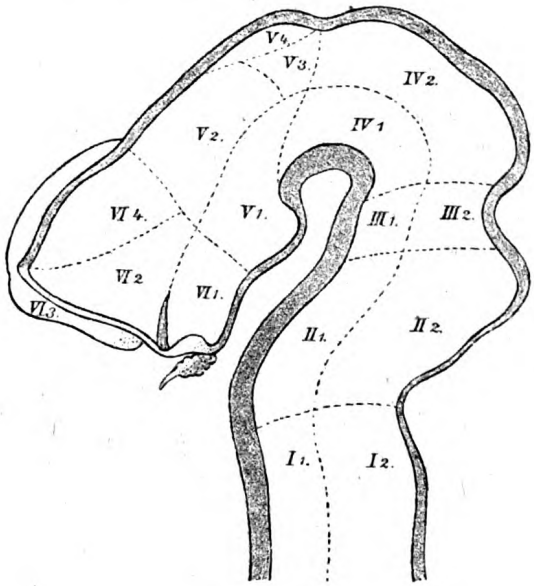

Fig. 139.

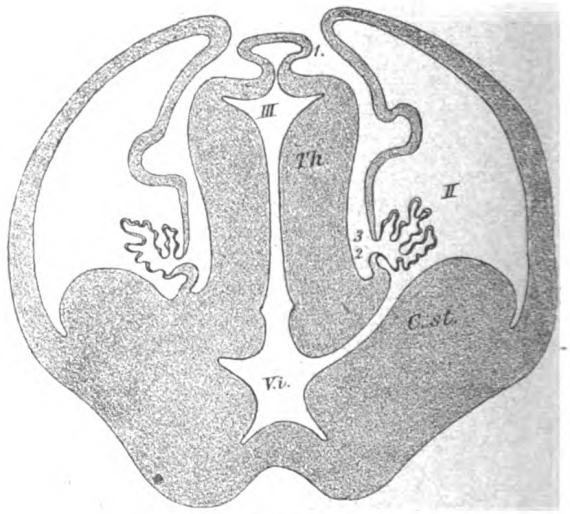

Fig. 140.

Fig. 139. **Medianschnitt durch das Gehirn eines menschlichen Fetus vom Ende des ersten Monates mit eingezeichneten Feldern.** (W. His.)

I. Myelencephalon; 1 Pars ventralis; 2 Pars dorsalis. II. Metencephalon: 1 Pons; 2 Cerebellum. III. Isthmus: 1 Pedunculi cerebri; 2 Brachia conjunctiva, Vel. med. ant. IV. Mesencephalon: 1 Pedunculi cerebri; 2 Corpora quadrigemina. V. Diencephalon: 1 Pars mamillaris hypothalami; 2 Thalamus: 3 Metathalamus; 4 Epithalamus. VI. Telencephalon: 1 Pars optica hypothalami; 2 Corpus striatum; 3 Rhinencephalon; 4 Pallium.

Fig. 140. **Querschnitt durch das Gehirn eines menschlichen Fetus am Ende des zweiten Monates.** (W. His.)

II Ventriculus lateralis; *III* Ventriculus tertius; *Th* Thalamus; *C.st.* Corpus striatum; *V.i.* Ventriculus impar. 1 Taenia thalami; 2 Taenia chorioidea; 3 Taenia fornicis. Auf der einen Seite des Schnittes sind Thalamus und Corpus striatum noch voneinander getrennt, auf der anderen dagegen verbunden.

welche aus gewissen Teilen der Hirnwand und aus der sie deckenden gefäßhaltigen Pia mater hervorgehen, mit anderen Worten aus einer cerebralen und pialen Lamelle bestehen.

Die im Bereich des vierten und dritten Ventrikels vorhandenen Adergeflechte bereiten dem morphologischen Verständnisse keine Schwierigkeiten, wohl aber ist dies der Fall mit den Adergeflechten der beiden Endhirnhemisphären. Deren Entstehung wird nun eingeleitet durch eine von der medialen Hemisphärenwand im Gebiete der Fissura chorioidea gegen den Hohlraum vordringende Falte, Adergeflechtfalte, Plica chorioidea, genannt. Zur Erläuterung dient Fig. 140, welche einen Querschnitt durch das Gehirn eines menschlichen Fetus vom Ende des 2. Monats darstellt.

Sieht man zu, welche Vorgänge die Umbildungen der verschiedenen Hirnbläschen herbeiführen, so wird man bald gewahr, daß es dieselben Vorgänge sind, welche die Hirnbläschen selbst zur Entstehung brachten: in erster Linie also örtlich und zeitlich, quantitativ und qualitativ geregelte Wachstumsvorgänge. Die den merkwürdigen Wachstumsvorgängen vorstehenden Kräfte aber

fallen zusammen mit denjenigen Kräften, welche die Entwicklung des ganzen Individuums beherrschen.

Zwei seitliche Längsfurchen zeigen, wie His hervorhebt, frühzeitig die Grenze des ventralen und des dorsalen Teiles des Gehirnrohres: es sind dies die Sulci limitantes. Alle motorischen Kerne der Hirnnerven liegen medial von den Grenzfurchen, die sensiblen Endkerne dagegen lateral davon. Vom Calamus scriptorius verläuft die Grenzfurche jederseits zunächst dem medialen Rande der Ala cinerea entlang zur Fovea superior, die nach Henle ein Stückchen unausgefüllten Bodens vorstellt. Im Mittelhirn sind die Grenzfurchen der ganzen Länge nach vorhanden. Sie setzen sich dann als Sulci hypothalamici (s. Monroi) fort, die jederseits im Recessus opticus auslaufen. Auf diese Grenzfurche also bezieht sich die gestrichelte Bogenlinie der Fig. 139.

Endlich ist hier noch der Hirnaxe und der Stammesverwandschaft des Hirnbaues zu gedenken.

1. Hirnaxe. v. Baer hatte sie im Trichter gesucht; W. His läßt sie an der Lamina terminalis, v. Kupffer im Recessus neuroporicus endigen. Burkhardt gibt aus ontogenetischen und vergleichend-anatomischen Gründen der Kupfferschen Auffassung den Vorzug, desgleichen L. Neumayer.

Der vordere Endpunkt der Lichtungsaxe des Hirnrohres läuft (nach Kupffer) in dem vorderen Neuroporus aus. Nach Verschluß des Porus fällt dieser Punkt zusammen mit dem vorderen Endpunkte der dorsalen Hirnwand, mit der Grenze zwischen Decke und Vorderwand (Lamina terminalis) des Gehirns.

Kupffer unterscheidet zunächst eine Zweiteilung des Hirnes in das Vor- und Nachhirn. Ersteres gliedert sich bei den Amnioten in das Vorder- und Mittelhirn. Hieraus ergibt sich die definitive Dreigliederung in die drei Hirnbläschen der älteren Embryologie. Bei Amphioxus ist die Zweigliederung der bleibende Zustand. Die vordere Wand des Vorderhirnes ist die Lamina terminalis. Das Großhirn (d. i. das Telencephalon der oben angenommenen Nomenklatur) ist dagegen ein Erzeugnis der dorsalen Gegend des Vorderhirnes, woran Deckplatte und Seitenwände sich beteiligen; es ist in Wirklichkeit gar kein Endhirn, kein Telencephalon in embryologischem Sinne, kein rostral-terminales Gebilde, sondern ein dorsales Erzeugnis. Neumayer in einer die Anschauungsweise Kupffers bestätigenden Arbeit über die Entwicklung des Schafhirnes schlägt daher den Namen Sphärencephalon für Telencephalon vor. Siehe Fig. 139.

9. Feinerer Bau des Gehirnes.

a) Die Rinde des Endhirns.

1. Gemeinsame Charaktere im Bau der Endhirnrinde. Fig. 141.

In der grauen Substanz der Großhirnrinde liegen Nervenzellen und Nervenfasern in bestimmter regelmäßiger Anordnung. Die Lage der einen bedingt die der anderen, doch ist es zweckmäßig, zunächst nur die Fasern und dann in Beziehung auf diese die Schichtung der Zellen zu betrachten.

Von der weißen Substanz ziehen in die graue Rinde Bündel von Nervenfasern, Markstrahlen oder radiäre Bündel genannt. Sie werden nach der Peripherie allmählich dünner und sind (als Bündel) in der äußeren Zone der grauen Substanz nicht mehr vorhanden. So kann man eine äußere Hauptzone und eine innere Hauptzone unterscheiden. Die Grenze beider ist die Stelle, an welcher die Markstrahlen nicht mehr zu erkennen sind. Allerdings befinden sich auch in der äußeren Hauptzone radiär verlaufende Fasern, sie liegen aber nicht in Bündel zusammen.

Quer zu den Markstrahlen, also parallel zur Oberfläche ziehen zahlreiche Nervenfasern, welche sich in verschiedenen Richtungen durchkreuzen, spärlicher in der äußeren, reichlicher in der inneren Hauptzone vorhanden sind. Im Bereich der letzteren bezeichnet man sie als interradiäres Flechtwerk, innerhalb der äußeren Hauptzone bilden sie das superradiäre Flechtwerk. An zwei Stellen

findet eine dichtere Anhäufung dieser Fasern statt: innerhalb der äußersten Schicht der grauen Rinde, wo sie als äußere Tangentialfasern bezeichnet werden, und an der Grenze der beiden Hauptzonen, wo das interradiäre Flechtwerk den an dicken Schnitten deutlichen Gennarischen (Baillargerschen) Streifen bildet.

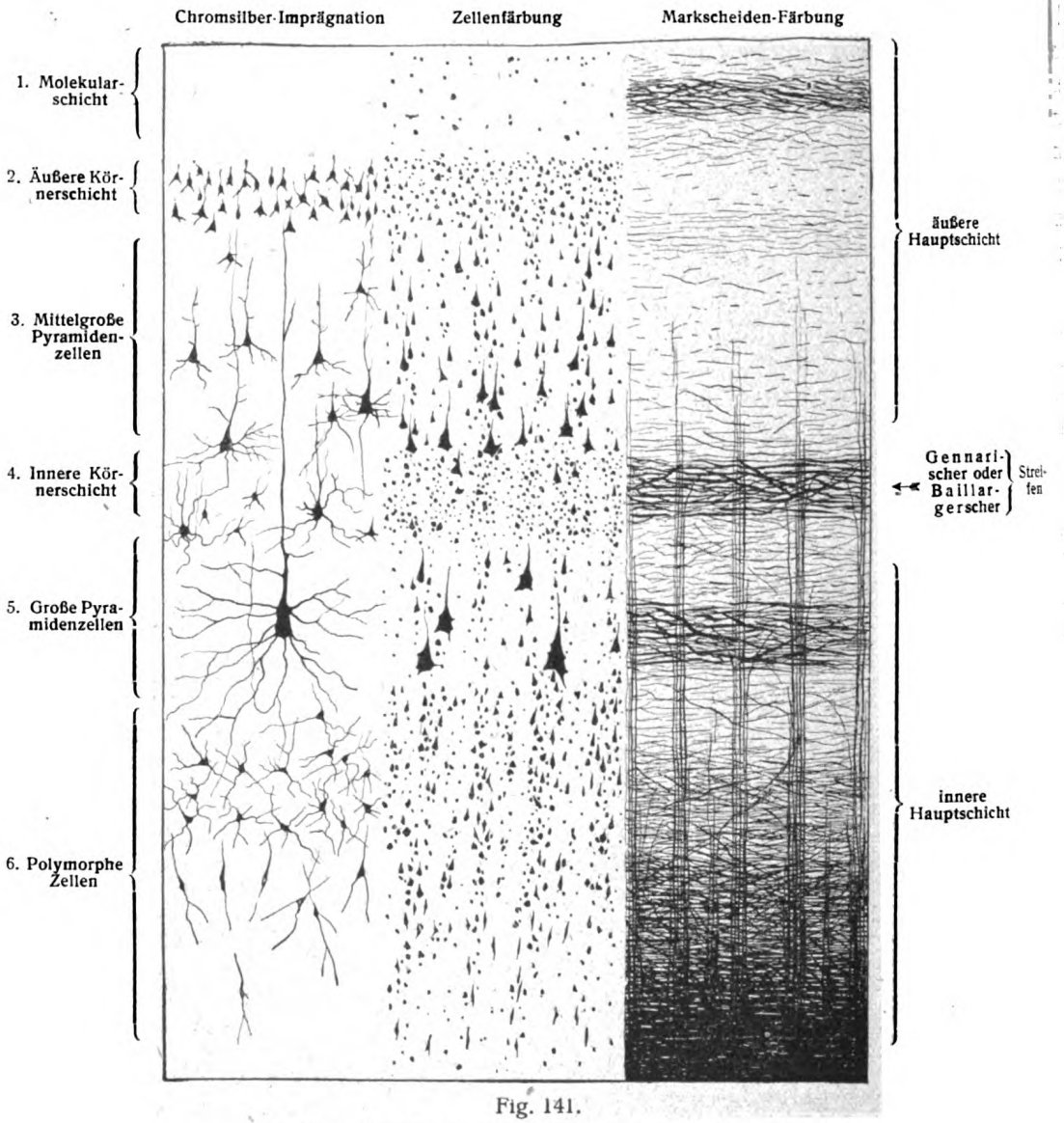

Fig. 141.

Bau der Endhirnrinde des Menschen. (Schema nach Brodmann.)

Die Nervenzellen der Großhirnrinde, ihrer Form wegen Pyramidenzellen oder kurz Pyramiden genannt, liegen zwischen den beschriebenen Bündeln und Geflechten der Nervenfasern. Sie sind von verschiedener Größe, mehr oder weniger regelmäßiger Form und liegen bald dichter, bald lockerer zusammen. Indem nun innerhalb verschiedener Schichten der grauen Rinde Zellformen derselben Art in bestimmter Weise angeordnet liegen, entsteht eine der Oberfläche parallele Schichtung. Sie ist an den einzelnen Stellen der Großhirnoberfläche mehr oder

weniger verschieden, kann aber auf einen sechsschichtigen Grundtypus (Brodmann) zurückgeführt werden.

Wir betrachten zunächst den Grundtypus und die Beziehungen seiner Schichten zu den Nervenfasern; die Abweichungen finden in dem folgenden Kapitel eine eingehende Darstellung.

Die äußere, dicht unter der Pia mater befindliche Schicht ist arm an Nervenzellen, aber reich an Neurogliazellen; sie wird als 1. Molekularschicht bezeichnet und enthält die äußeren Tangentialfasern. Es folgen eine Lage kleiner Pyramidenzellen als 2. äußere Körnerschicht und eine Schicht mittelgroßer Pyramidenzellen als 3. Pyramidenschicht; im Bereiche des Gennarischen Streifens befindet sich als 4. innere Körnerschicht eine Lage kleiner Pyramidenzellen und dann folgen im Gebiet der Markstrahlen 5. die Schicht der tiefen großen Pyramidenzellen und 6. die Schicht der polymorphen Zellen.

Über die Gestalt der Zellen, das feinere Verhalten der Nervenfasern und der Kollateralen ist folgendes zu sagen.

Die Nervenzellen der Hirnrinde besitzen zum weitaus überwiegenden Teil eine mehr oder weniger ausgesprochene Pyramidenform, und werden daher Pyramidenzellen genannt; sie bilden den am meisten charakteristischen Bestandteil der Rinde. Ihre Größe ist verschieden. Die kleinsten haben einen Basisdurchmesser von 7, die größten (Riesenpyramidenzellen des Gyrus centralis ant.) einen solchen von 40 bis 80 μ. Sie haben drei und mehr Seitenflächen, eine dem Mark zugewendete Basis und eine langausgezogene Spitze, Spitzen- oder Hauptfortsatz genannt, welcher gegen die äußere Oberfläche verläuft. Der Spitzenfortsatz gibt seitlich dünne Äste ab, verschmälert sich und löst sich endlich in feine Reiser auf. Von den Ecken der Basis entspringen ebenfalls 3—5 verästelte Fortsätze, seitliche Basalfortsätze; von der Mitte der Basis geht dagegen der Nervenfortsatz, mittlerer Basalfortsatz, aus; er wird zum Axenzylinder einer radiär zur Markleiste ziehenden Nervenfaser, während die übrigen Fortsätze Dendritenfortsätze darstellen. Der Spitzenfortsatz zeichnet sich noch dadurch aus, daß er selbst, sowie seine Nebenästchen, von unzähligen dicht aufeinander folgenden feinen und kurzen Stäbchen besetzt ist, die mit einem Kölbchen endigen (Fig. 142, 5). Der Nervenfortsatz gibt Seitenzweige ab, welche in Nervenfasern übergehen können. Der Kern der Pyramidenzellen ist ellipsoidisch und hat ein deutliches Kernkörperchen. Der Körper, besonders der größeren Zellen, ist gelblich pigmentiert.

Die äußere Tangentialfaserschicht enthält zahlreiche, meist tangential verlaufende Nervenfasern und eine besondere Art von Zellen, Cajalsche Zellen. Es sind unregelmäßig gestaltete, multipolare Zellen, deren lange Ausläufer in der Richtung der Tangentialfasern verlaufen (Figg, 142, 2, 143). Sie besitzen mehrere Neuriten. In dieselbe Schicht treten zweitens Neuriten kleiner Pyramidenzellen aus den nächstfolgenden Schichten, drittens ziehen dicke, meist von Markscheiden umgebene Nervenfasern (Fig. 142, 6) hinein, welche aus dem Marklager stammen, auf ihrem Wege Äste abgeben, und auch in der Tangentialfaserschicht selbst sich noch verzweigen. Sie stammen aus Fernzellen und werden als Fern-Fasern bezeichnet. Viertens endigen hier die am meisten peripheren dichten Endausbreitungen der Pyramidenzellen der inneren Hauptzone.

Die Neuriten der Pyramidenzellen geben zahlreiche Nebenästchen ab und ziehen gegen die Marksubstanz. In der Nähe der letzteren teilen sich viele Neuriten in einen horizontalen und in einen kaudalen oder absteigenden Ast.

In der jetzt folgenden Schicht der polymorphen Ganglienzellen befinden sich zahlreiche Zellen von dreieckiger und kurzpyramidaler Form, welche sich bezüglich ihrer weniger zahlreichen Ausläufer den vorigen anschließen. In derselben Schicht kommen ferner zahlreiche, multipolare Zellen (Fig. 142, 8) vor, welche dem Golgischen II. Typus entsprechen und oben (S. 42) Cellulae axi-ramificatae genannt worden sind; ihre Neuriten können nach den verschiedensten Richtungen sich wenden, zerfallen aber bald in ein reiches Geäst von Fäserchen, die alle frei endigen. In geringerer Zahl kommen Zellen derselben Art in allen übrigen Schichten vor; sie scheinen, wo immer sie auftreten, besonders geeignet, verschiedene Zellgebiete in besonderer Weise physiologisch miteinander zu verknüpfen.

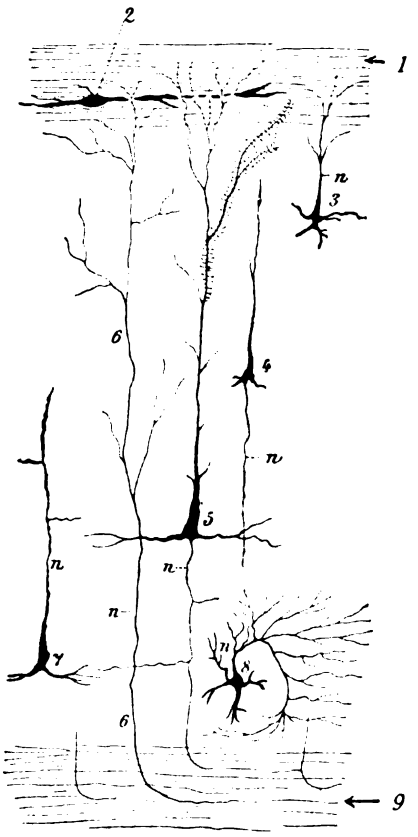

Fig. 142.

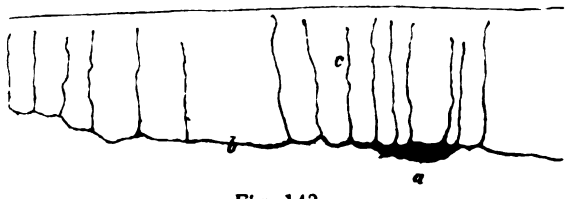

Fig. 143.

Fig. 143. **Cajalsche Nervenzelle aus der oberflächlichen Schicht der Großhirnrinde eines Katzenfetus.** (G. Retzius.)
a Zellkörper; *b* Protoplasmafortsatz; *c* Nervenfortsätze.

Fig. 142. **Zelliformen der Endhirnrinde** (Chromsilber-Imprägnation). (Nach Cajal.)
1 Tangentialfaserschicht; 2 Cajalsche Zelle; 3 kleine Pyramidenzelle, die ihren Neuriten *(n)* in die Tangentialfaserschicht sendet; 4 kleine Pyramidenzelle, die ihren Neuriten *(n)* einwärts sendet; 5 große Pyramidenzelle mit ihrem Spitzenfortsatz, den lateralen und dem mittleren Basalfortsatz; der letztere zieht zur Marksubstanz und gibt Kollateralen ab; 6, 6 verzweigter Neurit einer Fernzelle; 7, 8 polymorphe Zellen; 7 sendet ihren Neuriten gegen die freie Fläche, 8 ist eine Cellula axiramificata oder Golgische Zelle des II. Typus mit vielverästeltem, aufgelösten Neuriten; 9 weiße Substanz.

Bezieht man das superradiäre, das interradiäre Flechtwerk und den Gennarischen Streifen auf bestimmte Zellen, so scheinen die in ersteren enthaltenen markhaltigen Nervenfasern von Fernzellen zu stammen, mag diese Ferne eine mehr oder weniger entlegene sein. Der Gennarische Streifen scheint größtenteils von Kollateralen der Pyramidenzellen-Neuriten gebildet zu werden. Das Gleiche gilt von dem interradiären Plexus, wobei auch die Beimischung der Neuritenäste der Cellulae axi-ramificatae eine Rolle spielt.

Die Neurogliazellen der Großhirnrinde sind Langstrahler (faserige Gliazellen) und Kurzstrahler (protoplasmatische Gliazellen, Fig. 47) (siehe Abt. I, Figg. 214, 215). Erstere kommen hauptsächlich in der weißen Substanz vor, letztere sind wesentlich in der grauen Substanz vorhanden. Häufig findet man in der Nähe der Pyramidenzellen eine größere Anzahl von Gliazellen.

Örtliche Verschiedenheiten im Bau der Großhirnrinde.

Dem Vorkommen von örtlichen Verschiedenheiten im Bau der Endhirnrinde hat man begreiflicherweise ein besonderes Interesse zugewendet.

Bedeutende Unterschiede sind schon früher nachgewiesen im Lobulus paracentralis, in der Umgebung der Fissura calcarina, im Septum pellucidum, im Gyrus hippocampi, im Hippocampus, in der Fascia dentata, im Lobus olfactorius, in der teilweise zu ihm gehörigen Substantia perforata anterior, in der Inselrinde usw.

Neuere umfassende Untersuchungen von Brodmann haben eine überraschende Mannigfaltigkeit des zelligen Aufbaues, Cytoarchitektonik, an zahlreichen Punkten der Großhirnrinde festgestellt.

Dieser Autor unterscheidet gegen 50 verschiedene Felder, Rindenfelder oder Areae genannt, welche zum großen Teil auf den ursprünglich sechsschichtigen Typus (S. 159) zurück-

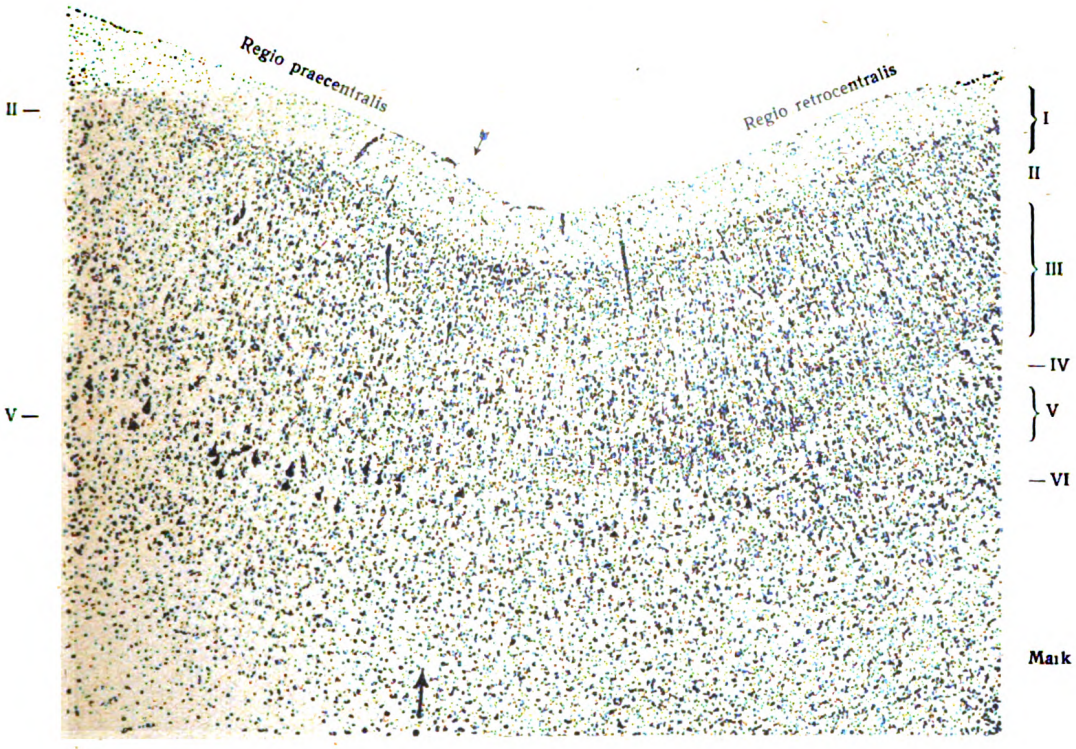

Fig. 144.

Zellenschichten der Regio praecentralis und der Regio retrocentralis des erwachsenen Menschen. 20:1. (Nach Brodmann.) Die Pfeile bezeichnen die Grenze und zugleich die Tiefe des Sulcus centralis.

zuführen, und aus ihm unter Erhaltung oder durch Vermehrung oder Verminderung der Schichten hervorgegangen sind.

Eine Ausnahme bilden gewisse „rudimentäre" Rindengebiete (Rhinencephalon, Teile des Gyrus cinguli), bei denen eine sechsschichtige fetale Stufe nicht nachweisbar, oder noch nicht nachgewiesen ist.

Die Verschiedenheiten des Baues der einzelnen Rindenfelder entstehen aus dem Grundtypus durch Veränderung der Zahl und der Ausbildung der Einzelschichten oder durch Änderung der Dichtigkeit und Größe der zelligen Elemente auf dem Gesamtquerschnitt sowie innerhalb einzelner Schichten oder durch Ausbildung bestimmter Zellformen oder durch Veränderung der Breite der Gesamtrinde und des relativen Breitenverhältnisses der verschiedenen Schichten zueinander. (Man vergleiche die Figg. 145—147, welche bei derselben Vergrößerung verschiedene Areae darstellen.)

Jede einzelne Schichtungsart ist beschränkt auf das betreffende Rindenfeld. Die Grenzen benachbarter Felder sind teils linearscharf, teils sind allmähliche Übergänge vorhanden; sie entsprechen mit wenigen Ausnahmen meist nicht genau den Furchen.

Hier kann natürlich nur ein allgemeiner Überblick über diese wichtigen Tatsachen gegeben werden. Interessant und bedeutungsvoll ist die auch schon von anderen Untersuchern erkannte und hervorgehobene Feststellung, daß eine Anzahl der anatomisch unterschiedenen Rindenfelder ganz oder annähernd mit physiologisch bestimmten Zonen, den sogenannten psychischen Zentren, mehr oder weniger genau übereinstimmen. So ist es der Fall bei den motorischen Zentren, welche im Gyrus centralis anterior sich befinden und übereinstimmen mit dem Riesenpyramidentypus (Feld 4, Figg. 153, 154) und bei den sensiblen Zentren, welche im Gyrus centralis posterior liegen und den Rindenfeldern 1, 2, 3 entsprechen (Figg. 153, 154). Das Sprachzentrum, das Brocasche Feld, entspricht den Rindenfeldern 44, 45 (Fig. 153), das Zentrum des Sprachverständnisses, die Wernickesche



Fig. 145.



Fig. 146.

Fig. 146. **Zellenschichten der Regio occipitalis** des erwachsenen Menschen. 66 : 1. (Nach Brodmann.)

Fig. 145. **Riesenpyramidenzellen (Betz) in der Regio praecentralis** des erwachsenen Menschen. 66 : 1. (Nach Brodmann.)

Stelle, den Feldern 41, 42 (Fig. 153). Die Sehsphäre stimmt überein mit dem anatomisch abgegrenzten Calcarinatypus, welcher auch als Area striata bezeichnet wird (Feld 17, Fig. 154). Vergleiche die Figg. 114, 115 mit den Figg. 191, 192.

Auf Grund dieser auffallenden Übereinstimmung des anatomischen Baues mit der Funktion darf man wohl als wahrscheinlich annehmen, daß auch den anderen anatomisch abgegrenzten Rindenfeldern bestimmte und verschiedene Funktionen zukommen. Es liegt hier noch ein großes Gebiet der physiologischen Forschung. (Brodmann: Beiträge zur histologischen Lokalisation der Großhirnrinde. VII. Mitteilung. Journ. Psychol. u. Neurol., 10. Bd., 1908.)

Eine Anzahl benachbarter Areae zeigt gewisse gemeinsame Charaktere, man kann sie demnach zusammenfassen zu Hauptregionen, Regiones. Brodmann unterscheidet 11 solcher Regionen (Figg. 114, 115) und innerhalb einiger noch Unterregionen.

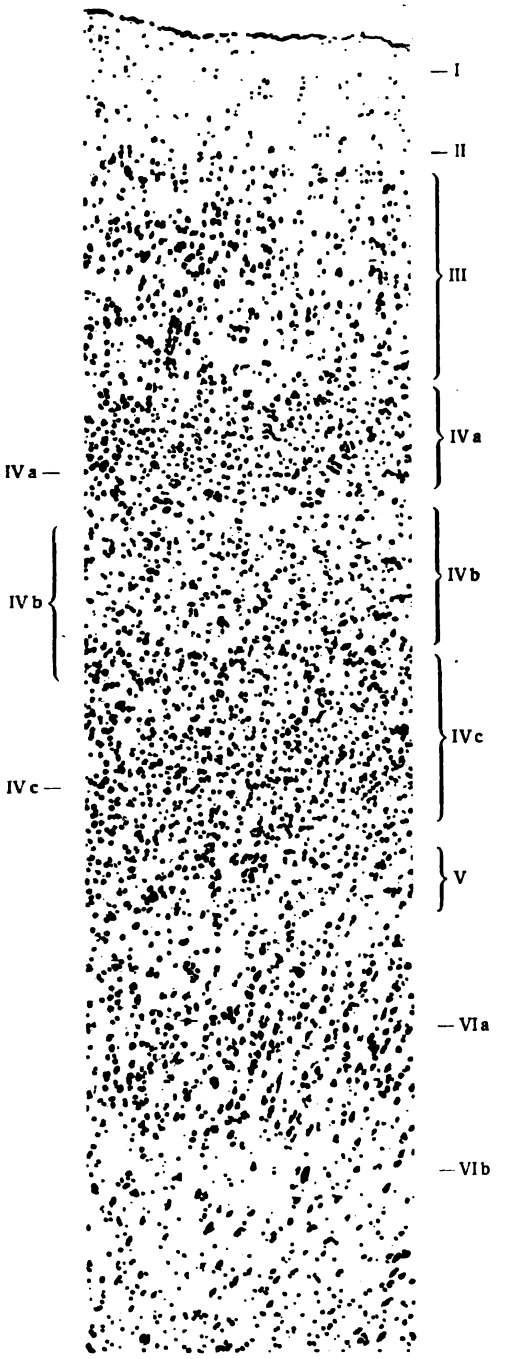

Fig. 147.

1. Regio praecentralis. Sie umfaßt die vordere Zentralwindung, die vorderen beiden Drittel des Lobulus paracentralis und einen angrenzenden Teil der oberen und der mittleren Stirnwindung. — Sie besitzt eine zurückgebildete innere Körnerschicht (Fig. 144) und die sogenannten Betzschen Riesenpyramidenzellen (Figg. 144, 145). Man bezeichnet deswegen die Schichtungsart als Riesenpyramidentypus.

2. Regio retrocentralis entspricht der hinteren Zentralwindung und dem vorderen Drittel des Operculum. — Sie enthält im Gegensatz zur Regio praecentralis eine wohlbegrenzte innere Körnerschicht, aber keine Riesenpyramidenzellen.

3. Regio frontalis umfaßt das Gebiet des Stirnlappens mit Ausnahme des von der Regio praecentralis eingenommenen Gebietes und des Gyrus cinguli. — Sie besitzt eine deutliche innere Körnerschicht.

Als besondere Unterabteilung kann die Subregio frontalis inferior abgegrenzt werden, die ungefähr der unteren Stirnwindung entspricht.

4. Regio insularis entspricht im wesentlichen der Insel, dehnt sich aber auf die benachbarten Teile der Endhirnrinde aus. — Das Hauptmerkmal ihrer Zellenschichtung besteht in der Dreiteilung der polymorphen Zellenschicht, indem von dieser durch eine tangentiale Faserschicht, Capsula extrema, eine innerste Zellenlage abgegrenzt wird, die sich zum Claustrum umbildet. Ein Unterschied zwischen dem vorderen und dem hinteren Abschnitt der Insel wird bedingt durch das Verhalten der inneren Körnerschicht, welche

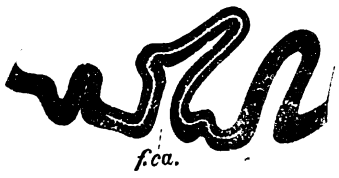

Fig. 148.

Fig. 148. **Durchschnitt durch die graue Rinde des Endhirnes in der Umgebung der Fissura calcarina** *(f.ca)*. 1:1. Die graue Rinde ist durch einen weißen Streifen, den Vicq d'Azyrschen (= Gennarischen) Streifen, ausgezeichnet, welcher der inneren Oberfläche der grauen Rinde näher liegt als der äußeren.

Fig. 147. **Die 8 Zellenschichten der Area striata, Calcarinatypus** des erwachsenen Menschen. 66:1. (Nach Brodmann.)

im hinteren Abschnitt dauernd erhalten bleibt, während sie sich im vorderen und im basalen Teil zurückbildet.

5. Regio parietalis deckt sich im großen und ganzen mit dem Lobulus parietalis, doch

gehört noch dazu das hintere Drittel des Lobulus paracentralis. — Die Sechsschichtigkeit der Rinde bleibt hier dauernd erhalten. Nur ein Teil dieser Region, die Area praeparietalis (Figg. 114, 115), hat als besonderes Merkmal außerordentlich große Zellen in der Schicht der großen Pyramidenzellen.

6. Regio occipitalis umfaßt den ganzen Hinterhauptlappen; die Grenzen gegen die benachbarten Regionen sind unbestimmt. — Sie zeigt im allgemeinen sehr gut ausgebildete Sechsschichtigkeit (Fig. 146). Eine Ausnahme macht die Area striata, die Sehrinde, welche acht Zellenschichten aufweist; ihre Schichtungsart wird als Calcarinatypus bezeichnet. Die Vermehrung der Schichten ist bedingt durch eine Dreiteilung der inneren Körnerschicht. Fig. 147.

Die Ausdehnung der Area striata entspricht demjenigen Teil der Hirnrinde, welcher die Wände der Fissura calcarina bildet; sie reicht nur wenig weit in die nähere Umgebung dieser Fissur. Über den Hinterhauptpol reicht sie nur wenig, in manchen Fällen gar nicht auf die laterale

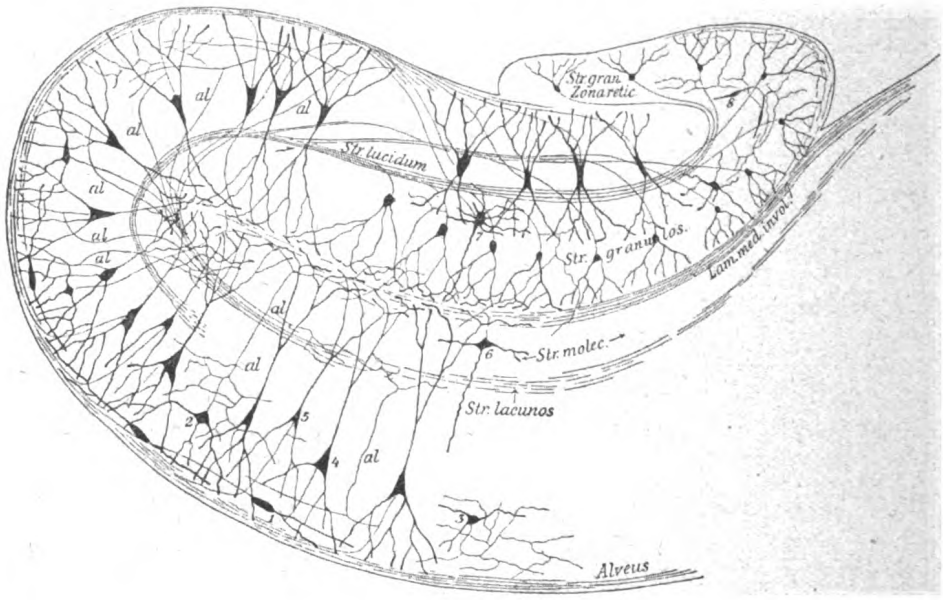

Fig. 149.

Schema des Hippocampus. (K. Schaffer.)

1 fusiforme, 2 polymorphe, 3 Golgische Nervenzelle; 4 Riesenpyramidenzelle; 5 kleine Pyramidenzelle; 6 Nervenzelle der molekularen Schicht; *al* aufsteigende Kollateralen der Pyramidenzellen, welche (zum Teil auch jene der polymorphen Zellen) sämtlich in das Stratum lacunosum übergehen; 7 polygonale Nervenzellen der Fascia dentata; 8 fusiforme Zellen derselben.

Oberfläche der Endhirnhemisphäre. Sie entspricht im wesentlichen dem Sehzentrum (vergl. Figg. 114, 115 mit Figg. 191, 192).

Bei manchen außereuropäischen Rassen (Sudanesen, Herero, Javaner) haben E. Smith und Brodmann eine große Ausdehnung der Area striata auf die laterale Oberfläche nachgewiesen. Diese Rassen verhalten sich darin ähnlich wie die anthropoiden Affen.

Der Gennarische Streifen ist im Bereich der Area striata so stark ausgebildet, daß er leicht mit freiem Auge gesehen werden kann; er ist hier unter dem Namen Vicq d'Azyrscher Streifen bekannt. Figg. 95, 148.

7. Regio temporalis erstreckt sich über den Schläfenlappen mit Ausnahme des Gyrus hippocampi. — Sie zeigt abgesehen von den Areae 35, 36 (Fig. 154) eine sechsschichtige Rinde. Durch einen besonderen Bau namentlich in bezug auf die Fasern ist nur die Regio supratemporalis (Fig. 114) ausgezeichnet, welche dem akustischen Sprachzentrum (Fig. 191) entspricht.

8. Regio cingularis begreift das Gebiet des Gyrus cinguli mit Ausnahme des hinter dem Balkenwulst gelegenen Gebietes, welches die besondere Regio retrosplenialis bildet. — Der Zellenschichtung nach kann die Regio cingularis anterior mit typischer Sechsschichtung und einer geschlossenen inneren Körnerschicht unterschieden werden von der Regio cingularis posterior, welche keine innere Körnerschicht hat.

9. Regio retrosplenialis ist derjenige Teil des Gyrus cinguli, welcher hinter dem Balkenwulst liegt. Die Schichtenzahl dieser Region ist vermindert, die Grenzen der vorhandenen Schichten sind sehr unscharf. Die Reduktion betrifft die Schichten II—IV.

10. Regio hippocampica umfaßt den Gyrus hippocampi. Hier ist das äußere Nervenfasergeflecht sehr stark ausgebildet und als Substantia reticularis alba bereits erwähnt worden. Dieselbe stammt vor allem aus Fasern der weißen Substanz, welche in feinen Bündeln bis zur Oberfläche gelangen und hier zumeist der Länge nach verlaufen. Die Zellenschichtung weicht erheblich von dem Grundtypus ab. Genaueres darüber ist noch nicht beschrieben.

Im Anschluß an diese Region kann der Bau des Hippocampus geschildert werden.

Auch die Hippocampus-Formation besteht aus grauer und weißer Substanz. Die Substantia reticularis alba des Gyrus hippocampi setzt sich, indem sie teilweise eine tiefere Lage einnimmt, auf die Konkavität des Hippocampus fort und wird hier Lamina medullaris involuta oder Kernblatt genannt. Schaffer unterscheidet am Hippocampus der Säugetiere (Kaninchen und Schwein) folgende Schichten Fig. 149.

1. Alveus; 2. Schicht der polymorphen Zellen, a) fusiforme Zellen, b) polygonale Zellen; 3. Schicht der großen Pyramidenzellen; 4. Schicht der kleinen Pyramidenzellen; 5. Zellenarme Schicht — kugelige und spindelförmige Elemente.

Gleich Cajal fand Schaffer ferner Nervenzellen mit aufsteigendem Neuriten und Cellulae axiramificatae, d. i. Zellen des II. Typus von Golgi. Hieraus ergibt sich eine wesentliche Analogie der Hippocampusformation mit der typischen Hirnrinde, wie es kaum anders erwartet werden kann, wenn man bedenkt, daß der Hippocampus die Fortsetzung der Rinde des Gyrus hippocampi darstellt. Der einzige Unterschied besteht darin, daß im Hippocampus zwei Schichten von Pyramidenzellen dicht aneinandergerückt, die Schicht der kleinen Pyramidenzellen vielmehr in jene der großen hinabgerückt erscheint; dadurch kommt ein ausgesprochenes Stratum radiatum zustande. Der Hippocampus ist daher einer typisch gebauten, gleichsam komprimierten Rinde zu vergleichen.

Hirnrinde und Hippocampusrinde zeigen hiernach folgende, einander entsprechende Schichten (Schaffer):

1. Die zellenarme oder molekulare Schicht faßt in sich die Tangentialfasern, d. h. die Lamina medullaris involuta, die kugeligen und spindeligen Nervenzellen. 2. Schicht der kleinen Pyramidenzellen, über welcher das dem Gennarischen Streifen entsprechende Stratum lacunosum liegt. 3. Schicht der großen Pyramidenzellen. Dadurch, daß im Hippocampus die kleinen Pyramidenzellen auf die großen hinabgerückt sind, entsteht eine zellenarme Zwischenschicht, das Stratum radiatum. 4. Körnerschicht oder Schicht der kleinen unregelmäßigen Nervenzellen: ihr entsprechen die polymorphen subpyramidalen Zellen. 5. Schicht der Spindelzellen; ihr entsprechen jene gestreckten Zellen, welche unmittelbar über dem Alveus liegen. 6. Das Marklager aber (Windungsmark, Markleiste) und der Alveus bilden als entsprechende Teile den inneren Abschluß.

11. Regio olfactoria. Zu ihr gehören Bulbus, Tractus und Trigonum olfactorium, die Substantia perforata ant., das Tuberculum olfactorium.

a) Der Bulbus olfactorius. (Figg. 150—152.) Das Mark des Bulbus liegt exzentrisch, besteht aber ebenfalls aus einer dorsalen und einer ventralen Platte, welche randwärts ineinander übergehen und eine dünne Lage grauer Substanz zwischen sich fassen. Die dorsale Rinde ist äußerst dünn, um so dicker dagegen die ventrale, welche folgende Schichten entwickelt:

α. Stratum granulosum, Körnerschicht. Sie besteht aus einem Geflecht markhaltiger Nervenfasern, in dessen Maschenräumen Ansammlungen kleiner Nervenzellen liegen.

β. Pyramiden- oder Mitralzellenschicht. Sie enthält eine Reihe großer multipolarer Nervenzellen von kurzer Pyramidenform. Sie entsenden mehrere Dendritenstämmchen in die nächstfolgende Schicht, während der Neurit zu dem Plexus der vorhergenannten Schicht gelangt (Golgi).

γ. Stratum gelatinosum, gelatinöse Schicht. Sie entspricht der äußeren Hauptzone der Endhirnrinde und enthält zerstreute kleine Nervenzellen.

δ. Stratum glomerulosum, Knäuelschicht. Sie besteht aus zahlreichen kugeligen oder ovalen Gebilden von 0,1 mm Durchmesser, welche meist in doppelter Reihe liegen und je zweierlei Endbäumchen enthalten: das zentrale Endbäumchen der Riechzellenfasern und das periphere Endbäumchen der Neuronen nächsthöherer Ordnung. Dazwischen kommen kleine Zellen vor, deren Zugehörigkeit zum nervösen Apparat oder zur Neuroglia noch nicht ganz sichergestellt ist.

Schicht der Olfactorius-Fasern. Auf der ventralen Fläche der Glomeruli bilden sie dichte Geflechte markloser Fasern besonderer Art, mit denen die Nn. olfactorii zusammenhängen.

b) Der Tractus olfactorius besteht teils aus den Fortsetzungen der Schichten des Trigonum, teils aus Nervenfasern, welche besonders an der ventralen Fläche und ihren Rändern angehäuft

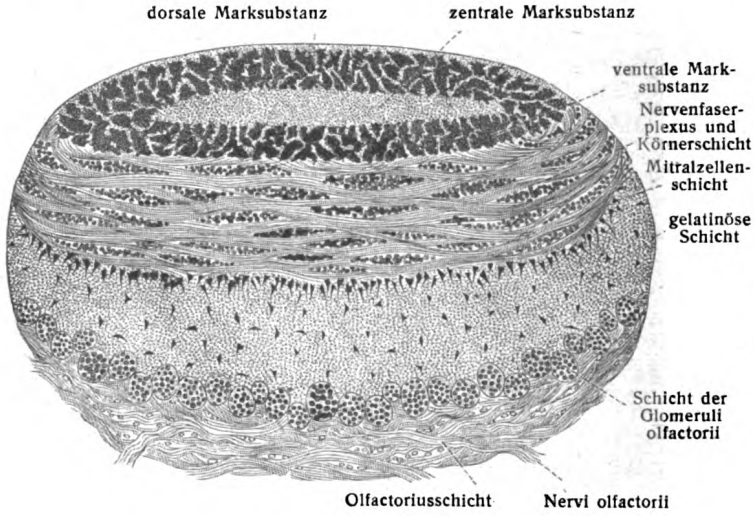

Fig. 150.

Fig. 150. **Querschnitt durch den Bulbus olfactorius.** (Nach Figuren von Henle, Meynert und eigenen Präparaten halbschematisch entworfen.) (G. Schwalbe.) 20 : 1.

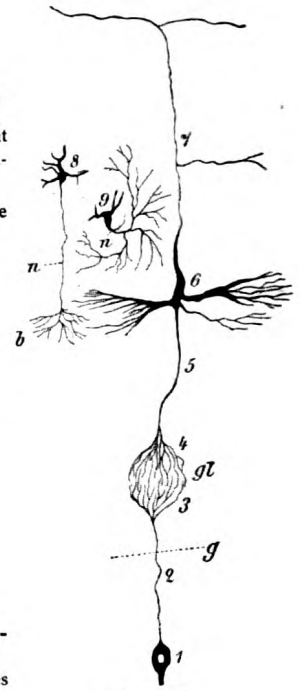

Fig. 151.

Fig. 151. **Schema des elementaren Baues des Bulbus olfactorius und der Riechschleimhaut.**
g Grenze zwischen beiden Gebieten. 1 Riechzelle; 2 ihr Neurit; 3 Riechzellenteil eines Glomerulus olfactorius *gl*; 4 Mitral- oder Pyramidenzellenteil des Glomerulus; 5 basaler Dendrit einer Mitral- oder Pyramidenzelle des Bulbus olfactorius; 6 Körper- und Seitenfortsätze einer Mitral- oder Pyramidenzelle des Bulbus olfactorius; 7 Neurit der letzteren Zelle mit Kollateralen; 8 Nervenzelle des Bulbus mit peripher ziehendem, in ein Endbäumchen auslaufenden Neuriten; 9 Cellula axi-ramificata des Bulbus, *n* ihr Neurit. (Cajal.)

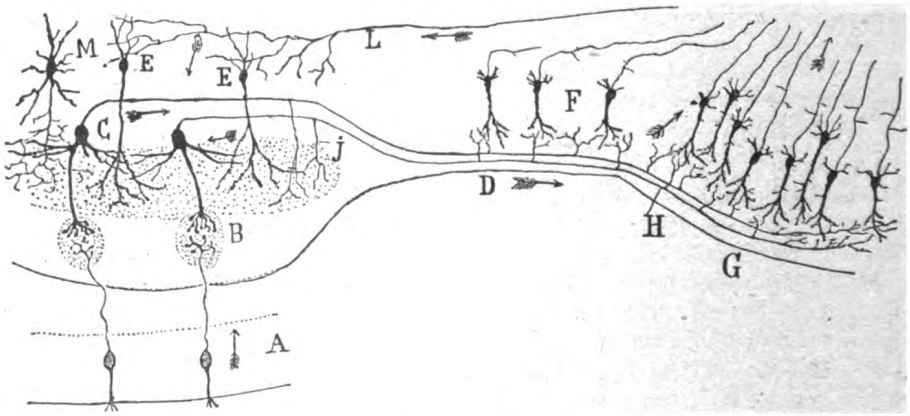

Fig. 152.

Schema des Baues von Bulbus und Tractus olfactorius. (Cajal.)
A Riechschleimhaut; *B* Glomeruli olfactorii des Bulbus olfactorius; *C* Mitralzellen; *D* Tractus olfactorius; *E* Körnerzellen; *F* Pyramidenzellen des Tractus olfactorius; *G* Region des äußeren Riechstreifens; *H* Kollateralen des äußeren Riechstreifens; *j* Kollateralen des Bulbus olfactorius; *L* zentrifugale Fasern; *M* Zelle mit kurzem Axenzylinderfortsatz.

sind. Die dorsale Kante besteht zumeist aus grauer Substanz. Eine Lage grauer Substanz befindet sich auch im Zentrum, an Stelle des früheren Ventriculus olfactorius. Die Faserbündel ziehen zum Stirnlappen, zum Gyrus fornicatus und gehören teilweise der vorderen Kommissur an.

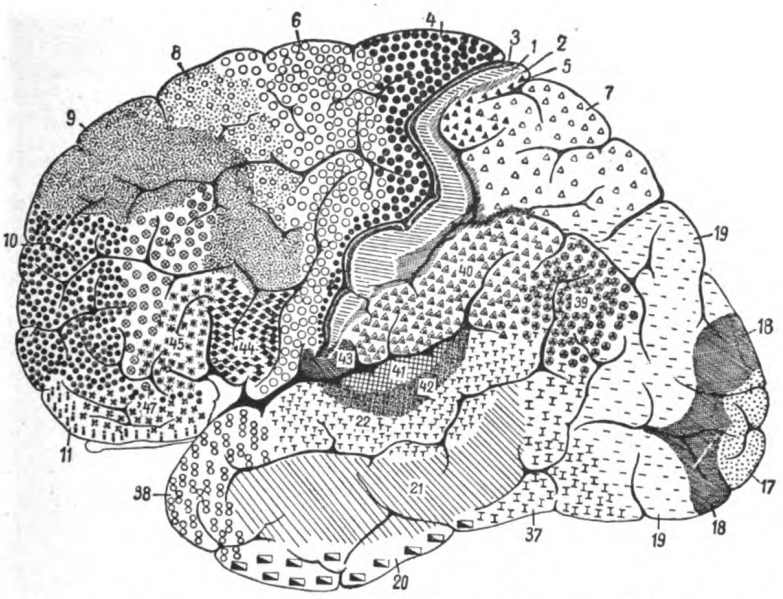

Fig. 153. Rindenfelder, Areae, der Endhirnrinde des Menschen. (Brodmann.)
Ansicht der linken Hemisphäre von der Seite.
Die einzelnen Rindenfelder sind durch verschiedene Zeichen und Nummern kenntlich gemacht.

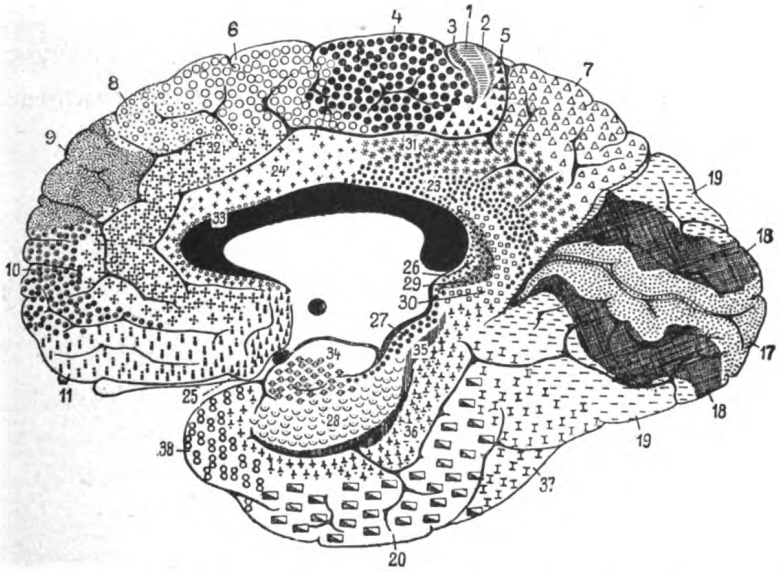

Fig. 154. Rindenfelder, Areae, der Endhirnrinde des Menschen. (Brodmann.)
Ansicht der rechten Hemisphäre von der medialen Fläche.
Die verschiedenen Rindenfelder sind durch verschiedene Zeichen und Nummern kenntlich gemacht.

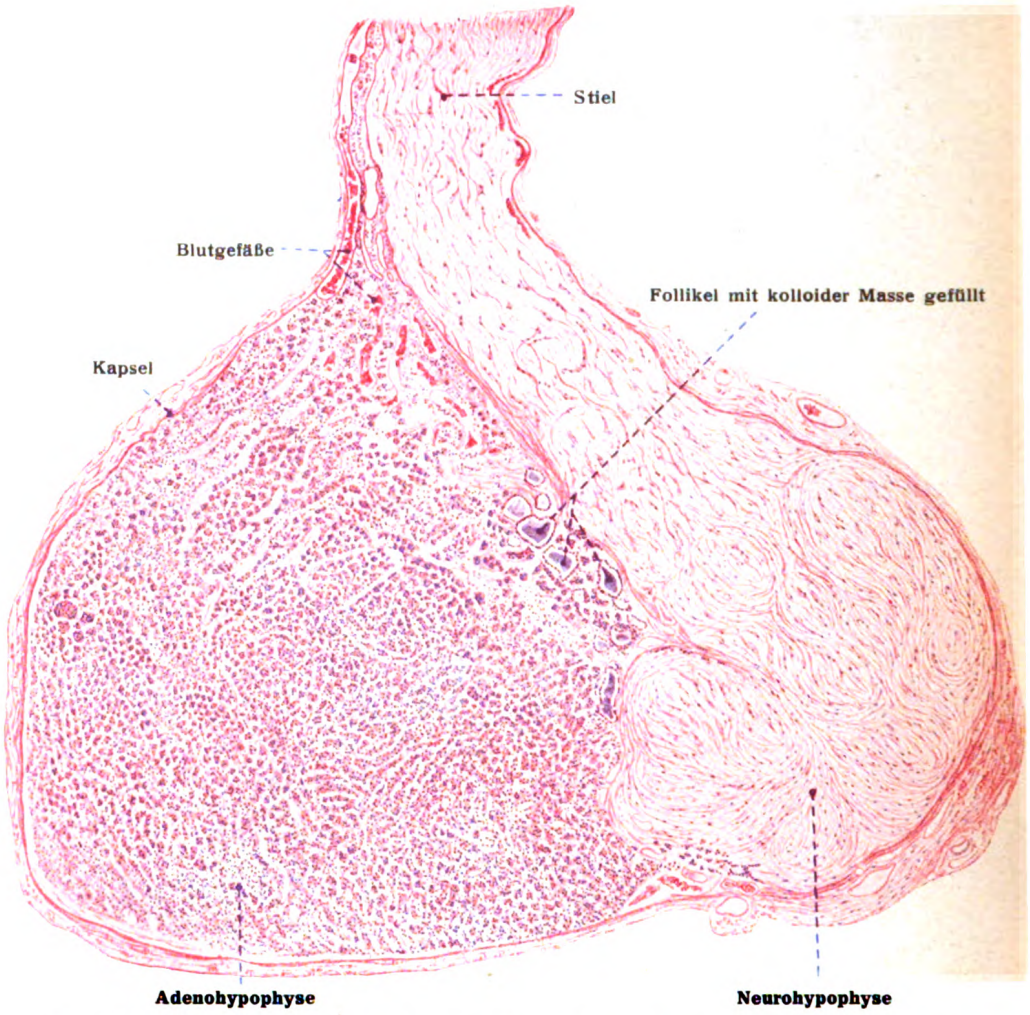

Fig. 155. Medianschnitt durch die Hypophyse eines erwachsenen Mannes.

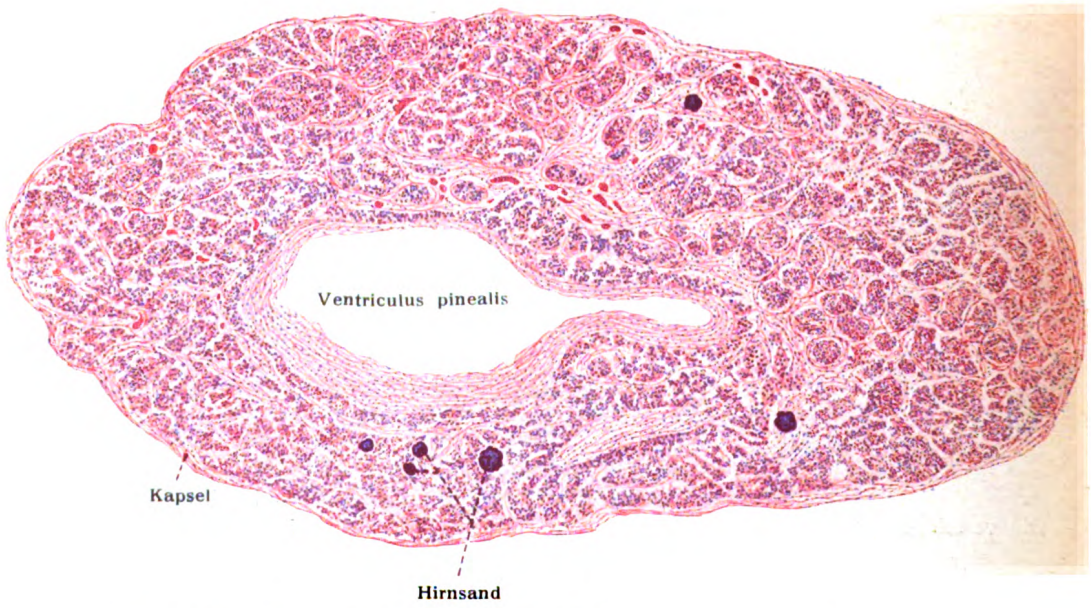

Fig. 156. Querschnitt durch die Zirbel eines erwachsenen Mannes.

c) Das Trigonum olfactorium besitzt auf seiner ventralen Fläche einen Überzug gelbgrauer, mit der Substantia perforata anterior übereinstimmenden Masse, welche sich gegen den Tractus stark verdünnt. Der dorsale Teil des Trigonum enthält eine Fortsetzung der Rinde des Stirnhirnes, die ebenfalls verdünnt auf den Tractus übergeht.

Die Substantia perforata anterior ist ähnlich gebaut wie der Globus pallidus des Linsenkernes, doch enthält sie weniger Nervenfasern als letzterer.

Das Septum pellucidum hat drei Schichten: eine dünne Markschicht, eine dünne Rinden- und (lateral) eine ependymale Schicht. In der Rindenschicht kommen Pyramiden- und Spindelzellen vor.

b) Die weiße Substanz des Endhirnes.

Sie enthält, wie wir S. 121 gesehen haben, folgende Arten von Nervenfasern: Kommissurenfasern, Assoziationsfasern, Projektionsfasern.

1. Die Kommissurenfasern sind enthalten im Balken, der vorderen Kommissur, der Commissura hippocampi.

a) Die Balkenfasern sind von großer Feinheit, als wären sie nur Kollateralen von Axenzylindern. Sie entspringen in der ganzen Rinde einer Hemisphäre

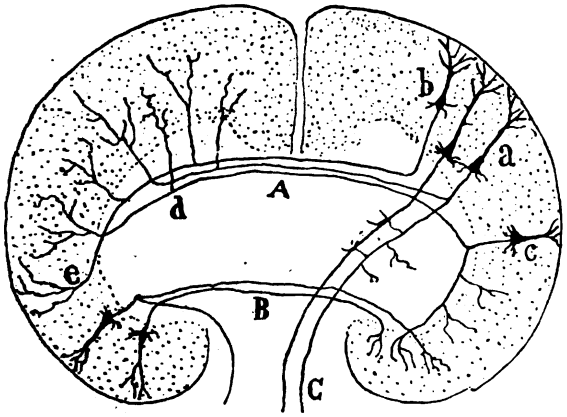

Fig. 157.

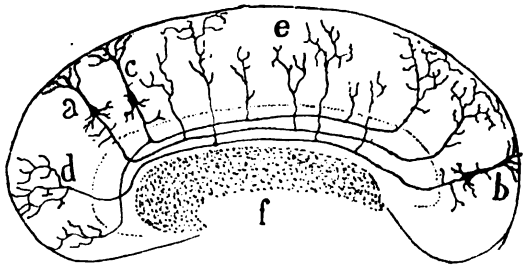

Fig. 158.

Fig. 158. **Assoziationsfasern zwischen Stirn- und Hinterhauptlappen an einem Längsschnitt durch das Gehirn schematisch dargestellt.** (Cajal.)

a, b, c Pyramidenzellen; *d* aufsteigende Endverzweigungen der Kollateralen; *e* nervöse Endverzweigung; *f* Corpus callosum, quer getroffen.

Fig. 157. **Anordnung der Kommissuren- und corticofugalen Fasern an einem Querschnitt durch das Gehirn schematisch dargestellt.** (Cajal.)

A Corpus callosum; *B* Commissura anterior; *C* Pyramidenbahn (motorische Willkürbahn).
a, b, c Pyramidenzellen; *d* aufsteigende Endverzweigungen der Kollateralen; *e* nervöse Endverzweigung.

und endigen in der anderen, mit Ausnahme jener Gegenden, welche zur Commissura anterior gehören, nämlich des basalen Teils vom Stirnlappen, des Pols vom Schläfenlappen, des Hippocampus. Viele der Balkenfasern geben einige sehr feine Kollateralen ab, die sich wie diejenigen der Assoziationsfasern verhalteu. Balkenfasern scheinen nicht nur zwei symmetrische Punkte der Hemisphären miteinander zu verbinden; der Balken ist vielmehr ein verwickeltes Quersystem, durch welches die in irgend einem Rindenpunkte entsprungene Nervenfaser nicht nur symmetrische Zellen der anderen Hemisphäre, sondern durch ihre Kollateralen noch viele andere Zellen der verschiedenen Rindenschichten und Bezirke beeinflußt (Cajal). Fig. 157.

b und c) Für die Fasern der anderen beiden Kommissuren gelten mutatis mutandis dieselben Regeln, wie für die Balkenfasern.

2. Die Assoziationsfasern. Sie sind Neuriten der großen und kleinen Pyramidenzellen und der polymorphen Zellen. Der Übergang der Neuriten in die Assoziationsbündel der weißen Substanz (siehe S. 121) ist meist ein einfacher;

doch kommen auch T-förmige Teilungen mit gleichen oder ungleichen Ästen vor (Fig. 158); im letzteren Falle geht der innere Teilast in eine Balkenfaser über. Überall jedoch läßt sich feststellen, daß viele Assoziationsfasern eine Zelle eines bestimmten Rindenpunktes mit vielen anderen Zellen verbinden, die in anderen Rindenbezirken und vielleicht gar in verschiedenen Lappen einer Hemisphäre liegen (Cajal). Beim Menschen und den größeren Säugetieren bilden die Assoziationsfasern die Hauptmasse der weißen Substanz.

Bei vielen Assoziationsfasern sind sehr feine Kollateralen vorhanden, die aufsteigen und sich in den verschiedenen darüberliegenden grauen Rindenschichten bis in die Molekularschicht hinein verzweigen. Außer diesen radiären Kollateralen finden sich solche, die in der weißen Substanz, oder in der Grenzschicht zwischen grauer und weißer Subs'anz zu endigen scheinen; Kollateralen zur weißen Substanz, welche wahrscheinlich an den zahlreichen absteigenden Protoplasmafortsätzen daselbst endigen. Fig. 159.

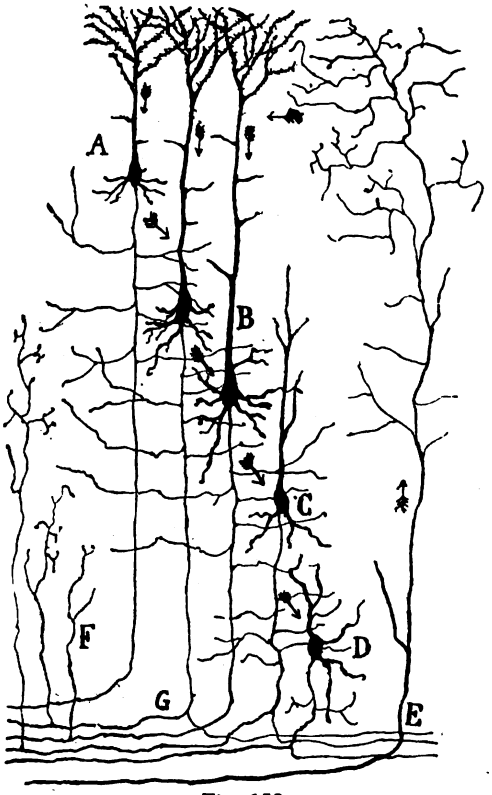

Fig. 159.

Ursprung und Ende von Neuriten in der Großhirnrinde. Schema. (Cajal.)
A kleine Pyramidenzelle; *B* große Pyramidenzelle; *C, D* polymorphe Zellen; *E* Endigung einer aus anderen Zentren kommenden Fernfaser; *F* Kollateralen der weißen Substanz; *G* Axenzylinder, der in der weißen Substanz sich teilt (Bifurkation).

3. Die Projektionsfasern leiten teils corticopetal, teils corticofugal.

a) Die corticofugalen Fasern stammen (nach Untersuchungen an Gehirnen kleiner Säugetiere) aus sämtlichen Rindenbezirken, konvergieren und ziehen durch das Corpus striatum hindurch zum Hirnschenkel. In der Höhe des Balkens geben sie eine starke Kollaterale zu diesem ab (Fig. 157); dann ziehen sie in getrennten Bündeln durch Anhäufungen grauer Substanz hindurch und senden dieser äußerst feine Kollateralen zu. Es gibt auch Axenzylinder, welche weder an den Balken, noch im Gebiet des Corpus striatum, Kollateralen abgeben, sondern ihre Individualität behalten. Alle die genannten zentrifugalen Fasern stammen von den großen und kleinen Pyramidenzellen der Hirnrinde (Fig. 157 C), vielleicht auch von einzelnen polymorphen Zellen derselben. Daher erklärt sich ihr verschiedenes Kaliber.

Der größte Teil dieser Fasern endigt bereits in den Ganglien des Zwischenhirns (Thalamus, Nucleus ruber, Corpora geniculata). Andere Fasern ziehen ohne Unterbrechung durch den Hirnschenkel zu Mittelhirn, Hinterhirn, Nachhirn, Rückenmark. Ein großer Teil der Fasern endigt als motorische Willkürbahn (als Pyramidenbahn mit Fasciculus cerebrospinalis lat. und ant. Fig. 59).

b) Die corticopetalen Fasern: Außer den Assoziationsfasern verzweigen sich in der grauen Rinde noch Fasern von viel stärkerem Kaliber, die vielleicht aus dem Rückenmark, Kleinhirn usw. kommen. Sie durchsetzen die graue Substanz mit gewaltigen Endverzweigungen, welche besonders um die kleinen Pyra-

midenzellen herumliegen. Diese Verzweigungen sind anzusprechen als das letzte Ende der sensiblen Nerven im Gehirn, oder vielmehr ihrer sekundären Systeme (siehe Figg. 59 und 159).

Fornix longus. Von Forel 1872 bei Cavia cobaya aufgefunden, später durch Kölliker auch beim Menschen nachgewiesen. Er durchbohrt wie bei Tieren den Balken und kommt sicher von Teilen, die mit dem Gyrus fornicatus eine Vergleichung zulassen. Durch die Ausstrahlung dieser Fasern im Septum, durch ihre Beziehungen zum Fornix (inferior) und vermittelst der Striae longitudinales laterales des Balkens zur Fascia dentata ergeben sich diese Fasern auch hier als Teile der Riechbahn, wenn dieselben auch wohl beim Menschen, der geringeren Entwicklung seines Geruchshirnes entsprechend, nicht die Entwicklung erlangen, wie bei den makrosmatischen Geschöpfen (v. Kölliker, 1896).

c) Die Kleinhirnrinde.

An Durchschnitten durch die frische Rinde, Substantia corticalis, des Kleinhirnes erkennt das freie Auge zwei Schichten, eine äußere graue, Stratum cinereum, und eine innere gelbe oder rostfarbene, Stratum granulosum. Das Mikroskop zeigt an der äußeren Oberfläche des Stratum cinereum eine dünne Grenzhaut, Lamina basalis, und an der Grenze der grauen Schicht und der Körnerschicht noch eine besondere Lage, die Schicht der Purkinjeschen Nervenzellen, Stratum gangliosum.

Die an die Markleiste angrenzende rostfarbene oder Körnerschicht besteht aus dicht gedrängten, in Gruppen zusammengestellten kleinen Zellen mit großem Kern und geringem Zellkörper von 6—7 μ Durchmesser (Fig. 160). Dennoch entsenden die kleinen Zellen mehrere kleine Dendritenstämmchen und einen in die (graue) Molekularschicht eintretenden Neuriten, welcher sich innerhalb derselben in zwei nach entgegengesetzter Richtung ziehende Zweige teilt (Fig. 161). Von einer zweiten Zellenart der rostfarbenen Schicht wird alsbald die Rede sein. Zunächst ist noch zu bemerken, daß sie außerdem ein reiches Geflecht markhaltiger Nervenfasern enthält, welches sich einwärts in die Faserung der Markleiste fortsetzt.

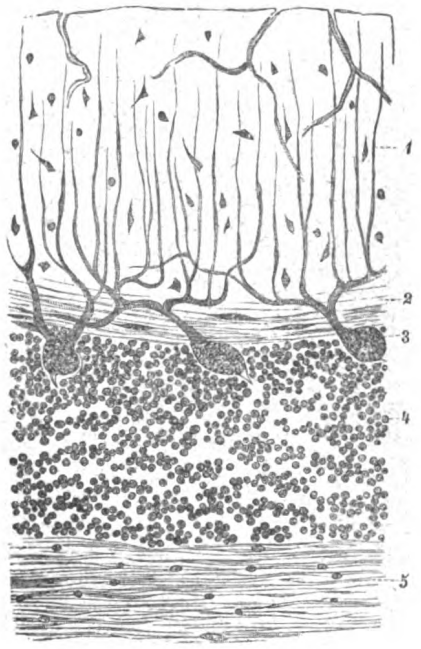

Fig. 160.

Durchschnitt durch die Rinde des menschlichen Kleinhirnes. (Th. Meynert.) 150:1.

1 Graue Schicht der Kleinhirnrinde, mit 2, querverlaufenden feinsten markhaltigen Nervenfasern; 3 Purkinjesche Zellen; 4 Körnerschicht; 5 Substanz der Markleiste.

Die Schicht der Purkinjeschen Zellen (Fig. 160, 3) besteht aus einer einfachen Reihe großer Nervenzellen von birn- oder keulenförmiger Gestalt, welche mit ihrem längsten Durchmesser senkrecht oder schief zur Körnerschicht gestellt sind. Das dicke Ende ragt etwas in die Körnerschicht hinein und entsendet hier einen durch die Körnerschicht dringenden Neuriten, der sich sehr bald mit Mark umhüllt und in die Markleiste eintritt (Fig. 161). Der Außenpol der Zelle geht in einen oder zwei mächtige Dendritenstämme über, welche sich (kandelaberartig)

überaus reichlich teilen und mit den Endästen radiär in die graue Schicht vordringen. Die Hauptverästelung findet in quer zur Gyruslänge gerichteter Ebene statt. Die größeren Fortsätze laufen dabei gewöhnlich eine Strecke weit wagerecht oder schräg, bis sie sich allmählich durch Abgabe radiärer Zweige erschöpft haben und dann selbst in die Radiärrichtung umbiegen. Dieses Verhalten hängt zusammen mit den Abständen der Zellen voneinander, welche häufig das Drei- und Vierfache der Zellendurchmesser betragen, aber auch auf weniger als einen einzigen sich verringern können. Auf der Höhe der Randwülste pflegen nämlich die Zellen dichter zu stehen als im Grunde der Furchen. Es kommt hinzu, daß das Astgebiet der einen Zelle in das der benachbarten übergreift. Randwärts er-

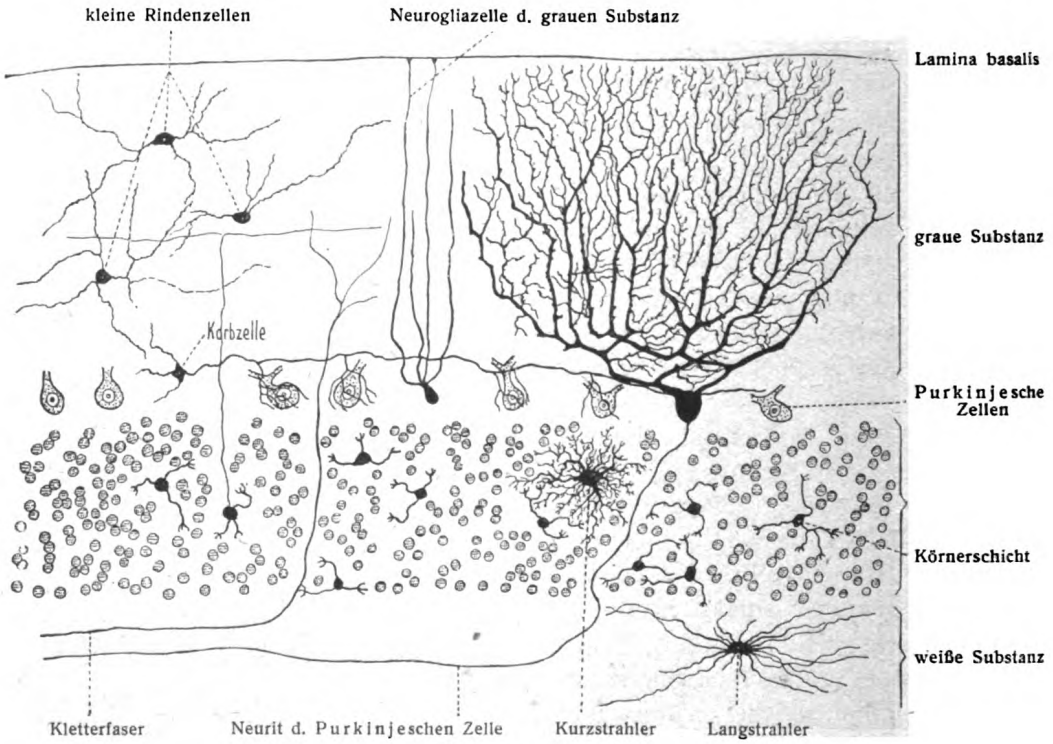

Fig. 161.

Die hauptsächlichen Nervenzellenformen und Faserarten der Kleinhirnrinde.

strecken sich feine Endästchen bis nahe zur Oberfläche. Sie gehen teils aus fortgesetzter Teilung hervor, können aber auch unmittelbar aus den kriechenden oder aufgerichteten Dendritenstämmen entspringen. Der Neurit gibt Seitenästchen ab, welche in die Körnerschicht dringen; nicht selten laufen solche Kollateralen gegen die Zellkörper zurück und gehen in Endbäumchen über.

Die graue oder molekulare Schicht, feinkörnige Schicht, wird durch stärkere Vergrößerung in ein dichtes Gerüst aufgelöst, welches teils aus Dendriten- und Neuritenverästelungen, teils aus Neuroglia und Nervenzellen besteht. Ein horizontal ausgebreiteter Plexus markhaltiger Nervenfasern liegt an der Grenze der Purkinjeschen Zellen gegen die Körnerschicht. Fig. 160, 2.

Eine Art von Nervenzellen der grauen Schicht, kleine Rindenzellen (Fig. 161), sind multipolare Zellen wahrscheinlich vom II. Golgitypus. Eine

andere Art entsendet nach allen Seiten Dendriten, den Neuriten aber parallel der Purkinjeschen Zellenschicht; dieser entläßt von Strecke zu Strecke eine Kollaterale, welche sich gegen die Purkinjeschen Zellen wendet und um dieselben ihre Endästchen in Form eines Faserkorbes entwickelt (Fig. 161). Man nennt diese Zellen der grauen Substanz deshalb Korbzellen; von ihnen aus findet also ein Einfluß auf eine ganze Reihe von Purkinjeschen Zellen statt, sofern nicht der entgegengesetzte Weg die Bahn bezeichnet. In der Körnerschicht

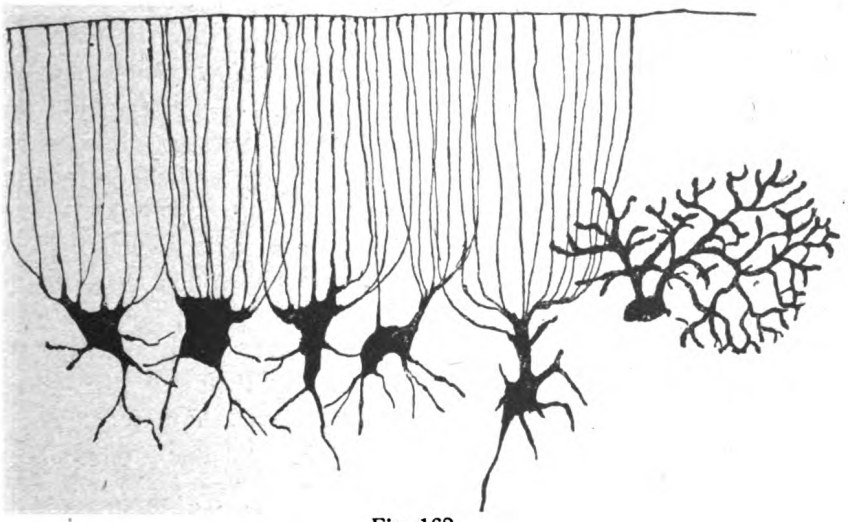

Fig. 162.

Neurogliazellen der grauen Substanz der Kleinhirnrinde.
Vertikalschnitt durch die Rinde einer Kleinhirnwindung eines 7monatigen menschlichen Fetus. (Retzius.)
Rechts ein Stück einer Purkinjeschen Zelle.

kommt eine zweite größere Zellenart vor, welche mit den Cellulae axi-ramificatae die nächste Verwandtschaft besitzt; denn ihr in die Körnerschicht entsendeter Neurit oder deren mehrere spalten sich in ein feines, überaus reiches, weit ausgedehntes Geäst feinster Reiser.

Von der Markleiste steigt ferner eine Anzahl kräftiger Fasern auf, welche von Fernzellen stammen und in der Körnerschicht unter Astbildung ihr Ende finden. Eine andere Anzahl von Fernzellenfasern (Fig. 161) durchdringt die Körnerschicht und gelangt in die graue Substanz; von ihnen abgehende Kollateralen treten zu den Purkinjeschen Zellen und umgeben deren Körper in einem korb- oder nestähnlich gestalteten dichten Endbäumchen, während die weiter gegen die Oberfläche ziehenden Teile der Faser an den Dendritenstämmen der Purkinjeschen Zellen emporklettern, sie und deren Zweige umranken und daher von Cajal Kletterfasern genannt worden sind.

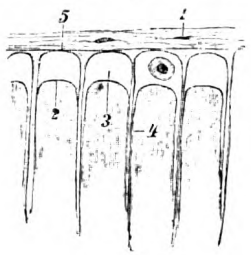

Fig. 163.

Peripherischer Teil der grauen Schicht der Kleinhirnrinde mit der abgehobenen Lamina basalis (5).
1 Pia mater; 2 äußere Grenze der grauen Schicht; 3 epimedullarer Lymphraum; 4 Ausläufer der Neurogliazellen der grauen Substanz. Über 4 ein Lymphocyt.

Man erkennt, daß der Bau der Kleinhirnrinde ein sehr verwickelter ist; gelungene Präparate, die nach der Golgischen Methode angefertigt sind, gewähren, ob nun dieser oder jener Teil der Elemente besser hervortritt, einen überaus prachtvollen Anblick.

Neuroglia der Kleinhirnrinde. Figg. 161, 162.

In allen Schichten des Kleinhirnes kommen Neurogliaelemente in Form von Kurzstrahlern und Langstrahlern vor. Eine besondere Form von Neurogliazellen durchsetzt in radiärer Richtung die graue Substanz. Der Zelleib dieser Stützelemente ist klein und liegt in der Schicht der Purkinjeschen Zellen, die radiären Ausläufer ziehen bündelweise vom Zellkörper aus zur Pia und endigen mit kegelförmigen Ansatzstücken, die sich zu einer unter der Pia gelegenen Lamina basalis verbinden (Fig. 162). Zwischen dieser und der äußeren Oberfläche bleibt ein feiner, bei Schrumpfung erweiterter, von den Radiärfasern durchsetzter Raum übrig, ein epicerebellarer Lymphraum, in welchem auch Lymphkörperchen beobachtet werden können. Fig. 163.

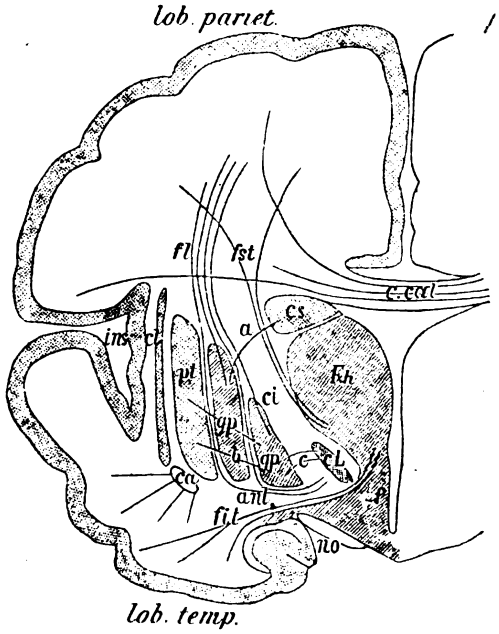

Fig. 164.

Schematische Darstellung der Fasern, welche aus dem Linsenkern und dem Sehhügel zur Rinde verlaufen. (W. v. Bechterew.)

c.cal Corpus callosum; *cs* Nucleus caudatus; *Fh* Thalamus; *cL* Nucleus hypothalamicus (Luysscher Körper); *gp* Globus pallidus nuclei lentiformis; *pt* Putamen nuclei lentiformis; *ci* Claustrum; *fst* mittlerer Thalamusstiel; *fl* Faserbündel, welches aus dem Globus pallidus und den Laminae medullares des Linsenkernes zur Rinde zieht und wahrscheinlich auch Fasern des Lemniscus medialis (sensitivus) enthält; *aml* Ansa nuclei lentiformis; *fit* unterer Thalamusstiel; *f* Fornix; *no* Nervus opticus; *ca* vordere Kommissur; *ins* Insula telencephali; *lob.pariet.* Rinde des Parietallappens; *lob.temp.* Rinde des Temporallappens; *ci* Capsula interna; *a* Fasern zur Verbindung des Nucleus caudatus mit dem Globus pallidus; *b* Fasern zur Verbindung des Putamen mit dem Globus pallidus; *c* Fasern, welche vom Luysschen Körper zum Globus pallidus verlaufen.

Da außer den Dendriten der Purkinjeschen Zellen und den Radiärfasern der Neurogliazellen auch die Blutgefäße in radiärer Richtung die graue Schicht durchdringen, erfährt deren Substanz eine feine radiäre Zerklüftung.

d) Die Endhirnganglien.

Der Nucleus caudatus scheint in allen seinen Teilen gleichmäßig gebaut zu sein. Er ist von einem dicken Ependym bedeckt und enthält außer Nervenfasern besonders zwei Arten von Nervenzellen: 1. größere multipolare (von 30 μ), 2. viel zahlreichere kleine multipolare (von 15 μ). Dazu kommen noch eigentümliche rundliche, in Lücken gelagerte Zellen (Henle).

Der Nucleus lentiformis. Der Bau des Putamen stimmt mit dem des Nucleus caudatus überein, wie er ja auch vorn mit demselben ununterbrochen zusammenhängt. Die blassere Farbe der beiden Innenglieder (Globus pallidus), von welchen das innerste wieder etwas dunkler ist, rührt von einem größeren Reichtum an Nervenfasern, aber auch von zahlreichen, gelb pigmentierten Nervenzellen her. Die drei Glieder des Linsenkernes sind voneinander abgesetzt durch dünne Markplatten, Laminae medullares externa et interna, welche Ausläufer in die Substanz der einzelnen Glieder entsenden, durch die innere Kapsel hindurch mit dem Nucleus caudatus in Verbindung stehen, aufwärts aber in das Hemisphärenmark und in die graue Rinde ausstrahlen. Auf der ventralen Seite des Linsenkernes hingegen treten beide Laminae medullares zu einem kräftigen

und wichtigen Faserbündel zusammen, welches längs der ventralen Seite medianwärts verläuft und so auf nächstem Wege den medialen Rand des Hirnschenkels erreicht. Dies Bündel führt den Namen Linsenkernschlinge, Ansa lenticularis.

Das Claustrum, jener eigentümliche platte Kern, welcher lateral vom Nucleus lentiformis gelegen ist und ventral mit der Substantia perforata anterior zusammenhängt, ist, wie wir schon oben gesehen haben, entstanden durch Abtrennung von der polymorphen Schicht der Inselrinde.

Die zelligen Elemente des Claustrum sind vorzugsweise Spindelzellen, welche mit ihrer Längsaxe parallel der Oberfläche gestellt sind. Meynert hat deshalb auch die an anderen Orten vorkommenden, an Spindelzellen reichen tiefen Lagen (gewöhnliche Rinde, Mandelkern) als „Vormauerformation" bezeichnet.

e) Das Zwischenhirn.

Die zentrale graue Substanz des dritten Ventrikels setzt sich kaudal in die den Aquaeductus des Mittelhirnes umgebende graue Substanz, letztere aber in das Bodengrau des vierten Ventrikels fort. Nach einer von Meynert eingeführten Unterscheidung der verschiedenen Lagen grauer Substanz im Gehirn wird die zentrale graue Substanz der genannten Hirnabteilungen auch Höhlengrau genannt. Das Höhlengrau des dritten Ventrikels setzt sich ventral ununterbrochen in die graue Bodenkommissur (S. 85) fort, hängt lateral mit dem medialen Kern des Thalamus (S. 90) zusammen und bildet auch die Substanz der Massa intermedia; das Höhlengrau des dritten Ventrikels enthält zahlreiche Nervenzellen. Eine besondere keulenförmige Ansammlung multipolarer kleiner Nervenzellen im Trigonum habenulae (S. 90) stellt das Ganglion habenulae von Meynert dar. Aus ihm zieht ein Bündel markhaltiger Fasern abwärts, das Meynertsche Bündel oder der Fasciculus retroflexus zum Ganglion interpedunculare (Gudden) (siehe Fig. 93 und Leitungsbahnen). Über das Vicq d'Azyrsche Bündel, die Pars tecta columnae fornicis und ihre Lagerung im Höhlengrau siehe S. 90 und Fig. 68.

Begriff des Höhlengrau, der grauen Rinde und der Kerne.

Untersucht man auf Grund der neueren Erfahrungen über die Herkunft der grauen Substanz den Begriff des Höhlengrau, so ist schon im Allgemeinen Teile auseinandergesetzt worden, daß alle graue Substanz in ihrem Ursprunge auf das Epithel des Zentralkanals zurückgeführt werden kann oder der inneren Zellenlage des Medullarrohres den Ursprung verdankt. Diese Zellenlage, Proliferationsschicht oder Prädilektionsschicht, entwickelt längere Zeit hindurch fortwährend Mitosen und Zellteilungen, welche ventrikulare Mitosen genannt worden sind. Die neugebildeten Zellen sammeln sich an der Außenfläche der Prädilektionschicht und bilden durch weitergehenden Nachschub von innen her allmählich ansehnliche Zellenlager. Schon von Anfang an tritt auch eine Differenzierung der Zellen zutage, indem ein Teil sich zu jugendlichen Nervenzellen (Neuroblasten), ein anderer zu Ependymzellen gestaltet. Jene bilden die Grundlage aller grauen Substanz. An gewissen Orten (in den Endhirnganglien, ebenso auch in den Kernen des Zwischenhirns, des Kleinhirnes usw.) vermehren sich die jungen Nervenzellen durch eigene mitotische Zellteilung; diese Mitosen werden ultraventrikulare Mitosen genannt; auch die ventrikulare Mitosenbildung liefert immer noch neue Zellen. Die Zellen der Endhirnrinde stammen von ventrikularen mitotischen Zellteilungen ab, während gerade die Endhirnganglien teils aus ventrikularen, teils aus ultraventrikularen mitotischen Zellteilungen herstammen. Wo bleibt nun der Begriff des Höhlengrau? Alles Grau ist ursprünglich Höhlengrau. Aber ein Teil dieser grauen Massen wird durch allmählich gelieferte weiße Substanz von dem Mutterboden zur Peripherie abgedrängt. Dies ist das Rindengrau. Ein anderer Teil der grauen Substanz aber bleibt mit dem Mutterboden in Verbindung und ist dann Höhlengrau. Natürlich gehören damit der Nucleus caudatus und lentiformis auch zum Höhlengrau. Immer aber kann man noch Unterschiede machen, insofern man ersteren Namen für

die um das Ventrikelependym gelagerten diffusen grauen Massen beibehält, für die mehr isolierten, selbständigeren Lager gehäufter grauer Substanz den Namen graue Kerne festhält; wobei man aber wissen muß, daß der Nucleus caudatus und lentiformis, wie oben angegeben, von dem ihnen zugehörigen ventrikularen Epithel abstammen.

Muchin, N., Zum Bau des zentralen Höhlengraues des Gehirnes. Internat. Monatsschr., 18. Bd., 1901. — Rauber, A., Die Mitosen des Medullarrohres. Arch. f. mikr. Anat., 26. Bd., 1886.

Das Corpus mamillare beherbergt in seinem Inneren zwei graue Kerne, Nuclei corporis mamillaris (S. 82 und Leitungsbahnen), mit spindelförmigen, 20—30 μ langen Nervenzellen.

Die Hypophysis cerebri (Fig. 155) besteht in ihrem kleinen hinteren cerebralen Lappen, der Neurohypophyse, aus Neuroglia, Blutgefäßen und Bindegewebe, ohne Beimischung von Nervenzellen oder Nervenfasern (A. Kohn) und enthält mehr oder weniger zahlreiche epitheliale Gebilde welche vom vorderen Lappen stammen.

Die Gliazellen sind meist von einfacher Form, bilden nur spärliche Fasern und besitzen viel Protoplasma. Schon frühzeitig tritt Pigment auf, welches bei älteren Individuen außerordentlich reichlich ist. Es befindet sich meist in den Zellfortsätzen und in den Gliafasern (A. Kohn), weniger im Zelleib.

Die vom vorderen Lappen in die Neurohypophyse gelangten Epithelzellen liegen einzeln oder zu Gruppen und Strängen vereinigt oder bilden die Wand kolloidhaltiger Bläschen.

Der größere vordere Lappen, Adenohypophyse, besteht wesentlich aus epithelialen, meist soliden, teils hohlen Strängen von sehr ungleicher Dicke, die von helleren oder dunkleren Zellen zusammengesetzt werden. Die Schläuche sind in lockeres, gefäßführendes Bindegewebe eingehüllt. Die Blutgefäße sind weit und dünnwandig.

Die Zellen enthalten teils acidophile, teils basophile Granula. In der Nähe der Neurohypophyse treten hohle Zellstränge und kolloidgefüllte Bläschen auf, welche den Follikeln der Schilddrüse ähnlich sind, aber eine mehrschichtige Zellwand besitzen. Das Kolloid der Hypophyse zeigt alle mikrochemischen Reaktionen des Schilddrüsenkolloid.

Über die Hypophysis pharyngea siehe Abt. IV, S. 93.

Kohn, A., Über die Hypophyse. Münch. med. Wochenschr. 1910. — Derselbe, Über das Pigment in der Neurohypophyse des Menschen. Arch. mikr. Anat., 75. Bd., 1910.

Das Corpus pineale (Zirbel, Epiphyse) (Fig. 156) besitzt eine bindegewebige Hülle, welche Fortsätze in das Innere sendet, wodurch einzelne Abteilungen geschieden werden. Letztere bestehen aus Gruppen polyedrischer Epithelzellen, Neuroglia sowie Blutgefäßen, Nervenfasern und Ganglienzellen. Über den Hirnsand siehe S. 93. Die Körner des Hirnsandes (Fig. 91) erinnern an verwandte Dinge, die besonders in höherem Alter in den Wänden der Hirnkammern, aber auch in der grauen und weißen Substanz und in peripheren Nerven gefunden werden. Man nennt sie Corpora amylacea; sie sind rund oder eingeschnürt, deutlich geschichtet und färben sich mit Jod und Schwefelsäure violett, wie Stärkekörner.

Illing, P., Vergl. anat. und histol. Untersuchungen über die Epiphysis cerebri einiger Säuger. Dissertation Leipzig 1910.

Der Thalamus ist an seiner dorsalen Oberfläche durch ein kräftiges Stratum zonale markhaltiger Nervenfasern bekleidet und erinnert hierdurch an die End-

hirnrinde, noch mehr an die Lamina quadrigemina. Über seine drei Hauptkerne und das sie mehr oder weniger trennende dünne Markblatt, Lamina medullaris interna, siehe S. 89, 90; ebenda ist auch der Ursprung des Vicq d'Azyrschen Bündels vom vorderen Kerne geschildert. Die Nervenzellen aller Kerne sind zahlreich und klein, am größten (40 μ) die des vorderen Kernes und des Pulvinar.

Innerhalb dieser Hauptkerne sind in neuerer Zeit auf Grund verschiedener Untersuchungsmethoden zahlreiche (von manchen Autoren 30 und mehr) kleine Kerne unterschieden worden. Die genauen Beziehungen der meisten dieser Kerne sind bisher noch nicht festgestellt.

Zum Thalamus gelangen fast aus allen Gebieten der Endhirnrinde Fasern, welche sich in seiner Nähe zum Teil in dichteren Bündeln sammeln und alsdann Stiele des Thalamus genannt werden, während die Gesamtstrahlung der Endhirnrinde zum Thalamus mit dem Namen Stabkranz des Thalamus bezeichnet wird. (Siehe S. 89.) So bedeutet in Figur 165: das Sehhügelende der aus dem Stirnlappen kommenden Fasern *v* den vorderen Stiel des Thalamus, der aus dem hinteren Teile des Stirnlappens und dem Scheitellappen kommenden Fasern *o* den oberen Stiel, der aus dem Schläfenlappen und der Insel kommenden Fasern *u* den unteren Stiel, der aus dem Hinterhauptlappen kommenden Fasern *h* den hinteren Stiel des Thalamus, der zur sogenannten Sehstrahlung gehört.

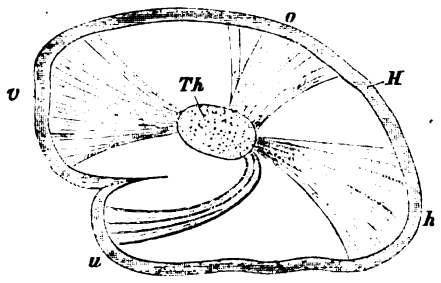

Fig. 165.

Teil des Stabkranzes des Thalamus.

H Hemisphärenrinde; *Th* Thalamus; *v* vorderer Stiel; *o* oberer, *h* hinterer (der Sehstrahlung angehörender), *u* unterer Stiel des Thalamus.

Der Thalamus hat ferner wichtige Verbindungen mit dem Tractus opticus. Sie sind zweierlei Art, indem ein Teil der Thalamusfasern des Tractus opticus zum Stratum zonale zieht, ein anderer aber zu dem tiefen Zellenlager des Pulvinar. Über andere Verbindungen des Thalamus siehe Leitungsbahnen.

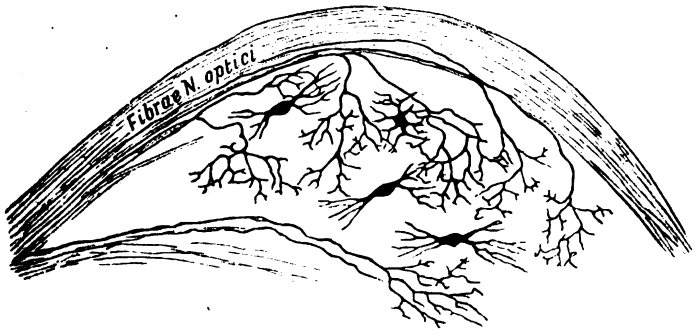

Fig. 166.

Schnitt durch das Corpus geniculatum laterale der Katze.

Chromsilber-Imprägnation. Einstrahlung von Optikusfasern und Auflösung derselben in Endbäumchen. (Pedro Ramón.)

Das Corpus geniculatum laterale schließt sich an das laterale Ende des Pulvinar an und hebt sich durch seine dunklere Farbe von der Umgebung deutlicher ab. Seine Substanz ist eigentümlich gestreift, indem schmale weiße und breitere graue Lagen abwechseln. Dies rührt her von der Einstrahlung bestimmter lateraler Faserbündel des Tractus opticus. Seine Ganglienzellen sind zahlreich, multipolar, meist pigmentiert. Fig. 166.

Die Opticusfasern haben ihren Ursprung teils in der Retina des Auges, wo sie aus Neuriten der dort befindlichen Nervenzellen hervorgehen, teils außerhalb der Retina, in den tieferen Zentren des N. opticus. Ein Teil dieser Fasern endigt unter Bildung starker Endbäumchen um die Nervenzellen des äußeren Kniehöckers, ein anderer im Thalamus, wahrscheinlich in gleicher Weise. Siehe auch Sinnesorgane.

Corpus geniculatum mediale. Seine graue Substanz geht dorsal und ventral in die graue Substanz des Thalamus über. Seine zahlreichen Nervenzellen haben etwa 25 μ größten Durchmesser.

In ihm endigen die Fasern des Lemniscus lat., sowie Fasern, welche aus dem unteren Vierhügel stammen. Die Neuriten seiner Ganglienzellen ziehen zum großen Teil zur oberen Schläfenwindung.

Das Ganglion habenulae hat folgende Verbindungen: a) mit dem Fasciculus retroflexus, der eine Verbindung mit dem Ganglion interpedunculare darstellt; b) mit der Stria medullaris, deren zahlreiche Verbindungen (mit dem Hippocampus, der Substantia perforata ant., dem Tuber cinereum, dem Corpus pineale) vielleicht zur Verknüpfung der Zentren des Geruches und Gesichtes dienen.

Lotheisen, G., Über die Striae medullares thalami. Anatomische Hefte, Nr. 12.

Der rote Kern des Hypothalamus enthält zahlreiche kleine Ganglienzellen. Von ihm ziehen Faserbündel (Haubenstrahlung) zum Thalamus und zur inneren Kapsel. Die Faserzüge stammen aus verschiedenen Gebieten (Bindearm, Formatio reticularis der Haube, Nuclei pontis und aus dem Nucleus ruber selbst). Aus dem roten Kern entspringende Fasern bilden den Tractus rubrospinalis (Monakowsches Bündel), dessen aus dem Kern tretende Fasern sich in der Mittellinie kreuzen und kaudalwärts durch Brücke, Medulla oblongata zum Rückenmark ziehen (vergl. S. 49).

Der Nucleus hypothalamicus (Fig. 93) oder das Corpus Luysi besteht aus gelbbraun pigmentierten Nervenzellen, zwischen denen Nervenfasern in verschiedenen Richtungen verlaufen. Dorsal und ventral ist das linsenförmige Gebilde von einer dünnen Markkapsel mit unentwirrbar scheinender Faserung umgeben.

Die Zona incerta, eine wenig deutlich abgegrenzte Zone des Hypothalamus, setzt sich kaudal in die Formatio reticularis der Mittelhirnhaube fort und besteht aus Längsfaserbündeln, welche durch graue Substanz mit spärlichen Nervenfasern zerklüftet werden; sie geht medial in das Höhlengrau des III. Ventrikels, lateral in die Gitterschicht des Thalamus, vorn in das Tuber cinereum über.

f) Die Kerne des Kleinhirnes.

Die Kleinhirnrinde ist bereits oben (S. 171) im Anschlusse an die Endhirnrinde betrachtet worden.

Von den Kernen des Kleinhirns stellt der Nucleus dentatus ein in der hinteren Verlängerung der Brachia conjunctiva gelegenes taschenförmiges, mit Nebenfalten versehenes graues Blatt dar, welches eine Dicke von 0,3—0,5 mm besitzt, während die ganze, vorn-medial offene Tasche 15—20 mm lang, 8—10 mm breit und 10—12 mm hoch ist. Der feinere Bau stimmt auffallend mit dem des Nucleus olivaris inf. überein, dessen äußere Form ebenfalls eine ähnliche ist. In dem grauen Blatte nämlich sind in mehreren Lagen zahlreiche, 30—36 μ große, gelblich pigmentierte multipolare Zellen enthalten, während zwischen den Zellen

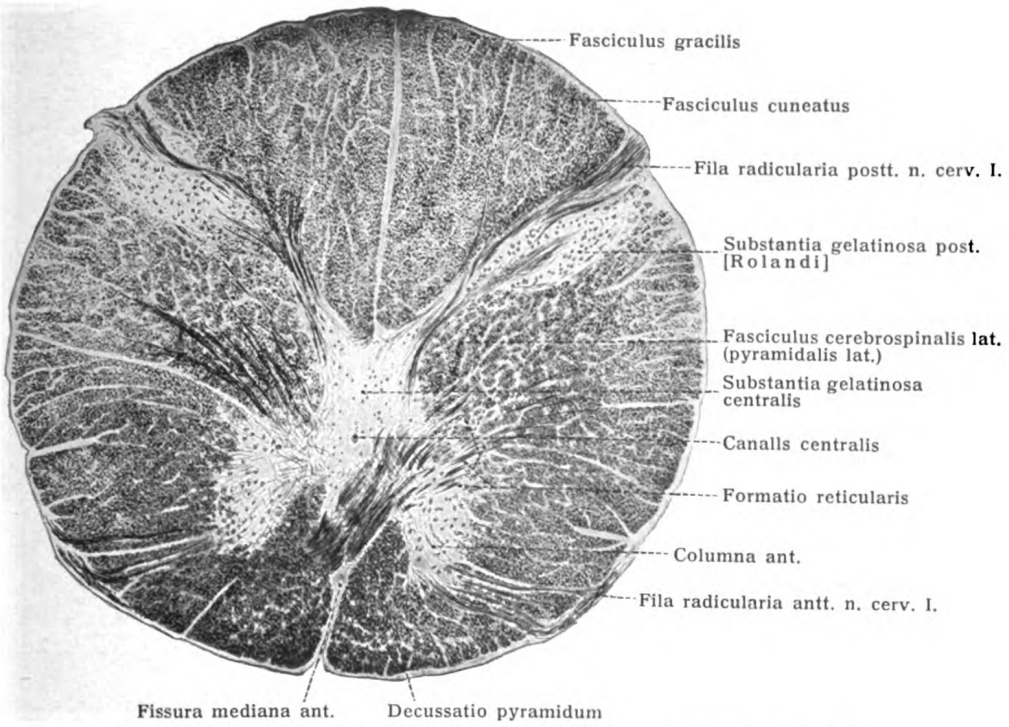

Fig. 167. Erstes Cervikalsegment. Querschnitt (siehe Orientierungsfigur 172).
Markhaltige Nervenfasern schwarz, Ganglienzellen rot.

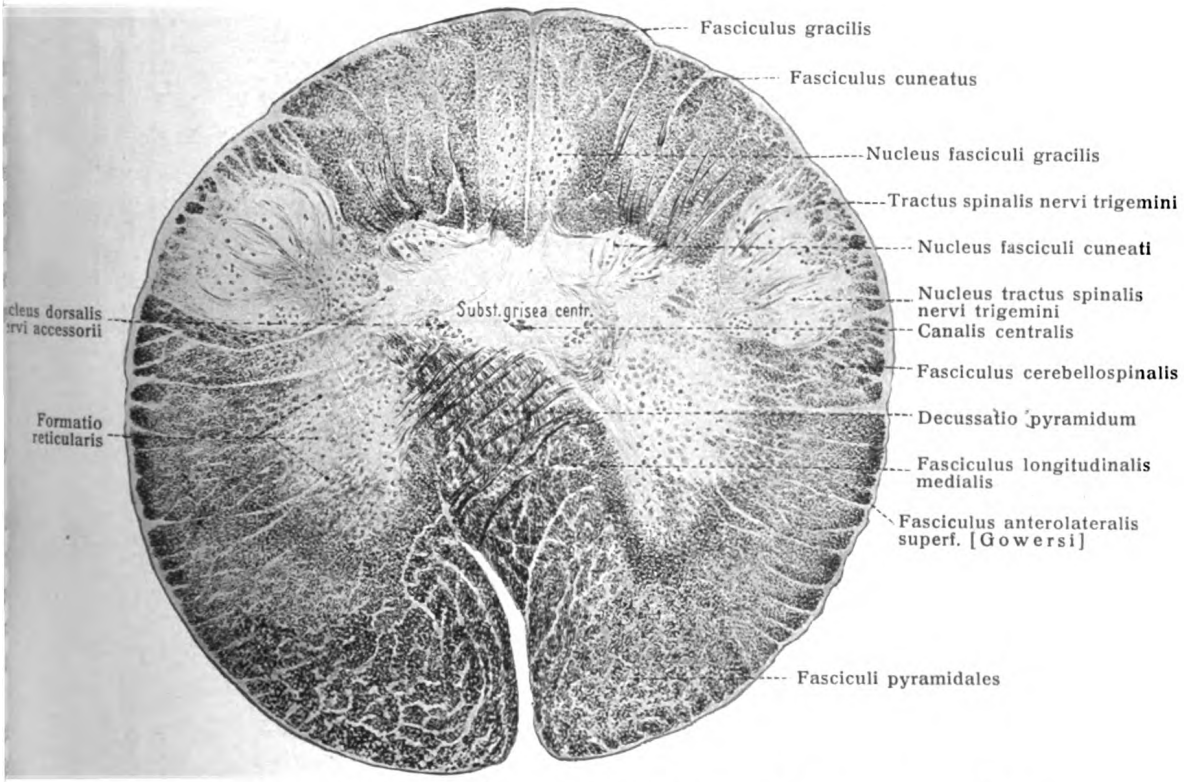

Fig. 168. Medulla oblongata. Querschnitt I (siehe Orientierungsfigur 172).
Ungefähr Mitte der **Decussatio pyramidum**; Kaudale Enden der **Nuclei fasciculi gracilis** und **cuneatus.**
Markhaltige Nervenfasern schwarz; Ganglienzellen rot.

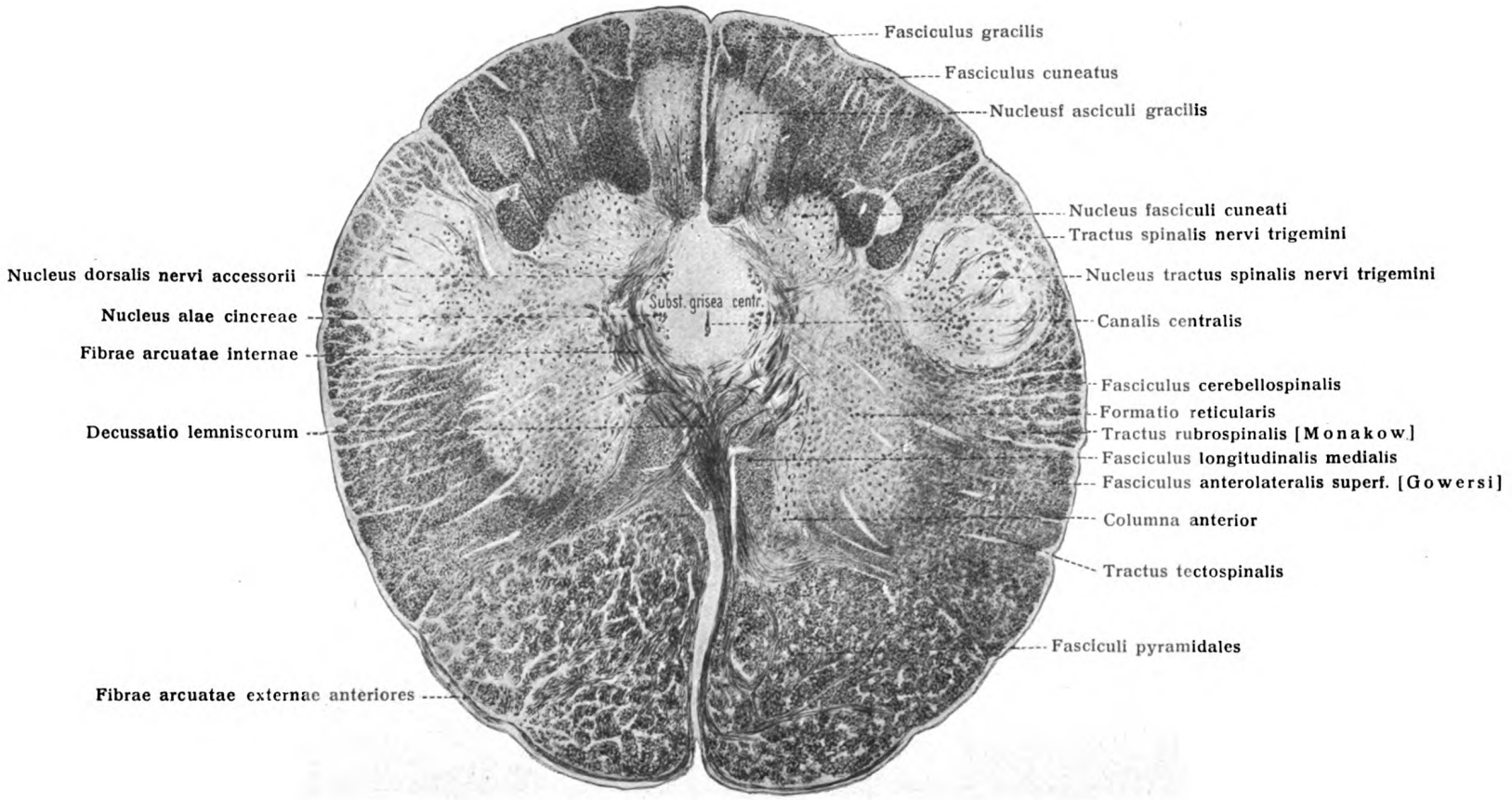

Fig. 169. Medulla oblongata. Querschnitt II (siehe Orientierungsfigur 172).
Decussatio lemniscorum, kaudales Ende des **Nucleus alae cinereae.**
Markhaltige Nervenfasern schwarz, Ganglienzellen rot.

zahlreiche Nervenfasern durchziehen. Das Innere des Nucleus dentatus ist mit markhaltigen Nervenfasern erfüllt, welche den Markkern des Nucleus dentatus bilden. Die untere Wand des Nucleus liegt in der Gegend des Vogelnestes und befindet sich damit in großer Nähe des Ependym des IV. Ventrikels, von welchem nur eine 0,1 mm dicke Markschicht sie trennt. Die den Nucleus dentatus umhüllende Markkapsel stellt einen Filz starker markhaltiger Nervenfasern dar und wird das Vlies oder die Capsula nuclei dentati genannt.

Der feinere Bau des Pfropfkernes stimmt mit dem des Nucleus dentatus überein, während der Kugelkern mehr dem Bau des Dachkernes ähnlich ist. Der letztere besitzt pigmentierte multipolare Nervenzellen, welche bis 60 μ Durchmesser haben. Der Pfropf verhält sich zum Nucleus dentatus ähnlich, wie die Nebenoliven zum Olivenkern.

Über die Faserbahnen der Kleinhirnschenkel siehe das folgende Kapitel.

g) Mittelhirn, Brücke und verlängertes Mark.

Vorbemerkungen: Die verwickelte Mikrotopographie dieser Hirnteile wird, ebenso wie beim Rückenmark, mit Nutzen klargelegt durch Betrachtung und Erklärung einer Reihe von Querschnittsbildern, deren Einzelheiten zunächst erlernt werden müssen in der Art, wie die Topographie der Erdoberfläche mit Hilfe von Karten erlernt wird. Erst die völlige Kenntnis der verschiedenen Querschnittsbilder ermöglicht die körperliche Vorstellung des gesamten Aufbaues. Zur weiteren Unterstützung der Anschauung dienen Modelle und Projektionszeichnungen, sowie Schnitte, welche in anderer Richtung geführt worden sind.

Wir werden hier nur eine systematische Folge von Querschnittsbildern betrachten, und später (im Kapitel Leitungsbahnen) an Projektionszeichnungen den Gesamtverlauf einzelner Bahnen übersehen. Über die Lage der Querschnitte belehrt die Orientierun sfigur 172.

Aus didaktischen Gründen empfiehlt es sich, vom Rückenmark auszugehen und von hier rostralwärts vorzuschreiten, denn so knüpfen wir an bekannte Verhältnisse an, und können die Änderungen im Aufbau leichter erklären und behalten.

1. I. Cervikalsegment.

Wir beginnen mit einem Schnitt durch das erste Cervikalsegment (Fig. 167). Das Rückenmark ist hier annähernd rund. Die graue Substanz ist entsprechend der geringen Stärke des ersten Cervikalnerven schwach entwickelt, die Vordersäulen sind schmal, der Hals der Hintersäule ist außerordentlich dünn, die Substantia gelatinosa post. (Rolandi) dagegen sehr stark. Die ganze Hintersäule ist etwas ventralwärts umgebogen. Die Formatio reticularis ist mächtiger als in den folgenden Cervikalsegmenten. Rechts ziehen Faserbündel durch die Basis der Vordersäule zum Vorderstrang der anderen Seite. Dies sind Fasern der Pyramiden-Seitenstrang-Bahn; wir haben also das kaudale Ende der Decussatio pyramidum vor uns.

2. Medulla oblongata, Querschnitt I.

Der Schnitt durch die Pyramidenkreuzung (Fig. 168) zeigt ventral vom Zentralkanal die dichte Masse der einander durchkreuzenden Bündel der Pyramiden-Seitenstrang-Bahn. Die schon gekreuzten Bündel bilden zu beiden Seiten der Fissura mediana ant. dichte Fasermassen, welche das kaudale Ende der Pyramiden der Medulla oblongata sind. Ihre einzelnen Bündel, Fasciculi pyramidales, sind quer, schief und längs getroffen. Die mediale Grenze der Vordersäule ist noch vorhanden, lateralwärts geht die Vordersäule auf in der Formatio reticularis.

Diejenigen quer durchschnittenen Fasern, welche zwischen der Pyramidenkreuzung und der Vordersäule sich befinden, sind der Fasciculus longitudinalis medialis.

Im Innern des Gollschen Stranges tritt ein Kern auf, der Nucleus fasciculi gracilis. Der Kern des Burdachschen Stranges, Nucleus fasciculi cuneati, beginnt dagegen im Zusammenhang mit der zentralen grauen Substanz. Die Substantia gelatinosa posterior ist noch mächtiger geworden; lateral von ihr liegt der Tractus spinalis nervi trigemini an derselben Stelle, welche im Rückenmark die Zona terminalis inne hat. Die Kollateralen dieser Fasern ziehen in die Rolandosche Substanz (Fig. 187), welche nunmehr als Nucleus tractus spinalis nervi trigemini bezeichnet wird. Zu beiden Seiten des Zentralkanals liegt eine Zellengruppe, der Nucleus dorsalis nervi accessorii.

3. Medulla oblongata, Querschnitt II.

Der nächste Schnitt (Fig. 169) liegt dicht oberhalb der Pyramidenkreuzung. Der Nucleus fasciculi gracilis und der Nucleus fasciculi cuneati, sowie der Nucleus tractus spinalis nervi V sind größer geworden; auch der Tractus spinalis nervi trigemini ist mächtiger. In der grauen Substanz um den Zentralkanal tritt der Nucleus alae cinereae (Nucl. sensibilis nervi vagi) auf; dorsal von ihm befindet sich der Nucleus dorsalis nervi accessorii. Die Vordersäule ist nach medianwärts, gegen den Fasciculus longitudinalis medialis noch scharf abgegrenzt, nach der Seite geht sie ohne Grenze über in die Formatio reticularis. Der ventrale Teil des Schnittes wird gebildet von den mächtigen Pyramiden, deren einzelne Bündel, Fasciculi pyramidales, noch nach verschiedenen Richtungen durcheinanderlaufen, so daß man längs-, schräg- und quergeschnittene Bündel findet. Über die Faserzüge des Seitenstranges ist nichts Besonderes zu sagen.

Als neu auftretende Erscheinung sind die Fibrae arcuatae internae und die Fibrae arcuatae externae anteriores zu nennen. Erstere ziehen zu Bündeln vereinigt bogenförmig um die zentrale graue Substanz herum und kreuzen sich ventral vom Zentralkanal mit den Fasern der Gegenseite. Nach der Kreuzung biegt ein Teil der Fasern in aufsteigende Richtung um und verläuft neben der Mittellinie liegend in rostraler Richtung. Diese Fasern bilden die mediale Schleife, Lemniscus medialis (sensitivus); deshalb heißt die Kreuzung der Fibrae arcuatae intt. Schleifenkreuzung, Decussatio lemniscorum. Ein anderer Teil der Fasern, welche in der Schleifenkreuzung auf die Gegenseite gelangt sind, begibt sich nicht in die Schleife, sondern verläuft in der Raphe ventralwärts, liegt auf der medialen Oberfläche der Pyramide, biegt um die mediale untere Kante der Pyramide um, bedeckt die äußere (ventrale) Oberfläche der Pyramide und strebt dorsalwärts weiter. Diese Fasern heißen Fibrae arcuatae externae anteriores.

Über das Wesen der Fibrae arcuatae sei folgendes bemerkt. Die Fasern der Fasciculi gracilis et cuneatus, welche Neuriten sensibler Neuronen I. Ordnung sind, finden sämtlich in den Nuclei fasciculi gracilis et cuneati ihr Ende. Dort beginnt das II. sensible Neuron, die sekundäre sensible Bahn, mit den Ganglienzellen der genannten Kerne. Die Neuriten dieser Ganglienzellen ziehen als Fibrae arcuatae internae zur Decussatio lemniscorum, bilden den rostralwärts ziehenden Lemniscus medialis und die um die äußere Oberfläche der Medulla herumlaufenden Fibrae arcuatae extt. antt. Letztere sind also vorher Fibrae arcuatae intt. gewesen. Figg. 193, 194.

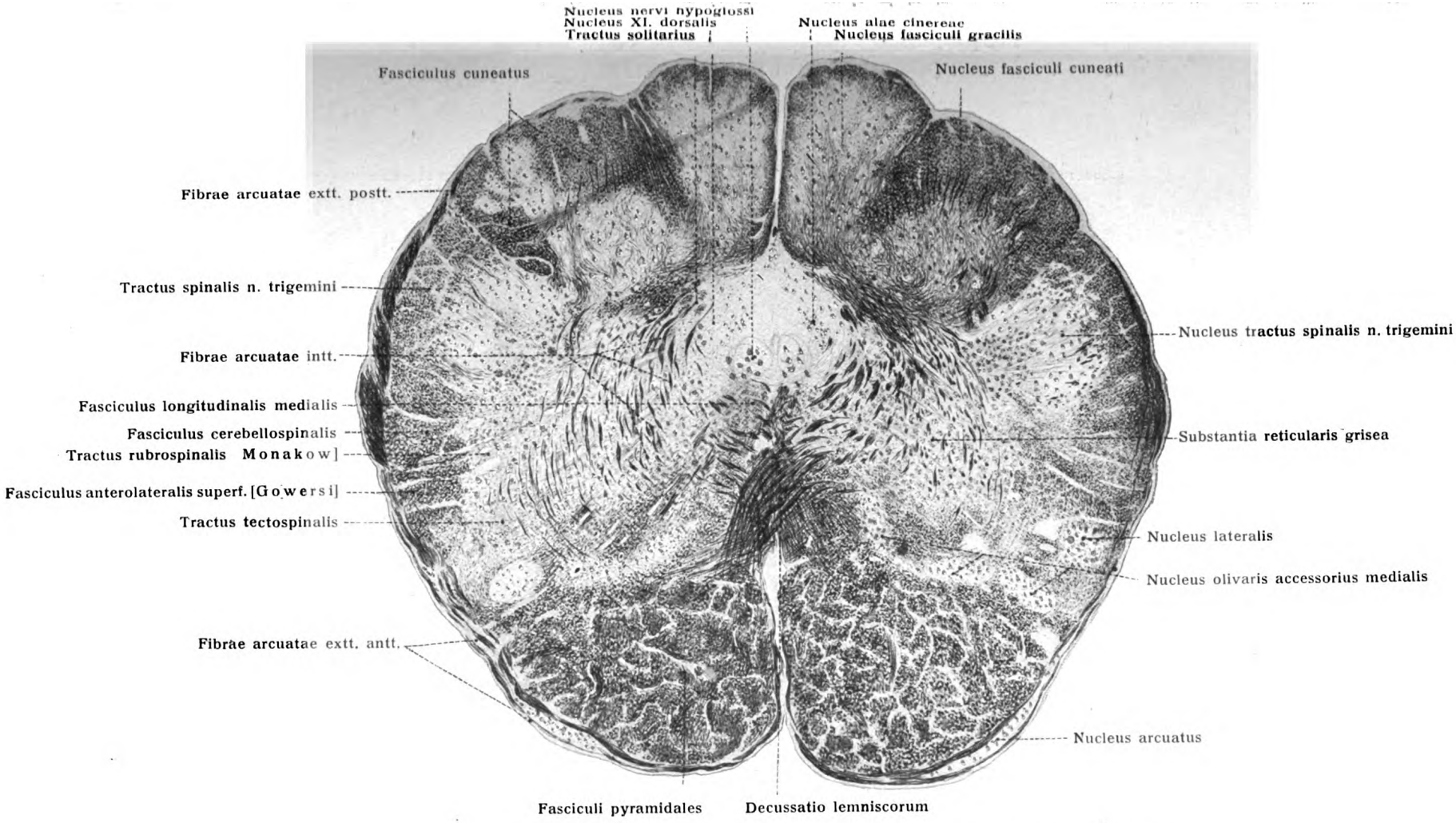

Fig. 170. Medulla oblongata. Querschnitt III (siehe Orientierungsfigur 172).
Kaudales Ende des **Nucleus olivaris accessorius medialis,** des **Nucleus nervi hypoglossi** und des **Tractus solitarius.**
Markhaltige Nervenfasern schwarz, Ganglienzellen rot.

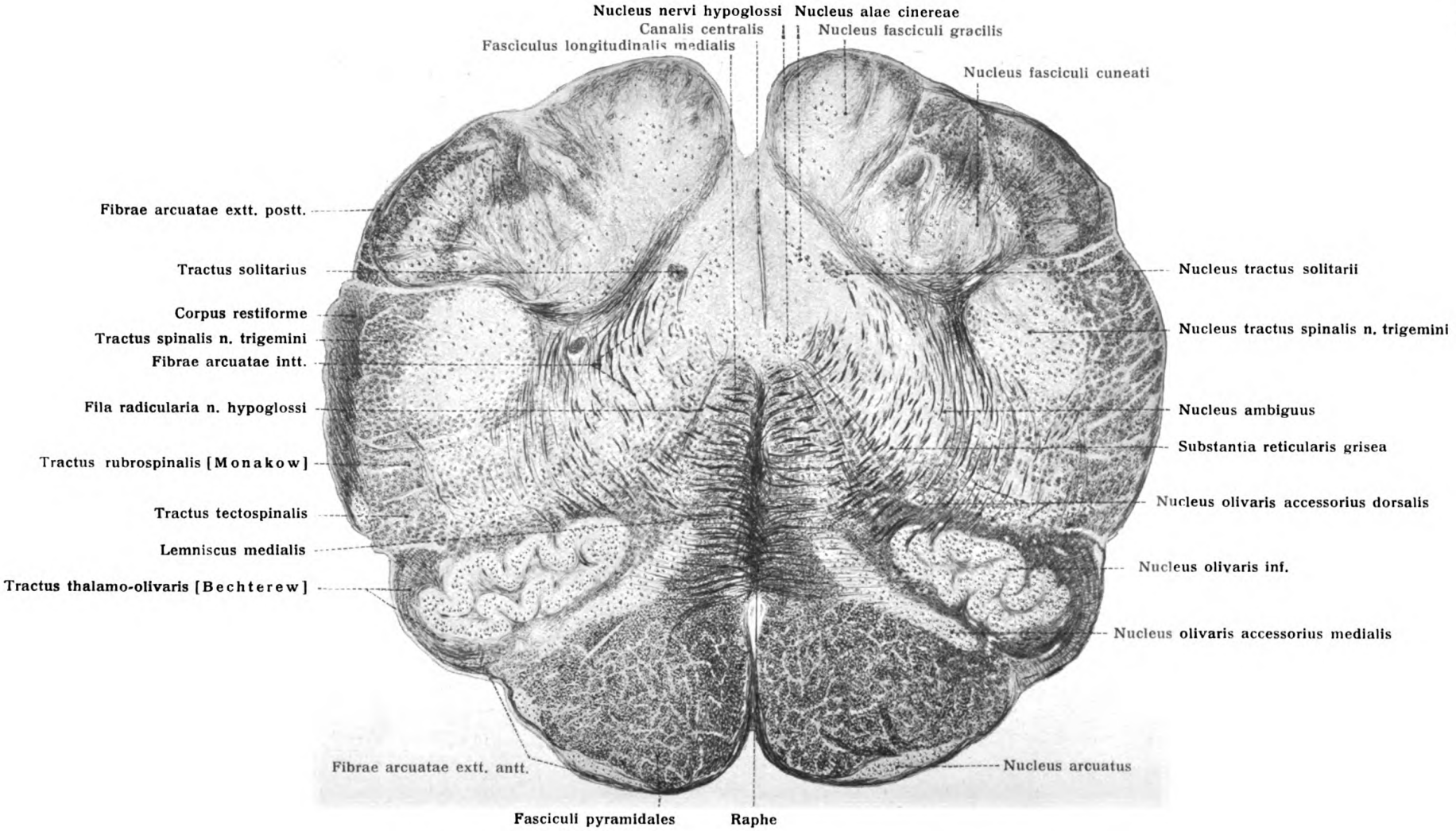

Fig. 171. Medulla oblongata. Querschnitt IV (siehe Orientierungsfigur 172).
Kaudales Ende des **Nucleus olivaris inf., Nucleus ambiguus.**
Markhaltige Nervenfasern schwarz, Ganglienzellen rot.

4. Medulla oblongata, Querschnitt III.

Im Schnitt (Fig. 170) füllt der Nucleus fasciculi gracilis beinahe den ganzen Raum des Gollschen Stranges aus. Der Nucleus fasciculi cuneati ist auch bedeutend größer geworden, doch liegt nach außen von ihm noch eine beträchtliche Menge von Fasern des Burdachschen Stranges. Auch der Nucleus tractus spinalis nervi V ist größer und ebenso der lateral von ihm befindliche Tractus spinalis nervi V. Die Vordersäule des Rückenmarkes ist

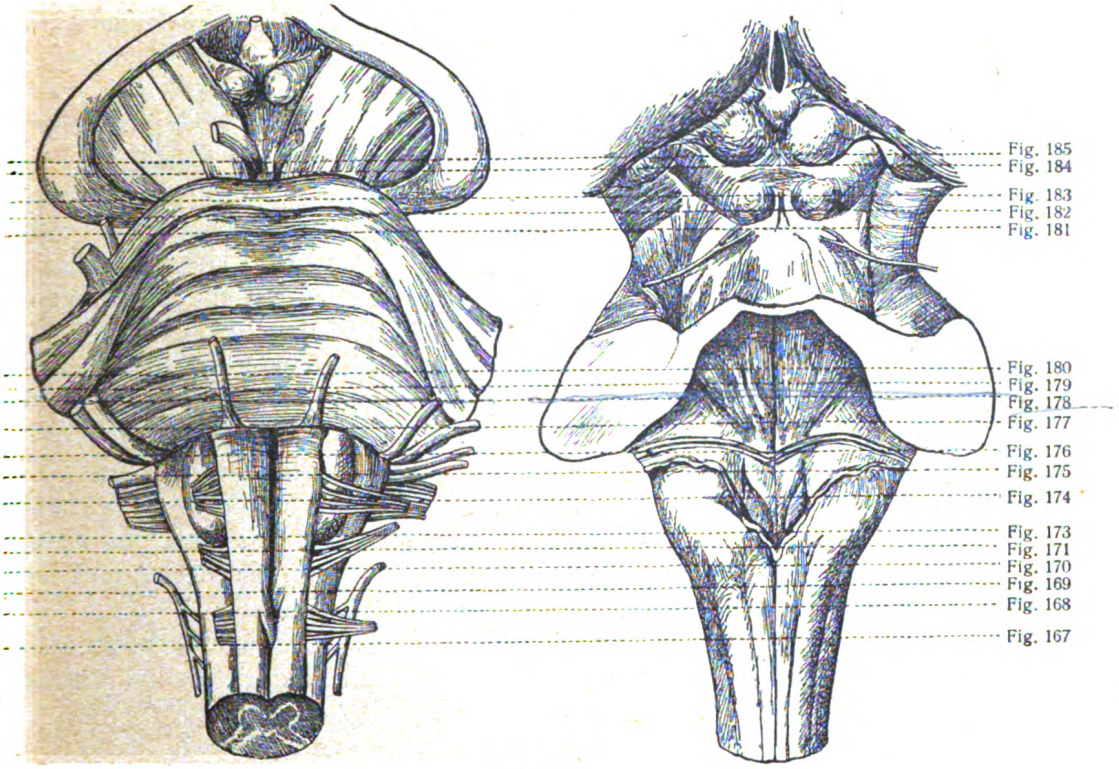

Fig. 172.

Orientierungsfigur über die Lage der Querschnittsbilder von Mittelhirn, Brücke und verlängertem Mark.

völlig aufgegangen in der Formatio reticularis. Die Pyramiden sind gegen die angrenzenden Teile gut abgegrenzt.

In der grauen Substanz um den Zentralkanal finden wir den Nucleus alae cinereae und den Nucleus dorsalis n. XI an bekannter Stelle (vergl. Fig. 169). Neu aufgetreten ist der Nucleus nervi hypoglossi. Er liegt ventral vom Zentralkanal jederseits dicht neben der Mittellinie, dorsal vom Fasciculus longitudinalis medialis, ist ausgezeichnet durch große Zellen und zahlreiche markhaltige Nervenfäserchen, welche in verschiedenster Richtung den Kern durchsetzen. Die Neuriten seiner Zellen ziehen schräg ventral- und lateralwärts an der lateralen Grenze des Fasciculus longitudinalis medialis herab.

Neu ist auch ein Faserbündel, welches etwas dorsal vom Zentralkanal an der Grenze der zentralen grauen Substanz, lateral vom Nucleus alae cinereae liegt. Es ist der Tractus solitarius (Radix descendens IX, X).

Die Zahl der Fibrae arcuatae intt. ist bedeutend größer als im vorher

betrachteten Schnitt; die von ihnen beschriebenen Bögen durchsetzen in weiter Ausdehnung das Gebiet der Formatio reticularis, welche nunmehr auch als Substantia reticularis grisea bezeichnet wird.

Die Decussatio lemniscorum ist breit, der Lemniscus medialis ist stärker geworden. Die Fibrae arcuatae extt. antt. können auf der Oberfläche der Medulla oblongata verfolgt werden bis zu einer Stelle, welche dorsal liegt vom Nucleus tractus spinalis nervi V. Sie liegen peripher vom Tractus spinalis nervi V und drängen ihn von der Oberfläche ab. Zu ihnen gesellen sich die Fasern des Fasciculus cerebello-spinalis, der Kleinhirn-Seitenstrang-Bahn, welche an der Peripherie des Seitenstranges liegt, und zwar im Rückenmark ventral von der Zona terminalis (Fig. 60), im Bereich der Medulla oblongata ventral von dem Tractus spinalis nervi trigemini. Die Fasern dieser Bahn biegen in der Höhe dieses Schnittes dorsalwärts um, gesellen sich zu den Fibrae arcuatae extt. antt. und ziehen mit diesen zusammen lateral vom Tractus spinalis nervi trigemini zu einer Stelle dorsal von letzterem. Hier angelangt biegen sie beide in aufsteigende Richtung um und bilden so das kaudale Ende des Corpus restiforme. Zu diesem kommen als Fibrae arcuatae extt. posteriores Neuriten von Ganglienzellen der Nuclei fasciculi gracilis et cuneati derselben Seite.

Die Fasern des Fasciculus longitudinalis medialis ziehen schräg dorsalwärts und liegen dicht ventral an der grauen Substanz links und rechts von der Medianlinie. An dieser Stelle werden wir sie bis zum Mittelhirn finden.

In dem Seitenstrang treten hier und da größere und kleinere Gruppen von Ganglienzellen auf, welche als Nuclei laterales bezeichnet werden. Dorsalwärts von der Pyramide befindet sich eine winklig gebogene Platte von grauer Substanz, der Nucleus olivaris accessorius medialis. Er grenzt an den Lemniscus medialis und liegt dicht an der dorsalen Fläche der Pyramide.

Neu sind auch graue Massen zwischen Pyramide und Fibrae arcuatae extt. antt. Sie werden als Nuclei arcuati bezeichnet. Wir werden sie im Verlauf der ganzen Medulla oblongata antreffen.

5. Medulla oblongata, Querschnitt IV.

Der folgende Schnitt (Fig. 171) liegt dicht unterhalb der Spitze des Calamus scriptorius und geht durch das kaudale Ende der Olive.

Der Zentralkanal ist zu einer langen schmalen Spalte geworden. Der Nucleus fasciculi gracilis und der Nucleus fasciculi cuneati erreichen an dieser Stelle ihr Maximum. Der Nucleus tractus spinalis nervi V und der Tractus spinalis nervi V sind noch größer geworden. Die Abgrenzung des letzteren gegen die Umgebung ist nunmehr sehr leicht, denn seine Nervenfasern sind sämtlich genau quer geschnitten und liegen in gleichmäßiger Weise verteilt nebeneinander. Lateral und dorsal von ihm befindet sich das kaudale Ende des Corpus restiforme zusammengesetzt aus den Fibrae arcuatae extt. antt. et postt., sowie aus dem Tractus cerebellospinalis. Seine Fasern sind schräg getroffen, woraus folgt, daß sie noch weiter dorsalwärts ziehen.

Die zentrale graue Substanz zeigt ventral den Hypoglossuskern, weiter dorsal den Nucleus alae cinereae und den Tractus solitarius. An letzterem tritt ein kleiner Kern auf, Nucleus tractus solitarii.

Die Zahl der Fibrae arcuatae intt. ist noch größer wie vorher. Sie durch-

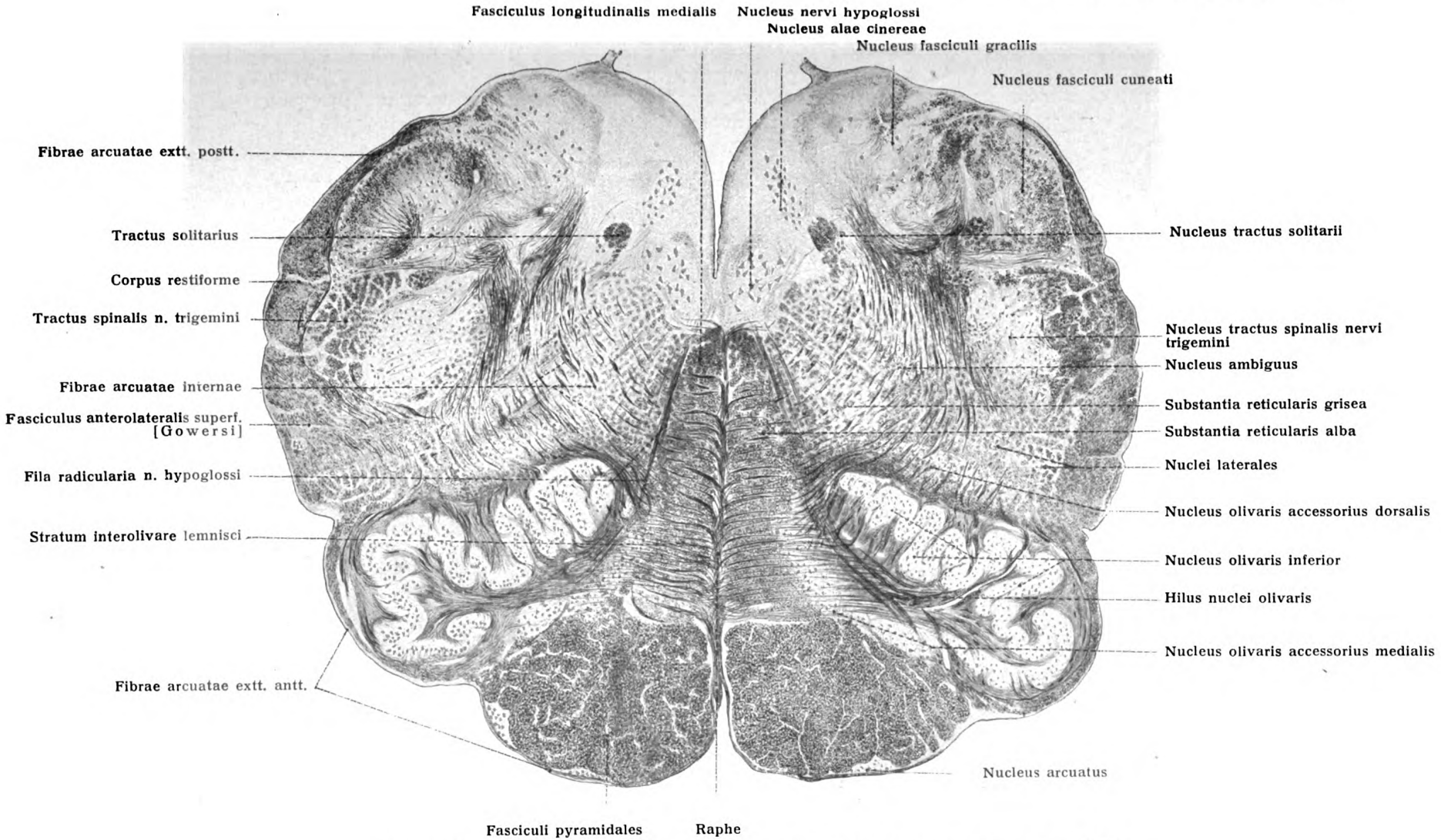

Fig. 173. Medulla oblongata. Querschnitt V (siehe Orientierungsfigur 172).
Der Schnitt geht durch das **kaudale Drittel der Olive.**
Markhaltige Nervenfasern schwarz, Ganglienzellen rot.

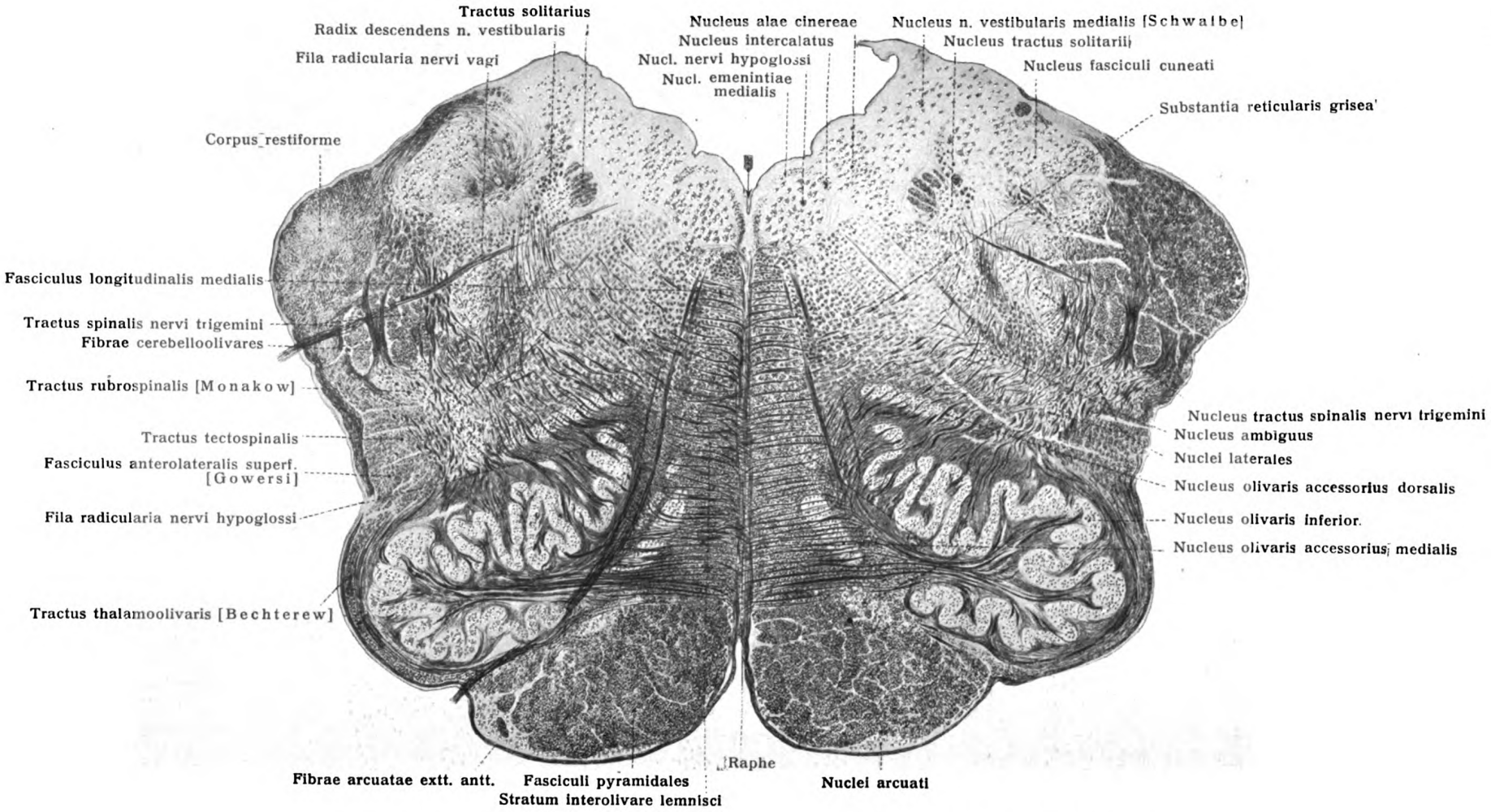

Fig. 174. Medulla oblongata. Querschnitt VI (siehe Orientierungsfigur 172).
Der Schnitt geht durch die **Mitte der Olive.** Der Pfeil bezeichnet den **Sulcus medianus fossae rhomboideae.**
Markhaltige Nervenfasern schwarz, Ganglienzellen rot.

schreiten die Substantia reticularis grisea, die Substantia reticularis alba, kreuzen sich in der Mittellinie, der Raphe, biegen zum Teil, wie auf den früheren Schnitten, in den Lemniscus medialis um oder werden zu Fibrae arcuatae extt. antt. Die Wurzelfasern des Hypoglossus ziehen an der Grenze der Substantia reticularis grisea und alba schräg lateralwärts und ventralwärts.

Als Substantia reticularis alba wird derjenige Teil des Schnittes bezeichnet, welcher zwischen den Wurzelfasern des Hypoglossus und der Raphe sich befindet. Sie besteht aus den längs geschnittenen (quer verlaufenden) Fibrae arcuatae intt. und den quer durchschnittenen Bündeln des Fasciculus longitudinalis medialis und des Lemniscus medialis, sowie einer Menge von Ganglienzellen, welche namentlich längs der Raphe sich befinden. Der dorsale Teil ihrer quer geschnittenen Fasern ist der Fasciculus longitudinalis medialis, der ventrale (größere) Teil der quer durchschnittenen Fasern ist die mediale Schleife.

Die Substantia reticularis grisea besteht ebenfalls aus zahlreichen längs geschnittenen und zahlreichen quer geschnittenen Bündeln, doch überwiegt die zwischen diesen befindliche graue Substanz, während in der Substantia reticularis alba die Nervenfaserbündel überwiegen.

Neu tritt in die Substantia reticularis grisea ungefähr in der Mitte zwischen dem Nucleus tractus spinalis nervi V und den Wurzelfasern des Hypoglossus eine kleine Gruppe von Nervenzellen auf, Nucleus ambiguus, der motorische Vaguskern. Die Neuriten dieser Zellen ziehen schräg dorsalwärts und medianwärts zum Tractus solitarius und von dort in die Wurzelfasern des Vagus, welche auf der Figur nicht vorhanden sind.

Neu ist ferner der Nucleus olivaris inferior, eine reich gefaltete Platte grauer Substanz, welche zahlreiche mittelgroße Ganglienzellen enthält. Medianwärts und ventralwärts von ihm liegt der uns schon bekannte Nucleus olivaris accessorius medialis, dorsalwärts tritt nunmehr auch der Nucleus olivaris accessorius dorsalis auf.

Am lateralen Umfang des Nucleus olivaris inf. enden Fasern, welche vom Thalamus zur Olive herunterziehen, Tractus thalamoolivaris (Bechterew).

Über Pyramide, Nuclei arcuati und die Bahnen des Seitenstranges ist nichts Besonderes zu sagen.

6. Medulla oblongata, Querschnitt V.

Der folgende Schnitt (Fig. 173) geht durch das untere (kaudale) Drittel der Olive und durch das kaudale Ende der Rautengrube. Er bietet im wesentlichen ähnliche Verhältnisse wie der vorhergehende Schnitt, wenn auch alle einzelnen Teile, Kerne wie Faserzüge, kräftiger geworden sind. Nur der Nucleus fasciculi gracilis ist kleiner geworden. Ein erheblicher Unterschied besteht aber darin, daß der Zentralkanal sich zum IV. Ventrikel erweitert hat. Dadurch erfahren Nucleus n. hypoglossi und Nucleus alae cinereae eine Verlagerung derart, daß der letztere weiter seitwärts rückt. Dies wird in den folgenden Schnitten noch mehr hervortreten.

7. Medulla oblongata, Querschnitt VI.

Der Schnitt (Fig. 174) geht ungefähr durch die Mitte der Olive. Die graue Substanz enthält dicht neben dem (durch einen Pfeil bezeichneten) Sulcus medianus fossae rhomboideae den großen Hypoglossuskern, dessen Wurzelfasern in mehreren

(2—3) Bündeln an der Grenze von Substantia reticularis alba und grisea schräg lateralwärts und ventralwärts ziehen und im Sulcus lateralis ant. zwischen Olive und Pyramide heraustreten.

Dorsalwärts vom Hypoglossuskern befindet sich der kleinzellige Nucleus eminentiae medialis (früher Nucl. funiculi teretis), lateralwärts der Nucleus intercalatus.

Die graue Substanz im Bereich der Ala cinerea enthält den Nucleus alae cinereae. Lateralwärts und dorsalwärts von diesem tritt schon der Nucleus n. vestibularis medialis (Schwalbe) des N. acusticus auf.

Vom Nucleus fasciculi gracilis ist nichts mehr zu sehen; der Nucleus fasciculi cuneati ist noch vorhanden. Der Nucleus tractus spinalis nervi trigemini ist kleiner als vorher, dagegen ist der Tractus spinalis nervi trigemini noch stärker geworden. Er wird durchsetzt von den Wurzelfasern des N. vagus und von Fasern, welche aus den Olivenkernen kommen, und wird dadurch in einzelne Bündel zerlegt, deren Zusammengehörigkeit aus dem gleichartigen Aussehen erschlossen werden kann.

Bedeutend kräftiger ist das Corpus restiforme, welches einen starken seitlichen Vorsprung am Schnittbild bedingt. Der Tractus solitarius und sein Kern sind stärker als auf den vorhergehenden Schnitten. Lateralwärts und dorsalwärts von ihm treten zahlreiche größere und kleinere, genau quergeschnittene Bündel von Nervenfasern auf, welche insgesamt die Radix descendens n. vestibularis darstellen.

Der Nucleus ambiguus ist rechts etwas deutlicher, links ist er kaum zu erkennen. Über die Nuclei laterales und die Bahnen des Seitenstranges ist nichts Besonderes zu sagen. Der Nucleus olivaris accessorius dorsalis ist größer und schärfer abgegrenzt. Der Nucleus olivaris accessorius medialis liegt mehr im Bereich des Lemniscus. Der Nucleus olivaris inf. zeigt sich als stark gefaltete, medianwärts offene Platte. Die Öffnung wird als Hilus nuclei olivaris bezeichnet. Die starken, längs getroffenen Bündel, welche in ihn hinein- bezw. heraustreten, bilden den Pedunculus nuclei olivaris. Er besteht zum großen Teil aus Neuriten der Zellen des Nucleus olivaris inf., welche auf die Gegenseite ziehen, nach Durchschreitung des Seitenstranges den Tractus spinalis nervi trigemini mit mehreren dicken Bündeln durchsetzen, sowie an ihm vorbei mit anderen Bündeln zum Corpus restiforme ziehen, woselbst sie in aufsteigende Richtung umbiegen. Die Fasern heißen Fibrae cerebelloolivares.

An der Pyramide, den Fibrae arcuatae ext. antt. und den Nuclei arcuati sind keine wesentlichen Veränderungen aufgetreten.

8. Medulla oblongata, Querschnitt VII.

Der Schnitt (Fig. 175) durch das rostrale Drittel der Olive zeigt die Kerne der grauen Substanz der Rautengrube im wesentlichen in derselben Anordnung wie der vorhergehende Schnitt, doch ist nunmehr auch der Nucleus fasciculi cuneati nicht mehr vorhanden.

Links und rechts vom Sulcus medianus liegt der Hypoglossuskern, über ihm der Nucleus eminentiae medialis, weiter seitlich der Nucleus intercalatus, Nucleus alae cinereae und der Nucleus n. vestibularis medialis (Schwalbe).

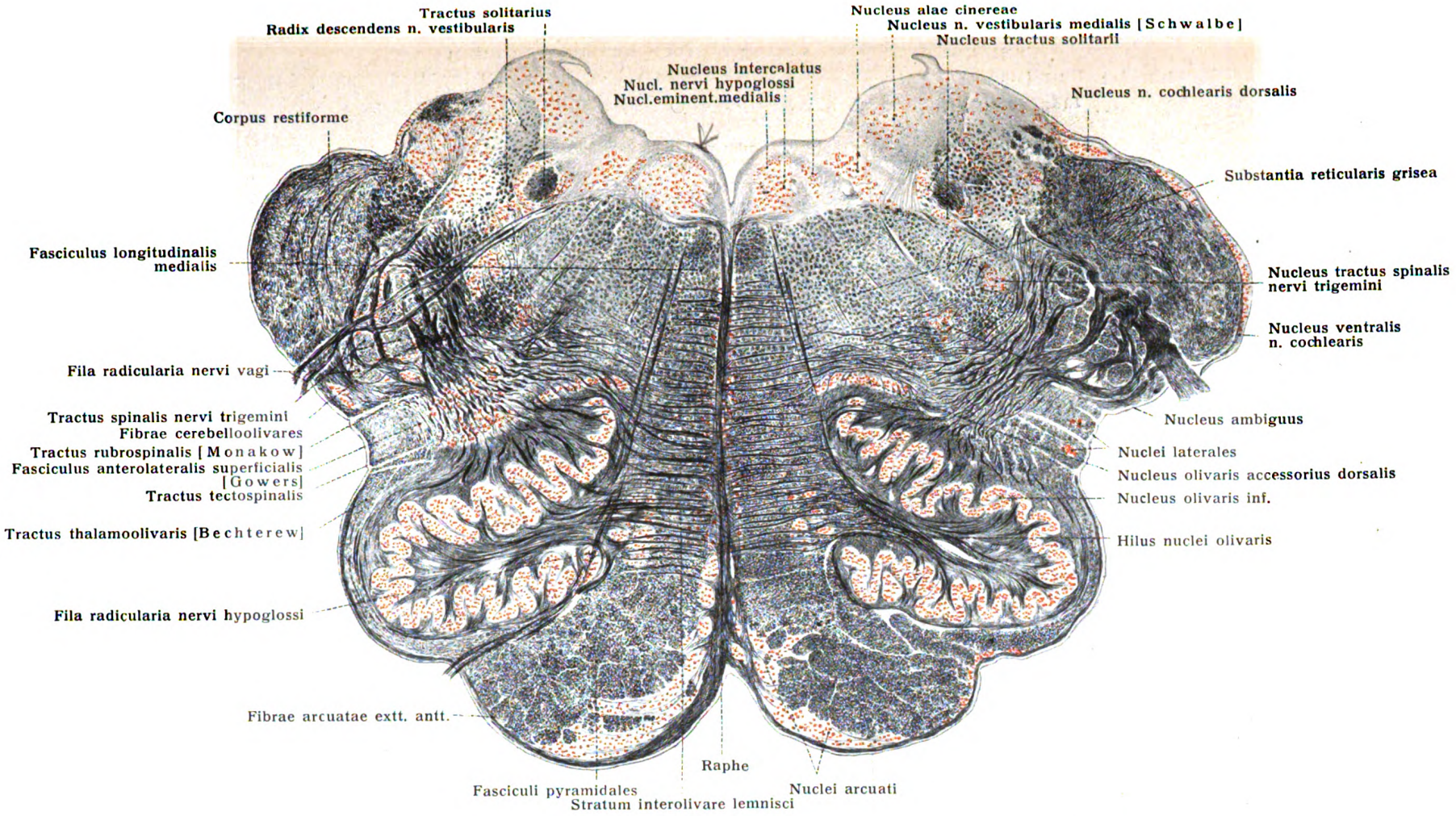

Fig. 175. Medulla oblongata. Querschnitt VII (siehe Orientierungsfigur 172).
Der Schnitt geht durch das **rostrale Drittel der Olive.**
Markhaltige Nervenfasern schwarz, Ganglienzellen rot.

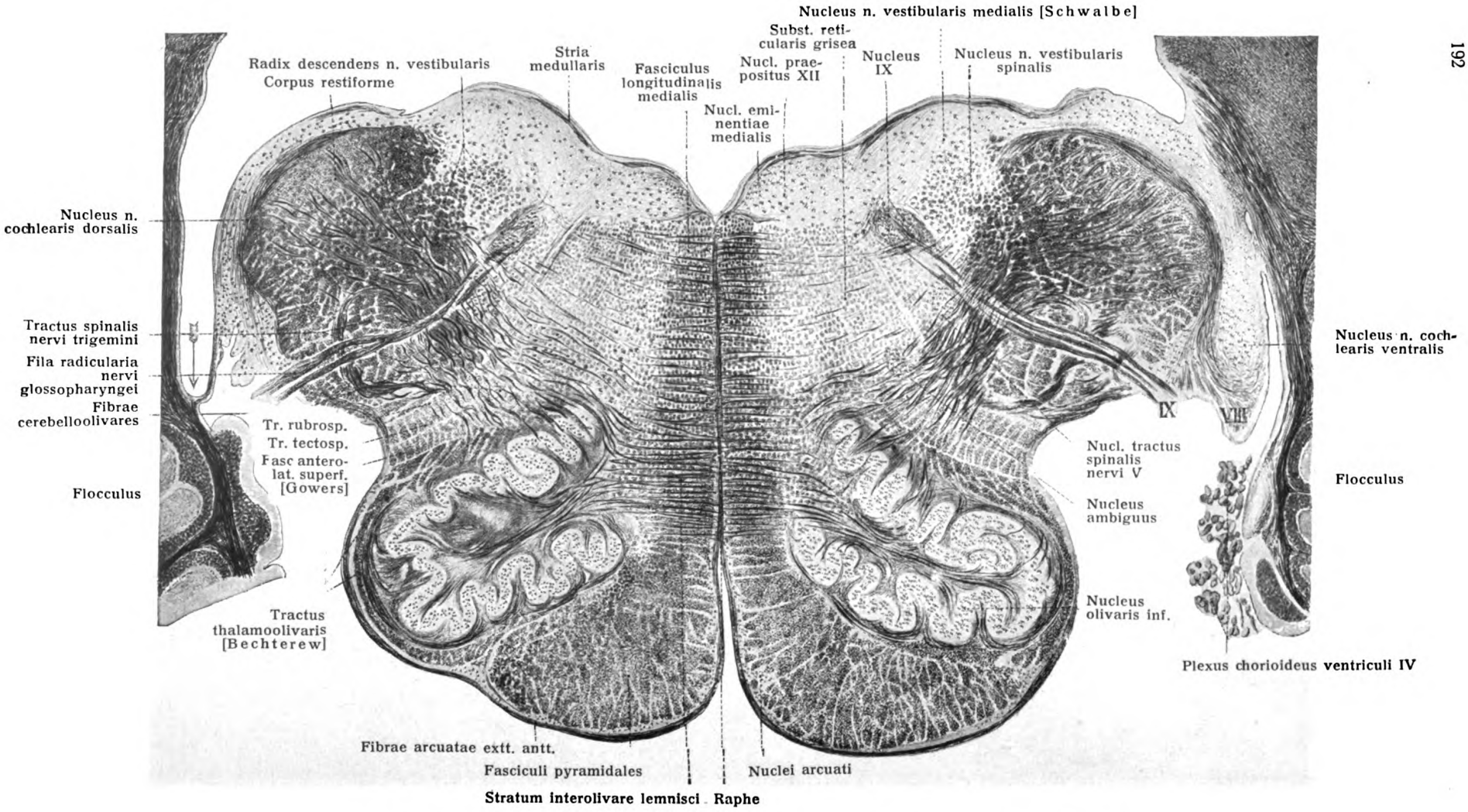

Fig. 176. Medulla oblongata. Querschnitt VIII (siehe Orientierungsfigur 172).
Der Schnitt geht links durch den Recessus lateralis ventriculi quarti, dessen ventrales Ende durch einen ↓ Pfeil bezeichnet ist.
Rechts ist die rostrale Wand des Recessus tangential angeschnitten.
Markhaltige Nervenfasern schwarz, Ganglienzellen rot.

Das Corpus restiforme hat beträchtlich an Masse zugenommen, was sich durch die große Zahl der Fibrae cerebelloolivares erklärt.

Die äußere Oberfläche des Corpus restiforme ist von grauer Substanz und von längsgeschnittenen Nervenfasern bedeckt. Beide gehören dem Nervus acusticus an.

Der Tractus solitarius und sein Kern sind stärker geworden; die Zahl und die Dicke der Bündel der Radix descendens n. vestibularis sind vermehrt, zwischen ihnen liegen zahlreiche große Ganglienzellen.

Der Nucleus tractus spinalis nervi trigemini ist kleiner geworden, die Fasermasse des Tractus spinalis nervi trigemini aber hat noch mehr zugenommen und wird in mehrere Bündel zerspalten durch die Fibrae cerebelloolivares und die Wurzelfasern des Vagus.

Die Fasermassen des Lemniscus medialis erfahren eine fortdauernde Zunahme. Man bezeichnet die zwischen den Oliven befindlichen Teile der Substantia reticularis alba als Stratum interolivare lemnisci.

Der Nucleus olivaris inferior erreicht hier seine stärkste Ausbildung. Der Nucleus olivaris accessorius medialis ist nur noch schwach ausgebildet, der Nucleus olivaris accessorius dorsalis dagegen ist nicht schwächer geworden.

Die Pyramide springt stark ventral hervor; die sie umgebenden Nuclei arcuati sind viel stärker als vorher und liegen wesentlich auf der medialen Oberfläche der Pyramide. Fibrae arcuatae extt. antt. sind reichlich vorhanden.

Über Nucleus ambiguus, Nuclei laterales und die Bahnen des Seitenstranges ist nichts Neues zu sagen.

9. Medulla oblongata, Querschnitt VIII.

Der Schnitt durch das rostrale Ende der Medulla oblongata trifft den oberen Teil des Recessus lateralis ventriculi quarti. In der Fig. 176 ist der Recessus lat. ventriculi IV links noch vorhanden; rechts ist die rostrale Wand desselben tangential angeschnitten. Man erkennt, daß die laterale Wand des Recessus vom Stiel des Flocculus, die mediale vom Corpus restiforme und den auf ihm befindlichen Akustikuskernen gebildet wird. Auch die rostrale Wand wird von den Akustikuskernen gebildet.

In dieser Ebene ist kein Hypoglossuskern mehr vorhanden. Die an seiner Stelle befindlichen Kernmassen werden als Nucleus praepositus nervi hypoglossi bezeichnet. Der Nucleus eminentiae medialis aber ist noch vorhanden.

Das ganze übrige Gebiet der grauen Substanz der Rautengrube ist Nucleus n. vestibularis medialis (Schwalbe). Der Nucleus n. cochlearis ventralis liegt ventral vom Corpus restiforme und reicht bis zur Eintrittsstelle des Nervus glossopharyngeus. Beide Kerne hängen miteinander zusammen durch den Nucleus n. cochlearis dorsalis, welcher die äußere Oberfläche des Corpus restiforme und die rostrale Wand des Recessus lat. ventriculi quarti bekleidet.

Der Tractus solitarius hört in dieser Gegend auf. Er besteht aus absteigenden Fasern des Glossopharyngeus und des Vagus und kann deshalb nicht weiter rostralwärts vorhanden sein, als Wurzelfasern dieser Nerven eintreten, und in dieser Gegend treten die rostralen Bündel des N. glossopharyngeus ein. Dagegen ist die Radix descendens n. vestibularis noch mächtiger geworden.

Die beiden Nebenoliven sind nicht mehr vorhanden, der Nucleus olivaris inf. aber ist noch kräftig, deshalb ziehen auch noch zahlreiche Fibrae cerebello-olivares durch den Tractus spinalis nervi trigemini und dorsalwärts von ihm zum Corpus restiforme.

Über die anderen Kerne und Bahnen ist nichts Besonderes zu sagen.

10. Pons. Querschnitt I.

Der Schnitt (Fig. 177), welcher die ventrale Fläche der Medulla oblongata dicht unterhalb der Brücke durchschneidet, trifft seitlich schon die Brachia pontis und die Umbiegungsstelle des Corpus restiforme in das Kleinhirn.

Man sieht die Fasern des Corpus restiforme umbiegen und dann längs geschnitten schräg dorsalwärts und lateralwärts verlaufen.

Ventral vom Corpus restiforme sind die Fasern des N. acusticus und der Nucleus n. cochlearis ventralis dieses Nerven getroffen. Besonders gut kann man den Ramus vestibularis verfolgen, dessen Fasern zwischen Corpus restiforme und Tractus spinalis nervi trigemini dorsalwärts zu den dort gelegenen Kernen ziehen. Es liegen hier der großzellige Deiterssche Kern, Nucleus n. vestibularis lat. (Deiters), ferner mehr medianwärts der Nucleus n. vestibularis medialis (Schwalbe) und dorsalwärts von ihm der Bechterewsche Kern, Nucleus n. vestibularis sup. (Bechterew).

Die graue Substanz am Boden des vierten Ventrikels ist sehr dünn geworden. Sie enthält außer den schon genannten Kernen nur noch den Nucleus eminentiae medialis. Medianwärts von dem Tractus spinalis nervi V tritt ein kräftiger, großzelliger Kern auf, der Nucleus nervi facialis. Die Neuriten seiner Ganglienzellen ziehen schräg medianwärts und dorsalwärts in der Richtung zum Sulcus medianus fossae rhomboideae. Dieser Abschnitt der Facialiswurzel heißt Pars prima radicis nervi facialis.

Wir wollen hier gleich den weiteren Verlauf der Fasern anschließen und dazu die beiden Figuren 178, 179 mit heranziehen und durch die schematische Figur 188 die Vorstellung unterstützen: In der Nähe des Sulcus medianus fossae rhomboideae angelangt, biegen die Fasern des Facialis in rostrale Richtung um und bilden ein Bündel von ovalem Querschnitt jederseits in einiger Entfernung von dem genannten Sulcus (siehe Fig. 178). Nach Zurücklegung einer kurzen Strecke biegt das Bündel unter Bildung eines scharfen Winkels, inneres Knie des Facialis, Genu (internum) nervi VII, um und verläuft im Bogen zunächst lateralwärts, dann ventralwärts und lateralwärts (Figg. 179, 188), dann ventralwärts und kaudalwärts, so daß die Wurzelfasern am kaudalen Rande der Brücke heraustreten.

Wir kehren jetzt zur Betrachtung der Fig. 177 zurück:

Umschlossen vom Knie des Nervus facialis befindet sich der Nucleus nervi abducentis.

Die Substantia reticularis alba enthält in der Mitte mehr graue Substanz und zahlreiche Ganglienzellen. Letztere bilden den Nucleus reticularis tegmenti. Dadurch werden Fasciculus longitudinalis medialis und Lemniscus medialis voneinander getrennt.

Der Nucleus olivaris inf. erreicht in dieser Gegend sein rostrales Ende. Die Pyramiden springen stark ventralwärts vor, sind von Fibrae arcuatae extt. und Nuclei arcuati umgeben.

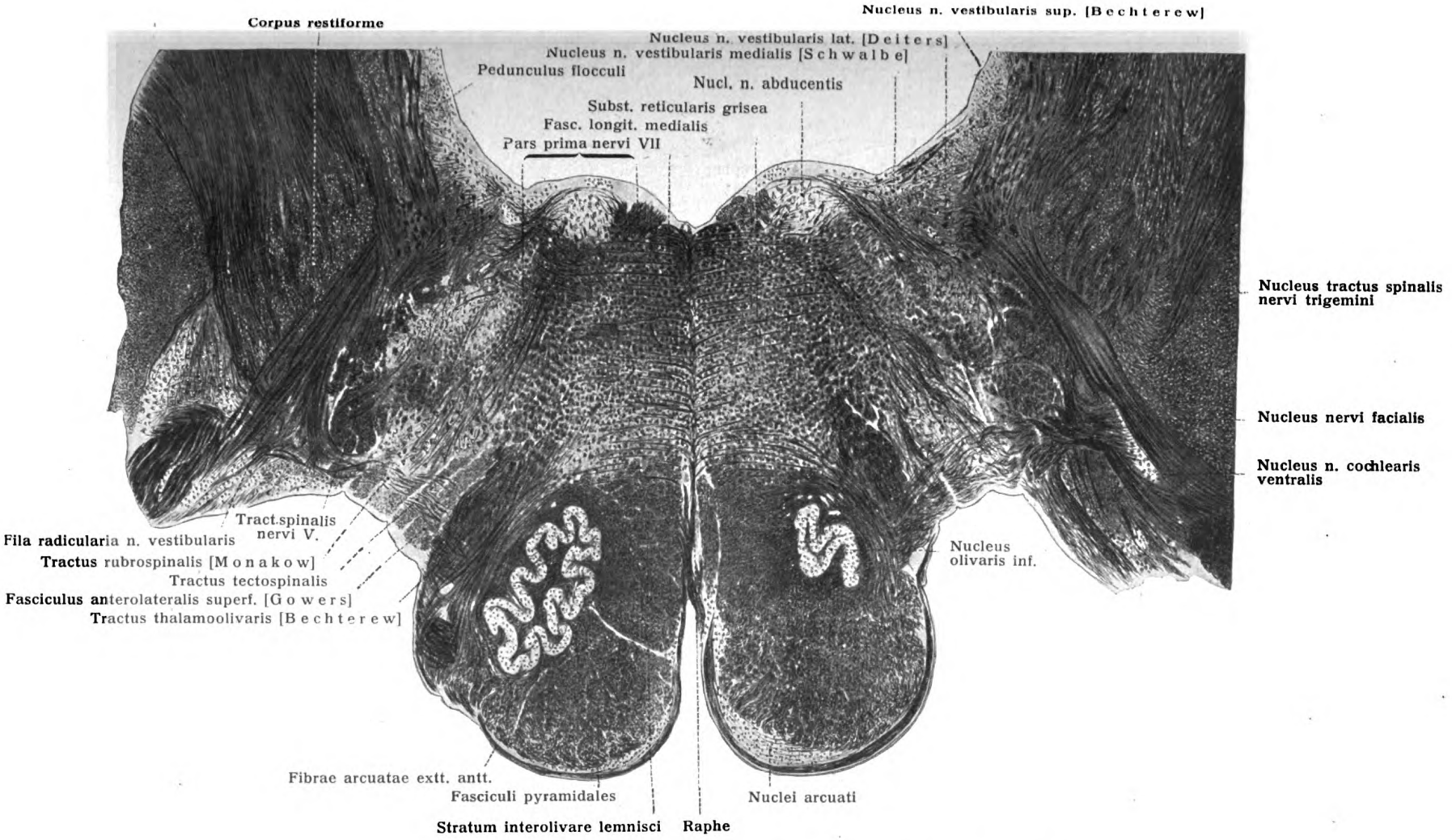

Fig. 177. Pons. Querschnitt I (siehe Orientierungsfigur 172).
Rostrales Ende des **Nucleus olivaris inferior; Nuclei VI, VII, VIII.**
Markhaltige Nervenfasern schwarz, Ganglienzellen rot.

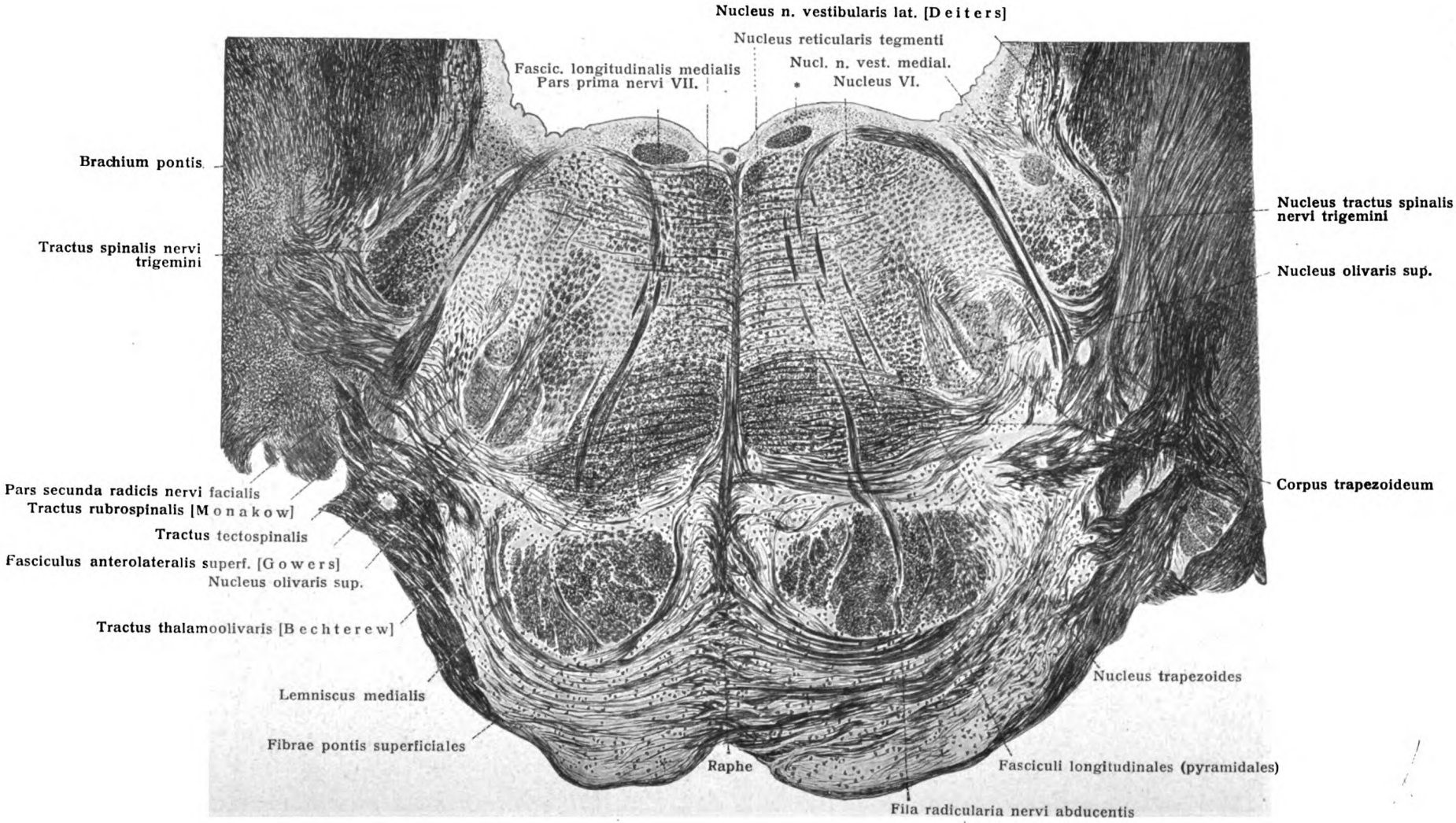

Fig. 178. Pons. Querschnitt II (siehe Orientierungsfigur 172).
Wurzelfasern von Facialis und Abducens; Nucleus olivaris sup.
Markhaltige Nervenfasern schwarz, Ganglienzellen rot. * Nucleus eminentiae medialis.

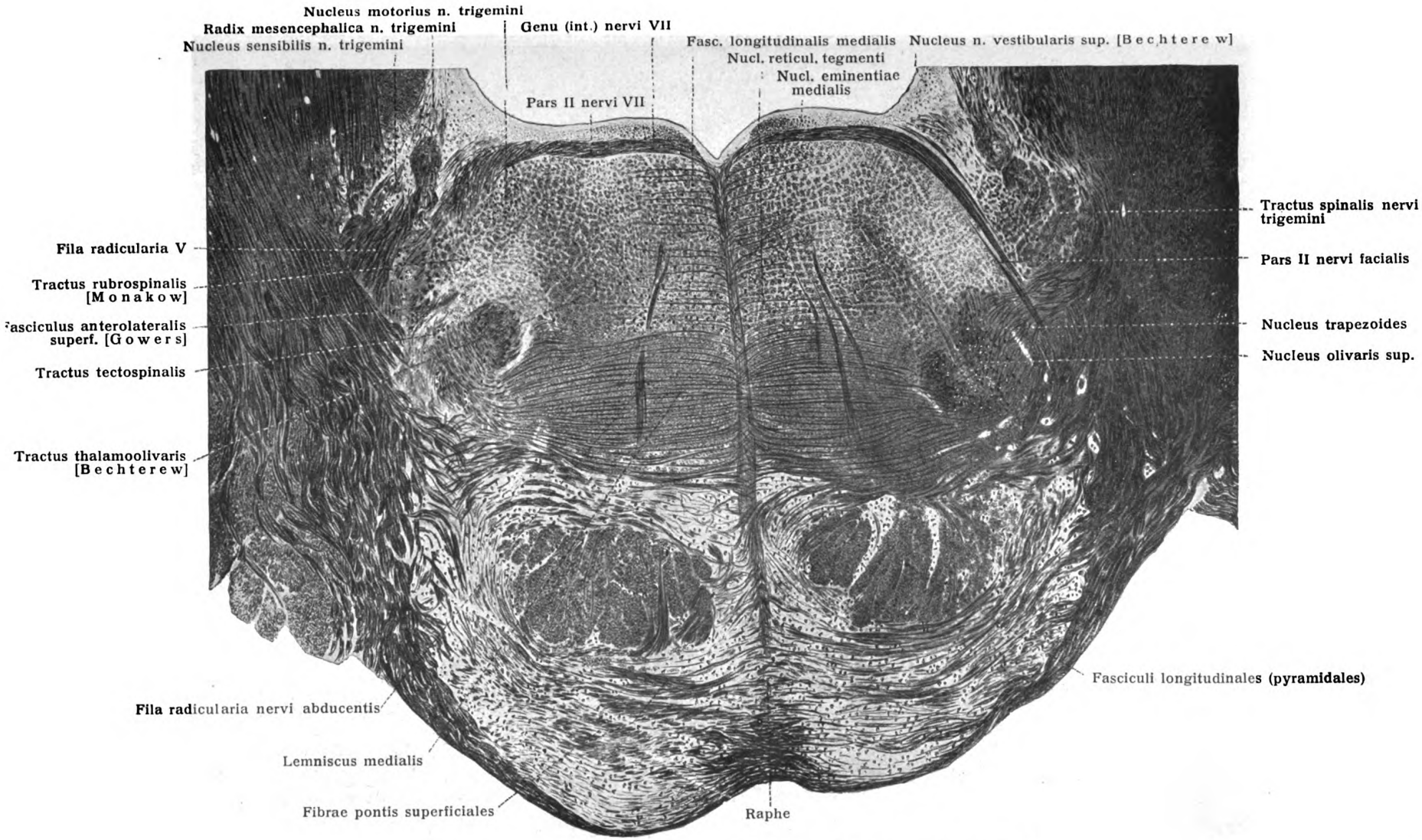

Fig. 179. Pons. Querschnitt III (siehe Orientierungsfigur 172).
Inneres Knie des Facialis. — Markhaltige Nervenfasern schwarz, Ganglienzellen rot.

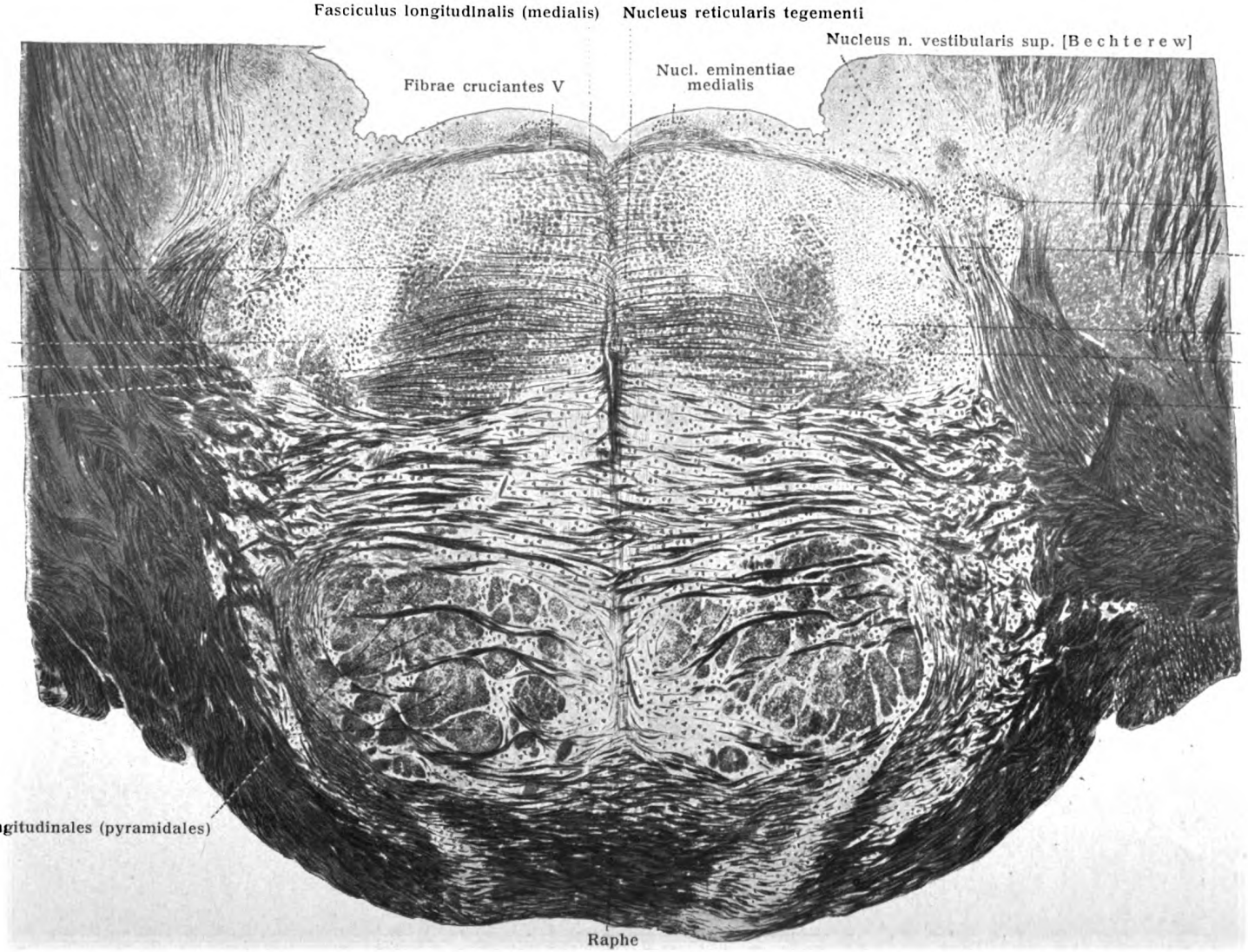

Fig. 180. Pons. Querschnitt IV (siehe Orientierungsfigur 172).
Wurzelfasern des Trigeminus. — Markhaltige Nervenfasern schwarz, Ganglienzellen rot.

11. Pons. Querschnitt II.

Der nächste Schnitt (Fig. 178) geht durch den kaudalen Teil der Brücke. Die seitlichen Teile des Schnittes sind dichte Fasermassen, die Brachia pontis. Diese ziehen ventralwärts und medianwärts. Sie teilen sich im Gebiet der Brücke in einzelne Bündel. Diese ziehen teils als Fibrae pontis superficiales ventral über die Pyramiden, welche im Gebiet der Brücke Fasciculi longitudinales (pyramidales) heißen, verdecken diese und schieben sich auch als Fibrae pontis profundae zwischen die Pyramide und die dorsalwärts von ihr befindlichen Teile ein. Diese queren Brückenfaserbündel kreuzen sich in der Mittellinie. Zwischen ihnen liegen große Massen grauer Substanz, welche Nuclei pontis genannt werden. Die Fasciculi longitudinales, die Nuclei pontis und die Fibrae pontis zusammen bilden die Pars basilaris pontis; die Pars dorsalis pontis ist die Fortsetzung der Medulla oblongata abzüglich der Pyramiden.

Bei der genaueren Betrachtung der Pars dorsalis pontis gehen wir auch wieder vorteilhaft von der Rautengrube, und zwar vom Sulcus medianus fossae rhomboideae aus.

Von Kernen sind in dem Höhlengrau nur der Nucleus eminentiae medialis, der Nucleus n. vestibularis lat. (Deiters) und der Nucleus n. vestibularis sup. (Bechterew) vorhanden. Das ovale Bündel jederseits neben dem Sulcus medianus ist der Querschnitt des inneren Knies des Facialis, Genu (internum) n. facialis. Ventral von ihm befindet sich der Fasciculus longitudinalis medialis, dessen Faserbündel dicht nebeneinander liegen und ein Feld von dreiseitigem Querschnitt einnehmen. Seitlich von letzterem sind die Wurzelfaserbündel des Nervus abducens getroffen, welche auf der medialen Seite ihres Kerns heraustreten und zunächst im Bogen medianwärts, dann schräg ventralwärts und kaudalwärts durch die Substantia reticularis, den Lemniscus medialis und die Fasciculi longitudinales (pyramidales) verlaufen. Der Austritt aus der Brücke kann in diesem Schnitt nicht getroffen sein, weil er sich am kaudalen Rande der Brücke befindet. Dorsalwärts und lateralwärts vom Abducenskern zieht die Pars secunda radicis nervi facialis ventralwärts, indem sie dicht am medialen Rande des Tractus spinalis n. V entlang zieht. Letzterer ist außerordentlich stark und enthält zahlreiche zerstreute graue Massen.

Medianwärts von der Pars secunda radicis nervi VII tritt eine u-förmig gebogene Platte grauer Substanz auf, der Nucleus olivaris sup. Eine Ganglienzellengruppe an dessen medialer Umgrenzung ist der Nucleus trapezoides, Trapezkern, welcher ebenso wie die obere Olive zum Corpus trapezoideum gehört. Dies sind quer verlaufende, durch das Gebiet des Lemniscus medialis ziehende Faserzüge, welche sich in der Mittellinie kreuzen. Sie stellen die Neuriten der Zellen der Nuclei n. cochlearis dar, sind also Neuronen II. Ordnung der Gehörleitung und endigen vielleicht in der oberen Olive, welche dann die Neuronen III. Ordnung der Gehörleitung enthält und deren Neuriten, wie wir weiter unten sehen werden, als Lemniscus lateralis (acusticus) zu den Vierhügeln ziehen. Fig. 199.

Das Gebiet des Lemniscus medialis liegt noch dicht an der Raphe, dehnt sich aber weiter lateralwärts aus, als im Bereich der Medulla oblongata und ist dafür in dorso-ventraler Richtung platter.

12. Pons. Querschnitt III.

Der nächste Schnitt (Fig. 179) zeigt nur geringe Abweichungen von dem vorher betrachteten, denn er liegt nur wenig weiter rostral. An der Pars basilaris

beginnt die Zerklüftung der Fasciculi longitudinales in einzelne kleinere Bündel. Die queren Brückenfasern und die Kerne sind etwas reichlicher als beim vorher betrachteten Schnitt.

An der Pars dorsalis ist der Übergang des inneren Knies in die Pars secunda radicis nervi VII getroffen. Der Abducenskern ist nicht mehr vorhanden; von seinen Wurzelfasern sind noch einige Stücke im Gebiet der Substantia reticularis und des Lemniscus zu sehen. Corpus trapezoideum, Nucleus olivaris sup. und Lemniscus medialis verhalten sich ähnlich wie am vorher betrachteten Schnitt.

Auf der rechten Seite ist noch der Tractus spinalis nervi V zu sehen, links sind an Stelle der quergeschnittenen Fasern des Tractus längsgeschnittene vorhanden. Es sind die Wurzelfasern des Nervus trigeminus. Die lateral von ihnen befindlichen grauen Massen stellen die Nuclei sensibiles V, die mediale Gruppe größerer Zellen ist der Nucleus motorius V. Ein dorsalwärts ziehendes Bündel ist die Radix mesencephalica V.

13. Pons. Querschnitt IV.

Im folgenden Schnitt (Fig. 180) ist die Pars basilaris pontis sehr viel größer geworden, die Pars dorsalis dagegen nimmt an Masse ab. Innerhalb der ersteren ist die Zerklüftung der Fibrae longitudinales weiter gediehen, und ihre Menge größer geworden. Dies kommt daher, daß quere Brückenfasern aus der queren Richtung in die aufsteigende umbiegen, und umgekehrt absteigende Längsfasern der Brücke in quere umbiegen. Beides bewirkt im gleichen Sinne eine Zunahme der quer geschnittenen Fasern, so daß wir um so mehr längsverlaufende Brückenfasern finden, je weiter wir in der Brücke rostralwärts vorschreiten.

In der Pars dorsalis pontis finden wir im grauen Belag des Ventrikelbodens immer noch den Nucleus eminentiae medialis und seitlich den Nucleus n. vestibularis sup. (Bechterew); ferner dicht unterhalb der grauen Substanz, seitlich neben der Mittellinie, das dreiseitige Feld des Fasciculus longitudinalis medialis; ventral von ihm den Nucleus reticularis tegmenti und noch weiter ventral den Lemniscus medialis, welcher beginnt sich von der Mittellinie zu entfernen und von Fasern des Corpus trapezoidum in querer Richtung durchsetzt ist. Die rostralen Enden des Nucleus olivaris sup. und des Nucleus trapezoides sind an entsprechender Stelle zu sehen und eben dort die quer getroffenen Fasern der lateralen Schleife, Lemniscus lateralis, welche als Neuronen III. Ordnung der Gehörleitung rostralwärts ziehen.

Die Wurzelfasern des Nervus trigeminus sind rechts in großer Ausdehnung getroffen, medial liegen die motorischen Fasern und der motorische Kern, lateral die sensiblen Fasern und die sensiblen Kerne. Von hier aus ziehen schräg getroffene Fasern zur Raphe, Fibrae cruciantes n. trigemini, welche zur sekundären Bahn des Trigeminus gehören.

14. Pons. Querschnitt V.

Der nächste Schnitt (Fig. 181) geht durch den rostralen Teil der Brücke und durch die Austrittsstelle des N. trochlearis dicht unterhalb der unteren Vierhügel, durch die Brachia conjunctiva und durch das Velum medullare ant.

Die Pars basilaris pontis überwiegt an Masse bedeutend. Ihre Längsfaserzüge haben erheblich zugenommen; sie beginnen sich an der Peripherie zu einer geschlossenen Lage zusammenzudrängen.

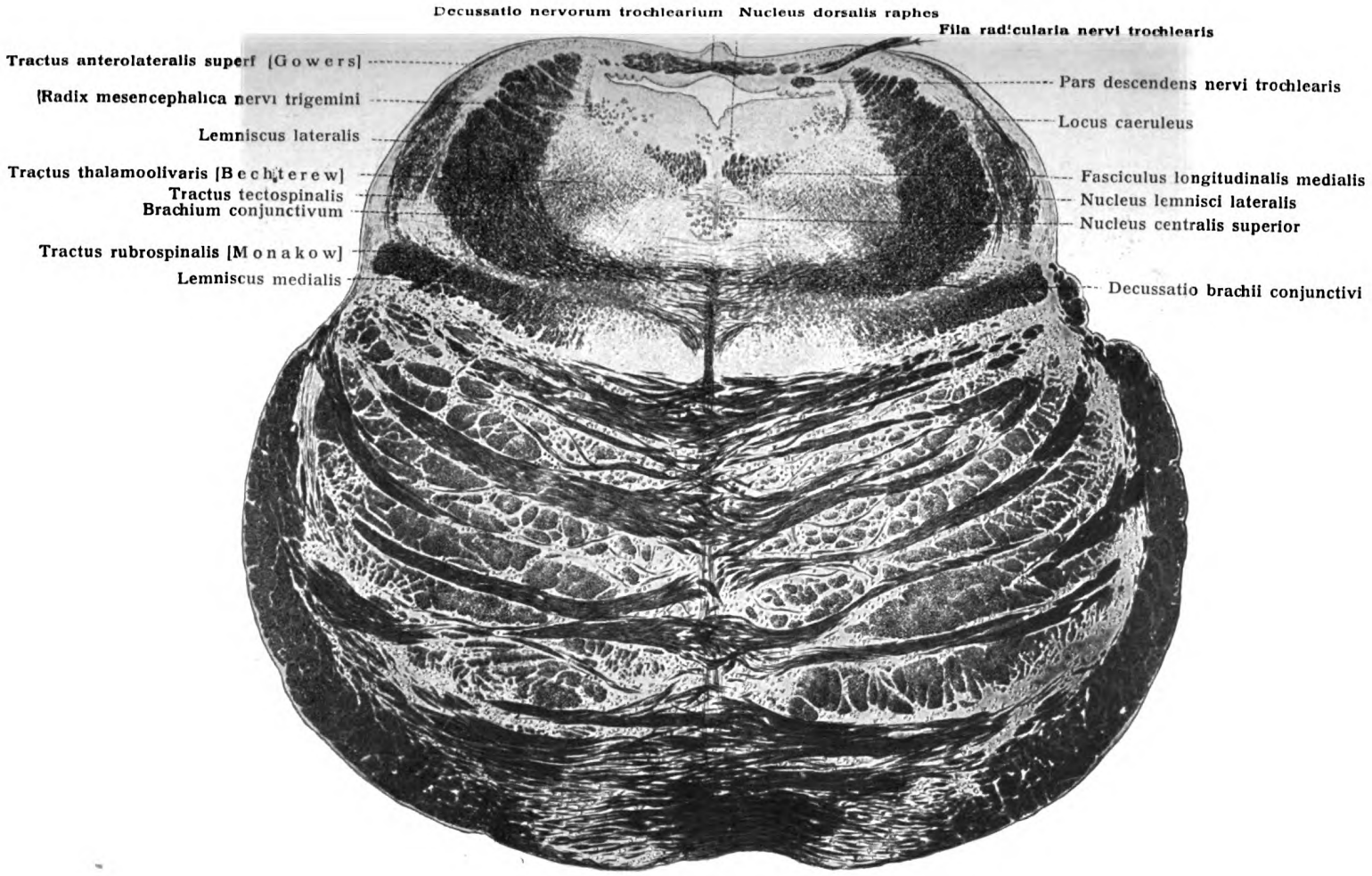

Fig. 181. Pons. Querschnitt V (siehe Orientierungsfigur 172).
Der Schnitt geht durch die **Trochleariskreuzung** und den Beginn der **Bindearmkreuzung.**
Markhaltige Nervenfasern schwarz, Ganglienzellen rot.

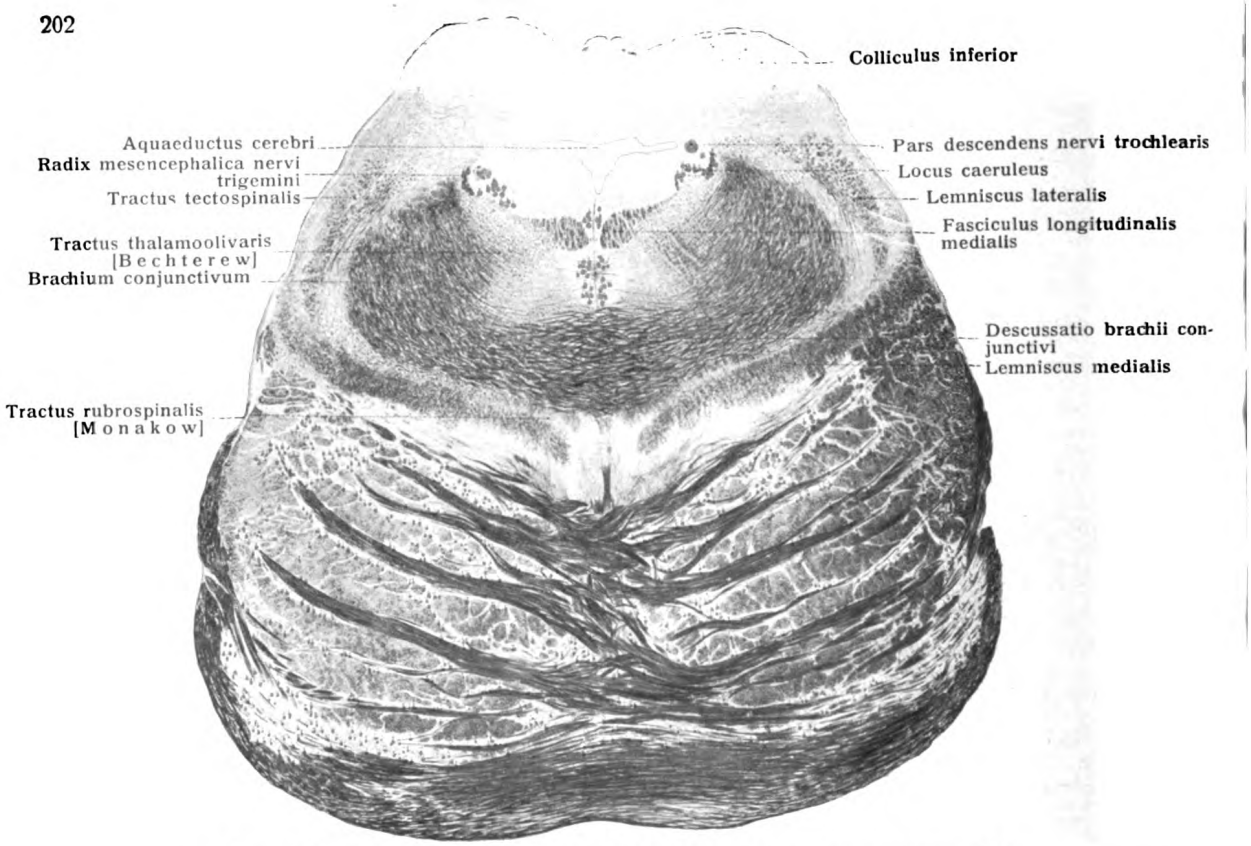

Fig. 182. Pons. Querschnitt VI (siehe Orientierungsfigur 172).
Der Schnitt geht durch die **unteren Vierhügel; Pars descendens nervi trochlearis; Bindearmkreuzung.**
Markhaltige Nervenfasern schwarz, Ganglienzellen rot.

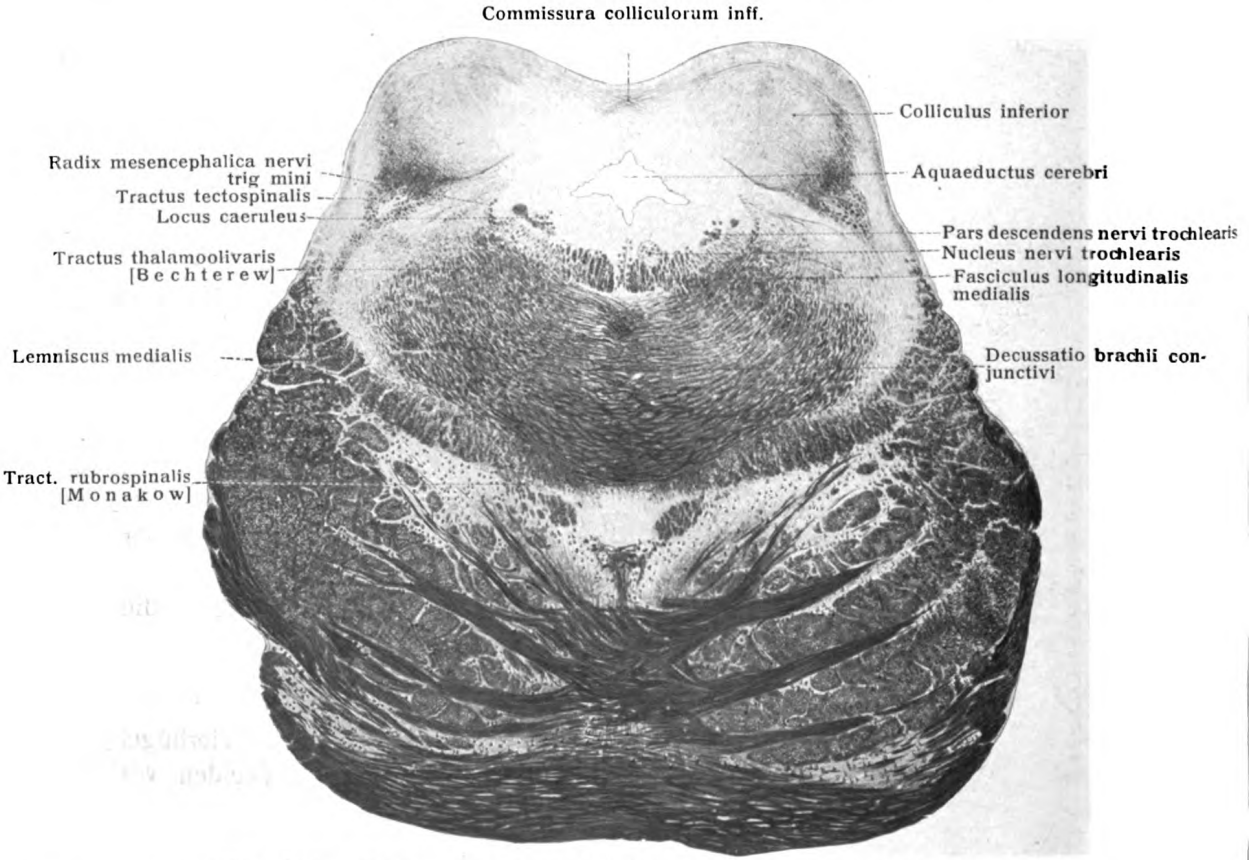

Fig. 183. Pons. Querschnitt VII (siehe Orientierungsfigur 172).
Kern des Nervus trochlearis; Bindearmkreuzung. — Markhaltige Nervenfasern schwarz, Ganglienzellen rot.

In der Pars dorsalis liegt der sehr klein gewordene vierte Ventrikel. Die graue Substanz seines Bodens enthält neben der Mittellinie den Nucleus dorsalis raphes und lateralwärts eine Gruppe stark pigmentierter Ganglienzellen, welche den Locus caeruleus bedingen. Lateralwärts von diesen Zellen befindet sich ein schmales sichelförmiges Feld feiner, quer geschnittener Nervenfasern, die Radix mesencephalica nervi V. Ventral vom Nucleus dorsalis raphes sehen wir den nunmehr sehr deutlich abgegrenzten Fasciculus longitudinalis medialis.

Die Decke des IV. Ventrikels, hier vom Velum medullare ant. gebildet, enthält die Decussatio nervorum trochlearium. Rechts ist ein austretendes Bündel dieses Nerven getroffen. Auf derselben Seite ist ein länglichrundes Bündel schräg geschnittener Fasern zu sehen. Dies sind die Fasern des Trochlearis der anderen Seite, welche nach der Kreuzung erst lateralwärts, dann ventralwärts, rostralwärts und medianwärts ziehen als Pars descendens nervi IV.

Die dichten Massen quergeschnittener Nervenfasern lateral von der Radix mesencephalica n. V. sind das Brachium conjunctivum. Einzelne seiner Fasern ziehen ventralwärts und medianwärts zur Mittellinie, um sich hier zu kreuzen, Decussatio brachii conjunctivi. In dem von ihnen umschlossenen hellen Feld befindet sich seitlich der Tractus thalamoolivaris, sowie an der Mittellinie der Nucleus centralis superior. Lateralwärts von dem Brachium conjunctivum finden wir den Lemniscus lateralis und in ihm den Nucleus lemnisci lateralis. Ventral von der lateralen Schleife liegt der Tractus tectospinalis und etwas weiter medianwärts von diesem der Tractus rubrospinalis.

Der Lemniscus medialis ist weit von der Mittellinie weggerückt und liegt mit seinem lateralen Teil dicht unter der Oberfläche. Er stellt jetzt ein flaches, breites Band dar.

15., 16. Pons. Querschnitte VI, VII.

Die beiden folgenden Schnitte (Figg. 182, 183) gehen in geringer Entfernung von dem eben besprochenen durch die unteren Vierhügel und schneiden den Aquaeductus cerebri. Sie sollen in erster Linie den merkwürdigen Verlauf der Pars descendens nervi IV zeigen. Dieselbe gelangt von der Stelle, an welcher wir sie in Fig. 181 trafen, immer weiter ventralwärts, zieht also um den Aquaedukt herum und trifft schließlich auf den Nucleus nervi IV (Fig. 183), welcher nicht weit von der Mittellinie innerhalb der Bündel des Fasciculus longitudinalis medialis liegt.

Die Brachia conjunctiva verlaufen in ähnlicher Weise um den Aquaedukt wie der Trochlearis und ziehen zu ihrer Kreuzung, welche rostralwärts immer mächtiger wird. Lemniscus lateralis und Tractus tectospinalis ziehen in den Colliculus inf. hinein. Tractus thalamoolivaris und Lemniscus medialis behalten im wesentlichen ihre Lage. Dagegen rückt der Tractus rubrospinalis medianwärts.

In der Pars basilaris pontis werden die Querfasern immer geringer, die Längsfaserzüge ordnen sich seitlich und ventral zu dichten Massen an.

17. Hirnschenkel. Querschnitt I.

Der nächste Schnitt (Fig. 184) führt uns in das Gebiet der oberen Vierhügel und der Pedunculi cerebri. Hier im Gebiet des Mittelhirns unterscheiden wir

Basis und Tegmentum (siehe S. 78). In letzterem liegen die Bindearme. Ihre Kreuzung ist beendigt. Die gekreuzten Faserzüge liegen dicht neben der Mittellinie als rundliche Stränge. Dorsal von ihnen befindet sich jederseits der Fasciculus longitudinalis medialis, und weiter dorsal von diesen und zwischen deren Bündeln die Ganglienzellen des Nucleus lateralis nervi oculomotorii. Die Wurzelfasern dieses Nerven ziehen zwischen den Bündeln des Fasciculus longitudinalis medialis und durch das Brachium conjunctivum in lateral konvexem Bogen ventralwärts zum Sulcus nervi oculomotorii. Der Tractus thalamoolivaris liegt an entsprechender Stelle, der Lemniscus medialis ist noch weiter lateralwärts gerückt, der Tractus tectospinalis liegt dorsalwärts.

Die Basis pedunculi wird gebildet von einer mächtigen Masse quer durchschnittener Nervenfasern. Sie wird durch die Substantia nigra vom Tegmentum getrennt. Die zahlreichen Ganglienzellen der Substantia nigra enthalten ein reichliches, dunkles Pigment.

18. Hirnschenkel. Querschnitt II.

Der letzte Schnitt (Fig. 185), welchen wir betrachten wollen, trifft schon das Corpus geniculatum mediale. Hier sehen wir außer dem linken und rechten Nucleus lat. n. oculomotorii noch einen mittleren Kern, Nucleus medialis n. oculomotorii, ventral sehen wir die Wurzelfasern des Oculomotorius austreten. Am Pedunculus hat sich im Vergleich zu dem vorher betrachteten Schnitt nichts geändert. In der Haube erscheint der Nucleus ruber, der rote Kern, im Gebiet der Bindearme. In ihm endigen die Fasern der Bindearme, welche aus dem Nucleus dentatus cerebelli kommen, und es beginnt ein neues Neuron, dessen Fasern teils zum Thalamus, teils zur Capsula interna ziehen. Der Fasciculus longitudinalis ist schwächer geworden.

10. Ursprung der Hirnnerven.

Über die Austrittsstellen der Hirnnerven an der Hirnoberfläche siehe S. 131. Was aber den Ursprung der Hirnnerven betrifft, so liegt dieser teils in der Tiefe des Gehirnes, in bestimmten Teilen seiner grauen Substanz, die darum Kerne dieser Nerven heißen: so verhält es sich mit den motorischen Hirnnerven und motorischen Hirnnerventeilen, teils liegt der Ursprung außerhalb des Gehirnes, in den spinalartigen Hirnnervenganglien[1]): so verhält es sich mit den sensiblen Hirnnerven und sensiblen Hirnnerventeilen. Beiderlei Kerne stellen Ursprungs- oder Wurzelkerne dar, Nuclei originis. Sie entsprechen den Zellenanhäufungen peripherer Neuronen oder den Neuronen erster Ordnung. Jene Kerne dagegen, welche Neuronen zweiter Ordnung angehören und in den Leitungsbahnen das nächst höher gelegene Glied darstellen, sind Endkerne, Nuclei terminales.

Für das leichtere Verständnis der Anordnung und des Bauplanes der Hirnnervenkerne ist zunächst an die bereits bekannten Verhältnisse des Ursprungs der Nerven des Rückenmarkes zu erinnern (Fig. 30) und dabei die im Allgemeinen Teile vorgeführte Fig. 50 zugrunde zu legen. Wie im Rückenmark die vordere Wurzel in den motorischen Zellen der Vordersäule ihren Ursprungskern besitzt, so verhält es sich im Gehirn mit den Ursprungskernen

[1]) Möglicherweise rückt der Ursprung gewisser Hirnnervenfasern auch in sympathische Ganglien hinaus, da diese mit jenen gemeinsamen Ursprung haben.

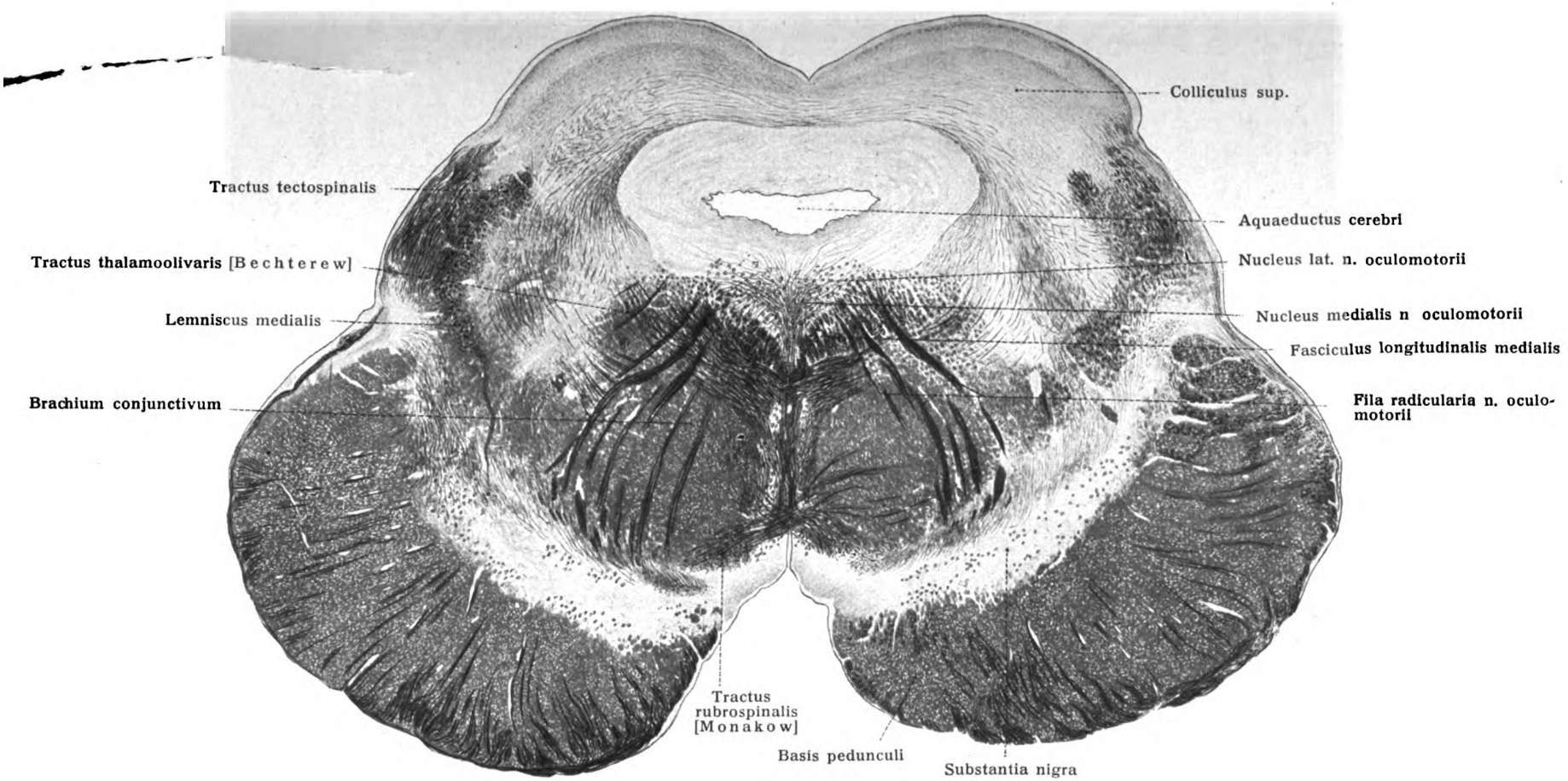

Fig. 184. Hirnschenkel und obere Vierhügel. Querschnitt I (siehe Orientierungsfigur 172).
Kerne des **Nervus oculomotorius; Substantia nigra.**
Markhaltige Nervenfasern schwarz, Ganglienzellen rot.

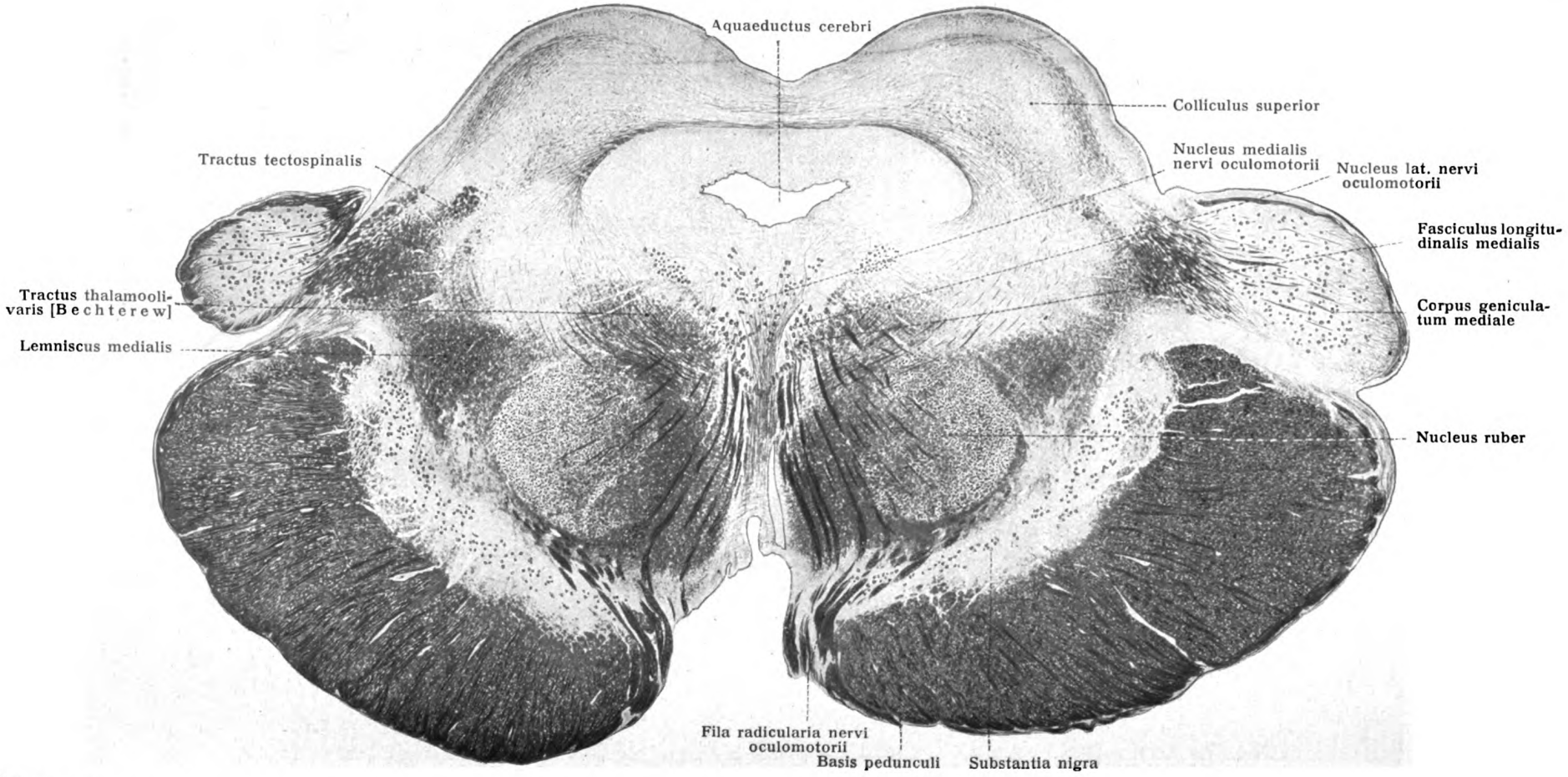

Fig. 185. Hirnschenkel und obere Vierhügel. Querschnitt II (siehe Orientierungsfigur 172).
Kerne des **Nervus oculomotorius; Corpus geniculatum mediale.**
Markhaltige Nervenfasern schwarz, Ganglienzellen rot.

der motorischen Hirnnerven und motorischen Hirnnerventeile. Die Neuriten der motorischen Zellen setzen sich in die motorischen Wurzelfasern fort. Wie am Rückenmark die Ursprungskerne der hinteren Wurzeln außerhalb des Rückenmarkes in den Spinalganglien gelegen sind, so verhält es sich auch mit den sensiblen oder hinteren Wurzeln der Hirnnerven; ihr Ursprungskern liegt in entsprechenden, außerhalb des Gehirnes gelegenen Ganglien, den spinalartigen Hirnnervenganglien. Auch die Zellen dieser Ganglien zeigen ganz übereinstimmende Verhältnisse; es sind pseudo-unipolare, ihrem Wesen nach bipolare Zellen, deren peripherer Ausläufer wohl einem Dendritenfortsatz entspricht, während der zentrale Ausläufer einen Neuriten darstellt und in die hintere Wurzelfaser übergeht (S. 39). Die sensiblen Wurzelfasern der Hirnnerven verhalten sich in ihrem weiteren Verlauf wie die hinteren Wurzelfasern der Rückenmarksnerven, d. h. sie teilen sich, zum Gehirn gelangt, in einen aufsteigenden und einen absteigenden Ast, jeder derselben löst sich endlich in Kollateralen und Endfasern auf, welche unter Ausbildung von Endbäumchen den Zellkörper eines Neuron II. Ordnung umgeben. Diese Zellkörper in größere Gruppen geordnet, sind alsdann der Endkern, Nucleus terminalis, der sensiblen oder hinteren Wurzel.

Während im Rückenmark die motorischen Ursprungskerne und die sensiblen Endkerne je zusammenhängende Säulen bilden, ist dies bei den Gehirnnerven nicht durchgehends der Fall; die einzelnen Kerngebiete können voneinander räumlich gesondert sein.

Wie die motorischen Ursprungskerne der Rückenmarksnerven mit Neuronen höherer Ordnung in Verbindung gesetzt sind, so verhält es sich auch bei den Hirnnerven. Wie die Endkerne der sensiblen Rückenmarksnerven ihre Neuriten zu höheren Zentren senden, so folgen auch die Endkerne der sensiblen Hirnnerven dieser Regel.

Auf gewisse wesentliche und unwesentliche Unterschiede im einzelnen ist bei den einzelnen Hirnnerven die Aufmerksamkeit zu richten.

I. N. olfactorius, Riechnerv. Figg. 67, 74, 77, 151, 152.

Die Fasern der Nervi olfactorii entsprechen mit ihren Riechzellen Neuronen I. Ordnung und nehmen von den Riechzellen ihren Ursprung. Ihr Endkern liegt im Bulbus olfactorius; an dessen Glomeruli haben die blassen Fasern der Nervi olfactorii unter Entwicklung starker Endbäumchen ihren Abschluß gefunden (siehe S. 166, ferner Leitungsbahnen und Sinnesorgane).

Über den N. terminalis siehe S. 131.

II. N. opticus, Sehnerv. Figg. 67, 74, 77, 78.

Er nimmt, wie der N. olfactorius, doch in anderer Weise, eine Sonderstellung ein und hat die Bedeutung einer teilweise gekreuzten interzentralen Bahn.

Seine primären Zentren liegen im Thalamus, im Corpus geniculatum laterale und im oberen Vierhügel. Das sekundäre Zentrum befindet sich im Cuneus des Hinterhauptlappens des Endhirnes (siehe Leitungsbahnen und Sinnesorgane).

III. N. oculomotorius, gemeinschaftlicher Augenmuskelnerv. Figg. 112, 184—186.

Der Ursprungskern des Nervus oculomotorius liegt im zentralen Höhlengrau, unter den Vierhügeln, ventral vom Aquaeductus cerebri, nahe der Mittellinie. Er gliedert sich in mehrere Teile, was mit der Versorgung mehrerer, verschieden wirkender Muskeln des Auges und des Augenlides (gestreifter und glatter) zusammenhängt.

Aus den Kernen derselben und der gekreuzten Seite gehen die Wurzelfasern hervor, verlaufen in ventraler Richtung bogenförmig (Figg. 184, 185) durch die Haube des Mittelhirns und treten vor der Brücke, im Sulcus oculomotorii, zu 10—15 dicken Bündeln verbunden aus. Figg. 68, 112.

Die Ursprungskerne des Oculomotorius sind der paarige Nucleus lateralis und der unpaare Nucleus medialis. Der erstere liegt seitlich von der Mittellinie

oberhalb und zwischen den Fasern des Fasciculus longitudinalis medialis. Dazu kommt noch vor dem rostralen Ende des Nucleus lat. ein kleinzelliger, manchmal aus zwei Gruppen bestehender Kern, kleinzelliger Lateralkern (Edinger, Fig. 186), für die Binnenmuskeln des Augapfels.

Über die Lage der Kerne für die einzelnen Muskeln vergl. Fig. 186. Zwischen den einzelnen Untersuchern gibt es hier größere und kleinere Verschiedenheiten, die in einer Arbeit von Brouwer (Zeitschr. Neurol u. Psych., 40. Bd., 1918) übersichtlich zusammengestellt sind.

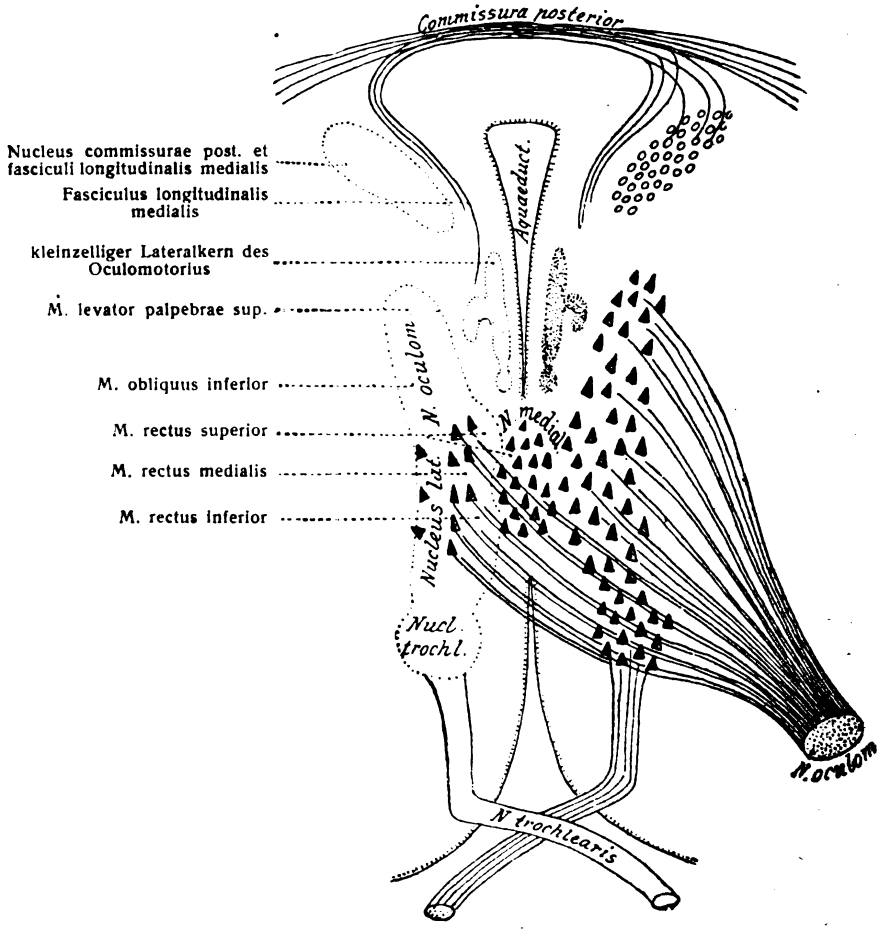

Fig. 186.

Dorsal-Projektion der Augenmuskelkerne. (Aus Edinger.)

Hierbei ist zu beachten, wie die betreffenden Augenmuskeln sich bezüglich ihrer Entwicklung verhalten:

Das erste Muskelsegment läßt den M. rectus superior, rectus inferior uud Obliquus inferior hervorgehen. Das zweite Segment gibt dem Obliquus sup. den Ursprung (Marshall und van Wijhe an Halen). Der Levator palpebrae superioris darf in seinem Ursprunge dem Rectus superior mit Wahrscheinlichkeit gleichgestellt werden.

Vom Vierhügel bis zu dem Anfangsteil des Rückenmarkes erstreckt sich ein wichtiges Längsbündel von dreiseitigem Querschnitt, welches verschiedene Kerne miteinander in Verbindung setzt und mediales Längsbündel, Fasciculus longitudinalis medialis, genannt wird. Auch der Kern des Oculomotorius wird durch ansehnliche Fasermassen, welche dem medialen Längsbündel angehören

und parallel dem Aquaedukt kaudalwärts ziehen, mit anderen Kernen, zunächst mit den Kernen der übrigen Augenmuskelnerven, d. i. mit dem Nucleus n. trochlearis, Nucleus n. abducentis, aber auch mit dem Nucleus n. hypoglossi in Verbindung gesetzt (vergl. auch S. 50).

Ob im Bereich der unteren Vierhügel zwischen beiden medialen Längsbündeln ein Faseraustausch stattfindet, durch welchen Oculomotorius und Trochlearis der einen Seite mit dem Abducens der anderen Seite verbunden werden, ist ungewiß.

Über die zentralen Verbindungen der Oculomotoriuskerne mit dem Endhirn geht aus pathologischen Beobachtungen unzweifelhaft hervor, daß ein gekreuzter Zusammenhang des Oculomotoriuskernes mit dem Endhirn vorhanden ist. Es sind Neuronen II. Ordnung anzunehmen, deren periphere Enden in der Nähe des Oculomotoriuskernes die Medianlinie überschreiten, um mit Endbäumchen an den Zellen des Oculomotoriuskernes der anderen Seite zu enden.

IV. N. trochlearis, oberer Augenmuskelnerv. Figg. 80, 81, 181—183, 186.

Verfolgt man die Wurzeln des Nerven zentralwärts, so ergibt sich, daß der rechte Trochlearis mit dem linken in der Substanz des Velum medullare anterius sich kreuzt, unmittelbar vor der Austrittsstelle (Decussatio nervorum trochlearium), Fig. 181. Die auf die Gegenseite gelangten intramedullaren Bündel ziehen nun rostralwärts unter die Vierhügel, durchsetzen die graue, lateral vom Aquaedukt gelegene Substanz und gelangen darauf zu ihrem Kerne, welcher mit dem des Oculomotorius zusammenhängt (Fig. 186) und aus multipolaren Zellen von 45 bis 50 μ Durchmesser besteht.

V. N. trigeminus, dreigeteilter Nerv. Figg. 67, 74, 77, 80, 112, 180, 187.

Der N. trigeminus hat eine kleinere, motorische Wurzel, Portio minor, und eine sehr starke, sensible Wurzel, Portio major (Fig. 74). Der motorische Kern des Trigeminus liegt medial von den Endkernen der sensiblen Wurzel, etwa 1 mm tief im vorderen Teil des Bodens des vierten Ventrikels, im lateralen Winkel des letzteren und in geringer Entfernung vom rostralen Ende des Facialiskernes. Er hat eine Länge von 3, eine Dicke von 1 mm und besteht aus multipolaren, gelblich pigmentierten Nervenzellen von 60—70 μ Größe, die ihren Neuriten in die motorische Wurzel senden. Außerdem kommen motorische Fasern aus den Zellen des Locus caeruleus und den großen Ganglienzellen, welche die Radix mesencephalica begleiten.

Der sensible Ursprungskern ist das später zu schildernde Ganglion semilunare (Gasseri), welches außerhalb des Gehirnes, im extramedullaren Teil der sensiblen Wurzeln seine Lage hat. Die Zellen dieses Ganglion entsenden den N. trigeminus (abgesehen von der motorischen Wurzel) zur Peripherie, die sensible Wurzel aber zum Zentrum. Intramedullar verhält sich die Wurzel wie die hintere Wurzel eines Rückenmarksnerven, d. h. ein Teil der Faserbündel steigt auf-, ein anderer abwärts, so daß im ganzen, entsprechend dem mächtigen Nerven, eine sehr ausgedehnte fächerförmige Ausstrahlung der Wurzelfasern zustande kommt, die ihren Fuß an der Austrittsstelle der sensiblen Wurzel in der Brücke hat. Die Endgebiete der Ausstrahlung liegen rostral im Mittelhirn, kaudal in den oberen Teilen des Rückenmarkes. Die sensiblen Fasern endigen in den Nuclei sensibiles n. trigemini; die Fasern des Tractus spinalis senden Kollateralen und Endäste in den Nucleus tractus spinalis nervi trigemini. Die Zellen des letzteren entsenden ihren Neuriten teils auf-, teils

absteigend in dem Vorderseitenstrange weiter zentralwärts. (H. Held.) Fig. 187.

Bickel, A, Zur Anatomie des accessorischen Trigeminuskernes. Arch. mikr. Anat., 59. Bd., 1901.

VI. N. abducens, lateraler Augenmuskelnerv. Figg. 67, 74, 80, 112, 177—179, 188.

Seine Länge entspricht der Ausdehnung des inneren Knies des Facialis, von dem er dorsal umgriffen wird; seine Breite beträgt 1—2 mm, die Dicke etwas weniger. Die Nervenzellen messen bis 45 μ und senden ihren Neuriten in die Abducenswurzel. Letztere zieht fast senkrecht, parallel der Raphe, ventralwärts und gelangt an der lateralen Seite der Pyramidenbahn vorüber zu ihrer Austrittsstelle am kaudalen Rande der Brücke. Der Abducenskern liegt nahe der Medianlinie, in der hinteren Verlängerung des Oculomotorius- und Trochleariskernes im vorderen Gebiete der Rautengrube, nahe der Oberfläche, unter dem Colliculus facialis.

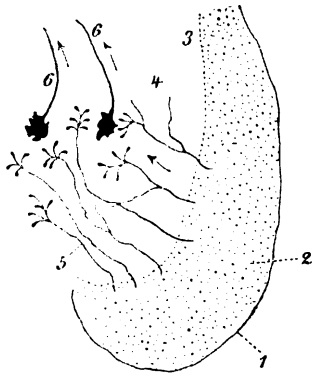

Fig. 187.

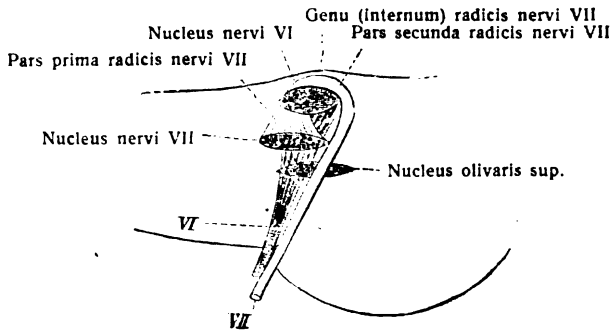

Fig. 188.

Fig. 187. **Querschnitt des Tractus spinalis nervi V im Bereich der Medulla oblongata.** (Nach H. Held.) 1 lateraler Rand des Tractus spinalis; 2 Faserquerschnitte des Tractus spinalis; 3 konkaver Rand des Tractus spinalis; 4 Nucleus tractus spinalis nervi trigemini; 5 vom konkaven Rande sich ablösende Kollateralen und Endfasern des Tractus spinalis mit Endbäumchen um die Zellen des Nucleus tractus spinalis endigend, deren Neuriten (6) weiter zentralwärts ziehen.

Fig. 188. **Schematische Darstellung des Verlaufes der Facialiswurzel in seitlicher (von rechts) Ansicht.** Die Brücke ist durchsichtig gedacht. *VI* N. abducens; *VII* Nervus facialis.

VII. N. facialis, Antlitznerv. Figg. 67, 74, 80, 112, 177—179, 188.

Der Kern des Facialis liegt ventral und lateral vom Abducenskern etwa 5 mm vom Boden des vierten Ventrikels entfernt, im lateralen Gebiet der Formatio reticularis, lateral von den Wurzelfasern des Abducens, dorsal von der oberen Olive. Das kaudale Ende des Kernes ist nur durch einen kleinen Zwischenraum vom Nucleus ambiguus getrennt (d. i. vom motorischen Kern des Vagus und Glossopharyngeus), das rostrale dagegen liegt dem motorischen Kern des Trigeminus nahe. Vielleicht entspringt ein Teil der Facialisfasern einer Seite aus dem Kern der anderen Seite.

Die Breite des Kernes beträgt 1 mm, seine Länge 4—4,5 mm. Die aus dem Kern sich entwickelnden Fasern ziehen schräg dorsalwärts und medianwärts durch die Substantia reticularis grisea und kommen so in die Nähe des Sulcus medianus fossae rhomboideae. Innerhalb des zentralen Höhlengraues biegen sie in rostrale Richtung um und bilden ein länglichrundes Bündel, welches dicht unter der Oberfläche dorsal vom Fasciculus longitudinalis medialis liegend, bis zur Gegend des Colliculus facialis zieht. Dort biegt das Bündel unter rechtem Winkel, Genu

(internum) n. facialis, lateralwärts um, verläuft etwas nach vorn und dorsal konvex über das rostrale Ende des Abducenskernes und zieht schräg ventralwärts sowie kaudalwärts zwischen dem Nucleus tractus spinalis nervi trigemini und dem Facialiskern bis zu seiner Austrittsstelle am kaudalen Rande der Brücke. Der vom Ursprungskern bis zum Knie reichende Abschnitt der Facialiswurzel heißt Pars prima radicis n. facialis, der zwischen Knie und Austrittsstelle befindliche Teil ist die Pars secunda radicis n. facialis.

Der N. intermedius hat als Ursprungskern das Ganglion geniculi des Facialisstammes. Sein Endkern liegt in der rostralen Fortsetzung des Endkernes des N. glossopharyngeus, d. i. des IX. Hirnnerven; vielleicht geht sogar ein Teil des N. intermedius in den Tractus solitarius als absteigendes Bündel über.

Außerdem enthält der N. intermedius sekretorische Fasern für die Speicheldrüsen. Die großen Ursprungszellen dieser Fasern liegen — zum größten Teil gekreuzt, zum kleineren Teil ungekreuzt — zerstreut in der Substantia reticularis grisea, dorsal vom Facialiskern; einzelne befinden sich noch innerhalb des Deitersschen Kernes (Kohnstamm, Anat. Anz., 16. Bd., 1902).

VIII. N. acusticus, Hörnerv. Figg. 67, 74, 80, 112, 174—180, 198, 199.

Der Nervus acusticus besteht aus zwei starken Wurzelbündeln:

a) einem lateralen (hinteren, dorsalen), welches die Radix cochlearis des Nervus acusticus bildet, und

b) einem medialen (vorderen, ventralen), Radix vestibularis.

Der Ursprungskern des N. acusticus verhält sich einfach genug und ist gegeben durch die in den Ästen des Acusticus enthaltenen Ganglien, deren Gesamtheit Ganglion acusticum genannt wird, im Schläfenbein seine Lage hat und aus dem Ganglion spirale, sowie den Ganglia vestibularia besteht (siehe periphere Nerven und Sinnesorgane). Das Ganglion acusticum ist das Homologon eines Spinalganglion und enthält bipolare Nervenzellen.

Endkerne des Acusticus. Die Endkerne des Acusticus verhalten sich viel verwickelter.

a) Endkerne der lateralen Wurzel, d. h. der Radix cochlearis, welche selbst reichlich zellige Elemente enthält, sind der mächtige Nucleus n. cochlearis ventralis und der Nucleus n. cochlearis dorsalis s. Nucleus tuberculi acustici.

Der Nucleus ventralis n. cochlearis liegt ventral vom Corpus restiforme. Von der medialen Seite dieses Kernes geht eine starke quere Faserplatte aus, welche sich zu dem gleichen Kern der Gegenseite hinüberspannt und Trapezkörper, Corpus trapezoideum, genannt wird. Der Trapezkörper steht in wichtigen inneren Beziehungen zu den oberen Oliven beider Seiten, enthält ferner jederseits einen ihm selbst angehörigen Kern, den Trapezkern, Nucleus trapezoides.

Das Tuberculum acusticum, der zweite Endkern des N. cochlearis liegt lateral und dorsal vom Corpus restiforme und schließt sich an den Nucleus ventralis an.

Sowohl im Nucleus ventralis als auch im Nucleus dorsalis endigt ein großer Teil der Fasermassen des N. cochlearis unter Entwicklung von Endbäumchen um die in beiden Kernen gelegenen zahlreichen Ganglienzellen. Ein anderer Teil der Fasern aber tritt durch den Nucleus ventralis hindurch und findet sein Ende

unter Absendung von Kollateralen und Endfasern, sowie unter Ausbildung von Endbäumchen in der oberen Olive und dem Trapezkern der gleichen und der gegenüberliegenden Seite, in dem Kern der lateralen Schleife, in dem unteren Vierhügel, in dem oberen Vierhügel und wahrscheinlich auch, ohne unterbrochen worden zu sein, in der Rinde des Schläfenlappens der Gegenseite[1]).

Über die sich an die Endbäumchenlager der lateralen Wurzel anschließenden Bahnen zweiter Ordnung, über die in jüngster Zeit genauer nachgewiesenen rückläufigen und reflektorischen Systeme siehe Leitungsbahnen.

Die Striae medullares stellen eine Bahn zweiter Ordnung dar, welche teilweise das Tuberculum acusticum mit dem unteren Vierhügel der Gegenseite verbindet (Held).

b) Die Endkerne des Nervus vestibularis sind:

1. Der Nucleus nervi vestibularis lateralis (Deiters), 2. der Nucleus nervi vestibularis medialis (Schwalbe), 3. der Nucleus nervi vestibularis superior (Bechterew).

Der Nucleus medialis liegt in breiter Fläche medial vom Corpus restiforme, im Boden des vierten Ventrikels. Er ist ein langgestreckter Körper von prismatischem Querschnitt und reicht kaudalwärts bis zur Ala cinerea und bis in die Nähe der Nuclei fasciculi gracilis et cuneati (Fig. 80). Er nimmt vielleicht auch einen kleinen Teil der Fasern des N. cochlearis auf und enthält viele kleine Nervenzellen.

Der Nucleus lateralis (Deitersscher Kern) besteht aus großen multipolaren Ganglienzellen. Er liegt dorsal von derjenigen Stelle, an welcher das Corpus restiforme umbiegt, um ins Kleinhirn zu gelangen. Aus einem Teil der Neuriten der Zellen des Deitersschen Kerns entsteht der Tractus vestibulospinalis.

Der Nucleus sup. (Bechterewscher Kern) liegt an der lateralen Wand des vierten Ventrikels medianwärts von der Umbiegungsstelle des Corpus restiforme. Die von ihm ausgehenden zentralen Fasern gelangen zu den Kernen des Kleinhirns. Die zentralen Bahnen des N. cochlearis und diejenigen des N. vestibularis sind, wie sich schon aus dem Angegebenen entnehmen läßt, äußerst verschieden voneinander.

IX. N. glossopharyngeus, Zungenschlundkopfnerv. Figg. 67, 74, 112, 176.

Der Ursprungskern des sensiblen Teiles des N. glossopharyngeus ist das Ganglion superius, vielleicht auch das Ganglion petrosum. Der Endkern dieses sensiblen Teiles des Glossopharyngeus liegt in der vorderen Fortsetzung des größeren sensiblen Endkernes des Vagus, im Boden des IV. Ventrikels. Der N. glossopharyngeus hat auch eine absteigende Wurzel; sie besteht aus einem gewissen Faseranteil des Tractus solitarius, dessen rostrales Ende in den Glossopharyngeus übergeht.

Der Ursprungskern des motorischen Teiles des N. glossopharyngeus ist ein rostraler Abschnitt des Nucleus ambiguus, im Boden des IV. Ventrikels. Fig. 176.

X. N. vagus, Lungenmagennerv. Figg. 67, 74, 80, 112, 169—175, 189.

Der Ursprungskern des sensiblen Teiles des N. vagus ist dessen oberes Stammganglion, das Ganglion jugulare, vielleicht auch das Ganglion nodosum dieses Nerven.

---

[1]) Held, H., Die zentrale Gehörleitung. Arch. f. Anatomie u. Phys. 1893.

Der Vagus entwickelt eine starke absteigende Wurzel; sie wird dargestellt durch den Tractus solitarius, dessen größerer Faseranteil sich dem Vagus zugesellt, während sein oberes Ende in den Glossopharyngeus und vielleicht auch in den Intermedius übergeht. Der Tractus solitarius (Figg. 170—175) hat unterhalb des Hauptendkernes des Vagus 1 mm Durchmesser, besteht aus starken markhaltigen Nervenfasern, die zu einem Längsstrange verbunden sind und sich bis in das untere Halsmark (bis zum VIII. Halsnerven, W. Krause) verfolgen lassen. Er hat im oberen Gebiet seine Lage in der Formatio reticularis, an der Basis der medialen dorsalen Nebensäule und des Hauptendkernes des Vagus, an der lateralen Seite der durchtretenden Vagusbündel. Während seines ganzen Längsverlaufes entsendet er fortwährend Kollateralen und Endfasern und wird infolgedessen immer schwächer, bis er ganz aufhört. Die Kollateralen und Endfasern enden sämtlich unter Entwicklung von Endbäumchen um die benachbarten Zellen der Hintersäule.

Wie Held gezeigt hat, gehen die vom Ursprungsganglion zur Oblongata gelangten und in sie eingetretenen Wurzelfasern des Glossopharyngeus-Vagus zum Teil wiederholte, zahlreiche Teilungen ein; andere biegen unmittelbar in den Tractus solitarius um.

Der Hauptendkern des Vagus, der Nucleus alae cinereae, entspricht in seiner Lage im wesentlichen der Ala cinerea der Rautengrube (Fig. 80). Er liegt demgemäß lateral vom Hypoglossuskern und erstreckt sich mit dem entsprechenden Endkern des Glossopharyngeus bis an die Striae medullares hin. Das solitäre Bündel berührt seine ventrale Fläche und teilt den breiten Kern unvollständig in eine größere mediale und eine kleinere laterale Abteilung. Letztere enthält spärliche, erstere sehr zahlreiche Nervenzellen von 30—45 μ Durchmesser.

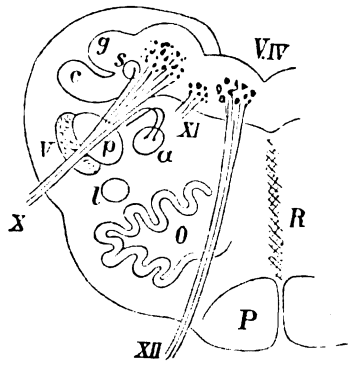

Fig. 189.

Vagus und Hypoglossuskerne. *V.IV* Ventriculus quartus; *R* Raphe; *P* Pyramide; *V* Tractus spinalis nervi V; *X* Vagus; *XI* Accessorius; *XII* Hypoglossus; *O* Nucleus olivaris sup.; *a* Nucleus ambiguus; *l* Kern des Seitenstranges; *c* Nucleus fasciculi cuneati; *g* Nucleus fasciculi gracilis; *s* Tractus solitarius; *p* Nucleus tractus spinalis nervi V.

Der motorische Teil des Vagus entspringt im Nucleus ambiguus, dessen rostraler Abschnitt auch die motorischen Wurzelfasern des N. glossopharyngeus entsendet. Die motorischen Fasern gelangen in dorsal-konvexem Bogen zu den übrigen Vagusfasern und legen sich ihnen an. Fig. 189.

XI. N. accessorius, Beinerv. Figg. 67, 74, 112, 168—170, 189.

Der Ursprungskern des Accessorius ist nach den Untersuchungen von Darkschewitsch, welche die vorhergehenden von Roller im wesentlichen bestätigt haben, eine, entsprechend der langen Austrittslinie der Wurzelbündel, langgestreckte ununterbrochene Zellensäule, welche dorso-lateral von der medialen Zellengruppe der Vordersäule des Halsmarkes und ihrer Fortsetzung zum Hypoglossuskerne sich befindet. Kaudalwärts läßt sich der Kern bis zum Ursprunge des V. Halsnerven, rostralwärts bis zum kaudalen Drittel der unteren Oliven verfolgen. Die Beschaffenheit der multipolaren Zellen ist überall die gleiche. Die Accessoriuswurzeln begeben sich, nachdem sie den Kern verlassen haben, nie geradlinig zur Peripherie, sondern bilden immer einen scharfgeknickten Bogen, dessen konvexe Seite ventro-lateral

gerichtet ist. Je einem Spinalnervenpaare entsprechen nur einzelne oder wenige Accessoriuswurzelbündel. In der Höhe der Kerne der Hinterstränge sollen sich Fasern aus dem Burdachschen Strange den Wurzeln des Accessorius beigesellen und sich mit ihnen zur Peripherie begeben.

XII. N. hypoglossus, Zungenfleischnerv. Figg. 67, 74, 80, 112, 170—175.

Der Hypoglossuskern bildet einen langgestreckten Zellenstrang, welcher sich als Fortsetzung der vorderen medialen Teile der Vordersäule des Rückenmarkes geltend macht. Sein kaudaler Teil liegt an der ventralen Seite des Canalis centralis der Oblongata, der längere rostrale Teil durchzieht neben dem Sulcus medianus die Rautengrube bis in die Gegend der Striae medullares, um hinter ihnen abgerundet zu endigen. Seine Länge beträgt 18, seine Breite 1—2, seine Dicke 1 mm. Durch Züge von Längsfasern steht er in Verbindung mit dem weiter oben in derselben Zone gelegenen Nucleus n. abducentis. Die Zellen des Kernes haben bis 60 μ Durchmesser und entsenden ihren Neuriten in die Wurzelbündel des Hypoglossus. Vielleicht tritt ein Teil der Neuriten unter Kreuzung über die Mittellinie hinaus und geht in die Wurzel der Gegenseite über. Die 10—15 Wurzelbündel sammeln sich an der ventralen Seite des Kernes, durchziehen in ventraler und leicht lateraler Richtung die Oblongata und gelangen im Sulcus lateralis anterior derselben zur Oberfläche.

Die graue Substanz des Kernes grenzt nicht unmittelbar an das Ventrikelependym; es schiebt sich vielmehr noch eine graue Substanzlage zwischen beide ein, welche quere, zur Raphe ziehende, markhaltige Fasern enthält und dem Trigonum n. hypoglossi das weißliche Aussehen gibt. Medialdorsal vom Nucleus n. hypoglossi, unter der weißlichen Lage, befindet sich eine besondere Ansammlung kleiner multipolarer Zellen, Nucleus eminentiae medialis (Figg. 174—180). Zwischen dem Hypoglossuskern und dem Nucleus alae cinerae liegt der Nucleus intercalatus. Figg. 174, 175.

Dem Hypoglossus gesellen sich in früher Fetalzeit einige dorsale Wurzelfäden bei, die sogar kleine Ganglien enthalten, später aber mit letzteren untergehen (Froriep); nach anderer Ansicht sollen diese Ganglien eher dem Accessorius angehören (His).

11. Morphologische Stellung der Hirnnervenkerne.

Schon jetzt, bevor noch der periphere Verlauf der in ihren Kernen und Wurzeln untersuchten Hirnnerven bekannt geworden ist, lassen sich gewisse allgemeine Erwägungen anstellen.

A. Die motorischen Kerne bilden zwei Systeme, ein mediales und ein laterales.

1. Das mediale motorische System umfaßt die Nuclei n. hypoglossi, n. abducentis, n. trochlearis und n. oculomotorii.

2. Das laterale motorische System enthält die Nuclei n. accessorii, n. facialis, aber auch die Kerne der motorischen Teile des Vagus, Glossopharyngeus und Trigeminus, also den Nucleus motorius n. trigemini und den Nucleus ambiguus. Der letztere ist nichts weiter als der fortgesetzte Accessoriuskern. Alle diese Kerne sind Ursprungskerne. Während das mediale und laterale System der motorischen Ursprungskerne bei den Hirnnerven gesondert auftritt und gesonderte Nervenwurzeln hervorgehen läßt, ist dies bei den Rückenmarksnerven nicht der Fall. Doch entspricht am Rückenmarke die laterale Gruppe der motorischen Vordersäulenzellen der lateralen Gruppe der motorischen Hirn-

nervenkerne. Gesonderte laterale Nerven sind im Rückenmarke nicht vorhanden; ihre Vertreter ziehen mit den vorderen Wurzeln der Rückenmarksnerven zur Peripherie.

B. Die Ursprungskerne aller sensiblen Hirnnerven und Hirnnerventeile, mit Ausnahme der beiden ersten Hirnnerven, welche besondere Erscheinungen darstellen, werden durch ein einziges System gebildet, durch das System der spinalartigen Hirnnervenganglien.

Auch die Endkerne der sensiblen und sensoriellen Hirnnerven (wobei wieder der Olfactorius und Opticus ausscheiden) bilden zusammen ein ausgedehntes System morphologisch gleichwertiger Glieder.

Über die Vergleichung der Hirn- und Rückenmarksnerven siehe auch unten am Schluß des Abschnittes Rückenmarksnerven.

12. Skeletotopie des Gehirns.

Um die gegenseitigen Lageverhältnisse bestimmter Punkte oder Linien auf der äußeren Oberfläche des Schädels oder Kopfes zu den Hauptfurchen der Gehirnoberfläche zu ermitteln, trieb Broca an geeigneter Stelle Stifte oder Nadeln von 2--3 cm Länge durch die Nähte und die

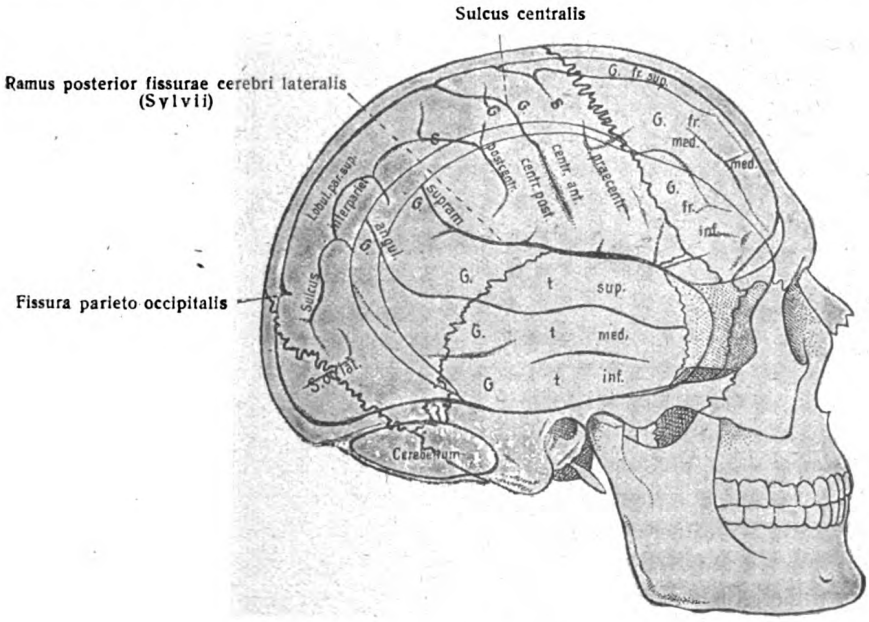

Fig. 190.

Skeletotopie des Gehirns. (Aus Waldeyer, nach Thane.)

Dura in das Gehirn und untersuchte darauf die Abstände der die Nahtlinien veranschaulichenden Stifte von den wichtigsten Nachbarfurchen. Nach Broca und Ecker sind zu diesem Zwecke 6 Stifte ausreichend.

Eine zweite Methode, die graphische, wendete Turner an: Er teilte die Oberfläche jeder Schädelhälfte in fünf Regionen (präcoronale, postcoronale, postparietale, postlambdoidale und squamososphenoidale), entfernte den bedeckenden Knochen jeder Region für sich, zeichnete das Bild der vorliegenden Furchen und Windungen und konnte so die ganze Hirnoberfläche richtig in den Schädelumriß mit den Nähten eintragen. Hefftler erweiterte die Methode noch dahin, daß er an Köpfen, die in verschiedener Stellung eingegipst waren, die Umrisse der Weichteile, der Knochen,

sowie Furchen und Windungen ineinander zeichnete. Neuerdings beschäftigten sich Adamkiewicz, Altuchoff, Feré, Symington, Turner, Sernoff, Stieda, Frorlep, Kraus, Schwalbe, Fr. W. Müller mit dem interessanten Gegenstande. Es liegt auf der Hand, daß diesen Bestimmungen ein großer chirurgischer Wert innewohnt.

Es ergab sich u. a., daß die Teilungsstelle der Fissura lateralis in den Ramus posterior und superior fast immer der Vereinigung der hinteren oberen Spitze des großen Keilbeinflügels mit der Sutura squamosa entspricht. Der Ramus superior steigt der Kranznaht entsprechend aufwärts, der Ramus posterior folgt ungefähr der Sutura squamosa.

Der Sulcus centralis liegt mit seinem dorsalen Ende 48, mit seinem ventralen Ende 28 mm hinter der Kranznaht.

Die Fissura parieto-occipitalis liegt fast immer genau in der Höhe der Vereinigung der Pfeilnaht mit der Lambdanaht.

Die Insel wird durch die Schuppennaht in eine obere und untere Hälfte geschieden. — Weiteres über diesen Gegenstand gehört der topographischen Anatomie an.

Waldeyer, Topographie des Gehirns. Leipzig, G. Thieme, 1901. — Fr. W. Müller, Über craniocerebrale Topographie. Merkel und Bonnets Ergebnisse. 1910.

Gesamtübersicht über die Leitungsbahnen im Gehirn und Rückenmark[1]).

A. Die psychischen Zentren der Großhirnrinde.

Wie wir gesehen haben (S. 161 und folgende) ist der anatomische Bau der einzelnen Bezirke der Großhirnrinde weder nach der Zellen-Schichtung noch nach der Versorgung mit Nervenfasern gleichartig, sondern es sind größere oder geringere Unterschiede vorhanden. Ferner zeigt die Untersuchung des Verlaufes der einzelnen Leitungsbahnen, daß bestimmten Bezirken der Großhirnrinde bestimmte zuleitende (zentripetale) und ableitende (zentrifugale) Bahnen zukommen.

Die physiologische Untersuchung und die Beobachtung krankhafter Zustände zeigen, daß den einzelnen Sinnesorganen und bestimmten Muskelgruppen bestimmte räumlich abgegrenzte Bezirke der Großhirnrinde entsprechen. Sie heißen Sphären, Rindenfelder, (psychische) Zentren.

Der Funktion nach kann man motorische und sensorische Zentren unterscheiden. In den Figuren 191, 192 sind die motorischen durch rote Farbe, die sensorischen durch blaue Farbe kenntlich gemacht.

Der Lage nach kann man eine zentrale, occipitale, temporale und Hippocampus-Zone unterscheiden, welche durch große, weißgelassene Abschnitte voneinander getrennt werden. Letztere sind Bezirke, deren Funktion zurzeit noch nicht bekannt ist. Flechsig hat sie als kortikale Assoziationszentren bezeichnet (siehe weiter unten S. 220), doch ist nach den reichen Ergebnissen des Schichtenbaues der Großhirnrinde anzunehmen, daß hier noch zahlreiche verschiedene Zentren liegen und daß weitere Untersuchungen diese hellen Felder immer mehr einschränken werden.

Betrachten wir nunmehr die Zonen und die in ihnen befindlichen Zentren nebst den zu- und ableitenden Bahnen.

---

[1]) Dieses Kapitel hat für die VII. Auflage Professor Dr. W. von Bechterew bearbeitet; es ist um ein geringes von mir umgearbeitet worden.

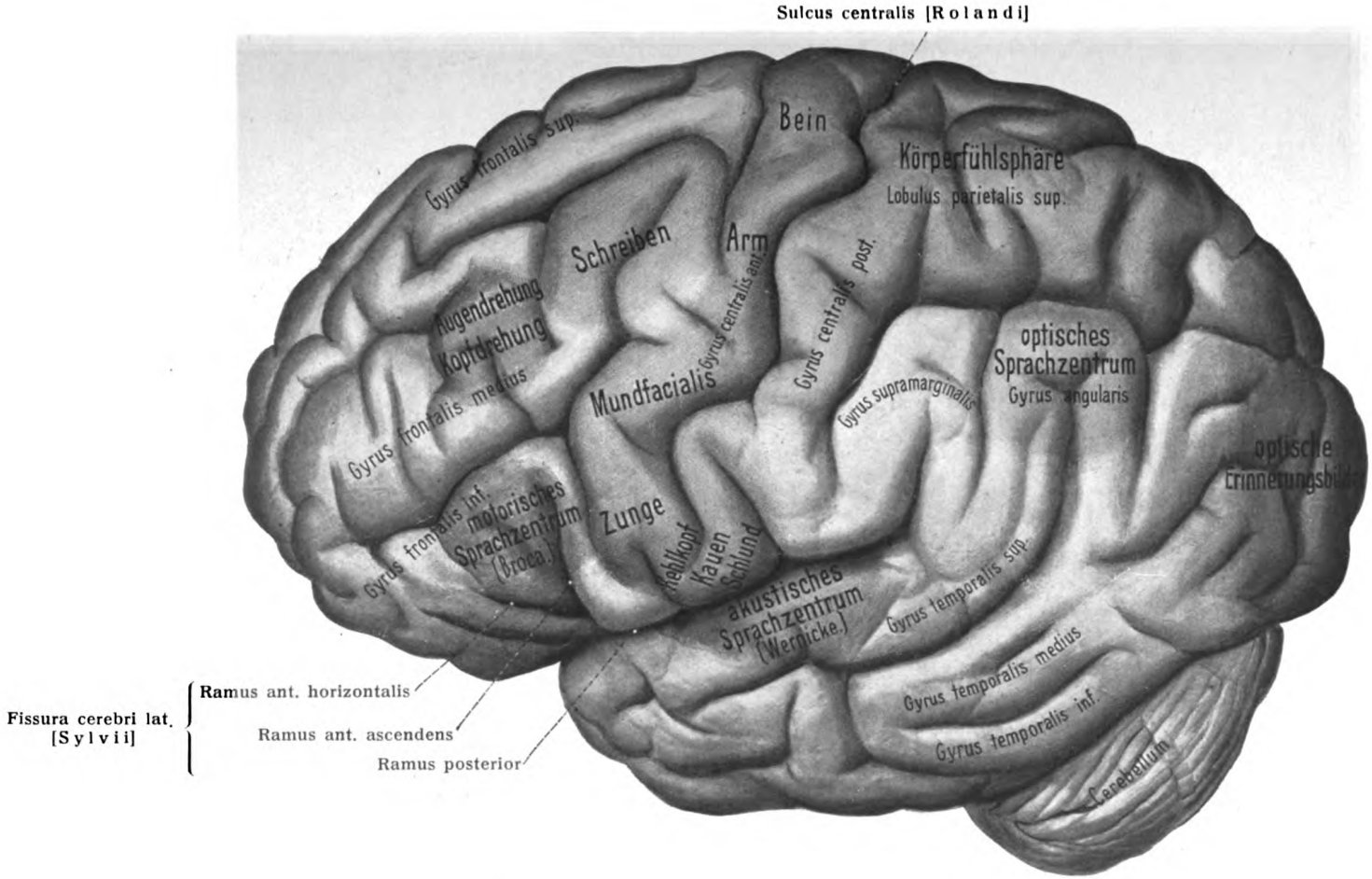

Fig. 191. Psychische Zentren der Großhirnrinde ($^1/_1$).
Linke Hemisphäre etwas von oben und von der Seite gesehen. Rot sind die motorischen, blau die sensorischen Zentren.

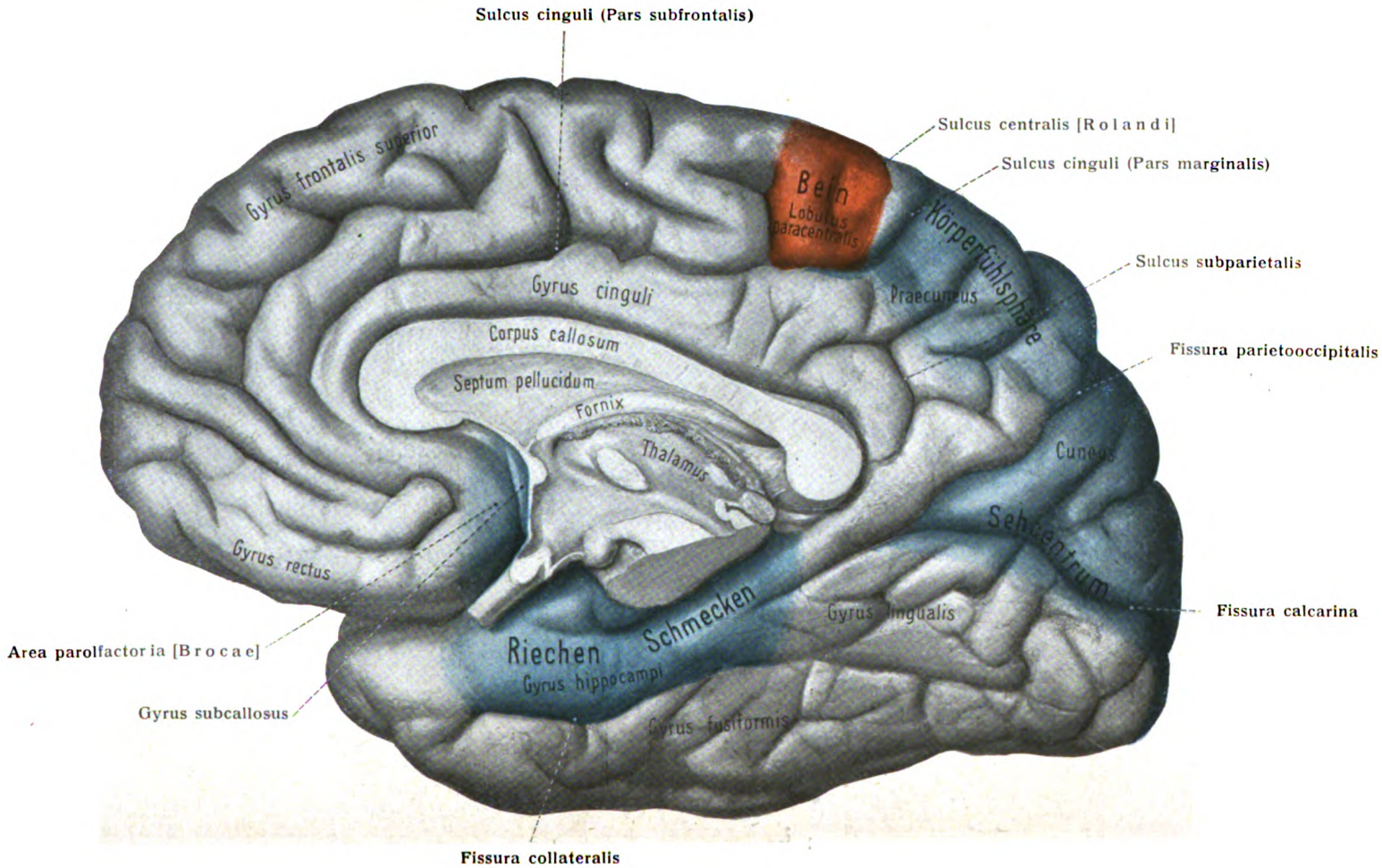

Fig. 192. Psychische Zentren der Großhirnrinde ($^1/_1$).

Rechte Hemisphäre; mediale Fläche und untere Fläche des Schläfen- und des Hinterhautlappens nach Durchschneidung des rechten Hirnschenkels. Rot sind die motorischen, blau die sensorischen Zentren.

1. Die zentrale Zone.

Sie umfaßt beide Zentralwindungen mit dem Parazentralläppchen, sowie den hinteren Abschnitt aller drei Stirnwindungen und den Lobulus parietalis sup. Davon enthält der Gyrus centralis anterior nebst den angrenzenden Teilen der drei Stirnwindungen sowie dem Operculum die myomotorischen Zentren. Diese verteilen sich im einzelnen folgendermaßen. Im vorderen Teil des Lobulus paracentralis (Fig. 192) und im oberen Teil des Gyrus centralis anterior (Fig. 191) befindet sich das Zentrum für die Muskulatur des Beins; es folgen dann in der Reihenfolge von oben nach unten die Zentren für die Muskeln des Oberarms, Vorderarms, Hand, Finger, des Mundes, der Zunge. Im Operculum liegen die Zentren für die Kehlkopf-, Kau-, Schlundmuskulatur.

Die Zentren für die Rumpfmuskulatur finden sich auf der Oberfläche der vorderen Zentralwindung oberhalb der Zentren für die obere Extremität, auf der lateralen Oberfläche der Hemisphären.

Im hinteren Teil der mittleren Stirnwindung befindet sich das Zentrum für die feineren, beim Schreiben nötigen Bewegungen der Arm- und Handmuskeln. Weiter vorn in derselben Windung ein Zentrum für Kopf- und Augenbewegungen.

Das motorische Sprachzentrum (die Brocasche Stelle) befindet sich in der Umgebung des Ramus anterior ascendens der Sylvischen Furche, und zwar auf der linken Hemisphäre. Es ist dies das Zentrum für die feineren Bewegungen der Lippen-, Gaumen-, Zungen-, Kehlkopfmuskeln, welche zum Sprechen nötig sind, während die Zentren für gröbere Bewegungen dieser Muskeln sich im Gyrus centralis anterior und im Operculum befinden.

Der Gyrus centralis posterior und der Lobulus parietalis superior sind sensible Zentren des Muskelsinnes, der Körperfühlsphäre.

Die zentripetalen Bahnen der zentralen Zone sind: Fortsetzungen zentripetaler Hinterwurzelfasern und zentripetaler Vagusfasern, sowie solcher des N. glossopharyngeus, trigeminus und vestibularis, die nach Unterbrechung in entsprechenden Kernen des Rückenmarkes, des verlängerten Markes, des Kleinhirnes und des Gehirnstammes zur Hirnrinde hinaufsteigen.

Die zentrifugalen Bahnen sind: Die Pyramidenbahn und Zentrifugalfasern, die schließlich in die Vorderwurzeln und in motorische Gehirnnerven übergehen, unterwegs unterbrochen durch Kerne des Gehirnstammes, des Kleinhirns, des verlängerten Markes und Rückenmarkes. Ein Teil dieser Bahnen wird zu einem zentrifugalen Bestandteil der Hinterwurzeln.

2. Die occipitale Zone.

Sie entspricht den beiden Abhängen der Fissura calcarina, dem Cuneus und der Außenfläche des Hinterhauptlappens.

Die Abhänge der Fissura calcarina und ihre nähere Umgebung, welche (siehe S. 164) durch das Vorhandensein des Vicq d'Azyrschen Streifens und durch besondere Vielschichtigkeit der Zellen ausgezeichnet ist, sind das Sehzentrum.

Ihre Zentripetalleitung wird gebildet von Faserzügen aus den Sehhügeln, die im lateralen Kniehöcker unterbrochen werden.

Ihre Zentrifugalleitung besteht aus Fasern umgekehrter Richtung, die zum lateralen Kniehöcker und weiter zur Netzhaut verlaufen, sowie aus Zentrifugalfasern der Gratioletschen Sehstrahlung, die nach Unterbrechung im oberen Vierhügel, im Pulvinar und in mehreren anderen distalen Kernen zu den Kernen der drei Augenmuskelnerven und zu den vorderen Wurzeln gelangen.

Der Cuneus und die laterale sowie obere Fläche des Hinterhauptlappens enthalten die optischen Erinnerungsbilder.

Der Gyrus angularis enthält das optische Sprachzentrum.

3. Die temporale Zone.

Das Hörzentrum befindet sich in den Gyri temporales transversi. Das akustische Sprachzentrum (die Wernickesche Stelle) liegt im Gyrus temporalis superior gegenüber dem Operculum. Fig. 191.

Ihre Zentripetalleitung besteht aus Fortsetzungen des N. cochlearis, denen unterwegs verschiedene Kerne des Gehirnstammes (Nucleus n. cochlearis ventralis et dorsalis, obere Olive, Kern der lateralen Schleife, medialer Kniehöcker) eingeschaltet sind.

Die entsprechende Zentrifugalleitung setzt sich zusammen aus Fasern umgekehrter Richtung, welche die Bahn der Zentripetalleitung einschlagen, ferner aus Zentrifugalfasern, die durch den medialen Kniehöcker und kaudalere Kerne in den Facialis übergehen, endlich Fasern, die zum oberen Vierhügel ziehen und peripheriewärts in die Bahn der Augenmuskelnerven übergehen.

4. Die Zone des Gyrus hippocampi und des Ammonshorns.

Der Gyrus hippocampi und das Ammonshorn enthalten die Zentren für Geruch und Geschmack. Auch die Area parolfactoria und der Gyrus subcallosus gehören zum Geruchszentrum.

Ihre Zentripetalleitung ist dargestellt durch die Fila olfactoria, welche nach Unterbrechung im Bulbus olfactorius in dessen lateraler Wurzel verlaufen.

Ihre Zentrifugalbahnen sind: Fasern von umgekehrter Richtung, in den Bulbus olfactorius übergehend; ferner Fasern der Fimbria und des Fornix, Fasern des Fornix longus, endlich Fasern zum Thalamus (Fasciculus ammonio-thalamicus). Letztere Bahnen gehen nach Unterbrechung in entsprechenden Kernen peripher in motorische Hirn- (Facialis) und Rückenmarkwurzeln über.

5. Die sogenannten kortikalen Assoziationszentren.

Der übrige Teil der Vorderhirnrinde — die Regio praefrontalis — mit den Orbitalwindungen, der Scheitellappen, die 2. und 3. Schläfenwindung, die Basalfläche des Temporooccipitallappens, sowie die Insula stellen in ihrer Gesamtheit etwa zwei Drittel der Rinde dar, während ein Drittel auf die vorhin betrachteten Zonen entfällt. Topographisch können in diesem Gebiet drei Teile unterschieden werden: 1. ein frontales, 2. ein parietotemporales, 3. ein insulares Feld.

P. Flechsig hat diese Zonen als kortikale Assoziationsgebiete unterschieden. Die drei Assoziationszentren umfassen:

1. Das hintere Assoziationszentrum. Es umfaßt die parietalen Windungen, den Praecuneus, einen Teil der Gyri lingualis und fusiformis, die vorderen oder äußeren Teile der occipitalen Gyri und die 2. und 3. Schläfenwindung.

2. Das vordere Assoziationszentrum, in der vorderen Gegend des Lobus frontalis gelegen.

3. Das mittlere Assoziationszentrum, das kleinste von allen, umfaßt die Inselwindungen.

Nach P. Flechsig unterscheiden sich diese drei Zentren von den vorher beschriebenen dadurch, daß sie keine Stabkranzfasern empfangen und demzufolge mit den peripheren Organen, folglich mit der Außenwelt nicht direkt verbunden sind, während sie durch Assoziationsfasern mit den sensitiven und sensorisch-motorischen Zonen verbunden wären. Man hat hingegen Erfahrungen gesammelt, nach welchen diese Zentren nicht so vollständig von den subkortikalen Gebilden isoliert sind. Für mehrere Gebiete, die hierher gehören, ist der Nachweis subkortikaler Verbindungen streng geliefert; so verhält es sich z. B. mit dem Gyrus angularis. Dieser Teil der Rinde entbehrt jedenfalls nicht der Projektionsfasern.

Andererseits fehlen auch den übrigen Rindengebieten nicht Assoziationsbahnen. Nur haben sie in den Flechsigschen Zonen eine überwiegende Ausbildung, daher verdienen die Flechsigschen Zentren doch eine gesonderte Beschreibung; denn sie sind die Zeugen einer phylogenetisch und ontogenetisch späten Entwicklung; man kann sie andererseits nach ihren Funktionen auch betrachten als Gebiete, welche den eigentlichen psychischen Leistungen zur Grundlage dienen.

Ihre Aufgabe besteht in der funktionellen Verkettung der sensitiv-motorischen Rindenfelder und in gewissen Umgestaltungen der diesen letzteren zufließenden Erregungen. So verhält sich einerseits das hintere Assoziationsgebiet zu der Seh-, Hör- und Riechsphäre, andererseits das vordere Assoziationsgebiet zu den sensitiv-motorischen Körperzentren der zentralen Zone.

Das erstere Gebiet verarbeitet Erregungen, die ihre Quelle in der Außenwelt haben; das zweite beeinflußt die Eindrücke, welche sich von unserem eigenen Körper bilden und von der Haut, den Muskeln, den Schleimhäuten und den inneren Organen stammen. So kommt es, daß bei dem Menschen diejenigen pathologischen Vorgänge, welche im vorderen Gebiete Platz greifen, die Grundlagen der Persönlichkeit erschüttern, während Störungen des hinteren Gebietes Verwirrung, Unfähigkeit der räumlichen Orientierung, Verwechslung von Personen und Objekten, sowie gewisse pathognomonische Störungen der Sprache, wie Wortblindheit und Worttaubheit herbeiführen. Die beiden Gebiete stehen demnach in gegenseitigem unmittelbaren Verkehr, sei es durch die Vermittlung der zwischen beiden eingeschalteten Körperfühlsphäre, sei es durch unmittelbare Assoziationsbahnen, die im Zentrum semiovale enthalten sind. Die letzteren spielen wahrscheinlich eine große Rolle bei der Auslösung willkürlicher Bewegungen.

Das dritte Zentrum bewirkt offenbar eine Assoziation der Verbalsymbole und funktioniert demnach ausschließlich als Sprachzentrum. Erkrankungen desselben führen zu Störungen der Sprachfunktion (Aphasie).

Wie man erkennt, ist der Einteilungsgrund für die beiden Hauptassoziationszentren ein rein physiologischer. Vom morphologischen Gesichtspunkt aus lassen sich aber gewisse Bedenken gegenüber dieser Einteilung nicht unterdrücken. Vielleicht wird man in der Folge dazu gelangen, die Körperfühlsphäre und die ihr entsprechenden Sinnesorgane in einen geringeren Gegensatz zu dem hinteren Assoziationsgebiet zu bringen, als es zurzeit geschieht; man wird die Assoziationszentren vor allem morphologisch zu gliedern und einzuteilen haben. Zu den Sinnesorganen des äußeren und inneren Integumentes nämlich gehören morphologisch auch der gesamte periphere Apparat des Geruchsorganes, das Geschmacks- und das Gehörorgan. Dem äußeren Integument und seinen sensiblen Nerven stehen das häutige Gehörlabyrinth und der Gehörnerv morphologisch gleichwertig gegenüber; das Geruchsorgan schließt sich unmittelbar an; das Geschmacksorgan steht ihnen morphologisch nahe. Es ist daher zu erwarten, daß diese Verwandtschaften auch im Zentralorgan des Nervensystems bis in das Endhirn hinauf sich ausprägen werden. So bliebe allein für das Auge eine Ausnahmestellung zurück. Indessen ist zu beachten, daß die gesamte Retina vom embryologischen Standpunkte aus ein Hirnteil ist.

Die weitere Untersuchung der Assoziationsfelder hat folgende Fragen zu lösen: Welches ist das morphologische Gesetz der Verteilung der Rindenfelder des Endhirnes gegenüber der Verteilung der sensorischen und sensiblen Felder der gesamten äußeren und inneren Körperperipherie? Und ebenso bezüglich der Motilität: Welches ist das morphologische Gesetz der Verteilung der motorischen Rindenfelder des Endhirnes gegenüber der morphologischen Topographie der gesamten Körpermuskulatur?

B. Die Leitungsbahnen.

Wir haben bei der Betrachtung des Gesamtaufbaues des Rückenmarkes (S. 48) gesehen, daß man die in ihm verlaufenden Bahnen in absteigende, aufsteigende sowie ab- und aufsteigende einteilen kann. Diese Einteilung ist auch bei der Betrachtung der Bahnen des Gehirnes sowie der Verbindungen zwischen Gehirn und Rückenmark mit Vorteil anzuwenden. In vielen Fällen allerdings ist der Begriff der „aufsteigenden" Bahn mit einer gewissen Einschränkung aufzufassen, dann nämlich, wenn unzweifelhaft sensorische Bahnen eine gewisse Anzahl absteigender Fasern beherbergen, wenn es sich also nur um relativ oder vorwiegend aufsteigende Systeme handelt.

Daneben gibt es aber zahlreiche Faserstränge, deren Aufgabe nicht in einer Verbindung der Körperperipherie mit dem Zentralorgane besteht, welche vielmehr zu einer Verknüpfung verschiedener Leitungsbahnen untereinander dienen. Die Leitungsbahnen verlaufen nämlich nicht ununterbrochen von der Peripherie zur Rinde oder umgekehrt; vielmehr werden von ihnen in gewissen Abständen nach

den Seiten hin Kollateralen an benachbarte graue Kerne abgegeben, oder es finden unmittelbar Unterbrechungen durch Einlagerung von Kernen statt, die ihrerseits vermittels besonderer Bahnen zu entfernteren grauen Massen in Beziehung stehen; es sind dies die Systeme kollateraler Leitung, die Abzweigungen mancherlei Art von den Hauptbahnen.

Eine gewisse Anzahl von Systemen endlich kann weder den aufsteigenden, noch den absteigenden Bahnen zugeteilt werden; denn sie bestehen aus Fasern von beiden Richtungen. Sie dienen der Verknüpfung funktionell zusammengehöriger Zentren und verdienen daher die Bezeichnung Assoziationsbahnen.

1. Die aufsteigenden Leitungs-Systeme.

Alle aufsteigenden Bahnen des Rückenmarkes von peripherem Ursprung, bezw. die Fortsetzungen von Hinterwurzeln und auch die Systeme, die als Fortsetzungen der zentripetalen (sensiblen) Hirnnerven dienen, endigen schließlich um Zellen der Hirnrinde, nachdem sie in diesen oder jenen Kernen eine Unterbrechung erfahren haben[1]).

Die hinteren Wurzeln können topographisch und auf Grund ihrer Entwicklung unterschieden werden: in 1. mediale, stärkere, früh ummarkte, welche in die Hinterstränge eintreten, und 2. laterale, feinere, später ummarkte Bündel, welche in die Randzone, bezw. in die Spitze der Hintersäule gelangen.

Abgesehen von einigen Fasern, welche aus dem Grau des Rückenmarkes in die hinteren Wurzeln eintreten und absteigende Leitungen darstellen, erscheinen alle übrigen Hinterwurzelfasern als zentrale Äste T-förmig geteilter Nervenfortsätze von Zellen der Spinalganglien, die ihre peripheren Äste zur Haut und zu den Muskeln entsenden.

Die zentralen Äste der Spinalganglienzellen erfahren innerhalb des Hinterstranges eine weitere Teilung, und zwar in einen feineren, kürzeren, absteigenden und einen gröberen, längeren, aufsteigenden Ast. Beide geben in der Regel feine Kollateralen an die graue Substanz ab, wo ihre baumförmigen Abzweigungen mit Zellen in Berührung gelangen. Auch die in das Grau umbiegenden Enden der beiden Teilungsäste treten mit ihren Endbäumchen an Zellen heran, siehe Figg. 53—55.

Es sind hauptsächlich vier Zellengruppen zu unterscheiden, die von den Endbäumen der Hauptäste der Hinterwurzeln bezw. deren Kollateralen erreicht werden, nämlich 1. Zellen der Clarkeschen Säulen, 2. Zellen der Hintersäule und zwischen anderen die Gruppe der Zellen an der vorderen Grenze der Substantia gelatinosa Rolandi, 3. Zellen der zentralen Gruppe der grauen Substanz, 4. Vordersäulenzellen.

Die langen Äste der Hinterwurzelfasern, die in dem Burdachschen Strang hinaufsteigen, endigen teils in verschiedenen Höhen des Rückenmarkgrau, teils ziehen sie weiter zentralwärts und erreichen die Goll-Burdachschen Kerne des verlängerten Markes. Zu dem Gollschen Kerne gelangen dabei Äste von Wurzelfasern, die dem Sakralmark, Lendenmark und unteren Brustmark angehören, d. h. also von der unteren Rumpfhälfte. Die Wurzelfasern des oberen Brustmarkes,

[1]) Ausgenommen davon sind nur die Fasern der Riechnerven, deren Zentralenden sich in den Glomeruli mit den Mitralzellenfortsätzen des Bulbus bezw. Lobus olfactorius (bekanntlich ein Rindengebilde) ineinanderflechten.

der Halsanschwellung und des Cervicalmarkes, also von der oberen Rumpfhälfte, begeben sich zu dem Burdachschen Kerne.

Von den Zellen, um welche die terminalen und kollateralen Äste der Hinterwurzelfasern ihre Aufzweigung finden, gehen mit Ausnahme der Vordersäulenzellen, die den sog. Vorderwurzeln zum Ursprung dienen, seitwärts Axenzylinder ab, die teils in die Stränge der entsprechenden Rückenmarkshälfte hineintreten, teils in die vordere Kommissur (Comm. ant. alba) gelangen und nach Kreuzung hierselbst die entgegengesetzte Strangseite erreichen und dann rostralwärts verlaufen.

Auch von den Zellen der Goll-Burdachschen Kerne entspringen aufsteigende Axenzylinder, die in die mediale Schleife (Lemniscus medialis) und in den Strickkörper übergehen. Ein großer Teil dieser aufsteigenden Nervenfortsätze gelangt, je nach ihrer Länge, zu Zellen der Oblongata, des Kleinhirnes, des Hirnstammes. Hier entstehen neue Systeme aufsteigender Fortsätze, die schließlich bestimmte Gegenden der Hirnrinde erreichen, wo sie mittels ihrer Endbäumchen sich perizellular ausbreiten.

Aus so zusammengesetzten Reihen von Neuronen mit aufwärts ziehenden Axenzylinderfortsätzen bestehen die aufsteigenden Leitungssysteme.

Zu unterscheiden sind zunächst zwei Systeme, die als Fortsetzung von Wurzelfasern der Hinterstränge erscheinen.

Das eine besteht aus den Fortsetzungen von Hinterwurzelfasern, welche die Gollschen Kerne erreichen. Es entwickelt sich aus Nervenfortsätzen der Zellen dieser Kerne, bildet dann den oberen, längeren Teil der Schleifenkreuzung (Decussatio lemniscorum), nimmt im dorsalen Abschnitt der Olivenzwischenschicht Platz und gestaltet sich weiterhin zum medialen Teil des medialen Lemniscus, welcher schließlich den lateralen Kern des Thalamus erreicht. Die ankommenden Fasern zweigen sich um die hier vorhandenen Nervenzellen auf, und diese entsenden ihrerseits in Gestalt ihrer Axenzylinderfortsätze sogen. thalamokortikale Fasern, die zerstreut durch den hinteren Teil des hinteren Schenkels der Capsula interna mit dem Stabkranz zum Scheitellappen und zur hinteren Zentralwindung verlaufen und in der Umgebung der kleinen Rindenzellen daselbst ihre Aufzweigung finden. Fig. 193.

Das zweite, in der Entwicklung dem ersten vorauseilende Fasersystem wird gebildet durch Fortsätze von Wurzelfasern, welche die Kerne der Burdachschen Stränge aufsuchen und eine dem vorigen System ganz analoge Richtung einschlagen. Es nimmt von Zellen der Burdachschen Kerne seinen Ausgangspunkt. Die hier austretenden Fasern begeben sich zur Schleifenkreuzung (Decussatio lemniscorum), deren unteren kürzeren Abschnitt sie bilden, lagern sich dann im ventralen Teil der Olivenzwischenschicht dicht über den Pyramiden und erzeugen im weiteren Verlauf den äußeren Teil des medialen Lemniscus.

Auch die Fasern dieses Systemes erreichen, gleich denen des vorigen, den lateralen Kern des Sehhügels, zu dessen Zellen sie in Beziehung treten. Ihre weiteren Anschlüsse stellen sich dar als thalamo-kortikale Bahnen, die in Thalamuszellen entspringen und mit dem Stabkranz die Rinde der Scheitelgegend und der hinteren Zentralwindung aufsuchen. Ihre Endaufzweigungen lagern sich ähnlich den vorigen Fasern an die hier vorhandenen kleinen Rindenzellen an.

Zu den beiden geschilderten Faserarten gesellen sich in den Hintersträngen weitere, die aus endogenen Hinterstrangfasern zusammengesetzt sind. Eines dieser

Fasersysteme entwickelt sich aus Axenzylindern zerstreuter Zellen der Hintersäule und steigt dann innerhalb der Gollschen Stränge zu dem Nucleus fasciculi gracilis hinauf. Die weitere Bahn dieser Fasern liegt im medialen Abschnitt der ent-

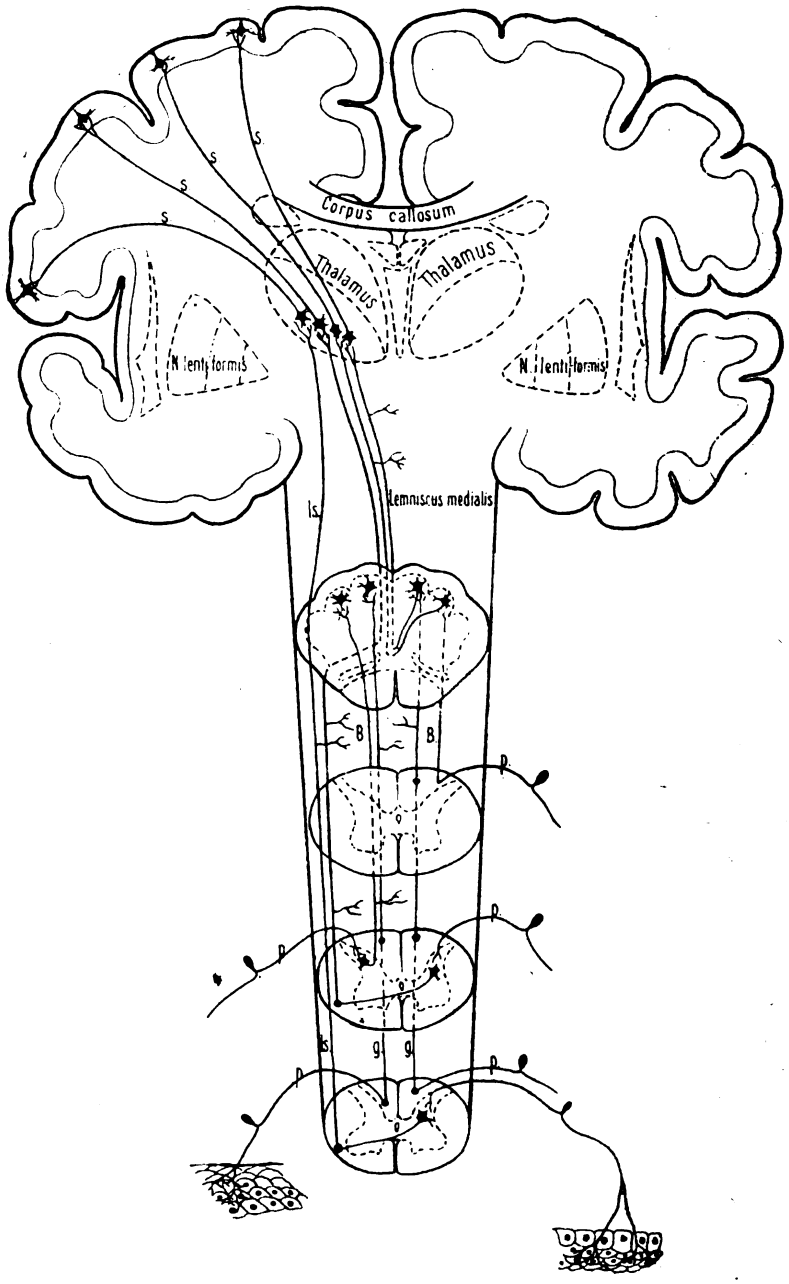

Fig. 193.

Verlauf der sensiblen Bahn von den hinteren Wurzeln zur Großhirnrinde. (Nach Bechterew.)
B Burdachscher Strang; *g* Gollscher Strang; *ls* Fasciculus anterolateralis superficialis, als ein Teil des Gowersschen Bündels, welcher zum Thalamus zieht; *p* hintere sensible Wurzelfasern; *s* subkortikale sensible Bahn vom Thalamus.

sprechenden Hälfte des Lemniscus medialis. Den Abschluß bilden thalamo-kortikale Fasern, die in der Rinde des Scheitellappens und der hinteren Zentralwindung ihr Ende finden.

Die soeben betrachteten Systeme, die als Tractus bulbo-thalamicus medialis und lateralis bezeichnet werden können, haben eine Reihe seitlicher Abzweigungen, von denen die zu den Kernen der Formatio reticularis, zum Grau der Brücke, zur Substantia nigra, zur Vierhügelgegend, zu den Corpora mamillaria (Pedunculus corporis mamillaris) bekannt sind[1]).

Die weiteren ansehnlichen Bahnen leiten sich aus Neuriten von Hintersäulenzellen ab, welche ventral von der Subst. gelatinosa Rolandi liegen, und an denen hintere Wurzelfasern ihre Endausbreitung finden. Die meisten hierher gehörigen Fasern verlaufen durch die Commissura ant. alba, wo in der Mittellinie eine Kreuzung vor sich geht (Fig. 193). Nach Durchsetzung der vorderen Kommissur gelangen diese Fasern in das Grundbündel des Seiten- und Vorderstranges und bilden dort einen besonderen Strang (Fascic. antero-lateralis superf.)[2]), der nach und nach lateralwärts hinausrückt und schließlich in peripherer Lagerung die Medulla oblongata erreicht. Hier ordnet sich die eine ventral und medial gelegene Bahn auswärts von der unteren Olive; rückt aber in rostraler Richtung immer mehr medianwärts und tritt in der Höhe des oberen Olivenabschnittes in den Bestand des Lemniscus medialis ein, wo sie laterale Lage einnimmt. Mit der Schleife erreicht die Bahn den Sehhügel und schließt sich dann den erwähnten thalamokortikalen Bündeln des Stabkranzes an.

Andere Fasern dieses Systems verlaufen mit den vorigen bis zur Gegend der unteren Olive und lagern sich hier ebenfalls lateral. Im weiteren Verlauf jedoch weichen sie lateralwärts ab und sammeln sich dicht medianwärts von der lateralen Schleife. In der Vierhügelgegend begibt sich die Bahn zum Thalamus, medial am Corpus geniculatum mediale vorbeiziehend, tritt dann in Gesellschaft anderer Fasern des Lemniscus medialis in den Thalamus hinein und wird schließlich, wie das vorerwähnte Fasersystem, durch thalamo-kortikale Fasern zur Rinde fortgesetzt.

Cerebellare Bahnen sind mehrere zu unterscheiden:

1. Eine davon entwickelt sich aus Nervenfortsätzen von Zellen der Clarkeschen Säule (Nucleus dorsalis) und verläuft zur dorsalen Hälfte des entsprechenden Seitenstranges, um in peripherer (randständiger) Lagerung zum verlängerten Mark hinaufzusteigen. Hier liegt es anfangs zwischen unterer Olive und spinaler Trigeminuswurzel, rückt aber nach und nach dorsalwärts hinaus und gesellt sich zum Corpus restiforme, wo es zentrale Lage einnimmt. Mit dem Corpus restiforme steigt dieses als (dorsale) Kleinhirnseitenstrangbahn bekannte Fasersystem zum Cerebellum hinauf; es zieht als geschlossenes Bündel im Kleinhirnmark vor dem Nucleus dentatus zur Rinde des Vermis superior. Fig. 194.

2. Ein zweites cerebellares Fasersystem geht aus den zentralen Gebieten des Rückenmarkgrau hervor, zieht an den Rand der ventralen Hälfte des Seitenstranges und liegt hier ventral von dem vorigen System. Es heißt ventrale Kleinhirnseitenstrangbahn und gehört zum Bestande des sogen. Gowersschen Bündels. Kranialwärts verläuft diese Bahn an der Peripherie des vorderen Seitenstrangabschnittes in Nachbarschaft der dorsalen Kleinhirnbahn; in der Gegend des verlängerten

[1]) Die Annahme des Vorkommens von Schleifenfasern, die von den Hinterstrangkernen unmittelbar zur Großhirnrinde verlaufen sollen (Hösel), wird durch experimentelle Ergebnisse widerlegt.

[2]) Dieser Strang bildet den Teil des Gowersschen Bündels, der das Kleinhirn nicht erreicht, sondern direkt in den Hirnstamm und zum Thalamus emporzieht.

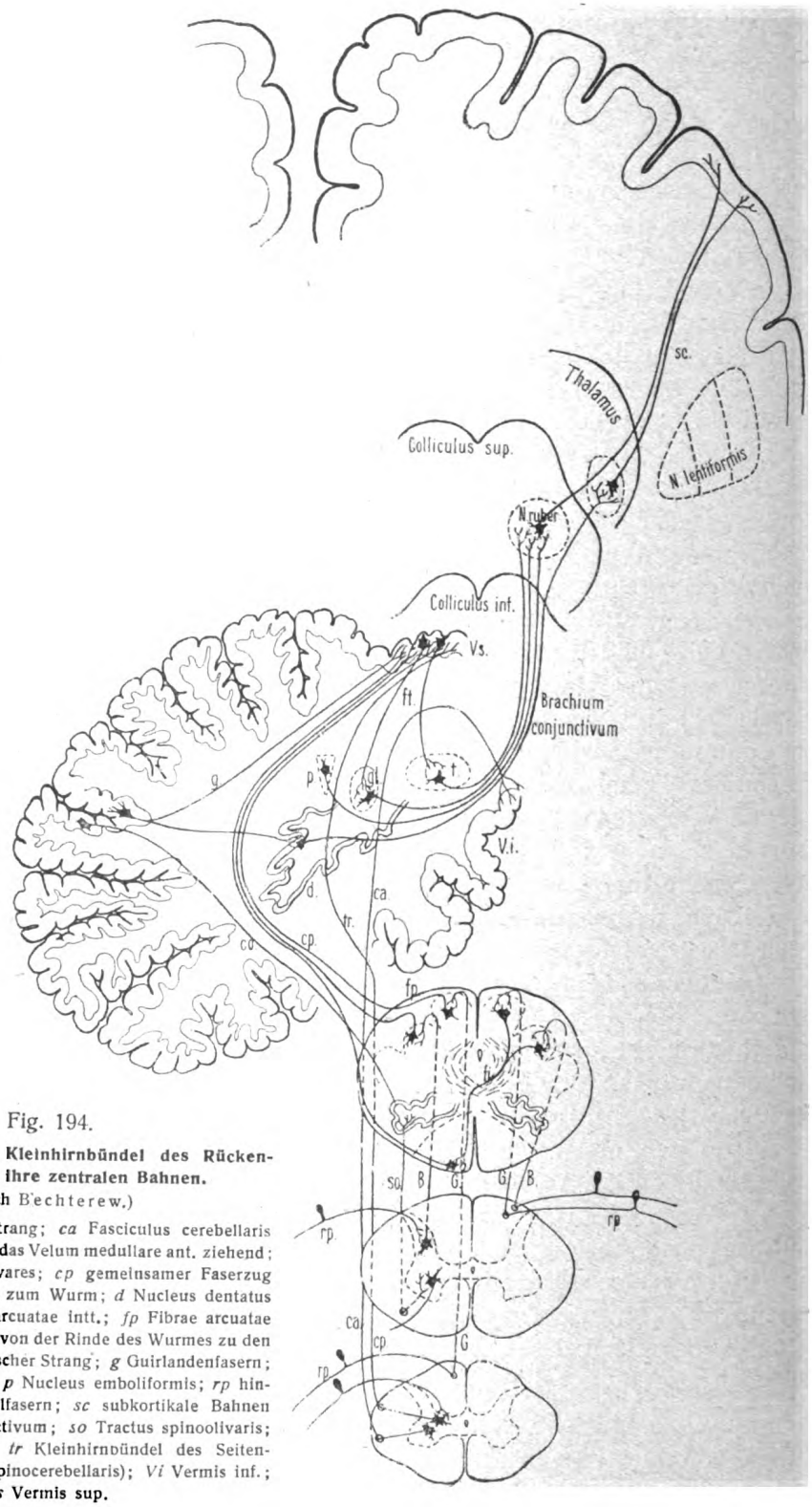

Fig. 194.

Die aufsteigenden Kleinhirnbündel des Rückenmarkes und ihre zentralen Bahnen.
(Nach Bechterew.)

B Burdachscher Strang; *ca* Fasciculus cerebellaris ant. zum Wurm durch das Velum medullare ant. ziehend; ***co*** Fibrae cerebelloolivares; *cp* gemeinsamer Faserzug der Hinterstrangkerne zum Wurm; *d* Nucleus dentatus cerebelli; *fi* Fibrae arcuatae intt.; *fp* Fibrae arcuatae extt. postt.; *ft* Fasern von der Rinde des Wurmes zu den Dachkernen; *G* Gollscher Strang; *g* Guirlandenfasern; *gl* Nucleus globosus; *p* Nucleus emboliformis; *rp* hintere (sensible) Wurzelfasern; *sc* subkortikale Bahnen des Brachium conjunctivum; *so* Tractus spinoolivaris; *t* Nucleus tegmenti; *tr* Kleinhirnbündel des Seitenstranges (Fasciculus spinocerebellaris); *Vi* Vermis inf.; ***Vs*** Vermis sup.

Markes aber, in Höhe der unteren Olive, schlägt sie einen besonderen Weg ein, verläuft in der oberen Oblongatagegend zwischen spinaler Trigeminuswurzel und medialer Schleife und lagert sich im Bereich der Brückenhaube dicht medianwärts von der Facialiswurzel. Noch weiter rostralwärts findet sich die ventrale Kleinhirnbahn medial von der Trigeminuswurzel. Sie weicht dann latero-dorsalwärts ab, krümmt sich teilweise von außen um die laterale Schleife, umgeht von außen und oben das Brachium conjunctivum und gelangt schließlich unter Durchsetzung des vorderen Marksegels zum Kleinhirn, bezw. zur Rinde der vorderen und unteren Wurmabschnitte.

3. Ein drittes cerebello-spinales System leitet sich von endogenen Fasern des Hinterstranges her, die in Zellen des Rückenmarkgrau entspringend innerhalb der Hinterstränge aufwärts ziehen und im Bereich der Medulla oblongata teils zum lateralen Burdachschen bezw. zum sogen. Monakowschen Kern gelangen, teils in lateralwärts abweichendem Verlauf am dorsalen Rande des verlängerten Markes sich dem Corpus restiforme hinzugesellen, das auch Fasern aus dem Monakowschen Kern in sich aufnimmt. Im weiteren Verlauf begibt sich die Bahn zum Kleinhirn, wo sie als selbständiger Strang die lateralen Abschnitte des entsprechenden Oberwurmes aufsucht. Außerdem ziehen einige der Fasern aus den Hinterstrangkernen als Fibrae arcuatae internae zur Raphe, die sie kreuzen und dann nach Unterbrechung im sogen. Nucleus arciformis als Fibrae arcuatae externae antt. an der Außenfläche des verlängerten Markes zum Corpus restiforme hinaufsteigen, wo sie sich wahrscheinlich dem geschilderten Bündel der anderen Seite anschließen.

Zu den genannten tritt ferner die Rückenmark-Oliven-Kleinhirnbahn hinzu. Ihre Fasern entstehen im Grau des Halsmarkes, verlaufen am Rande des ventralen Seitenstrangabschnittes und dringen schließlich in die untere Olive ein. Ihrerseits entsenden die Olivenzellen cerebello-olivare, teilweise sich kreuzende Fasern, die mit dem Corpus restiforme zum Vließ hinziehen und die Rinde der Kleinhirnhemisphäre aufsuchen[1]).

Sämtliche Kleinhirnbahnen, die bisher erwähnt wurden, laufen großhirnwärts im Brachium conjunctivum weiter, das — wie die Untersuchung der Markscheidenentwicklung lehrt — aus einer ganzen Reihe (wenigstens vier[2])) einzelner Systeme zusammengesetzt ist und die Kleinhirnrinde unter Vermittlung der zentralen Kleinhirnkerne mit dem Nucleus ruber und dem lateralen Thalamuskern verbindet. Den proximalen Anschluß bilden thalamo-kortikale Fasern, welche zur Rinde des Scheitellappens und der Zentralwindungen emporziehen.

Ein besonderes aufsteigendes Fasersystem hat am medialen Rande des Vorderstranges seine Lage. Es entwickelt sich aus Zellen der tiefen Abschnitte des Rückenmarkgraues, deren genauere Lokalisation bisher nicht endgültig ermittelt werden konnte. Beim Übergange in das verlängerte Mark findet sich diese Bahn ventral vom hinteren Längsbündel in der Nähe der Raphe. Sie läßt sich weit in den Hirnstamm hinein verfolgen, doch bleibt es ungewiß, wo sie ihre Endstätte findet. Rostralwärts erfährt sie jedenfalls eine allmähliche Verschmächtigung, bedingt durch Verlust von Fasern, die wahrscheinlich nach und nach zu den Kernen der Formatio reticularis abgehen. In diesem zuerst von P. Marie beschriebenen System, das man als Fasciculus spino-bulbaris bezeichnet, sind offenbar auch Bündel vorhanden, die verschiedene Querschnitte des Rückenmarkes mit den grauen Kernen der Formatio reticularis des Gehirnstammes verbinden.

Aufsteigenden Charakter haben im Rückenmark endlich eine Reihe kurzer Bahnen, wie sie in den Hintersträngen, aber auch in den Vorderseitensträngen und namentlich in der Nach-

[1]) Das Gowerssche Bündel gibt zur unteren Olive Kollateralen ab.

[2]) Siehe Bechterew: Leitungsbahnen im Gehirn und Rückenmark, S. 403.

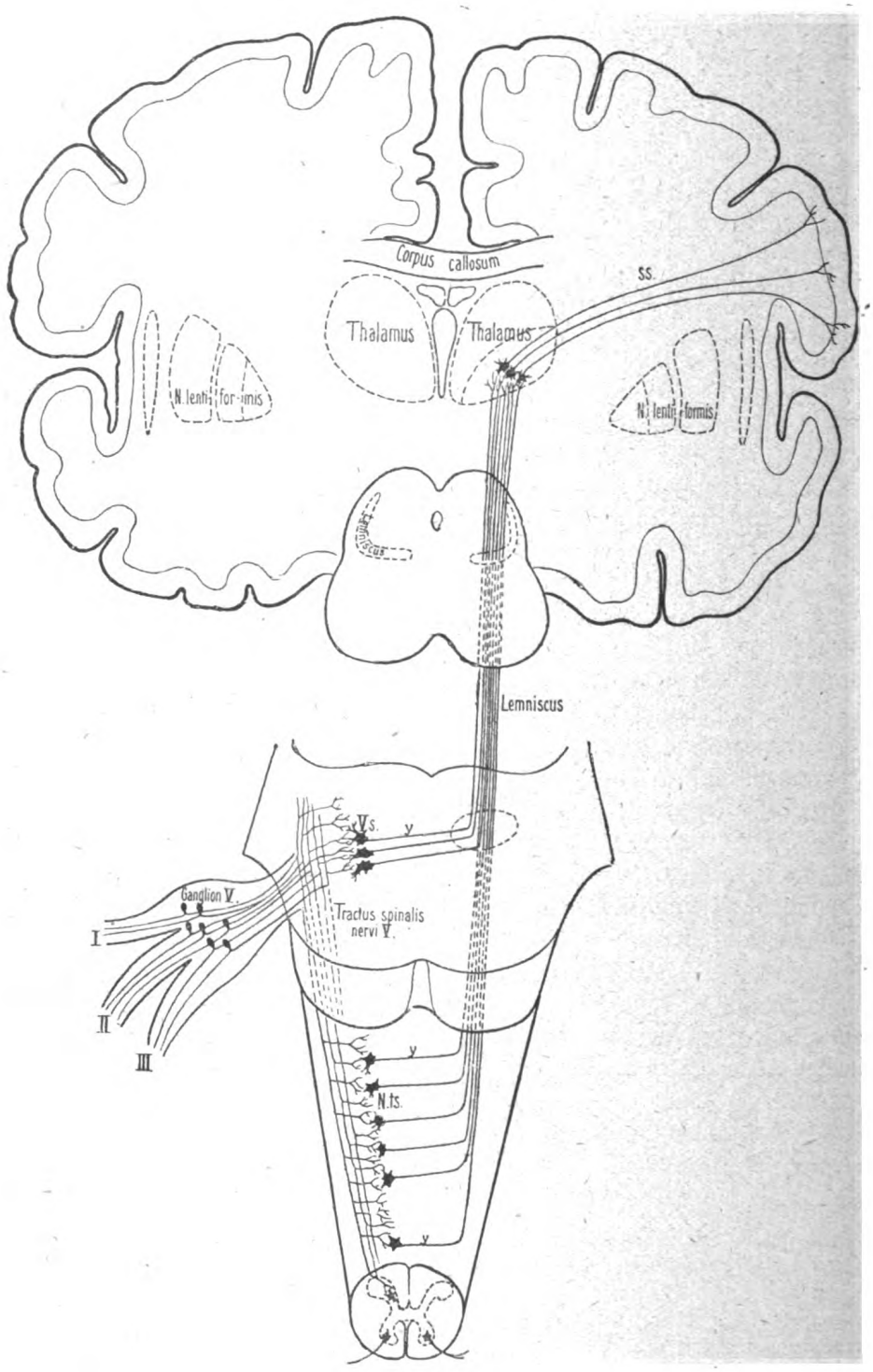

Fig. 195.

Die zentralen Bahnen des Nervus trigeminus. (Nach Bechterew.)

I N. ophthalmicus; *II* N. maxillaris; *III* N. mandibularis; *Vs* Nuclei sensibiles n. trigemini; *N.ts* Nucleus tractus spinalis nervi trigemini; *ss* subkortikale Fasern vom Thalamus zum unteren Abschnitt des Gyrus centralis post.; *y* Fibrae arcuatae intt.

barschaft der Hintersäule, unter anderem in der Gegend des von Bechterew sogenannten medialen Bündels (im hinteren Teil der sog. Grenzschicht des Seitenstranges) verbreitet sind. Diese kurzen Bahnen haben augenscheinlich mehr lokale Bedeutung, sofern sie verschiedene Rückenmarksquerschnitte in aufsteigender Richtung miteinander in Verbindung setzen.

In ähnlicher Weise wie die Bahnen der hinteren Wurzelfasern des Rückenmarkes verhalten sich andere ebenfalls von aufsteigender Art, die sich als Fortsetzung zentripetaler Hirnnervenfasern darstellen. Hierher gehören die Bahnen des Trigeminus, Glossopharyngeus, Vagus, Acusticus, Opticus, Olfactorius.

Der Nervus trigeminus hat im Ganglion semilunare (Gasseri) sein Spinalganglion (Fig. 195). Auch die Zellen dieses Ganglion entsenden je einen einheitlichen Fortsatz, der alsbald in zwei Äste zerfällt: einen peripheren zur Bildung des sensiblen Stammes des Trigeminus, und einen zentralen, der die sensible oder sog. absteigende Trigeminuswurzel, Tractus spinalis n. trigemini, bilden hilft. Nach ihrem Eintritt in die Brücke teilen sich die Elemente der sensiblen Quintuswurzel ebenfalls in je zwei Äste, einen aufsteigenden und einen absteigenden; doch erscheint jener kürzer als dieser und splittert sich frei in den sensiblen Kernen des Trigeminus auf. Die längeren absteigenden Teilungsfäden ziehen durch das gesamte verlängerte Mark bis in das Halsmark, wobei sie fortwährend lateral von dem Nucleus tractus spinalis n. trigemini, der rostralen Fortsetzung der Substantia gelatinosa der Hintersäule, liegen. Die Ausdehnung dieser langen Fasern, die unterwegs überall Kollateralen zu der Substantia gelatinosa abgeben, ist keine gleichmäßige, einige von ihnen erreichen jedoch sicher das untere Halsmark. Nahe ihrem unteren Ende wenden sich die absteigenden Teilungsfäden medianwärts und endigen nach Durchsetzung der Substantia gelatinosa an den großen Ganglienzellen im Bereiche des medialen Abschnittes des Nucl. tractus spinalis n. trigemini.

Die zentrale Bahn des Trigeminus (Fig. 195) wird gebildet durch Axenzylinderfortsätze dieser Zellen, die zum größten Teil als Fibrae arcuatae internae die Raphe durchkreuzen, zum geringeren Teil ungekreuzt bleiben. Beide Faserarten gestalten sich dann zu einem besonderen Zuge, der dorso-lateral von dem Lemniscus medialis Platz nimmt. Während ihres ferneren Verlaufes nähern sich diese Fasern nach und nach der dorsalen Grenze des Lemniscus medialis und treten schließlich in der Vierhügelgegend in den Bestand der Schleife hinein, in deren Gesellschaft sie einen kleinen Kern im Nucleus lateralis thalami aufsuchen. Den weiteren Anschluß bilden thalamokortikale Bahnen, die zum unteren Abschnitt der hinteren Zentralwindung ziehen.

In die aufsteigende Bahn des Nervus glossopharyngeus (Fig. 197) sind das Ganglion jugulare superius und das Ganglion petrosum eingeschaltet, die gleich Spinalganglien pseudounipolare Zellen enthalten, deren Fortsatz alsbald in einen peripheren und einen zentralen Ast zerfällt. Die zentralen Teilungsäste aus beiden Ganglien treten in den Seitenteil des verlängerten Markes ein, wo sie als gesonderte Bündelchen in der Nähe der hier vorhandenen schmalen Säule der Substantia gelatinosa verlaufen, und teilen sich nun wiederum in je zwei Äste, einen kürzeren aufsteigenden und einen längeren absteigenden. Die aufsteigenden Äste verzweigen sich um die Ganglienzellen in der Nachbarschaft der Substantia gelatinosa, die absteigenden wenden sich abwärts in Gestalt des Tractus solitarius. Dieser medial von der Substantia gelatinosa verlaufende Faserzug, der auch absteigende Äste

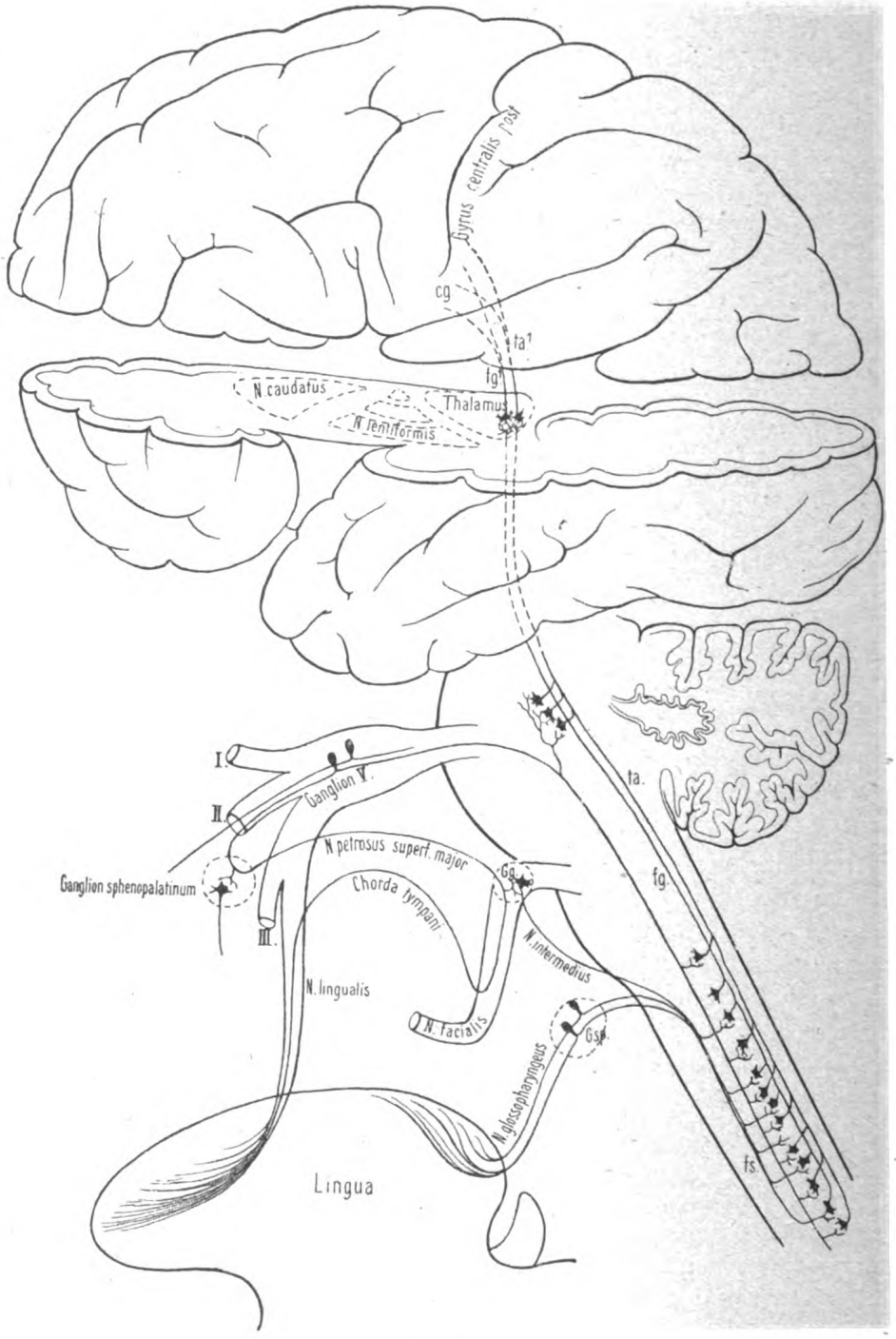

Fig. 196.

Verlauf der Geschmacksleitung. (Nach Bechterew.)

I N. ophthalmicus; *II* N. maxillaris; *III* N. mandibularis; *cg* kortikales Geschmackszentrum; *fg* zentrale aufsteigende Geschmacksleitung im Lemniscus medialis; *fg'* subkortikale Leitung; *Gg* Ganglion geniculi; *G. sp* Ganglion jugulare sup. et petrosum nervi glossopharyngei; *ta* zentrale aufsteigende Fasern des Trigeminus im Lemniscus medialis; *ta'* subkortikale Verbindung des Thalamus mit dem unteren Abschnitt des Gyrus centralis post.

der Vaguswurzel führt, erschöpft sich nach und nach in kaudaler Richtung in dem Maße, als seine Fäden streckenweise zur Substantia gelatinosa abzweigen und um die hier vorhandenen Nervenzellen ihre Endaufsplitterung finden.

Was die weiteren Bahnen der Wurzelfasern des Glossopharyngeus betrifft, so entwickeln sich aus den erwähnten Nervenzellen im Gebiete der Substantia gelatinosa neue Faserzüge als Fibrae arcuatae internae, deren Mehrzahl in der Raphe zur Kreuzung gelangt und darauf im ventralen Abschnitt der Substantia reticularis alba Platz nimmt. Aufsteigende Richtung einschlagend nähern sich diese Fasern allmählich der dorsalen Seite des Lemniscus medialis ähnlich wie die zentralen Bahnen des Trigeminus, in deren Gesellschaft sie darauf rostralwärts verlaufen. Mit der Schleife gelangen sie schließlich zum kleinen sensiblen Kern des Nucleus lateralis thalami, um dessen Zellen ihre Endaufzweigungen sich verbreiten. In diesen Zellen entspringen Neuriten, die als subkortikale Fortsetzungen des Glossopharyngeus zum hinteren Abschnitt des Operculum verlaufen. Fig. 196.

Zu dem in das Gehirn eintretenden Glossopharyngeus gesellt sich der sog. N. intermedius Wrisbergi (Fig. 196). Er kommt anscheinend aus zentralen Fortsätzen der Zellen des Ganglion geniculi, deren periphere Fortsätze vielleicht zur Chorda tympani und zum N. lingualis gelangen und als Geschmacksfasern für die vorderen $^2/_3$ der Zunge dienen. Verlauf und Endigungen des Nervus intermedius sind analog denen des Glossopharyngeus; seine absteigenden Fasern gelangen ebenfalls zum Tractus solitarius, an dessen Zellen sie aufhören. Die zentrale Bahn des N. intermedius entspricht vollkommen dem Verlauf der sensiblen Fasern des Glossopharyngeus.

Die Wurzelfasern des Nervus vagus (Fig. 199) haben gleich denen des Glossopharyngeus auf ihrer Bahn zwei gangliöse Einschaltungen in Gestalt des Ganglion jugulare sup. und des Ganglion nodosum, deren Zellen, entsprechend dem Typus der Spinalganglienzellen, je einen einzigen Fortsatz abgeben, der sich in einen peripheren und zentralen Ast teilt. Sämtliche zentrale Fäden des Vagus treten bündelweise in den Seitenteil des verlängerten Markes hinein, wo sie kaudal von den Glossopharyngeusfasern eintreten. Gleich diesen spalten sie sich unter dem Boden des vierten Ventrikels in kurze aufsteigende und lange absteigende Äste. Jene gelangen in Kontaktbeziehungen mit den hier in der Nachbarschaft der Substantia gelatinosa vorhandenen Nervenzellen, diese — die absteigenden Fäden — schlagen kaudale Richtung ein, verlaufen im Gebiete des Tractus solitarius in Gesellschaft der Glossopharyngeusfasern, durchsetzen dann die Substantia gelatinosa und verzweigen sich schließlich mit ihren Endaufsplitterungen an den dieser Substanz angehörenden Nervenzellen.

Weiterhin verlaufen die zentralen Fasern des Vagus gleich denen des Glossopharyngeus als größtenteils in der Raphe kreuzende und zum Teil ungekreuzt bleibende Fibrae arcuatae internae, die in der ventralen Gegend der Substantia reticularis über der Schleifenschicht aufsteigende Richtung annehmen und schließlich ganz in die Bahn des Lemniscus medialis übergehen. Jenseits des lateralen Thalamuskerns, den diese Fasern in Gesellschaft der Schleife erreichen, werden sie durch thalamo-kortikale Bahnen fortgesetzt, die in der Umgebung der kortikalen Endigung des Glossopharyngeus ihre Rindenausbreitung finden.

Der Nervus acusticus weist zwei Bestandteile auf, die besonders auch

hinsichtlich der zentralen Bahnen dieses Nerven wohl auseinanderzuhalten sind: den Gehör- oder Schneckennerv: N. cochlearis, und den Vorhofsnerv: N. vestibularis.

Der N. cochlearis (Fig. 200) erscheint als Fortsetzung der Axenzylinder von bipolaren Zellen des Ganglion spirale, deren periphere Fortsätze auf ihrem Wege

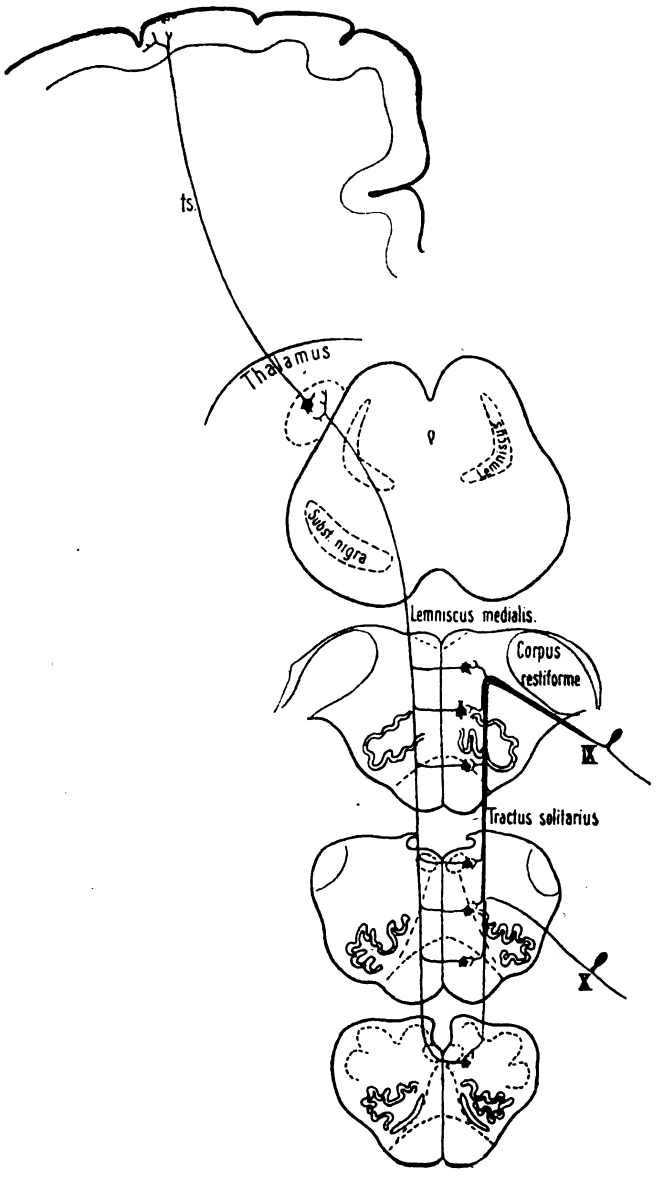

Fig. 197.

Die zentrale Leitung des Glossopharyngeus und Vagus. (Nach Bechterew.)
ts subkortikale Fasern vom Thalamus zur Großhirnrinde.

zum Gehörapparat in das Cortische Organ eintreten und mittels freier Endigungen sich an Zellen dieses Organes ausbreiten. Die zentralen Fäden der Bipolarzellen des Ganglion spirale senken sich in das verlängerte Mark an der Grenze der Brücke als äußere oder hintere Akustikuswurzel ein, Radix cochlearis, während

die mediale oder vordere Wurzel des Gehörnerven dem Ramus vestibularis desselben entspricht. Fast unmittelbar nach ihrem Eintritt in das Gehirn gelangt die Schneckenwurzel zu dem ventralen Akustikuskern, Nucleus ventralis n. cochlearis, um dessen Zellen ein Teil ihrer Fasern seine Endausbreitung findet (Fig. 198). Ein anderer Faseranteil dieser Wurzel erreicht einen dorsolateral von dem Nucleus ventralis gelegenen grauen Kern, Nucleus dorsalis n. cochlearis, der als Tuberculum acusticum bekannt, im Tierhirn unverhältnismäßig stärker ausgebildet erscheint, als im Gehirn des Menschen. Entsprechend diesen beiden Endigungsstätten der Fasern des Gehörnerven schlagen seine weiteren Bahnen zwei Hauptrichtungen ein.

Die Nervenfortsätze der Zellen des ventralen Kerns begeben sich direkt medianwärts und erzeugen in der unteren Hälfte der Brücke das Corpus trapezoi-

Fig. 198. **Die Endigung der Fasern des Cochlearis im Ventralganglion.** Neugeborene Katze.

a mit einem konischen Kolben endigende Faser; *b* Faser, welche eine Zelle umgibt; *c* drei Endkolben, welche sich mit einer Zelle in Kontakt setzen. (Cajal.)

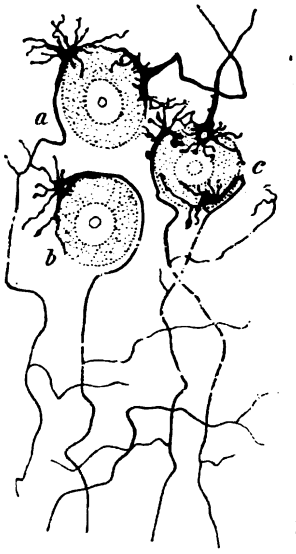

Fig. 198.

Fig. 199. Schema der zentralen Gehörleitung. Direkte Systeme (Wurzelfasersysteme). (H. Held.)

Nc Nervus cochlearis; *Ta* Tuberculum acusticum = dorsaler Cochlearis-Kern; *vK* ventraler Cochlearkern; *TK* Trapezkern; *ct* Trapezkörper; *oO, oO* obere Olive; *R* Raphe; *Schl.K.* Schleifenkern; *uV* unterer Vierhügel; *oV* oberer Vierhügel; *Ri* Rinde.

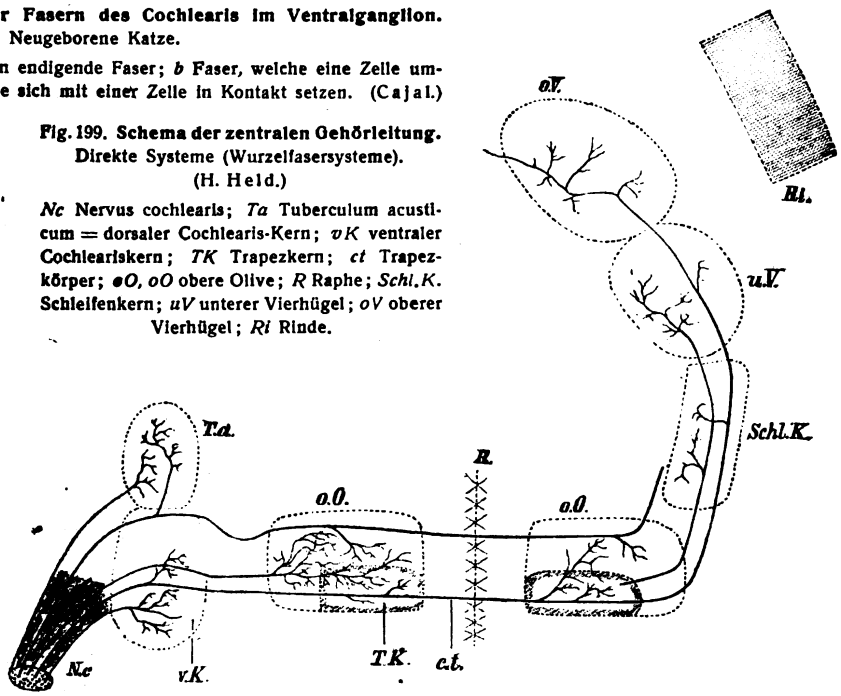

Fig. 199.

deum — querverlaufende, in der Raphe sich kreuzende Fasern. Unter Abgabe von Kollateralen an den Facialiskern ziehen diese Akustikusfasern teils zur oberen Olive, Nucl. olivaris sup., ihrer eigenen, teils zu dem gleichen Kern der anderen Seite, teils verlaufen sie an den Brückenoliven vorbei im Außenfelde der Haube als laterale Schleife, deren Kern, Nucleus lemnisci lateralis, einen Teil der hierhergehörigen Fasern aufnimmt, während der Rest den unteren Vierhügel aufsucht unter Entsendung von Kollateralen zu Zellen der oberflächlichen Schicht des oberen Vierhügels. Aus allen genannten Kernen — mit Ausnahme der durch Kollateralen versorgten — entwickeln sich Axenzylinder von aufsteigendem Charakter. Ihre Gesamtheit entspricht einer zentralen Gehörleitung, die nach Kreuzung in der Raphe auf dem Niveau des Corpus trapezoideum im Gebiete der lateralen Schleife verläuft und mit ihrem Kern zum unteren Vierhügel, dann zum medialen Kniehöcker tritt, teils ziehen sie an dem Kniehöcker vorbei und begeben sich rindenwärts.

Die vom Tuberculum acusticum abgehenden Axenzylinder bilden eine zweite zentrale Gehörleitung, die um den dorsalen Teil des Corpus restiforme umbiegt, darauf als Striae medullares medio-ventralwärts verlaufend über der Schleife zur Kreuzung gelangt und nun der erwähnten lateralen Schleife sich hinzugesellt. Unterwegs begibt sich ein kleiner Anteil der hierhergehörigen Fasern zum Nucleus olivaris sup. der gleichen Seite, ein anderer zu demselben Kern der entgegengesetzten Seite, während der Rest in den Kern der lateralen Schleife und in den unteren Vierhügelkern eintritt und teilweise direkt zum medialen Kniehöcker zieht. Die weitere Bahn dieser und jener Gehörnervenfasern, welche auch ihre Kollateralen zum N. facialis und zu dem oberen Vierhügel schicken, wird gebildet durch Axenzylinder aus dem unteren Vierhügel- und lateralen Schleifenkern, deren Gesamt-

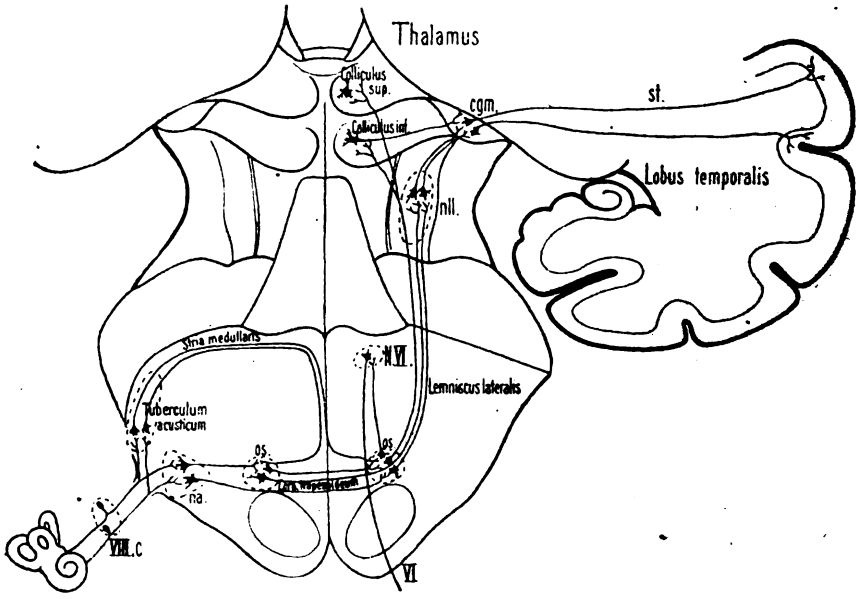

Fig. 200.

Die zentralen Bahnen des Nervus cochlearis. (Nach Bechterew.)
VI Fila radicularia nervi abducentis; *VIII.c* Nervus cochlearis; *cgm* Corpus geniculatum mediale; *N.VI* Nucleus nervi abducentis; *na* Nucleus ventralis nervi cochlearis; *nll* Nucleus lemnisci lateralis; *os* Nucleus olivaris sup.; *st* subkortikale aufsteigende Bahn zur Rinde des Schläfenlappens.

heit den unteren Vierhügelarm ausmacht. Diese Fasern treten auf ihrem Wege teils in den medialen Kniehöcker hinein, teils ziehen sie ähnlich den vorigen Fasern an dem Kniehöcker vorbei und begeben sich rindenwärts. Beide letztgenannte Fasern bilden zusammen mit den aus Axenzylindern des medialen Kniehöckers hervorgehenden die subkortikale Gehörleitung, die hauptsächlich zu der ersten Schläfenwindung hinaufzieht und dort endigt[1]).

Während seines Verlaufes gibt das betrachtete Fasersystem Seitenzweige ab, die zu den oberen Oliven, zum Abducenskern und in das hintere Längsbündel gelangen.

Den Wurzeln des Nervus vestibularis (Figg. 201, 202) ist auf ihrer Bahn das Ganglion vestibulare eingeschaltet, dessen peripherische Zellfortsätze zu den Maculae

[1]) Im Tierhirn können Wurzelfasern des Nervus cochlearis unmittelbar bis zu den oberen Oliven verfolgt werden; sie sollen sogar direkt bis zum unteren Vierhügel hinaufsteigen.

acusticae sacculi et utriculi und zu den Cristae ampullares ziehen. Seine zentralen Fortsätze bilden die mediale oder vordere, bezw. vestibulare Wurzel; sie dringen an der Grenze zwischen verlängertem Mark und Brücke dicht medial und rostral von der vorigen Wurzel in die Substanz der Brücke hinein, und begeben sich

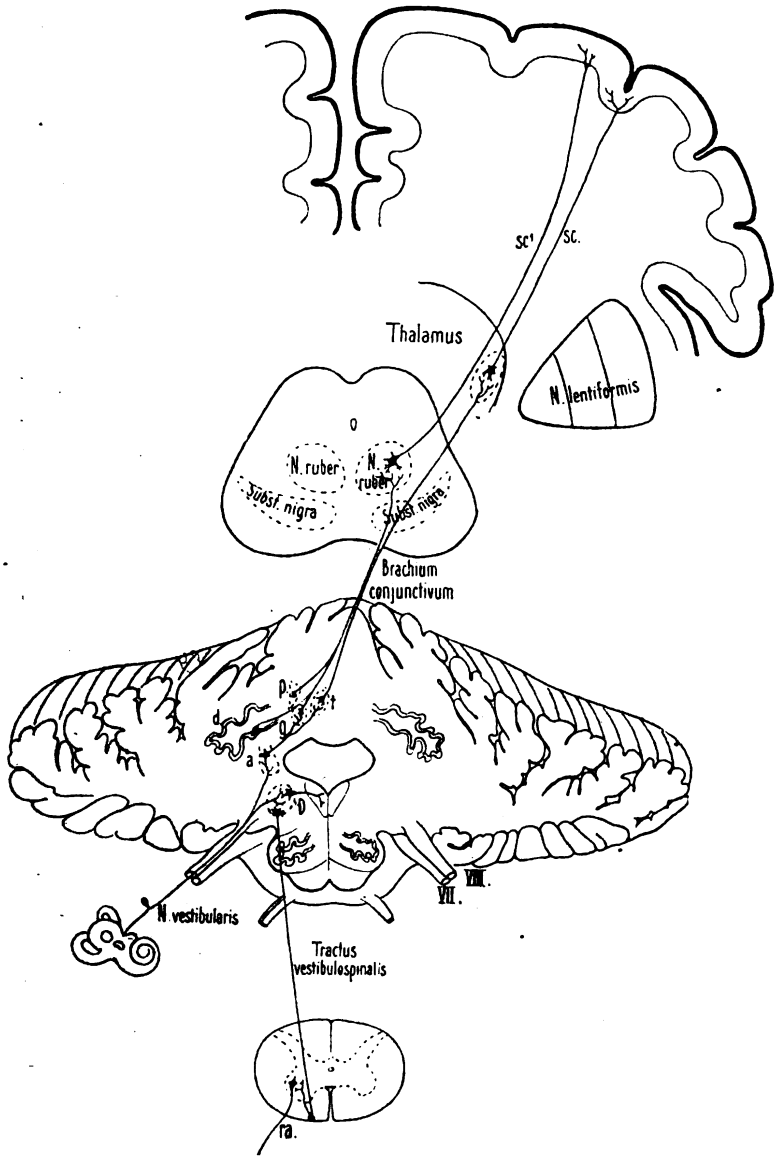

Fig. 201.

Die zentralen Bahnen des Nervus vestibularis. (Nach Bechterew.)

VII Nervus facialis; *VIII* Nervus acusticus; *a* Nucleus n. vestibularis sup. (Bechterew); *D* Nucleus n. vestibularis lat. (Deiters); *d* Nucleus dentatus; *g* Nucleus globosus; *p* Nucleus emboliformis; *ra* Fila radicularia antt.; *sc*, *sc'* subkortikale Fasern vom Nucleus ruber und Thalamus zur Großhirnrinde; *t* Nucleus tegmenti.

zum lateralen Winkel der Rautengrube; sie spalten sich alsbald in kurze aufsteigende und längere absteigende Äste. Die aufsteigenden Äste gelangen zu dem Nucleus n. vestibularis sup. (Bechterew) und gewinnen Beziehungen zu dessen Ganglienzellen. Die absteigenden Äste treten in den Nucleus n. vestibularis lateralis

oder Deitersschen Kern hinein und schlagen in demselben absteigende Richtung ein, wobei ein allmählicher Faserverlust stattfindet, in dem Maße, als immer neue

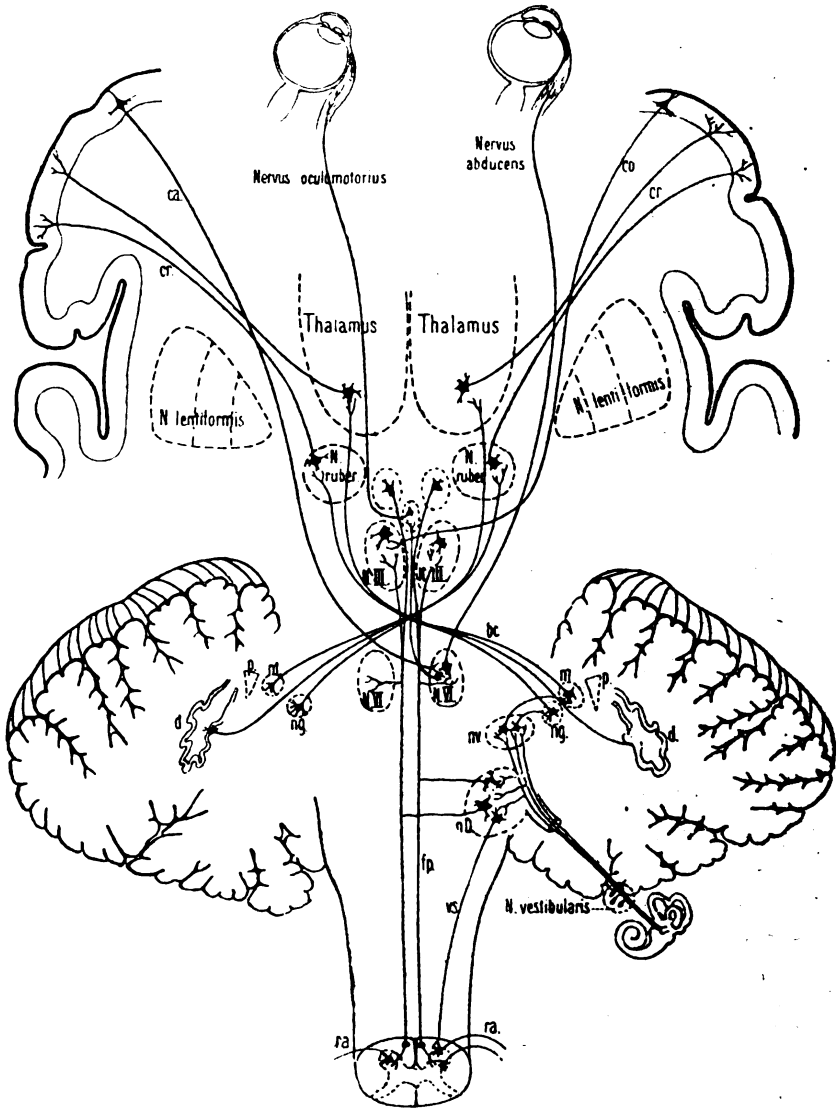

Fig. 202.

Die zentrale Leitung des Nervus oculomotorius und des Nervus abducens sowie die zentrale und periphere Bahn des Nervus vestibularis. (Nach Bechterew.)

bc Fasern des Brachium conjunctivum; *ca* subkortikale Verbindung des Nucleus nervi abducentis; *co* subkortikale Verbindung des Nucleus nervi oculomotorii; *cr* zentrale Bahn des Brachium conjunctivum; *d* Nucleus dentatus; *fp* Fasciculus longitudinalis medialis; *N.III* Nucleus nervi oculomotorii; *N.VI* Nucleus nervi abducentis; *nD* Nucleus n. vestibularis lat. (Deiters); *ng* Nucleus globosus; *nt* Nucleus tegmenti; *nv* Nucleus n. vestibularis sup. (Bechterew); *p* Nucleus emboliformis; *ra* Fila radicularia antt.; *vs* Tractus vestibulospinalis. Die Verbindung des *N.VI* mit dem *N.III* durch den Fasciculus longitudinalis medialis ist in diesem Schema nicht dargestellt.

Elemente der Wurzel sich nach und nach in die Umgebung von Zellen des Deitersschen Kerns abzweigen.

Die Axenzylinder des Nucleus nervi vestibularis sup. begeben sich unter Markscheidenaufnahme durch den medialen Abschnitt des unteren Kleinhirn-

schenkels zur Gegend der zentralen Kleinhirnkerne, vor allem zu dem Nucleus globosus und zum Nucleus fastigii, in denen sie sich aufzweigen.

Die Weiterleitung zum Großhirn wird wohl durch Fasern des Brachium conjunctivum vermittelt. Vom Deitersschen Kern wiederum begeben sich Axenzylinder

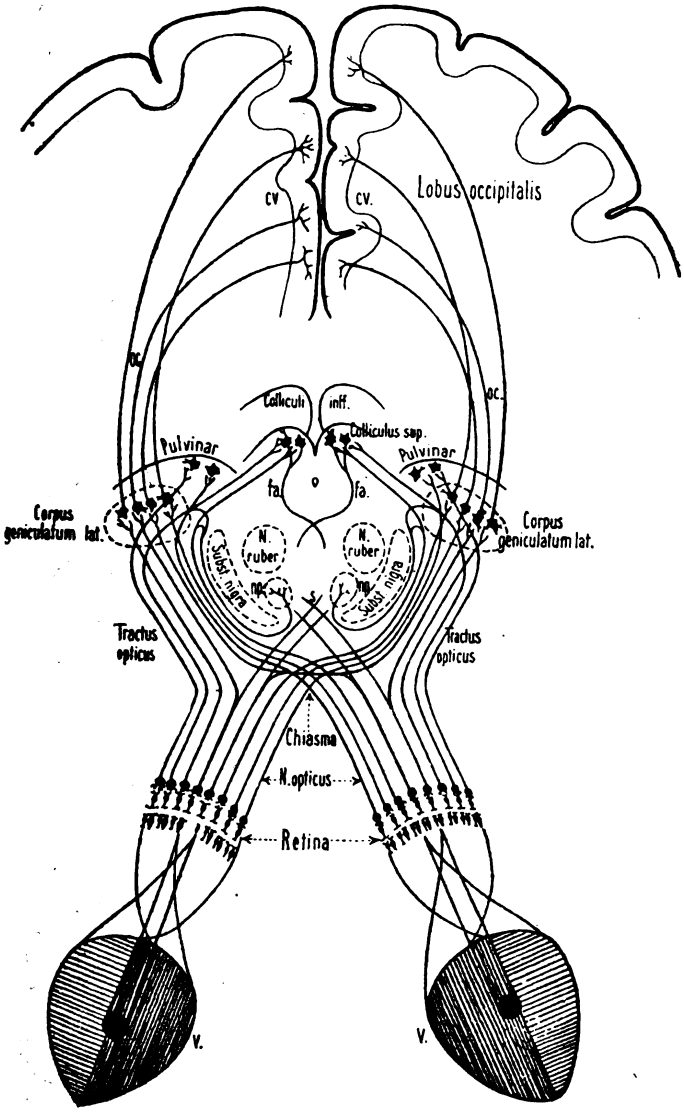

Fig. 203.

Verlauf der Sehbahnen. (Nach Bechterew.)

cv kortikales Sehzentrum; *fa* Fasern aus dem oberen Vierhügel in den Fasciculus praedorsalis übergehend; *np* konischer Kern des Pedunculus cerebri; *oc* subkortikale Sehleitung (Gratioletsche Strahlung); *s* Fasern aus dem Chiasma zum Boden des III. Ventrikels.

einerseits medianwärts unter dem Ventrikelboden zum hinteren Längsbündel teils der gleichen, teils der entgegengesetzten Seite behufs Verbindung mit den Kernen der Augenmuskel- und anderer motorischer Gehirnnerven; andererseits erzeugen sie eine besondere absteigende cerebro-spinale Bahn, die als Tractus vestibulo-spinalis von Loewenthal bekannt ist und im weiteren noch näher zu betrachten sein wird.

Die Fasern der Nervi optici (Fig. 203) sind die Axenzylinder der Ganglienzellen der Netzhaut, deren Dendriten, peripheriewärts ziehend und büschelförmig aufgezweigt, sich mit den Endbüscheln der zentralen Fortsätze der Bipolarzellen der Retina durchflechten. Die peripheren Fortsätze der Bipolaren, ebenfalls büschelförmig verästelt, gewinnen Kontaktbeziehungen zu den zentralen Fortsätzen der Sehzellen, deren peripher gerichtete Fortsätze in Gestalt der Zapfen und Stäbchen ihre Endigung finden. Die Fasern der Nervi optici sind also Axenzylinder von Neuronen III. Ordnung.

Bei allen Tieren und beim Menschen bilden die Sehnerven auf ihrer zentralwärts gerichteten Bahn eine Kreuzung — Chiasma opticum —, die bei Reptilien, Amphibien, Fischen, Vögeln, sowie bei niederen Säugetierformen (Maus, Meerschwein) vollständig, dagegen bei höheren Säugern (teilweise schon Kaninchen, vor allem aber Hund, Katze und zumal Affe und Mensch) unvollständig ist. Die Zahl der ungekreuzt bleibenden Sehnervenfasern ist bei höheren Säugetierformen (Mensch, Affe) größer, als bei niederen (Hund, Katze) und am geringsten beim Kaninchen.

Bekannt ist zugleich, daß ein Teil der Fasern, die dem sogenannten Maculabündel angehören, im Chiasma dichotomische Teilung erfährt. Zentralwärts wenden sich die Fasern der Nervi optici, nachdem sie sich jenseits des Chiasma zum Tractus opticus formiert haben, mehreren Kernen zu; sie erreichen den lateralen Kniehöcker, das Pulvinar thalami und den oberen Vierhügel. Ein kleinerer Faserteil wendet sich außerdem, bevor er in den lateralen Kniehöcker eintritt, um die äußere und ventrale Oberfläche des Hirnschenkels und verliert sich in einem kleinen konischen Gebilde: Nucleus tractus peduncularis transversi. (Fig. 203 *np.*) Ein letzter, ebenfalls geringer Faseranteil des Sehnerven begibt sich hinter dem Chiasma zum zentralen Höhlengrau und zum sogenannten basalen Opticusganglion, welches ein Teil des Tuber cinereum ist[1]).

In allen genannten Formationen endigen Fasern der Tractus optici mittels Telodendren um Zellen, mit denen sie Kontakt unterhalten. Aus diesen Zellen entstehen ihrerseits Axenzylinder, von denen aber nur die des lateralen Kniehöckers rindenwärts verlaufen und den Hinterhauptlappen im Bereich der Fissura calcarina erreichen, wo ihre Endaufzweigungen zu den zerstreuten großen Ganglienzellen der vierten und fünften Schicht in Beziehung treten[2]).

Die Fasern des Olfactorius, als Nervi olfactorii bekannt, sind die zentralen Fortsätze der im Riechepithel gelegenen Neuroepithelzellen deren starke, kurze Fortsätze frei an der Oberfläche endigen. Zentralwärts durchsetzen die Nervi olfactorii die Lamina cribrosa, treten von der ventralen Seite her in den Bulbus olfactorius hinein und verästeln sich hier innerhalb des Stratum glomerulosum mit dichten Endbüscheln. Die Zweige der Bündel durchflechten sich mit den ausgedehnten Endbäumchen der langen Protoplasmafortsätze der Mitralzellen, die in

---

[1]) Die im Tractus opticus enthaltene Guddensche Kommissur und die über dem Tractus liegende Meynertsche Kommissur haben mit der Sehbahn nichts zu tun, sondern vermitteln Beziehungen zwischen bestimmten grauen Formationen, die Guddensche Kommissur zum medialen Kniehöcker (?), die Meynertsche zum Linsenkern.

[2]) Wie in der Gehörbahn, so sind auch in der Sehbahn rückläufige Systeme vorhanden. Dieselben verästeln sich frei in der inneren retikulären Schicht der Netzhaut in der Nähe der neuritenlosen, reich mit Dendriten ausgestatteten Spongioblasten.

der Tiefe eine besondere Schicht bilden. Infolge dieser Durchflechtung der Endverästelungen der Nervi olfactorii mit den Mitralzellendendriten kommt es zur Bildung der Glomeruli olfactorii. In den Glomeruli gelangen die Nervi olfactorii in Kontakt mit den Hauptdendriten der Mitralzellen, deren übrige Dendriten kollaterale Richtung einschlagen (siehe auch Figg. 151, 152).

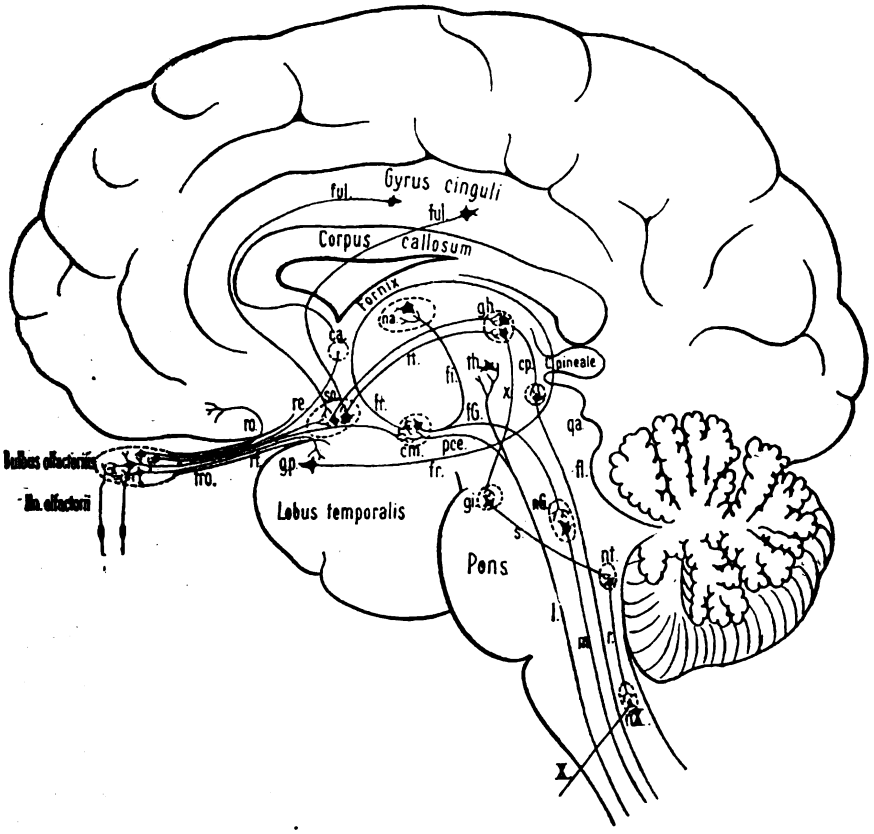

Fig. 204.

Die zentralen Riechbahnen. (Nach Bechterew.)

X Fila radicularia nervi vagi; *ca* Commissura ant.; *cm* Corpus mamillare; *cp* Fasern vom Nucleus habenulae zur hinteren Kommissur; *fG* Faserzug vom Corpus mamillare zum Guddenschen Kern; *fi* Fasciculus thalamo-mamillaris; *fl* Fasciculus longitudinalis medialis; *fr* Fornix; *ful* Fasern des Fornix longus; *gh* Nucleus habenulae; *gi* Ganglion interpedunculare; *gp* Gyrus piriformis; *l* Lemniscus medialis; *m* Fasern vom Guddenschen Kern zur Substantia reticularis grisea; *na* Nucleus ant. thalami; *nG* Guddenscher Kern; *nt* Nucleus tegmenti (v. Gudden); *nX* Nucleus sensibilis nervi vagi; *pce* Pedunculus corporis mamillaris aus der Schleifenschicht; *qa* Lamina quadrigemina; *r* Fasern vom Nucleus tegmenti (v. Gudden) zu den Kernen der Hirnnerven; *re* Radix lat. tractus olfactorii; *rf* Fasern des Tractus olfactorius zum Gebiet des Trigonum olfactorium; *ro* Radix medialis tractus olfactorii; *s* Fasern vom Ganglion interpedunculare zum Nucleus tegmenti; *so* Gebiet des Trigonum olfactorium; *th* Thalamus; *tro* Tractus olfactorius; *tt* Stria medullaris; *x* Fasciculus retroflexus.

Die von den Mitralzellen abgehenden Axenzylinder wenden sich nach Aufnahme von Markscheiden zentralwärts zum Tractus olfactorius und weiterhin zur Gegend der sogenannten lateralen Olfactoriuswurzel, die sich gegen den vorderen Schläfenlappen zum Uncus gyri hippocampi wendet (Fig. 204). In dieser Rindenregion gewinnen die Verästelungen der erwähnten Fortsätze Kontaktbeziehungen zu dort vorhandenen großen Zellen, die das kortikale Riechfeld bilden.

Unterwegs entsenden die zentralen Fortsetzungen der Nervi olfactorii Kollateralen, welche mit den Pyramidenzellen der grauen Substanz des Tractus olfac-

torius in Berührung gelangen. Die Axenzylinder der Pyramidenzellen schlagen ihrerseits zentralwärts gerichtete Bahnen ein. Mindestens ein Teil von ihnen bildet die Pars ant. der vorderen Kommissur.

Die Axenzylinder der vorhin genannten Mitralzellen gelangen jedoch nicht nur zur Rinde des Uncus, sondern wenden sich teilweise auch zu der dem Trigonum olfactorium zustrebenden mittleren Riechwürzel, wo ebenfalls ein Kontakt ihrer Verzweigungen mit Zelldendriten zustande kommt. Die Neuriten der Zellen des Trigonum olfactorium wieder verlaufen gegen den Hirnstamm und entsprechen einer reflektorischen Riechbahn[1]).

II. Die absteigenden Leitungs-Systeme.

Aus Axenzylindern von Zellen der Hirnrinde hervorgegangen, wenden sich sämtliche absteigende Leitungsbahnen peripheriewärts, indem sie den Hirnstamm und das Rückenmark mit den zentrifugal-motorischen Hirnnerven- bezw. den vorderen Rückenmarkswurzeln verlassen. Eine Ausnahme bilden nur die absteigenden Fasern der hinteren Wurzeln und der sensiblen Hirnnerven.

Zu den gegenwärtig bestgekannten Systemen dieser Art gehört die Pyramidenbahn.

Die Pyramidenbahn (Fig. 205) beginnt beim Menschen und bei den Affen im Bereich der vorderen Zentralwindung und im Wurzelgebiet der ersten und zweiten Stirnwindung, in den Riesenpyramidenzellen, deren Neuriten nach Aufnahme von Markscheiden mit dem Stabkranz zur Gegend des mittleren Drittels vom hinteren Schenkel der Capsula interna hinabsteigen. Sodann treten die Pyramidenfasern in den Fuß des Hirnschenkels, dessen zweites bis viertes Fünftel sie auf Querschnitten einnehmen, durchsetzen weiterhin den ventralen Teil der Brücke, wo sie zum Teil von den queren Brückenfasern zerklüftet werden, und wenden sich schließlich zur Pyramide der entsprechenden Seite, wo sie eine teilweise Durchkreuzung ihrer Elemente erfahren. Fig. 206.

Der größere, gekreuzte Teil der Pyramidenbahnfaserung steigt im hinteren (dorsalen) Teil des Seitenstranges abwärts als Pyramidenseitenstrangbahn, Fasc. cerebrospinalis lat., die übrigens auch eine geringe Anzahl ungekreuzter Elemente führt. Der kleinere, zunächst nicht kreuzende Teil der Pyramidenfaserung zieht im medialen Abschnitt des Vorderstranges kaudalwärts als Pyramidenvorderstrangbahn, Fasc. cerebrospinalis ant. Die laterale Pyramidenbahn kann bis in die kaudalen Abschnitte des Rückenmarkes, bezw. in das Sakralmark hinein verfolgt werden. Die ventrale Pyramidenbahn ist von geringerer Ausdehnung und verliert sich bereits in der Gegend der oberen Rückenmarkshälfte; ihre Länge und Stärke ist beim Menschen außerordentlichen Schwankungen unterworfen, bei Tieren tritt sie im allgemeinen wenig hervor und kann fehlen.

Die Endfasern beider Pyramidenbahnen gelangen zu Ganglienzellen der Vordersäule, und zwar überwiegend zu solchen der Vordersäule der gleichen Seite.

Während ihres Verlaufes entwickeln die Pyramidenbahnen kollaterale Fasern (Fig. 205). Ein stärkeres Bündel solcher Kollateralen wendet sich zu den Brücken-

[1]) Außer den vorhin aufgeführten Faserarten enthält der Bulbus olfactorius zentrifugal gerichtete Fasern. Diese verästeln sich frei in der Körnerschicht, welche, dicht hinter der Mitralzellenschicht gelegen, besondere neuritenlose Zellen enthält, aber auch sog. Golgische Zellen mit kurzem, reichverzweigten Neuriten aufweist.

kernen; ein weiteres solches Bündel geht zu der Substantia nigra; jedoch treten auch im Rückenmark eine Anzahl Kollateralen von der Pyramidenbahn ab, die an Vordersäulenzellen herantreten (Fig. 206). Die Ganglienzellen der Vordersäulen entsenden ihrerseits Axenzylinder, die in vordere Wurzeln und späterhin in ge-

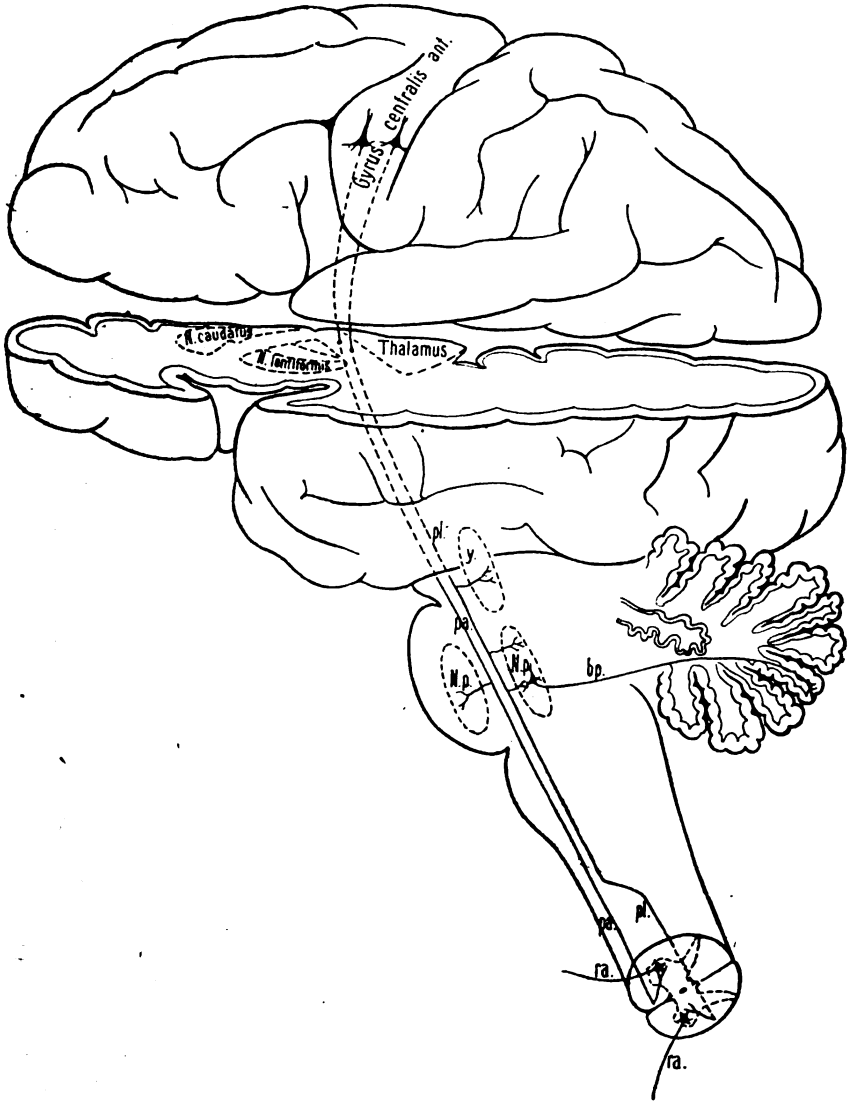

Fig. 205.

Verlauf der Pyramidenbahn. (Nach Bechterew.)

bp Fasern aus den Nuclei pontis durch Vermittlung der Brachia pontis zum Kleinhirn verlaufend; *Np* Nuclei pontis; *pa* Fasciculus cerebrospinalis ant. (pyramidalis ant.); *pl* Fasciculus cerebrospinalis lat. (pyramidalis lat.); *ra* Fila radicularia antt.; *y* Substantia nigra.

mischte Nervenstämme übergehen, um schließlich für die Muskulatur des Rumpfes und der Extremitäten Verwendung zu finden.

Ein aus dem hinteren Abschnitt der mittleren Stirnwindung hervorgehender Anteil der Pyramidenbahn wird zum System des Nervus phrenicus. Im Stabkranz abwärts ziehend, verlaufen die Fasern dieses Systems durch den vorderen

Schenkel der inneren Kapsel nahe dem Knie, durchsetzen dann den Hirnschenkelfuß und erreichen unter partieller Kreuzung das verlängerte Mark. — Der weitere

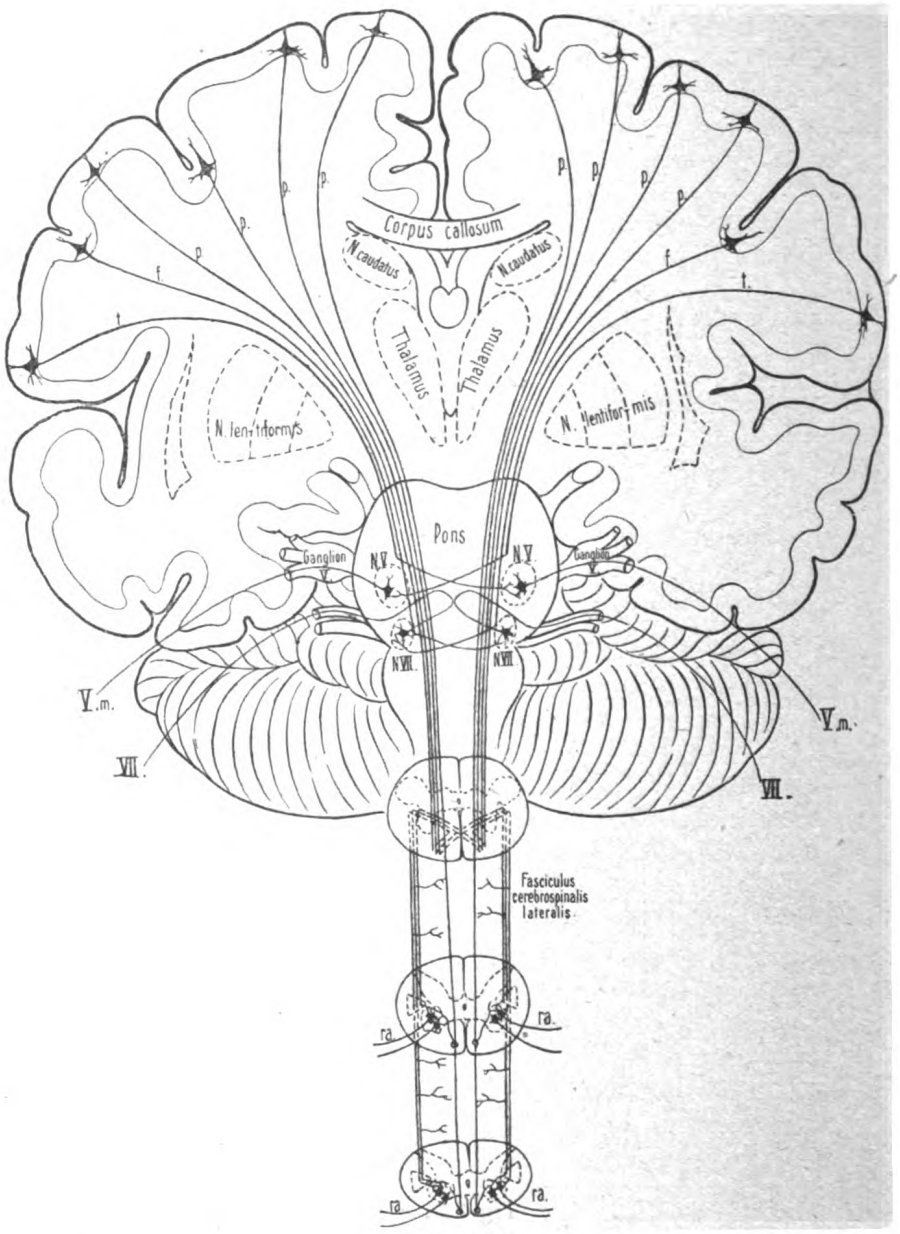

Fig. 206.

Verlauf der Pyramidenbahnen und der zentralen Bahnen des motorischen Trigeminusteils und des Facialis. (Nach Bechterew.)

Vm motorischer Teil des Nervus trigeminus; *VII* Fila radicularia nervi facialis; *f* zentrale Facialisleitung; *N.V* Nucleus motorius nervi trigemini; *N.VII* Nucleus nervi facialis; *p* Fasern der Pyramidenbahn (Fasc. cerebrospinalis lat. et ant.); *ra* Fila radicularia antt.; *t* zentrale Bahn des motorischen Trigeminusteils.

Verlauf dieses Systems ist unbekannt, er konnte nur physiologisch verfolgt werden auf Grund des bei seiner Reizung auftretenden inspiratorischen Effektes. Wahrscheinlich gelangen seine Fasern im verlängerten Mark zu dem Respirationskern

(Fig. 207) und begeben sich dann abwärts in das Halsmark, wo sie im ventralen Abschnitt des Seitenstranges in der Nähe der Vordersäule liegen und schließlich nach partieller Kreuzung in die Phrenicuskerne des 4. und 5. Cervikalsegmentes hineintreten. Die Axenzylinder der Vordersäulenzellen, die diesen Kernen entsprechen, verlaufen als Nervus phrenicus mit den vorderen Wurzeln peripheriewärts.

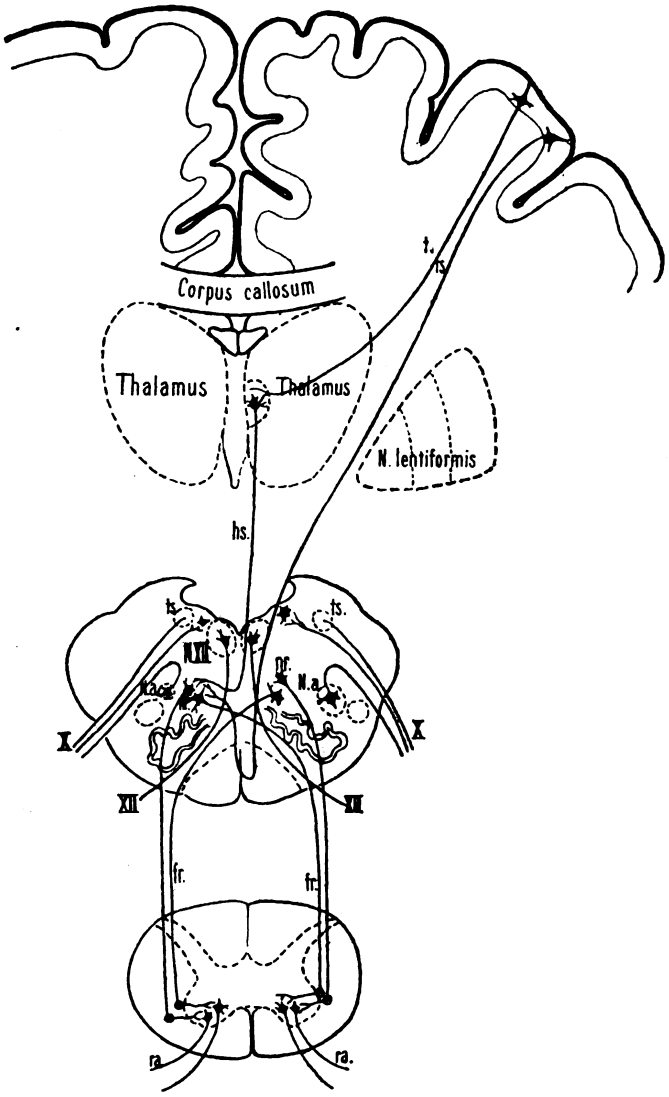

Fig. 207.

Die Atmungsleitung. (Nach Bechterew.)

X Fila radicularia nervi vagi; *XII* Fila radicularia nervi hypoglossi; *fr* spinale absteigende Atmungsbahn; *fs* und *hs* Bahn für psychoreflektorisches Atmen; *N.XII* Nucleus nervi hypoglossi; *Na* Nucleus ambiguus; *nr* Nucleus respiratorius; *ra* Fila radicularia antt.; *rs* Bahn für die willkürlichen Atmungsbewegungen; *t* Bahn für psychoreflektorisches Atmen; *ts* Tractus solitarius.

Ein anderer Teil der Pyramidenfasern, aus der Gegend des hinteren Abschnittes der oberen Stirnwindung hervorgehend (Fig. 208 c), begibt sich in Gesellschaft der übrigen Pyramidenbündel abwärts, gelangt im kaudalen Teil des verlängerten Markes und im Halsmark zu einer besonderen dorso-lateralen Gruppe von Vorder-

säulenzellen, die als Nucleus nervi accessorii bekannt sind. Fortgesetzt werden diese Fasern, die als Accessoriussystem bezeichnet werden können, durch die Wurzeln des Nervus accessorius, die vom Kern dorsalwärts verlaufen, sich darauf durch den Seitenstrang lateralwärts wenden unter vorübergehender Annahme einer vertikal aufsteigenden Richtung, und schließlich in den Nervus accessorius zur Versorgung der Mm. trapezius und sternocleidomastoideus eintreten.

Im unteren Gebiet des Gyrus centralis anterior beginnt das Facialis-System (Figg. 206, 208). Es zieht innerhalb des Stabkranzes abwärts, durchsetzt den hinteren Schenkel der Capsula interna in dessen vorderem Teil und lagert sich innerhalb des Hirnschenkelfußes in unmittelbarer Nähe der Pyramidenbahn. Mit der Pyramidenbahn verlaufen die Fasern des Facialis-Systems in den basalen Teilen der Brücke, kreuzen sich sodann im unteren Brückengebiet und gelangen schließlich zu dem Facialiskern. Die von letzterem abgegebenen Axenzylinder verlaufen in dorso-medialer Richtung, bilden rostral vom Abducenskern ein Knie und treten dann als Facialiswurzeln aus.

Abwärts von dem Facialis-System entspringt aus Zellen des unteren Teiles der vorderen Zentralwindung das absteigende Trigeminus-System (Figg. 206, 208). Gleich dem vorigen System verläuft es mit dem Stabkranz durch die innere Kapsel, den Hirnschenkel und die Brücke. Entsprechend dem kaudalen Abschnitt des unteren Vierhügels wenden sich diese Trigeminusfasern von der Pyramidenbahn allmählich dorsalwärts und gelangen unter teilweiser Kreuzung in der Raphe zu dem motorischen Trigeminuskern. Die aus Zellen dieser Kerne hervorgegangenen Axenzylinder erzeugen nach Aufnahme von Markscheiden die motorische Trigeminuswurzel.

Ergänzt wird das absteigende Trigeminus-System durch Bahnen, die zu dem sogen. accessorischen Trigeminuskern verlaufen, einer Anhäufung rundlicher Nervenzellen, die am Außenrande der zentralen grauen Substanz im Bereiche des Vierhügels und der oberen Brückengegend vorhanden ist und den Elementen des Locus caeruleus unmittelbar angrenzt. Der Verlauf des zentralen Neurons dieses Fasersystemes ist nicht endgültig festgestellt; es gestaltet sich höchstwahrscheinlich so, daß die hinzugehörigen Fasern aus der Hirnrinde im Stabkranz abwärts ziehen, nach Durchsetzung der Capsula interna zur Haube verlaufen und dicht lateral von der grauen Substanz als besonderes Bündel sich lagern, das auf Querschnitten die Gestalt eines bis an die Zellen des erwähnten Kernes sich fortsetzenden Halbmondes zeigt. Das periphere Neuron dieses Fasersystems wird gebildet durch die Radix mesencephalica n. trigemini.

Ein weiteres wichtiges Augen-Fasersystem entspringt aus Zellen des hinteren Abschnittes der mittleren Stirnwindung in Gestalt von Axenzylindern, die nach Annahme von Markscheiden im Stabkranz herabsteigen und die Capsula interna in der Nähe ihres Knies durchsetzen. Aus den hierher gehörigen Fasern entwickeln sich zwei Bündel (Fig. 208). Das eine verläuft mit der Pyramidenbahn und geht im Bereiche der Brücke in die Haube über, kreuzt die Raphe und wendet sich zu dem Kern des Nervus abducens der anderen Seite, der durch Fasern des hinteren Längsbündels mit dem für den Musculus rectus medialis bestimmten Oculomotoriuskern in Verbindung steht. Der zweite Faserzug trennt sich von dem vorigen, wie es scheint, schon in der Gegend zwischen oberem Vierhügel und hinterem Teil des Thalamus; er gelangt zur Haube, geht teilweise

auf die andere Seite und begibt sich auf noch unbekannten Wegen zu den übrigen Kernen des Oculomotorius der entgegengesetzten und zu dem des Trochlearis der gleichen Seite.

Die Zellen des Abducenskerns, sowie diejenigen des Oculomotorius- und Trochleariskerns entsenden Axenzylinder. Die vom Abducenskern verlaufen un-

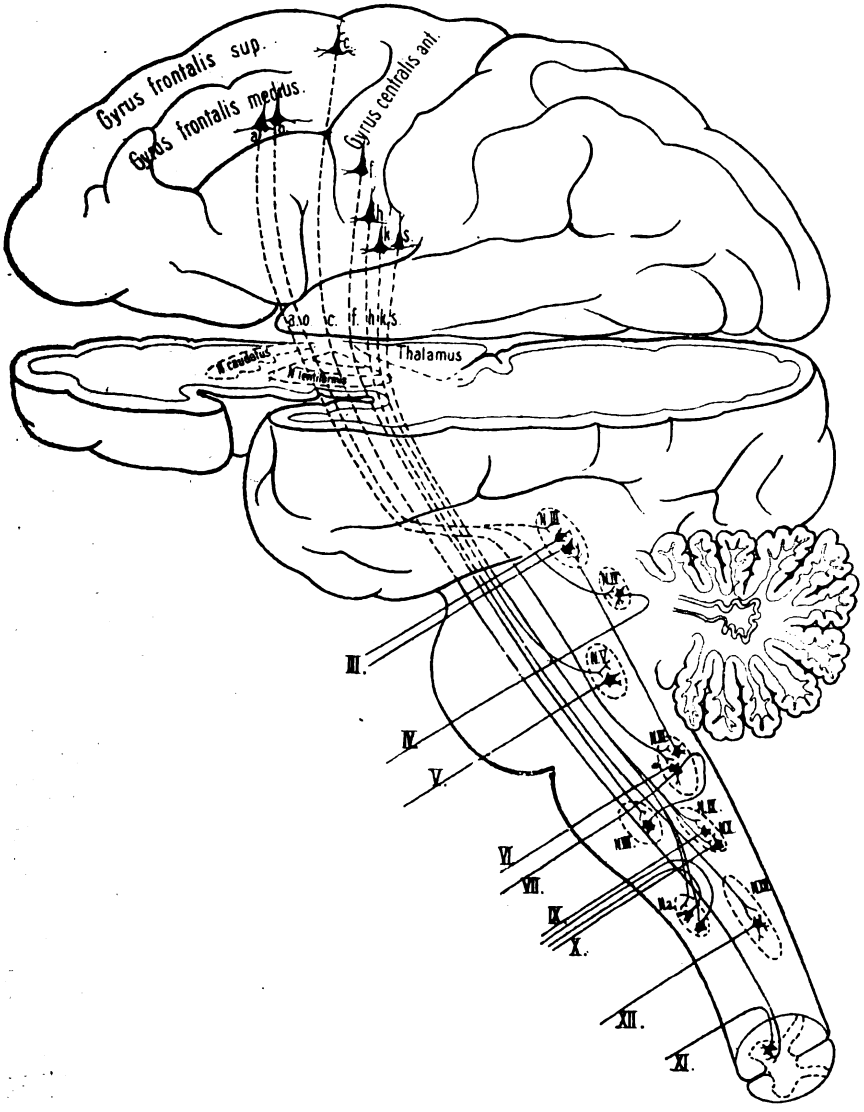

Fig. 208.

Zentrale Bahnen der motorischen Gehirnnerven. (Nach Bechterew.)

a, o Rindenzentren und Fasern für Oculomotorius und Abducens; *c* Rindenzentrum und Fasern für Accessorius; *f, h, k, s* Rindenzentren und Fasern für Antlitz (Facialis), Zungenbewegungen (Hypoglossus), Kaubewegungen (Trigeminus), Schlucken (Glossopharyngeus und Vagus); *N.III, N.IV* usw. die Kerne der motorischen Hirnnerven; *III, IV* usw. die Wurzeln der motorischen Hirnnerven.

gekreuzt ventralwärts und verlassen als Abducenswurzel (zur Innervation der Mm. recti laterales) zwischen verlängertem Mark und Brücke das Gehirn.

Die Axenzylinder des Trochleariskerns ziehen dorsalwärts, kreuzen sich vollständig im Gebiet des Velum medullare ant. und treten kaudal von der Vierhügelplatte aus.

Die Axenzylinder der Oculomotoriuskerne endlich ziehen größtenteils ventralwärts und ungekreuzt; andere, und zwar diejenigen des hinteren Teiles des Hauptkerns, kreuzen sich dorsal von den Kernen. Beide sammeln sich zu Bündeln, die zum großen Teil in lateral-konvexem Bogen zum Sulcus nervi oculomotorii verlaufen und dort austreten.

Das System des Nervus hypoglossus (Fig. 208) entsteht aus Axenzylindern von Zellen des unteren Abschnittes der vorderen Zentralwindung (abwärts vom Facialisgebiet). Seine Fasern gelangen zum Stabkranz, durchsetzen den vorderen, dem Knie angrenzenden Teil des hinteren Schenkels der Capsula interna und erreichen den Hirnschenkelfuß und die Brücke, wo sie dicht neben dem Facialis-System liegen. In der Pyramide verlaufen sie bis zur Höhe des Hypoglossuskerns, treten dann aus der Pyramide dorsalwärts hinaus, kreuzen sich zum größten Teil in der Raphe und endigen im Hypoglossuskern. Aus diesen Zellen hervorgehende Axenzylinder bilden die Hypoglossuswurzeln.

Die Systeme des Glossopharyngeus und Vagus entwickeln sich aus Axenzylindern der alleruntersten Felder des Gyrus centralis anterior (hinter der Wurzel der unteren Stirnwindung). Sie steigen im Stabkranz abwärts, durchsetzen die Capsula interna in der Nähe ihres Knies und verlaufen in der Basis pedunculi cerebri in Gesellschaft der Pyramidenbahn. Im verlängerten Mark kreuzen sie sich teilweise in der Raphe und begeben sich einerseits zu dem dorsalen kleinzelligen Vago-glossopharyngeuskern, andererseits zu dem Nucleus ambiguus.

Die aus den oberen Teilen des erstgenannten Kernes hervorgehenden Axenzylinder verlaufen unter dem Ventrikelboden lateralwärts und verlassen den Seitenteil des verlängerten Markes in Gestalt einzelner Bündel, die schließlich den Stamm des Nervus glossopharyngeus ausmachen. Einige Fasern ziehen medianwärts und gehen nach Überschreitung der Raphe in Wurzeln des Glossopharyngeus der anderen Seite über. Die aus den rostralen Teilen des Nucleus ambiguus hervorgehenden Axenzylinder verlaufen anfangs dorsalwärts und wenden sich nach Erreichung des Grau vom Boden des IV. Ventrikels lateralwärts zu den vorgenannten Glossopharyngeuswurzeln (für den M. stylopharyngeus).

Die Wurzelfasern des Nervus vagus entwickeln sich als Axenzylinder der kaudalen Teile beider Kerne und schlagen eine den vorigen Faserzügen sehr ähnliche Bahn ein. Sie liegen während ihres ganzen cerebralen Verlaufes kaudal von den Glossopharyngeuswurzeln. Aus ihnen entwickelt sich der Stamm des Nervus vagus.

Ein Teil der absteigenden Fasern der Hirnnerven begibt sich im unteren Abschnitt des Hirnschenkels zur Schleife als mediale und zerstreute accessorische Schleifenbündel und erreicht so seine Endkerne. Welche cerebrale Verbindungen der Gehirnnerven mit der Schleife zu den entsprechenden Nervenkernen gelangen, ist noch unbekannt; ein Teil der cerebralen Fasern des Vagus und Glossopharyngeus dürfte wohl im Wege der Schleife zum verlängerten Mark hinabziehen.

Zu den absteigenden Leitungsbahnen, welche die Hirnrinde unmittelbar mit motorischen Hirnnervenkernen und mit dem Rückenmark verbinden, tritt eine Reihe von Bahnen hinzu, die in subkortikalen Ganglien und in bestimmten Kernen des Hirnstammes unterbrochen werden. Fig. 209.

In erster Linie gehören hierher Leitungen, die aus der zentralen motorischen

Rindenzone hervorgehen und im Stabkranz zum medialen Kern des Thalamus hinabsteigen. Fasern, die aus Zellen dieses Kerns entstehen, erreichen den roten

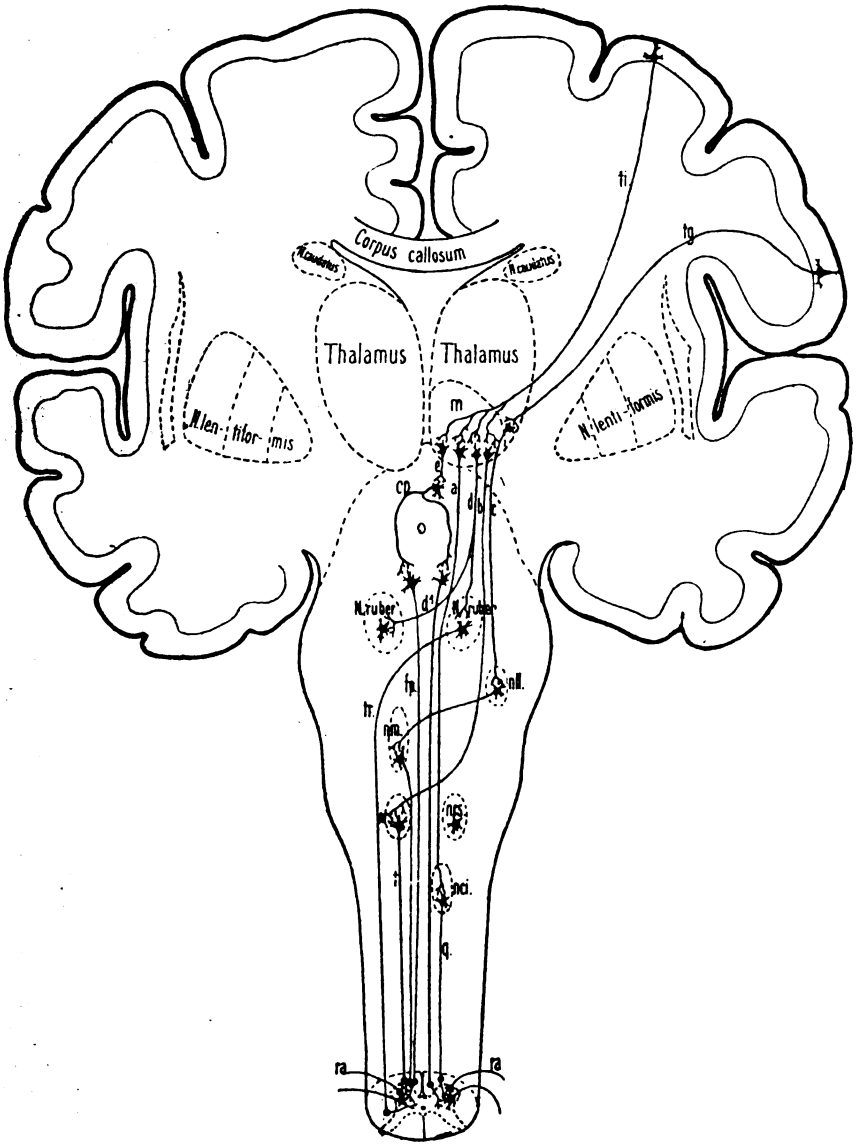

Fig. 209.

Absteigende Bahnen, welche durch den Thalamus treten. (Nach Bechterew.)

a Fasern, die vom Thalamus längs der Raphe abwärts verlaufen; *b* Fasern vom Thalamus zum Nucleus reticularis tegmenti; *c* Fasern vom Thalamus zum Nucleus lemnisci lat.; *cp* Fasern der Commissura post.; *d*, *d'* Fasern vom Thalamus zum Nucleus ruber der gleichen und der entgegengesetzten Seite; *e* Fasern vom Thalamus zum Stratum superficiale des oberen Vierhügels; *fp* absteigende Fasern des hinteren Längsbündels (Fasc. longitudinalis medialis); *m* Nucleus medialis thalami; *nci* Substantia reticularis grisea; *nll* Nucleus lemnisci lateralis; *nm* Nucleus medianus; *nrs* Nucleus reticularis tegmenti; *q* weiterer Verlauf der Bahn *a*; *ra* Fila radicularia antt.; *t* Fasern vom N. reticularis zum Rückenmark; *ti* kortiko-thalamische Fasern zum Nucleus medialis thalami; *tg* kortiko-thalamische Fasern aus dem kortikalen Stimmzentrum; *tr* Tractus rubrospinalis (Monakow.)

Haubenkern der gleichen Seite (zum Teil auch den der anderen Seite), und aus diesem gehen neue absteigende Fasern hervor, die in der basalen Forelschen Kreuzung die Mittellinie überschreiten und weiterhin als Monakowsches Bündel,

Tractus rubrospinalis, längs der Seitenfläche des verlängerten Markes abwärts ziehen. Auf dem Wege dahin gibt dieses System einen bestimmten Faserteil an den Facialis- und Trigeminuskern ab und geht in den Seitenstrang des Rückenmarkes über. Hier liegt es in ganzer Ausdehnung bis in das Sakralmark hinab ventral von der Pyramidenbahn (Fig. 60). Seine Elemente wenden sich schließlich gegen das Rückenmarksgrau und gewinnen Beziehungen zu Vordersäulenzellen, bezw. zu den Ursprungsstätten vorderer Rückenmarkswurzeln.

Eine weitere, durch den Thalamus hindurchtretende absteigende Bahn nimmt ebenfalls in der zentralen motorischen Rindenregion ihren Anfang, begibt sich im Stabkranze abwärts und erreicht den medialen Kern des Sehhügels. Aus Zellen dieses Kerns geht dann ein von Bechterew aufgefundener Faserzug hervor, der, medial neben den Fasern des Fasciculus retroflexus verlaufend, sich lateral dem hinteren Längsbündel anlagert, im Vierhügelgebiet ventrolaterale Richtung einschlägt, allmählich der Mittellinie näher rückt und den von Bechterew beschriebenen Nucleus reticularis der Brückenhaube erreicht. Seinerseits entsendet dieser Kern absteigende Faserzüge zu den Vorder-Seitenstranggrundbündeln (Fasc. ant. et lat. proprius) und von hier zu Zellen der Vordersäule bezw. zu den Ursprungsgebieten der vorderen Rückenmarkswurzeln.

Eine dritte Thalamusbahn, aus der zentralen motorischen Rindenzone hervorgehend und im Stabkranze abwärts verlaufend, erreicht gleichfalls den medialen Sehhügelkern. Ein hier entspringender, in Bechterews Institut (von Dr. Ernst) näher verfolgter Faserzug verläuft anfangs (zwischen Thalamus und Vierhügeln) ventromedial vom hinteren Längsbündel und nimmt dann dorsal vom Fasciculus retroflexus Platz. In Höhe des Nucleus ruber findet er sich ventral von der Fontänenkreuzung und medial von den Oculomotoriuswurzeln; in der Brückengegend rückt er in die Nähe der Raphe, berührt mit seinen ventralen Bündeln den dorsomedialen Rand des Lemniscus medialis, erreicht jedoch dorsal nicht das hintere Längsbündel. Im weiteren Verlauf dauernd der Raphe folgend, erschöpft sich der Faserzug gegen das verlängerte Mark hin und hört im Bereiche des unteren Zentralkerns vollends auf. Seine kaudale Bahn ist zwar nicht näher ermittelt, aber es ist wohl nicht zu bezweifeln, daß seine Elemente zu Zellen der Formatio reticularis medullae oblongatae in Beziehung treten. Neue Fasern, die hier entstehen, ziehen wahrscheinlich im Grundbündel des Vorder-Seitenstranges (Fasciculus ant. et lat. proprius) des Rückenmarkes kaudalwärts und gelangen zu Zellen der Vordersäule bezw. zu Ursprungszellen vorderer Rückenmarkswurzeln.

Ein weiteres absteigendes Fasersystem entwickelt sich aus der Großhirnrinde dicht hinter der unteren Stirnwindung am Orte des Stimmzentrums (Fig. 209). Es verläuft im Stabkranz zur Gegend des Thalamus bezw. zur Nachbarschaft des Corpus geniculatum mediale, wo es wahrscheinlich zu den hier vorhandenen Nervenzellen in Kontaktbeziehungen tritt. Hier entstehende neue Faserzüge verlaufen im Brachium quadrigeminum inf. zur Gegend des unteren Vierhügels, wo sie den Kern der lateralen Schleife erreichen, wenden sich dann medianwärts und gelangen unter partieller Kreuzung zum Nucleus centralis superior bezw. medialis. Absteigende Fasern laufen von hier, wie man voraussetzen kann, in der Formatio reticularis zu den laryngealen Kernen des Vagus und zum Respirations-Zentrum, das seinerseits mit den Phrenicuskernen des Halsmarkes in Verbindung steht. Die

Wurzeln der genannten Nerven bilden demgemäß das peripherische Neuron dieses Fasersystems.

Als ein kleines Fasersystem erscheinen die Bündel, die vom Thalamus zum oberflächlichen Grau des oberen Vierhügels gehen.

Ein absteigender Zug geht vom Thalamus durch den Bindearm zum Kleinhirn (s. unten).

Unter den Fasersystemen, die durch den oberen Vierhügel hindurchgehen, erwähnen wir zuerst die Züge aus den Zentralwindungen. Sie begeben sich im Stabkranz zur Capsula interna, gehen dann zum äußeren Felde des Hirnschenkels und erreichen schließlich das vordere Vierhügelganglion, zu dessen Zellen sie in Beziehung treten. Hier entspringende weitere Züge umgeben fächerförmig das zentrale Grau des oberen Vierhügels, lagern sich nach Erzeugung der Meynertschen Kreuzung ventral vom hinteren Längsbündel, dem sie sich (Fasciculus praedorsalis) teilweise hinzugesellen, und gelangen so zum verlängerten Mark, um darauf zum größten Teil spinalwärts zu ziehen.

Fortgesetzt wird dieses Fasersystem, dessen Elemente wahrscheinlich mit motorischen Zellen der Formatio reticularis Kontaktbeziehungen unterhalten, durch absteigende Bahnen der medioventralen Vorderstrangfelder. Hier liegt dieses System unmittelbar vor den Fasern des hinteren Längsbündels. Seine Fasern erreichen schließlich die Vordersäule und ziehen mit den vorderen Wurzeln weiter. Unterwegs werden überallhin Kollateralen zum hinteren Längsbündel und zu einigen Hirnnervenkernen (Trigeminus) abgegeben.

Im Bereich der Augenzentren des Scheitellappens entstehende Faserzüge begeben sich im Stabkranz zur Capsula interna und erreichen den oberen Vierhügel. Ihre Fortsetzung bilden, wie aus physiologischen Untersuchungen sich ergibt, Fasern, die aus Zellen des oberen Vierhügels hervorgehen und teils dorsal vom Aquaeductus Sylvii sich kreuzen, teils direkt in das hintere Längsbündel eingehen. Sie gelangen so zu den Augenmuskelkernen (Abducens, Oculomotorius, Trochlearis). Die Wurzeln der Augenmuskelnerven stellen ihre weitere Bahn dar.

Ein ausgedehntes Fasersystem entsteht im Hinterhauptlappen der Großhirnrinde, am Orte der occipitalen Sehzentren. Mit der Gratioletschen Sehstrahlung abwärtsziehend, gelangen sie zur Gegend des oberen Vierhügels, wo weitere Fortsetzungen hervorgehen, die in der hinteren Kommissur über dem Aquaeductus Sylvii sich partiell kreuzen; dann gehen sie in den Fasciculus longitudinalis medialis über und erreichen so die Kerne der Augenmuskelnerven, die die weitere Leitung der Bahn übernehmen.

Ein drittes, ähnlich sich verhaltendes Fasersystem kommt aus den hinteren Abschnitten des Schläfenlappens (Gebiet des temporalen Augenzentrums). Im Stabkranze herabsteigend gehen seine Fasern ebenfalls in die Gegend des oberen Vierhügels und in die Commissura posterior über, wo sie sich kreuzen und darauf zum hinteren Längsbündel und zu den Kernen der Augenmuskelnerven gelangen, denen die weitere Fortleitung des Fasersystems zufällt.

Als besonderer, durch den oberen Vierhügel durchtretender Faserzug ist der Tractus tecto-bulbaris (Münzer) zu nennen. Aus Zellen des oberen Vierhügels hervorgegangen, verläuft er an der entsprechenden Seite des Hirnschenkels bis zur unteren Brückengegend und verliert sich hier, da seine Fasern wahrscheinlich Zellen des Nucleus reticularis aufsuchen. Ein ganz ähnlicher Faserzug begibt sich

vom oberflächlichen Grau des oberen Vierhügels abwärts zur Brückengegend (Pawlow). Es handelt sich wohl um lokale Verbindungswege im Bereich des Hirnstammes.

Absteigende Fasern der oberen Schläfenlappengebiete (Gegend des Gehör-

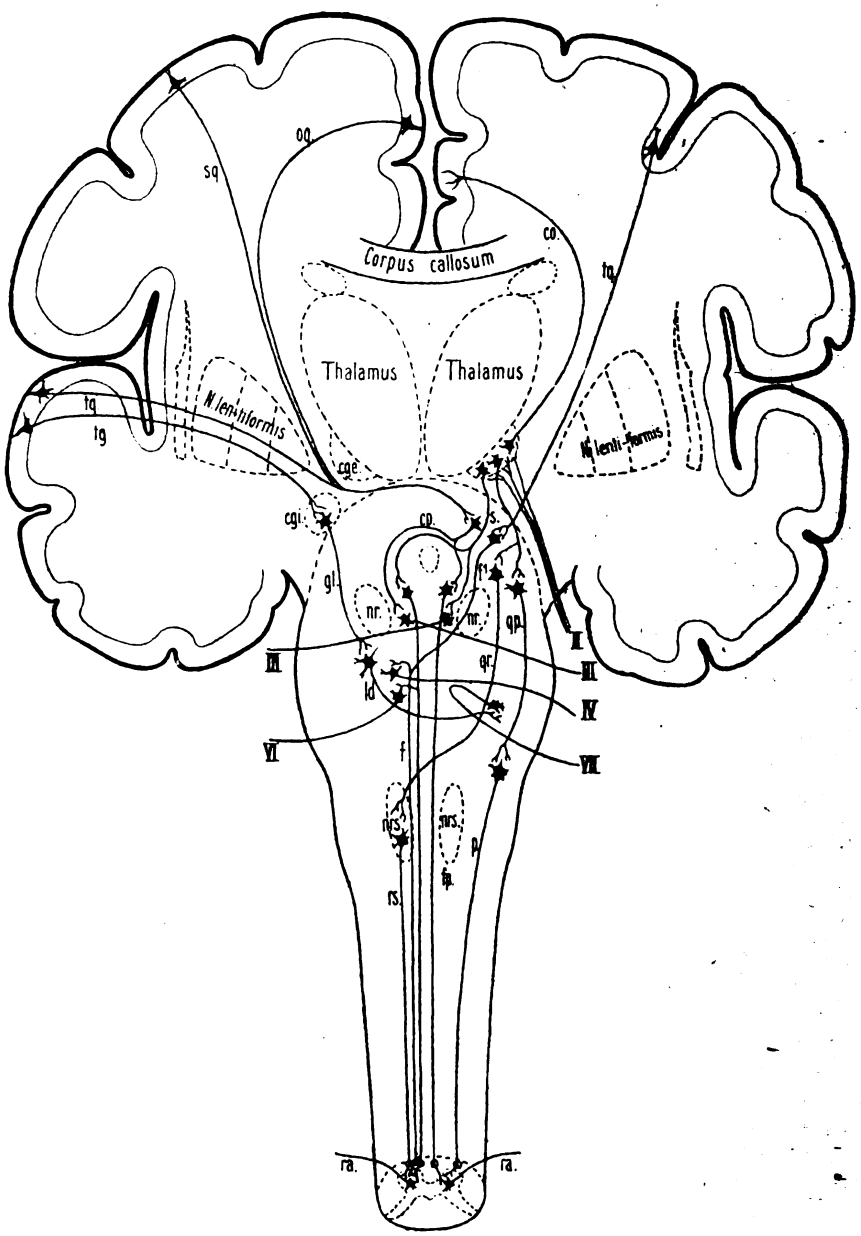

Fig. 210.

Absteigende Rindenbahnen, welche durch den oberen Vierhügel durchtreten. (Nach Bechterew)
II Opticus; *III* Oculomotorius; *IV* Trochlearis; *VI* Abducens; *VII* Facialis; *cge* Corpus geniculatum laterale; *cgi* Corpus geniculatum mediale; *co* Sehbahn vom Corpus geniculatum lat. zur Rinde d. Hinterhauptlappens; *cp* Commissura post.; f^1, *f* Fasciculus praedorsalis; *fp* Fasciculus longitudinalis medialis; *gl* Fasern aus dem Corpus geniculatum mediale zum Nucleus lemnisci lat.; *ld* deren weitere Bahn durch die Raphe zum Facialiskern (?); *nr* Nucleus ruber; *nrs* Nucleus reticularis; *oq* Fasern aus d. Hinterhauptlappen zur Commissura post.; *qp* Vierhügelbrückenbahn; *p* Brückenbahn zum Rückenmark; Fortsetzung von *qp*; *qr* Tractus tecto-bulbaris; *ra* Fila radicularia antt.; *rs* Bahnen aus dem Nucleus reticularis zum Rückenmark; *s* Fasern aus dem Corpus geniculatum laterale; *sq* Fasern aus der Parietalrinde zur Commissura posterior; *q* Fasern aus der Temporalrinde zur Commissura post.; *tg* Fasern aus der Temporalrinde zum Corpus geniculatum mediale.

zentrums) steigen im Stabkranz zur Gegend des medialen Kniehöckers herab (Ohrensystem s. Fig. 210). Ein neues hier beginnendes Neuron läuft mit dem Brachium quadrigeminum inf. zum Gebiet des unteren Vierhügels und erreicht auf vorläufig nicht näher ermittelte Weise den zur Innervation der Ohrmuskulatur in Beziehung stehenden Facialiskern. Physiologische Befunde deuten an, daß dieses System zu dem für die Ohrbewegungen bestimmten Teil des Facialiskerns gelangt.

Die Zentralwindungen entsenden Fasern, welche im Stabkranz die Richtung zum Globus pallidus des Linsenkerns (der auch einen Teil der Fasern vom Nucleus caudatus und Putamen in sich aufnimmt) einschlagen. Im Globus pallidus nimmt wiederum ein Teil der Fasern der von Bechterew aufgefundenen zentralen Haubenbahn ihren Ursprung, die in den zentralen Teilen der Haube verläuft, gegen die Medulla oblongata hin nach und nach ventrolateralwärts hinausrückt und dann lateral von der unteren Olive zu liegen kommt, wobei Beziehungen zu den Olivenzellen eingegangen werden. Fortgesetzt wird die Bahn durch den von Bechterew genauer verfolgten Fasciculus paraolivarius, der entsprechend dem Austrittsgebiete der vorderen Wurzeln im gesamten Halsmark abwärts zieht.

Aus den Zentralwindungen und anderen Gebieten der Großhirnrinde gehen Faserzüge durch den Fasciculus subcallosus (Fasciculus nuclei caudati) zur Gegend des Schweifkerns, wo sie zellulare Beziehungen anknüpfen. Vom Nucleus caudatus begibt sich andererseits der Fasciculus basalis zum dorsalen Abschnitt der Hirnschenkelbasis, bezw. zur Gegend des Corpus hypothalamicum und der Substantia nigra. Die weiteren Bahnen dieses Fasersystemes, das zu der Formatio reticularis Beziehungen hat, sind nicht ermittelt.

In dem alleruntersten Felde der Zentralwindungen entspringt ein System von Fasern, die im Stabkranz und durch die Capsula interna zum lateralen Abschnitt der Substantia nigra hinabsteigen (Fig. 211). Ihre weiteren Anschlüsse verlaufen unter teilweiser Kreuzung zu den motorischen Kernen des Trigeminus und Glossopharyngeus, deren Wurzeln das periphere Neuron dieses Fasersystems darstellen.

Die Züge des Fornix longus (Fig. 204) kommen aus der Gegend des Gyrus fornicatus. Teils den Balken durchsetzend, teils ihn als Striae longitudinales umgehend, nähern sie sich dem Riechfelde, mit dessen Zellen sie Kontaktbeziehungen anknüpfen. Die Zellen des Riechfeldes entsenden ihrerseits Fasern der Stria medullaris, die mit Unterbrechung im Nucleus habenulae in den Habenulae weiterziehen. Sie kreuzen sich an der Basis der Zirbel, verlaufen darauf im ventralen Abschnitt der Commissura posterior und gelangen zu den Kernen des hinteren Längsbündels; mit den Fasern, die aus diesem Kern in den Fasciculus longitudinalis medialis hineintreten, ziehen sie zum Vorderstrang des Rückenmarkes hinab. Sie nehmen hier die dorsaleren Teile des medialen Vorderstrangrandes für sich in Anspruch.

Ihre weitere Fortsetzung ist in Wurzelfasern der Vordersäulen zu suchen. Ein Teil der hierhergehörigen Fasern gewinnt möglicherweise Beziehungen zu den Kernen der Augenmuskelnerven. Ein anderer Teil des Systems begibt sich von den Habenulakernen im Fasciculus retroflexus zu dem Ganglion interpedunculare (Gudden), vor welchem eine teilweise Kreuzung zustande kommt. Ein im Ganglion interpedunculare entspringender Faserzug läuft gegen den Boden

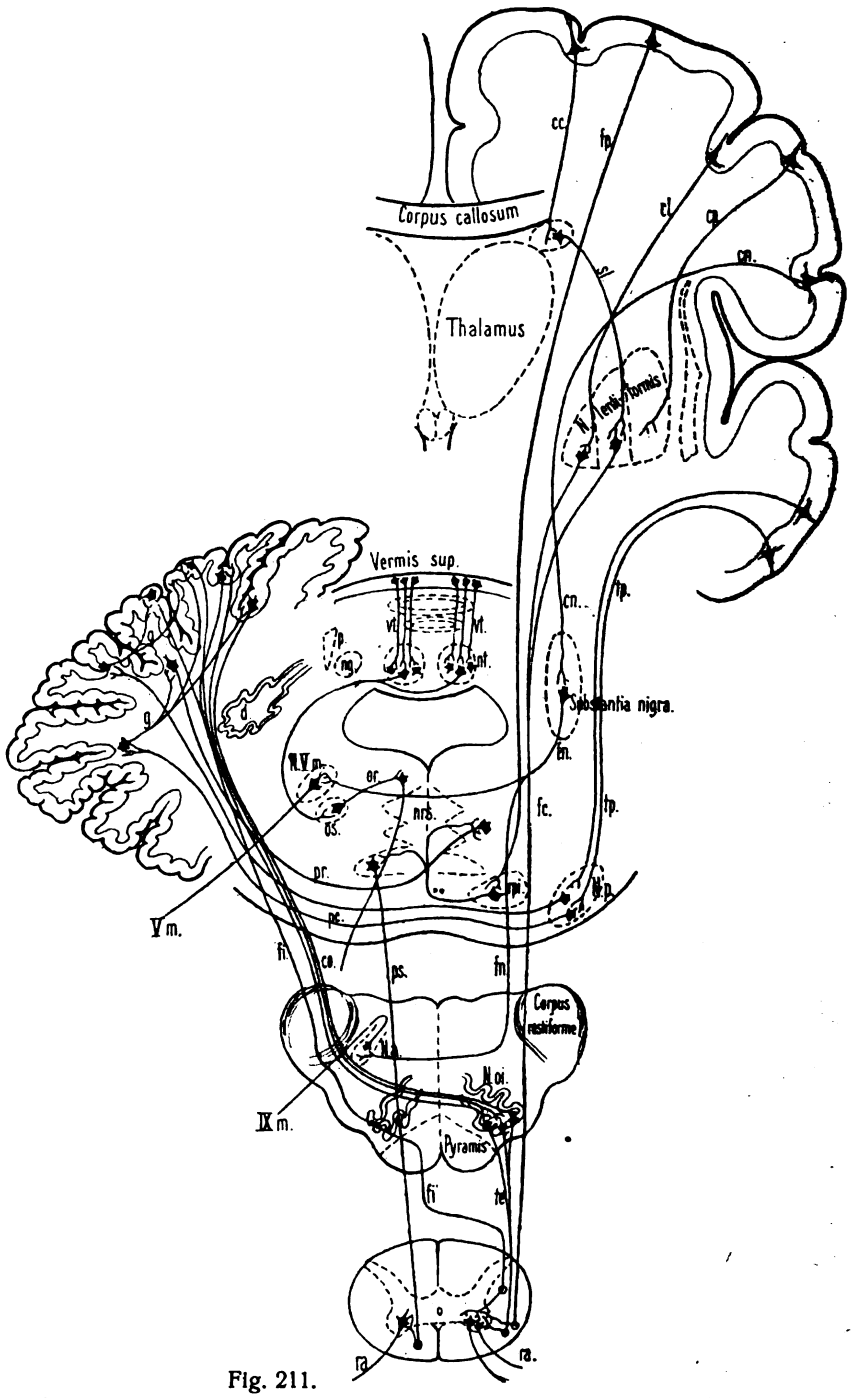

Fig. 211.

Absteigende Rindenbahnen, die durch Brücke und Kleinhirn durchtreten. (Nach Bechterew.)

Vm Portio motorica nervi trigemini; *IXm* motorische Fasern des Glossopharyngeus; *cc* kortiko-striale Bahn; *cl* subkortikale Bahn des Globus pallidus; *cn* kortikale Bahn zur Substantia nigra; *co* Fibrae cerebelloolivares; *cp* subkortikale Bahn des Putamen; *d* Nucleus dentatus; *fc* zentrale Haubenbahn; *fi* Fasern des intermediären Bündels; *fn* Fasern aus der Substantia nigra zu den motorischen Kernen des Trigeminus und Glossopharyngeus; *fp* frontopontine Bahn; *g* Guirlandenfasern; *N.a* Nucleus ambiguus; *N.Vm* Nucleus motorius nervi trigemini; *ng* Nucleus globosus; *N.oi* Nucleus olivaris inf.; *N.p* lateraler Brückenkern; *nrs* Nucleus reticularis; *nt* Nucleus tegmenti; *or* Fasern aus dem Nucleus olivaris sup. zum Nucleus nervi abducentis; *os* Nucleus olivaris sup.; *p* Nucleus emboliformis; *pc* Brückenganglien-Kleinhirnbahn; *pr* Verbindung des Kleinhirns mit der Formatio reticularis; *ps* Verbindungen des Nucleus reticularis mit dem Rückenmark; *ra* Fila radicularia antt.; *rpi* medialer Brückenkern; *sl* Verbindung des Nucleus caudatus mit dem Globus pallidus; *te* olivo-spinale Fasern (Fasciculus paraolivarius nach Bechterew); *tp* occipitotemporale Brückenbahn; *vt* Bahn vom Vermis sup. zum Nucleus tegmenti.

der vierten Hirnkammer zu einem besonderen Kern daselbst (Nucleus tegmenti Gudden), und letzterer gewinnt hier wahrscheinlich Beziehungen zu motorischen Hirnnervenkernen (Glossopharyngeus, Vagus usw.), deren Elemente das periphere Neuron des Systemes sind.

Das Fasersystem der Stria terminalis ist nicht näher untersucht. Es handelt sich wahrscheinlich um eine absteigende Bahn, die auch zu dem Riechfelde in Beziehungen steht.

Im Gebiete des kortikalen Riechzentrums, bezw. in der Gegend des Uncus gyri hippocampi, nimmt als Fimbria ein mächtiger Faserzug seinen Ursprung, der in das Gewölbe und seine Schenkel übergeht (Fig. 204). Auf dem Wege dahin begibt sich ein Teil der Fasern zur Stria medullaris und schlägt die Richtung zum Nucleus habenulae ein unter Anschluß an die vorhin geschilderten Fasersysteme. Ein anderer größerer Anteil der hierhergehörigen Fasern geht in Gesellschaft der Columnae fornicis zu dem basalen Corpus mamillare. Hier entstehen mit gemeinsamer Wurzel: 1. das Haubenbündel von Gudden, das zur Hirnschenkelhaube zieht und in den dorsalen Teilen der Formatio reticularis pontis den Guddenschen Kern erreicht, und 2. das Vicq d'Azyrsche Bündel, das nahe der Wand der dritten Gehirnkammer zum Nucleus anterior thalami hinaufsteigt. Die weiteren Anschlüsse dieser Bahnen sind noch näher zu verfolgen.

Eine ausgedehnte absteigende Bahn kommt aus der hinteren Stirnlappenregion, steigt im vorderen Schenkel der Capsula interna und im medialen Teil des Hirnschenkels abwärts und erreicht die medialen Brückenkerne (Fig. 211). Eine zweite, ähnlich angeordnete Bahn entspringt im Occipitotemporalgebiet des Endhirns. Sie zieht im Stabkranz abwärts, verläuft im hinteren Schenkel der Capsula int. und gelangt durch das laterale Feld des Hirnschenkels zu den lateralen Brückenkernen.

Die weiteren Fortsetzungen dieser beiden Systeme, namentlich des vorderen, steigen teilweise mit dem Fasciculus verticalis pontis zur Brückenhaube bezw. zur Formatio reticularis, hauptsächlich zum Nucleus reticularis tegmenti hinauf. Ihr weiterer Verlauf ist in absteigenden Fasern der Vorderseitenstranggrundbündel (Fasc. ant. und lat. proprius) bezw. in vorderen Rückenmarkwurzeln zu suchen.

Ein anderer Teil dieser Bahnen, vor allem die hinteren von ihnen, wird fortgesetzt durch Fasern des mittleren Kleinhirnschenkels, die aus den Brückenganglien hervorgehend, im Pons sich kreuzen und die Richtung zu den Kleinhirnhemisphären einschlagen. Ihre weitere Bahn bilden zentrifugale Kleinhirnfasern, die u. a. im Corpus restiforme, z. T. auch im Brachium pontis verlaufen.

Das Kleinhirn entwickelt mehrere bedeutsame Systeme von absteigendem Verlauf. Hierher gehören die Verbindungen der Rinde des Vermis superior mit dem Dachkern. Ein im Nucleus fastigii entstehender Faserzug, der über und zwischen beiden Kernen sich kreuzt, läuft im medialen Felde des hinteren Kleinhirnschenkels zur gleichseitigen Oberolive, die ihrerseits einen Faserzug zum Abducenskern entsendet.

Dem zentralen Kleinhirngebiet entstammt ferner ein Bündel von Fasern, die am medialen Teil des Corpus restiforme herabsteigen und zum Deitersschen Kern gelangen. Der hier entspringende Tractus vestibulospinalis begibt sich längs der ventrolateralen Umrandung des Rückenmarkes abwärts und verschiebt sich in den kaudalen Teilen des Rückenmarkes ventralwärts; seine Fasern gewinnen schließ-

lich Beziehungen zu Vordersäulenzellen und müssen dementsprechend weiterhin Anschluß an vordere spinale Wurzeln finden. Ein als kollaterale Abzweigung

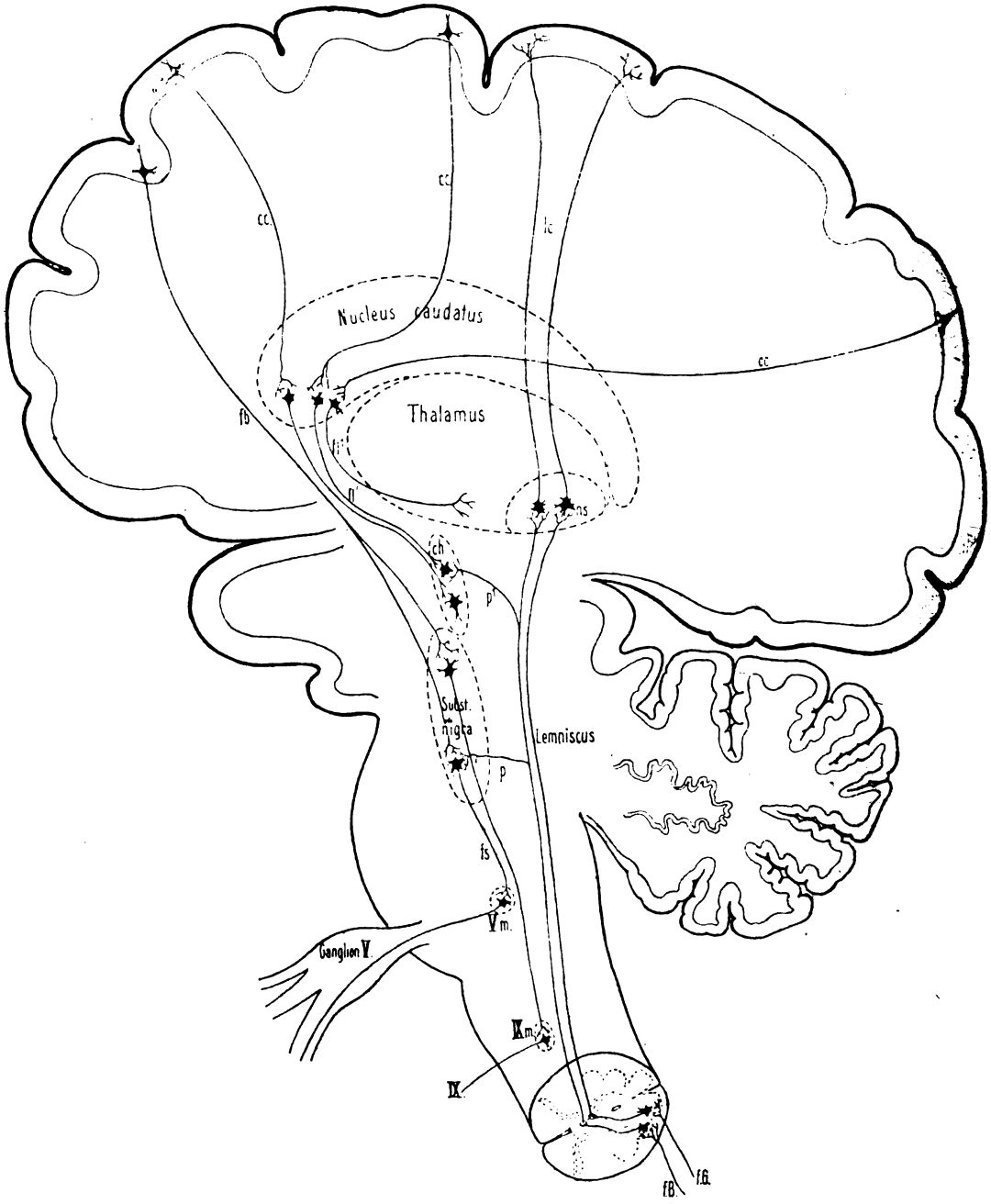

Fig. 212.

Die Verbindungen des Nucleus caudatus und die Schleifenbahn. (Nach Bechterew.)

Vm Nucleus motorius nervi trigemini; *IX* Fila radicularia nervi glossopharyngei; *IXm* Nucleus motorius n. glossopharyngei; *cc* kortiko-striale Bahnen; *ch* Corpus hypothalamicum; *fB* Fasciculus cuneatus (Burdachi); *fb* Fasern von der Hirnrinde zur Substantia nigra; *fG* Fasciculus gracilis (Golli); *fl* Fasern vom Nucleus caudatus zum Corpus hypothalamicum; *fl*¹ Fasern vom Nucleus caudatus zum Thalamus; *fs* Fasern von der Substantia nigra zu den motorischen Kernen des Trigeminus und Glossopharyngeus; *lc* subkortikale Bahn des Lemniscus medialis; *ns* sensibler Thalamuskern; *p*, *p*¹ Bahnen vom Lemniscus medialis zur Substantia nigra und zum Corpus hypothalamicum.

dieses Systems auftretender Faserzug läuft vom Deitersschen Kern zum hinteren Längsbündel, das Beziehungen zu den Kernen der Augenmuskelnerven vermittelt.

Ein zweites cerebellares System, das intermediäre Kleinhirnbündel, wird

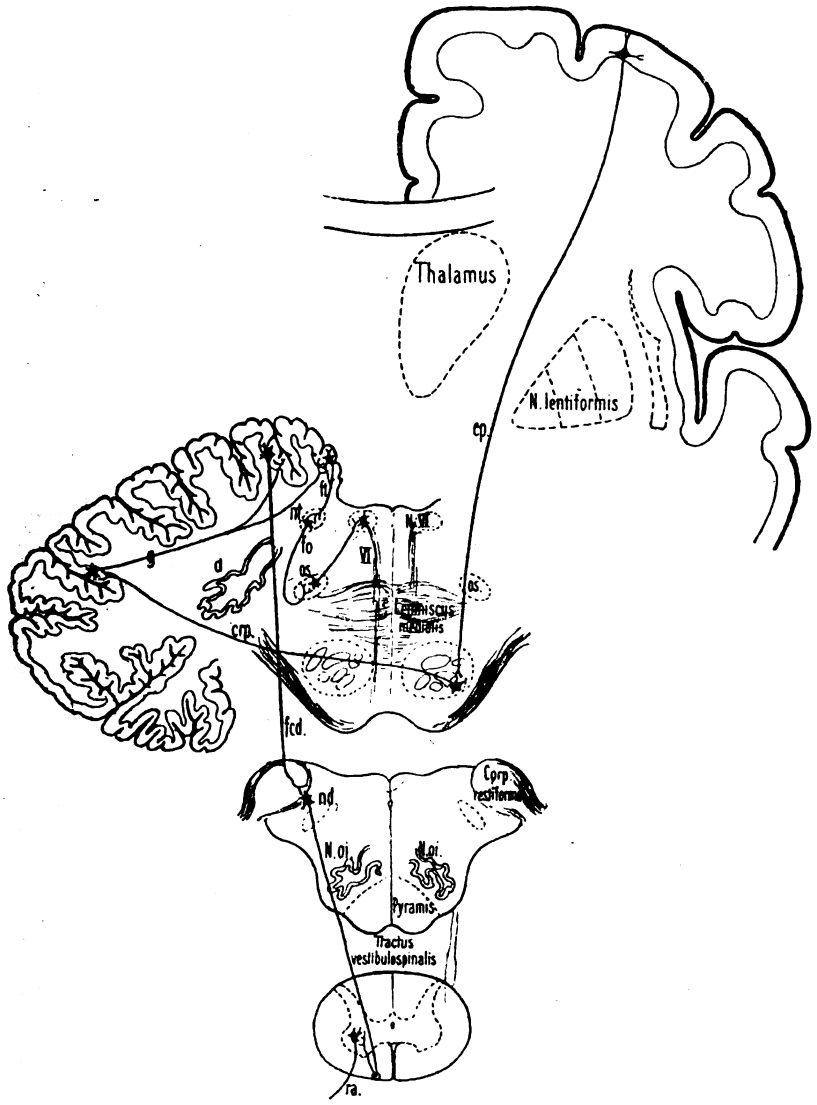

Fig. 213.

Die absteigenden Brückenbahnen und die absteigenden Kleinhirnbahnen. (Nach Bechterew.)

VI Fila radicularia nervi abducentis; *cp* Rindenbrückenbahn; *crp* Fasern, welche im Brachium pontis zum Kleinhirn ziehen; *d* Nucleus dentatus cerebelli; *fcd* Fasern vom Kleinhirn zum Deitersschen Kern (Nucleus vestibularis lat.); *fo* Fasern vom Nucleus tegmenti zum Nucleus olivaris sup.; *ft* Fasern von der Rinde des Wurms zum Nucleus tegmenti; *g* Guirlandenfasern; *N. VI* Nucleus nervi abducentis; *nd* Deitersscher Kern; *N.oi* Nucleus olivaris inf.; *nt* Nucleus tegmenti; *os* Nucleus olivaris sup.; *ra* Fila radicularia antt.

dargestellt durch Fasern, die das Kleinhirn durch das Corpus restiforme verlassen. An der Seitenfläche des verlängerten Markes hinabsteigend, dringen sie zur Pyramide (und zwar hauptsächlich zu derjenigen der gleichen Seite) vor (Fig. 211). Sie verlaufen weiterhin mit der Pyramidenseitenstrangbahn, zum größeren Teil

zwischen den Pyramidenfasern eingelagert, zum geringen Teil außerhalb dieser Bahn sich hinziehend. (Fig. 60.) Gleich anderen absteigenden Bahnen gelangt auch diese zu Zellen der Vordersäule, gewinnt Beziehungen zu ihnen und findet Anschluß an vordere Rückenmarkwurzeln. Zu den absteigenden Bahnen gehört ferner ein großer Teil der Fibrae cerebelloolivares (Fig. 211), die in Olivenzellen unterbrochen werden und als Fibrae olivo-spinales bis zur Vordersäule weiter ziehen; ihre periphere Bahn liegt in den vorderen Rückenmarkwurzeln. — Weniger bekannt sind absteigende Fasern, die das Kleinhirn mit den Seitenstrangkernen verbinden, sowie Fasern, die von der Flocke zum verlängerten Mark hinabsteigen. Auch der Fasciculus uncinatus, über dem Bindearm an dessen Eintrittsstelle im Cerebellum gelegen, gehört zu den absteigenden Leitungen.

Das Brachium pontis enthält zum Teil absteigende Fasern zur Brücke und zur Formatio reticularis.

Das absteigende Bündel des Bindearms (Mendel, Bechterew) kommt vom Thalamus, erscheint also als Fortsetzung kortiko thalamischer Bahnen. Anschluß findet dieser Faserzug an absteigende Kleinhirnbahnen, welche zu den zentralen Kernen des Cerebellum in Beziehung stehen. Von den aufsteigenden Fasern des Bindearms gehen absteigende Kollateralen als besonderes Bündel zum verlängerten Mark.

Zu erwähnen sind schließlich absteigende Bahnen, die im Bereich sensibler Nerven vorhanden sind. Aufgefunden sind solche Bahnen in den Bulbi olfactorii, in den Sehnerven, in der Gehörleitung, in den hinteren spinalen Wurzeln.

Außer den großen Leitungen zwischen Hirnrinde und Grau der Cerebrospinalaxe sind im Zentralnervensystem zahlreiche kurze Bahnen von lokaler Bedeutung verbreitet. Mehrere solche sind schon erwähnt worden, andere können nur bei näherem Eingehen auf detaillierte Verhältnisse Darstellung finden. Solche Verbindungen sind z. B. die Koordinationsfasern des Rückenmarks, die von den Strangzellen herrühren.

Zu erinnern ist auch an die ausgedehnten Systeme der Kommissuren- und Assoziationsbahnen, die überall im Rückenmark und Gehirn zur Ausbildung gelangen. Sie sind schon früher erwähnt worden. Über die Kommissurenfasern siehe S. 124, über die Assoziationsbahnen siehe S. 121. Eine kurze Zusammenstellung sei im folgenden gegeben.

III. Assoziationssysteme und Kommissurensysteme.

Im Rückenmark: Die Fasern der hinteren Kommissur. Die vordere Kommissur hingegen ist von Kreuzfasern eingenommen, so von den zentralen (kollateralen) Fortsetzungen der hinteren Wurzeln.

Im Hirnstamm: Fasern, welche die homonymen Kerne der motorischen und sensitiven Hirnnerven beider Seiten miteinander verbinden (kommissurale Fasern zwischen den beiden Tractus solitarii, zwischen den beiden vorderen Kernen des achten Nervenpaares, in der Trapezformation usw.); Fasern, welche die Kerne heteronymer Hirnnerven miteinander verbinden: hinteres Längsbündel, dorsales Längsbündel der grauen Substanz (Schütz), die Guddensche und die Meynertsche Kommissur usw.

Hierher gehören auch die Kochschen Verbindungsfasern zwischen den einzelnen Abschnitten des Hypoglossuskerns.

Im Kleinhirn: Fasern, welche die verschiedenen Gebiete seiner Rinde verbinden, große obere Wurmkreuzung, die guirlandenförmigen Fasern, ein Teil der Fasern der Flockenstiele.

Im Endhirn: Vordere Kommissur, in ihr eingeschlossen die Fasern, welche die beiden Tractus olfactorii miteinander vereinigen; der Balken, die Commissura hippocampi, endlich die Assoziationsbündel, welche im Zentrum semiovale oder in der Rinde selbst gelegen sind.

III. Die Hirnnerven, Nervi cerebrales.

Der Ursprung der Hirnnerven und ihre Austrittsstellen an der Hirnoberfläche sind schon S. 131—133 und S. 204—214 geschildert worden. Im Anschlusse hieran sind nunmehr die Durchtrittsstellen an der mit der Dura bekleideten Schädelbasis zu betrachten.

Durchtrittsstellen der Hirnnerven an der Schädelbasis. *Figg. 113, 215.*

I. Die Nervi olfactorii treten vom Bulbus olfactorius aus durch die Löcher der Lamina cribrosa des Siebbeines mit Durascheiden versehen zu der medialen und lateralen Wand der Nasenhöhle.

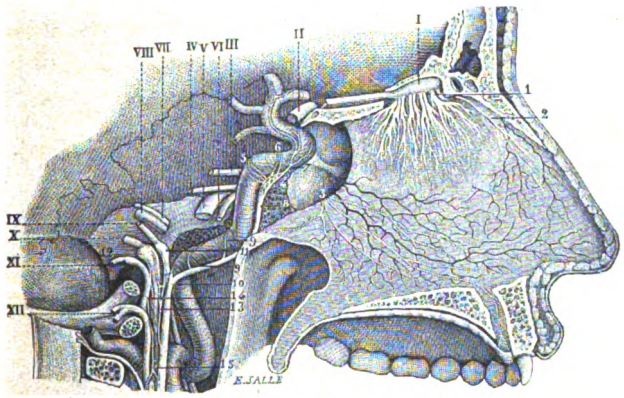

Fig. 214.

Verbreitung der Geruchsnerven an der Nasenscheidewand. (Von Hirschfeld und Leveillé.) 2:3.

Die rechte Seite der Nasenscheidewand liegt vor. Canalis caroticus und Foramen jugulare sind eröffnet. *I* Bulbus olfactorius; 1 Nervi olfactorii mediales; 2 Scheidewandzweig des N. ethmoidalis anterior; *II* N. opticus; *III* N. oculomotorius; *IV* N. trochlearis; *V* N. trigeminus; 3 N. nasopalatinus (Scarpae); 4 Plexus caroticus internus des Sympathicus; 5, 6, 7 Zweige desselben; 8 N. caroticus int.; 9 N. caroticotympanicus; 10 oberes Ende des Ganglion cervicale superius; *VI* N. abducens; *VII* N. facialis; *VIII* N. acusticus; *IX* N. glossopharyngeus; 11 sein Ganglion petrosum; *X* N. vagus; 12 sein Ganglion jugulare; 13 Verbindung der Nn. vagus und glossopharyngeus mit dem Ganglion cervicale superius n. sympathici; *XI* N. accessorius; 14 sein Ramus internus; *XII* N. hypoglossus; 15 sein Verbindungsast z. Ganglion cervicale superius n. sympathici.

II. Der N. opticus tritt, die A. ophthalmica deckend, durch das Foramen opticum zur Augenhöhle.

III. Der N. oculomotorius begibt sich zum Seitenrande des Processus clinoideus posterior und betritt den Porus oculomotorii der Dura; letzterer liegt auf der medialen Wand der Plica petroclinoidea lateralis der Dura und führt den Nerven durch die Fissura orbitalis superior zur Orbita.

IV. 1 cm hinter dem Porus oculomotorii liegt der enge, von der Plica petroclinoidea lateralis etwas überdachte Porus trochlearis der Dura, welcher den N. trochlearis aufnimmt und zur Orbita geleitet.

V. 1 cm hinter dem Porus trochlearis folgt der weite Porus trigemini, welcher in das Cavum semilunare führt; ersterer nimmt beide Wurzeln des Trigeminus, letzteres das Ganglion semilunare auf. Der Porus trigemini hat seine Lage unter der Plica petroclinoidea medialis und dem medialen Teil des Tentorium cerebelli s. Fig. 113.

VI. N. abducens. 5 mm medianwärts und rückwärts vom Porus trigemini liegt im Bereich des Clivus der kleine Porus abducentis; er befindet sich medianwärts von der Spitze der Schläfenbeinpyramide und näher der Medianebene als die drei vorhergehenden.

VII. und VIII. Der Facialis und Acusticus betreten den von der Dura ausgekleideten Porus et Meatus acusticus internus.

IX., X. und XI. Der Glossopharyngeus, Vagus und Accessorius ziehen zur vorderen oder Nerven-Abteilung des Foramen jugulare. Jener erhält dabei eine besondere, die beiden letzteren eine gemeinsame Durascheide.

XII. Der Hypoglossus betritt gewöhnlich in zwei größere Bündel gesondert den Porus hypoglossi, welcher demgemäß häufig doppelt ist. Er entspricht der inneren Mündung des Canalis hypoglossi des Os occipitale.

I. Nervi olfactorii. Figg. 214, 226.

Die vom Bulbus olfactorius ausgehenden blassen Riechfäden, etwa 20 an der Zahl, bilden keinen gemeinsamen Stamm, sondern treten je in eine mediale und in eine laterale Reihe gesondert und von scheidenartigen Fortsätzen der Hirnhäute umgeben, einzeln durch die Löcher der Lamina cribrosa zur Riechschleimhaut.

a) Die Nn. olfactorii mediales breiten sich in den oberen Teilen der Schleimhaut der Nasenscheidewand aus, indem sie zunächst in Furchen der perpendikulären Platte des Siebbeines verlaufen und untereinander in geflechtartige Verbindung treten. Fig. 214.

b) Die Nn. olfactorii laterales suchen die Schleimhaut der oberen und der mittleren Muschel auf und bilden auf ihrem Wege ein reichlicheres Geflecht als die mediales. Fig. 226. (Über ihre Endigung siehe Sinnesorgane.)

II. N. opticus.

Über den Tractus opticus, das Chiasma opticum siehe S. 85.

Der N. opticus dringt als zylindrischer Stamm von 4 mm Stärke, mit der A. ophthalmica an seiner unteren Seite, durch das Foramen opticum in die Augenhöhle, erhält beim Eintritte in jenes Loch zu seiner pialen und arachnoidalen Scheide noch eine Durascheide und inseriert an der hinteren Peripherie des Augapfels, 4 mm medial von dessen hinterem Pol (Fig. 219). 15—20 mm vom Augapfel entfernt tritt die A. centralis retinae in den Sehnerven ein und verläuft mit der gleichnamigen Vene in der Axe des Sehnerven zur Retina.

III. N. oculomotorius. Figg. 216—219.

Er entspringt aus den Nuclei oculomotorii des Mittelhirnes und verläßt dieses im Sulcus oculomotorii mit 10—15 Wurzeln, verläuft dann zwischen den Aa. cerebelli superior und cerebri posterior lateralwärts und vorwärts zum Seitenrande des Processus clinoideus posterior, betritt den Porus oculomotorii und zieht in der oberen Wand des Sinus cavernosus zur Fissura orbitalis superior und zur Orbita.

Er führt gegen 15000 meist starke markhaltige Nervenfasern, welche zu einer Anzahl sekundärer Bündel vereinigt sind. Im Stamme des Nerven sind auch vereinzelte Nervenzellen, kugelige und verästelte, zwischen den Fasern gefunden worden.

Schon intrakranial gibt der Nerv feine Fäden zu den pialen Arterien. In der oberen Wand des Sinus cavernosus empfängt er feine Fäden aus dem die A. carotis interna umstrickenden Plexus caroticus internus; in der Fissura orbitalis superior erhält er ferner feine sensible Fäden vom nahen N. ophthalmicus.

In der Fissura orbitalis superior nimmt er die mediale Ecke ein, hat den N. trochlearis lateral neben sich und tritt zwischen den beiden Ursprungsköpfen des M. rectus oculi lateralis durch. Gleich nach dem Eintritt in die Orbita teilt er sich in zwei Äste, einen oberen und einen unteren.

Der Ramus superior versorgt den M. rectus oculi superior und den M. levator palpebrae superioris.

Der Ramus inferior teilt sich in drei Zweige für die Mm. rectus medialis, rectus inferior und obliquus inferior.

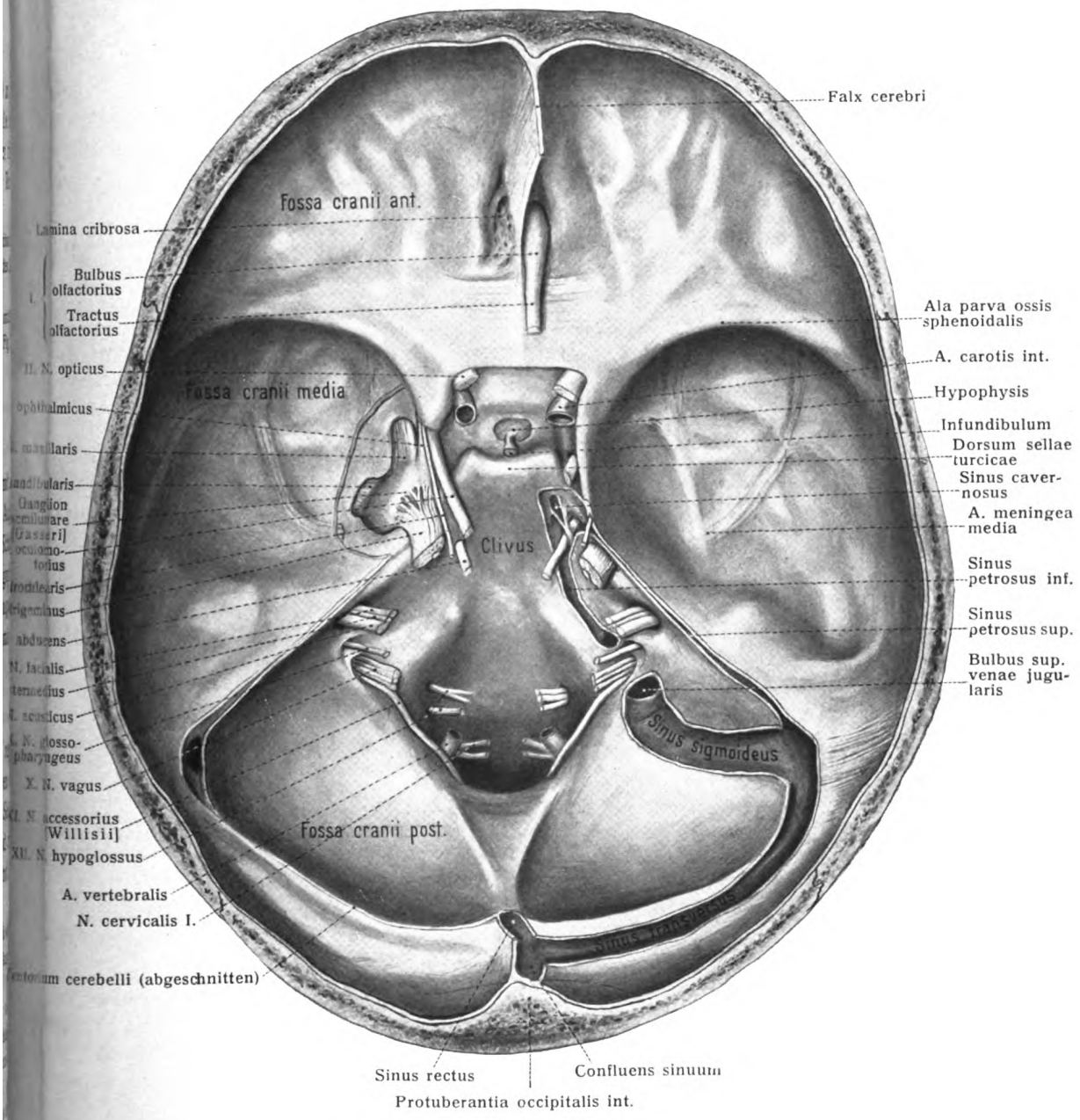

Fig. 215. Situs cavi cranii ($^{9}/_{10}$).

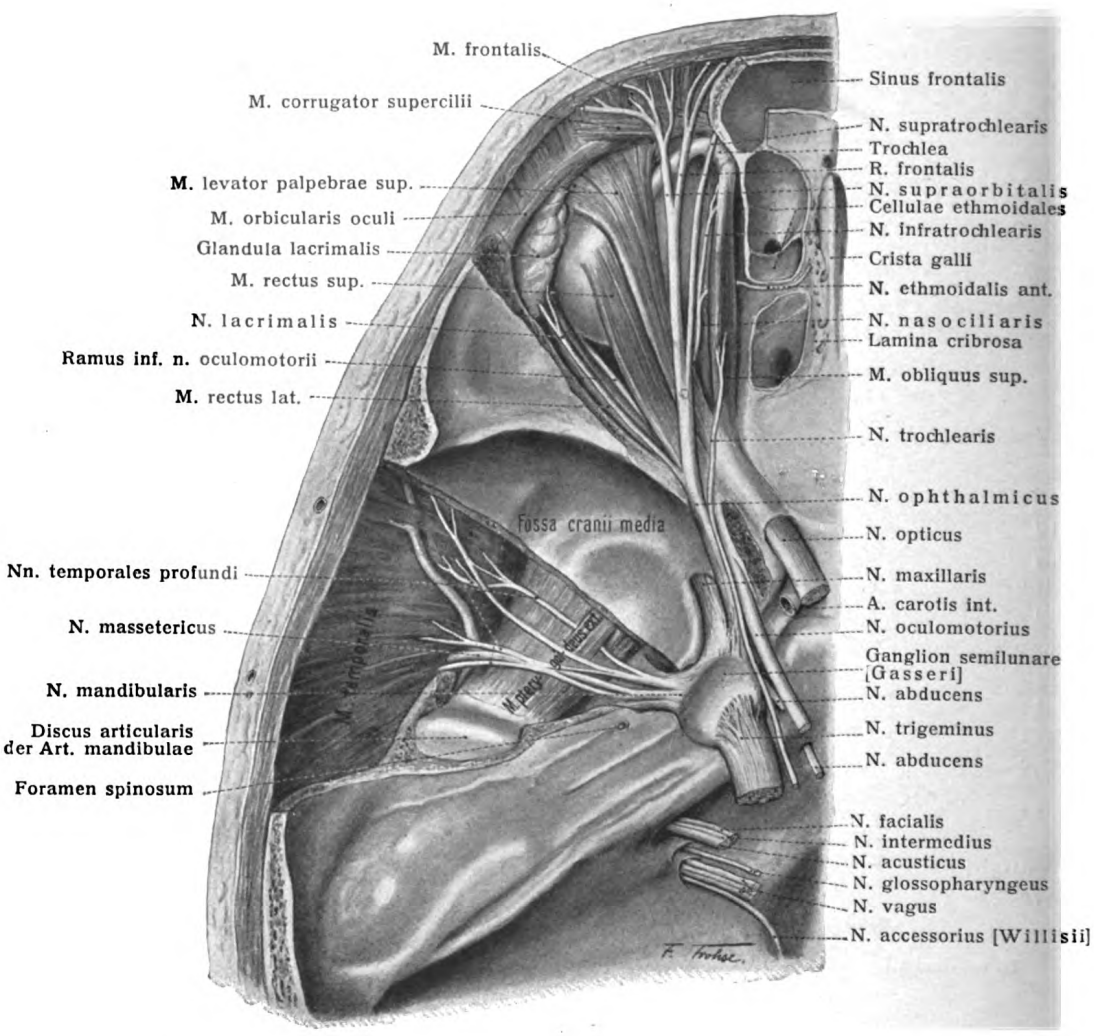

Fig. 216. Nerven der Augenhöhle von oben dargestellt ($^1/_1$).

Von letzterem Zweige geht auch ein kurzer Faden zum Ciliarganglion ab, die Radix brevis ganglii ciliaris.

Ganglion ciliare. *Figg. 217—219.*

Das Ciliarganglion ist ein plattes, vierseitiges Gebilde von etwa 2 mm Länge, welches im hinteren Abschnitt der Orbita, an der lateralen Seite des Opticus, zwischen diesem und dem M. rectus oculi lateralis liegt.

An den hinteren unteren Rand des Ganglion treten dessen sogenannte Wurzeln heran. Die Radix brevis s. motoria stammt aus dem Oculomotorius, ist stärker als die übrigen und zuweilen in zwei Fäden geteilt. Die Radix longa s. sensitiva kommt aus dem N. nasociliaris des Trigeminus und besteht oft aus mehreren feinen Fäden. Die Radix media s. sympathica wird von mehreren feinen Fäden gebildet, welche aus dem Plexus cavernosus des Sympathicus stammen, sich zum Teil den anderen Wurzeln anlegen, zum Teil am Ganglion vorbeiziehen und sich den Ciliarnerven beimischen.

Das Ganglion besteht aus multipolaren Nervenzellen mit vielen Dendriten und einem Neuriten (Retzius). Vom vorderen Rande, besonders von den vorderen Ecken des Ganglion entspringen 3—6 Nervi ciliares breves, welche sich durch Teilung bis auf etwa 20 vermehren und neben dem N. opticus zum Augapfel gelangen. Gewöhnlich läßt sich eine obere und eine untere Gruppe dieser Nerven unterscheiden. Zur unteren Gruppe gesellen sich die beiden ebenso verlaufenden Nervi ciliares longi aus dem I. Aste des Trigeminus.

Sämtliche Nn. ciliares dringen in der Umgebung des Sehnerven schräg durch die Tunica fibrosa oculi und ziehen zwischen ihr und der Tunica vasculosa oculi in Meridianrichtung nach vorn, indem sie unterdessen Ästchen an die Chorioidea abgeben. Am Anfange des Corpus ciliare teilen sie sich wiederholt und bilden im Inneren des Musculus ciliaris ein Ganglienzellen enthaltendes Geflecht, aus welchem die Nerven für den Musculus ciliaris, für die Iris und die Hornhaut des Auges hervorgehen. Die sympathische Wurzel führt dem Augapfel Gefäßnerven zu, die sich besonders in der Chorioidea und Iris verbreiten. Diese Wurzel enthält ferner Fasern, deren Reizung Pupillenerweiterung bedingt. Die kurze Wurzel bringt dem Ganglion Fasern zu, welche den M. sphincter pupillae und den M. ciliaris versorgen. Die lange Wurzel enthält sensible Fasern. Die sympathischen Bewegungsfasern haben übrigens ihren letzten Ursprung im cerebro-spinalen Systeme, und zwar im unteren Hals- und oberen Brustmark. Von diesem ausgehende Rami communicantes übermitteln sie dem Hals-Sympathicus, dieser aber dem Plexus caroticus und seinen bezüglichen Ästen.

Das Ganglion ciliare nimmt seinen entwicklungsgeschichtlichen Ursprung vom embryonalen Ganglion semilunare commune, von dem sich verschiedene Teile abgliedern, um sich zu sympathischen (motorischen) Ganglien zu gestalten. Ein vorderer abgegliederter Teil ist das Ganglion ciliare, welches darauf zu dem N. oculomotorius in nähere Beziehungen tritt. Bei niederen Wirbeltieren (Amphibien) ist das Ganglion durch Nervenzellen vertreten, welche sich über größere Bahnstrecken des Oculomotorius verteilen. Bei Ungulaten, Nagern, Carnivoren sitzt das Ganglion unmittelbar dem Oculomotorius an (Schwalbe). Dies Verhalten des Ganglion weist auf die morphologische Zugehörigkeit des N. oculomotorius zum Trigeminusgebiet hin.

Nach Apolant (Arch. mikr. Anat., 47. Bd., 1896) ist bei Katzen das G. ein sympathisches, das in die Bahn der zum Ciliarmuskel und zum Sphincter pupillae ziehenden Oculomotoriusfasern eingeschaltet ist.

Bei Vögeln ist das G. nach v. Lenhossek (Arch. mikr. Anat., 76. Bd., 1911) ein in die Bahn des Oculomotorius eingeschaltetes „motorisches Schaltganglion". Seine Zellen haben keine Ähnlichkeit mit den Nervenzellen des Sympathicus der Vögel, allerdings zeigen sie einen Anklang an die sympathischen Zellen der Amphibien. Bei der Beurteilung dieser Befunde wird man daran denken müssen, daß die Vögel und Reptilien gestreifte Muskelfasern in Iris und Corpus ciliare haben.

Fig. 217.

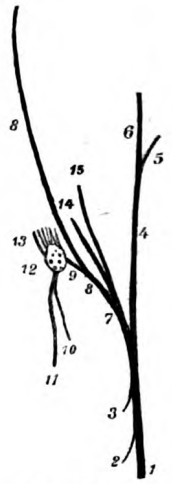

Fig. 218.

Fig. 218. **Astfolge des N. oculomotorius** (linke Seite). 1 Stamm; 2 Verbindung mit dem Sympathicus; 3 Verbindung mit dem Nervus ophthalmicus; 4 Ramus superior; 5 Zweig für den Levator palpebrae superioris; 6 Zweig für den M. rectus superior; 7 Ramus inferior; 8 Zweig für den M. obliquus inferior; 9 Radix brevis ganglii ciliaris; 10 Radix sympathica; 11 Radix longa; 12 Ganglion ciliare; 13 Nn. ciliares breves; 14 Zweig für den M. rectus inferior; 15 Zweig für den M. rectus medialis.

Fig. 217. **Ansicht der Augenmuskelnerven von oben.** Rechte Seite. (Von Hirschfeld und Leveillé.) 1:1. Der N. ophthalmicus trigemini ist kurz abgeschnitten; der Ring, an welchem die Augenmuskeln rings um die Eintrittsstelle des Sehnerven in die Augenhöhle entspringen, ist eingeschnitten und auseinandergelegt, wobei zugleich die vorderen Stücke der Muskeln entfernt sind. Ein Teil des Sehnerven ist weggeschnitten, um den M. rectus inferior sichtbar zu machen. An dem Augapfel selbst ist ein Teil der Sklera und Cornea entfernt, wodurch der Verlauf der Ciliarnerven hervortritt. *a* oberer Teil der Carotis interna an der Stelle, wo sie aus dem Sinus cavernosus hervortritt und die A. ophthalmica abgibt; *b* M. obliquus superior; *b'* sein vorderer durch die Rolle gehender Teil; *c* M. levator palpebrae superioris; *d* M. rectus superior; *e* M. rectus medialis; *f* M. rectus lateralis; *f'* seine zurückgebogene Ursprungssehne; *g* M. rectus inferior; *h* Ansatzstelle des M. obliquus inferior. *II* Sehnervenkreuzung; *II'* Eintrittsstelle des Sehnerven in den Augapfel; *III* N. oculomotorius; 1 Ramus sup. desselben; 2 Ramus inf.; 3 langer Ast desselben zum M. obliquus inferior, mit Abgabe der Radix brevis zum Ganglion ciliare; von diesem Ganglion gehen kurze Ciliarnerven aus, welche die Sklera durchbohren; einige derselben gelangen bei 3' zu dem Ciliarmuskel; *IV* N. trochlearis; 4 Verzweigung desselben am M. obliquus superior; *V* große sensible, *V'* kleine motorische Wurzel des Trigeminus, nach vorn das Ganglion semilunare und die drei Äste des Nerven; *VI* N. abducens; 6 seine Verteilung am M. rectus lateralis.

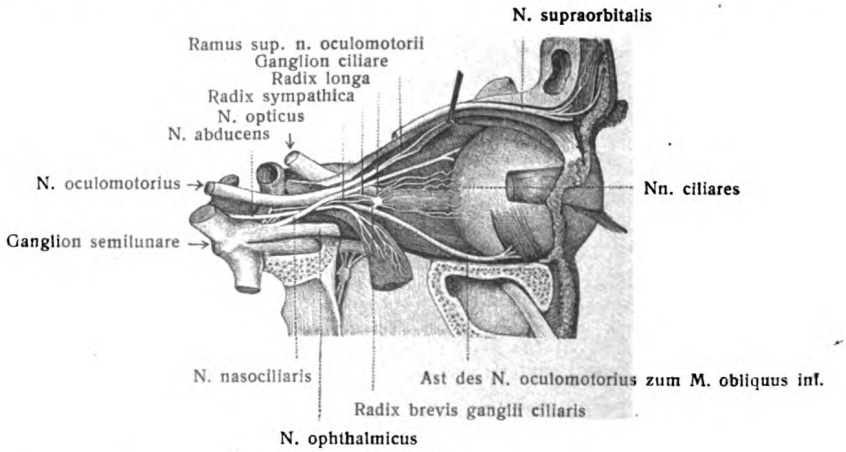

Fig. 219.

Nerven der rechten Augenhöhle, von der lateralen Seite betrachtet. (Von Hirschfeld und Leveillé.) 3:4. Der Musculus rectus lateralis ist durchschnitten und mit seinem hinteren Ende abwärts gebogen. Die laterale Wand der Orbita ist entfernt.

IV. N. trochlearis. Figg. 215—217.

Nachdem er in den Porus trochlearis der Dura mater gelangt ist, verläuft er in einem kleinen Kanal der Dura längs des Ramus I. n. trigemini zur Fissura orbitalis superior. In der Augenhöhle angelangt, wendet er sich über den Ursprung des M. levator palpebrae superioris zum M. obliquus oculi superior und tritt in denselben ein.

Er ist der dünnste der Hirnnerven mit gegen 1200 Fasern, nimmt einen sympathischen Faden vom Plexus cavernosus und einen sensiblen vom Ramus I. n. trigemini auf.

V. N. trigeminus. Figg. 215, 216, 219—231.

Er verläßt die Brücke mit einer stärkeren, 50 Bündel umfassenden sensiblen Wurzel, Portio major, und einer schwächeren motorischen Wurzel, Portio minor (Fig. 74). Darauf betritt er den Porus trigemini und das Cavum semilunare der Dura mater. In letzterem schwillt die sensible Wurzel zu dem mächtigen, einem spinalen Ganglion entsprechenden Ganglion semilunare (Gasseri) an und hat die motorische Wurzel an ihrer medialen Seite, ebenso wie es bei den Spinalnerven der Fall ist. Fig. 217.

Das Ganglion liegt auf der dorsalen Fläche des Felsenbeines in der Impressio trigemini (siehe Abt. II, S. 79). Der konkave Rand des Ganglion ist nach hinten, zur sensiblen Wurzel, der konvexe Rand nach vorn gewendet. Vom konvexen Rande gehen drei große Äste ab, der Nervus ophthalmicus, N. maxillaris, N. mandibularis. In letzteren Ast, der außerdem viele sensible Elemente enthält und der stärkste der drei Äste ist, geht die ganze motorische Wurzel über. Das Ganglion semilunare ist seinem morphologischen Wesen nach das spinalartige Ursprungsganglion der sensiblen Wurzel des Trigeminus.

Die Zellen der Radix mesencephalica sollen nach älterer Anschauung ihren Neuriten zur motorischen Portion senden, nach Willems (1911) aber sind diese Zellen einem Spinalganglion homolog und dienen der Muskelsensibilität; dagegen sprechen die Befunde von Terni (Mon. zool. ital. 1912) zugunsten der motorischen Natur dieser Zellen.

I. N. ophthalmicus. Figg. 216, 220.

Der Augenast des Trigeminus ist der schwächste der drei Äste, zieht lateral vom Sinus cavernosus und N. abducens zur Fissura orbitalis superior und hat hier den N. trochlearis über sich.

Während seines Verlaufes im Sinus cavernosus nimmt er einige Fädchen vom Plexus caroticus auf, entsendet je einen Faden zum Oculomotorius, Trochlearis, Abducens und versorgt dadurch letztere mit sensiblen Fasern. Noch intrakranial entsendet er einen feinen Ramus meningeus, den N. tentorii, welcher sich nach hinten wendet und sogleich an den Trochlearis anlegt, um mit langgestreckten feinen Fäden im Zelte sich zu verbreiten und die Wandungen des Sinus petrosus superior, Sinus transversus und Sinus rectus zu versorgen.

Vor dem Eintritt in die Fissur teilt sich der N. ophthalmicus in seine drei Endäste, den medial gelegenen N. nasociliaris, den in der Mitte befindlichen N. frontalis und den lateralen N. lacrimalis.

1. N. lacrimalis. Figg. 216, 222.

Der Tränennerv zieht längs des lateralen oberen Randes der Orbita über dem M. rectus lateralis zur oberen Tränendrüse und teilt sich hinter dieser in einen oberen und einen unteren Ast. Der obere Ast gibt feine Fäden an die Tränendrüse, Rami lacrimales, dringt durch sie hindurch und verästelt sich darauf in der Konjunktiva und der Haut am lateralen Augenwinkel, sowie im oberen Augenlide, Ramus palpebralis.

Der untere Ast begibt sich an der lateralen Orbitawand abwärts und verbindet sich mit dem N. zygomaticus des Ramus II trigemini: Ramus anastomoticus cum nervo zygomatico (Fig. 222). Von der vorn konvexen Seite dieser Anastomose entspringen mehrere aus beiden Nerven stammende Fädchen, welche in die Tränendrüse eintreten (E. Bischoff).

Die Fasern für die Tränensekretion kommen von dem Ganglion sphenopalatinum des II. Trigeminusastes; der zu diesem Ganglion tretende N. petrosus superficialis major enthält die aus der Medulla oblongata stammenden sekretorischen Fasern.

2. N. frontalis. Figg. 216, 219, 235, 236.

Der Stirnast, der stärkste der drei Endäste, läuft unmittelbar unter dem Dache der Orbita und der Periorbita, als weißer Strang hindurchschimmernd, auf dem M. levator palpebrae superioris vorwärts. Hinter der Augenhöhlenmitte teilt er sich in den dünnen, medianwärts ziehenden N. supratrochlearis und den starken N. supraorbitalis, welcher in der Richtung des Stammes zur Incisura supraorbitalis zieht.

a) Der N. supratrochlearis folgt dem oberen Rande des M. obliquus superior und teilt sich an der medialen Seite der Trochlea in einen oberen und einen unteren Endzweig.

Der obere Zweig verläßt die Orbita über der Trochlea, durchbohrt den M. orbicularis oculi sowie den M. frontalis und endigt mit Zweigen zum oberen Augenlide, zur Nasenwurzel und zur angrenzenden Stirnhaut.

Der untere Zweig zieht von der Trochlea abwärts und verbindet sich konstant mit dem N. infratrochlearis aus dem N. nasociliaris. Von dem vorn konvexen anastomotischen Bogen entspringen feine Fäden für die Haut und die Konjunktiva des medialen Augenwinkels.

b) Der N. supraorbitalis setzt die Richtung des Stammes fort, gibt hinter dem Margo supraorbitalis den Ramus frontalis, welcher in der Incisura frontalis liegend zur Stirn zieht, ab und gelangt selber durch das Foramen supraorbitale (oder die Incisura) zur Stirngegend. Beide Nerven durchbohren den M. orbicularis oculi, M. corrugator supercilii und M. frontalis und breiten sich als Rami frontales in der Stirnhaut bis zur Scheitelgegend aus. Mit je einem lateralwärts absteigenden Ast versorgen sie auch die Haut und Konjunktiva des oberen Augenlides. An der Incisur sendet der Nerv dem Stirnbein und dem Periost Zweige zu.

3. N. nasociliaris. Figg. 216, 219, 226, 235, 236.

Der N. nasociliaris gelangt zusammen mit dem Oculomotorius und Abducens zwischen den beiden Ursprungsbündeln des M. rectus lateralis in die Orbita und begibt sich über dem Sehnerven und unter dem M. rectus superior zur medialen Orbitawand. In der Gegend des Foramen ethmoidale anterius spaltet er sich in seine beiden Endäste, den N. infratrochlearis und den N. ethmoidalis anterior. Vor der Spaltung entsendet er die lange oder sensible Wurzel des Ganglion ciliare, Radix longa ganglii ciliaris, sowie einen oder zwei Nn. ciliares longi, die an der medialen Seite des N. opticus zum Augapfel ziehen, und den N. ethmoidalis post., welcher zusammen mit einem R. orbitalis des Ggl. sphenopalatinum zum Foramen ethmoidale post. zieht. Von den beiden Endästen des N. nasociliaris verläuft:

a) Der N. infratrochlearis unter dem M. obliquus superior an der medialen Orbitawand nach vorn zur Trochlea und teilt sich in einen oberen und einen

unteren Zweig. Der obere verbindet sich mit dem N. supratrochlearis und zieht zum oberen Augenlid, Ramus palpebralis sup.; der untere, Ramus palpebralis inf., versorgt den Tränensack (als ein ursprüngliches Hautstück), die Caruncula lacrimalis und sendet auch feine Fäden zur Haut am medialen Augenwinkel.

b) Der N. ethmoidalis anterior, die Fortsetzung des Nasociliaris gelangt durch das Foramen ethmoidale anterius zur Schädelhöhle, zieht von der Dura bedeckt auf der Lamina cribrosa nach vorn, um durch eine vordere Öffnung (Foramen cribro-ethmoidale) in die Nasenhöhle einzutreten. Hier teilt er sich in drei Zweige, Rami nasales anteriores: und zwar zwei für die Schleimhaut der

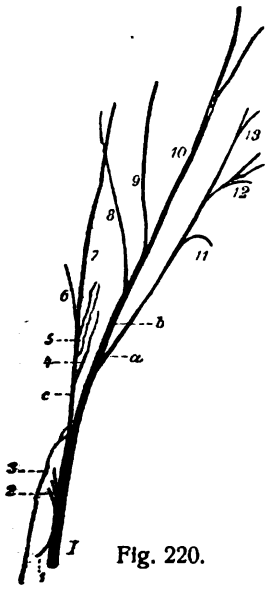

Fig. 220.

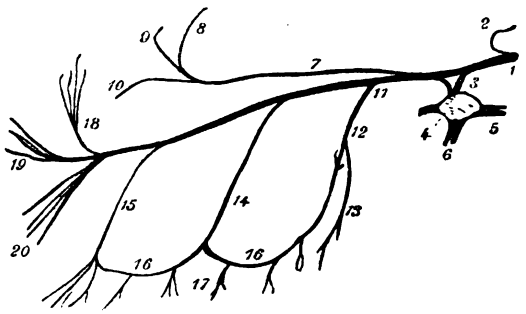

Fig. 221.

Fig. 221. **Astfolge des N. maxillaris.**

1 Stamm des N. maxillaris; 2 N. meningeus (medius); 3 Nn. sphenopalatini; 4 Ganglion sphenopalatinum; 5 N. canalis pterygoidei (Vidii); 6 Nn. palatini; 7 N. zygomaticus; 8 Ramus anastomoticus cum n. zygomatico vom N. lacrimalis des N. ophthalmicus; 9 R. zygomaticotemporalis; 10 Ramus zygomaticofacialis; 11 N. infraorbitalis; 12, 13 Rami alveolares supp. postt.; 14 Ramus alveolaris superior medius; 15 R. alveolaris superior anterior; 16, 16 Plexus dentalis superior; 17 Rami dentales et gingivales superiores; 18 Rr. palpebrales inferiores; 19 Rr. nasales externi; 20 Rr. labiales superiores des N. infraorbitalis.

Fig. 220. **Astfolge des Nervus ophthalmicus.**

I N. ophthalmicus; 1 Verbindung mit dem Sympathicus; 2 sensible Zweige für die motorischen Augennerven; 3 N. tentorii; 4 Radix longa des Ganglion ciliare; 5 Nn. ciliares longi; 6 N. ethmoidalis; 7 N. infratrochlearis; 8 N. supratrochlearis; 9 R. frontalis; 10 N. supraorbitalis; 11 R. anastomoticus cum n. zygomatico; 12 Rami lacrimales; 13 Ramus palpebralis; *a* N. lacrimalis; *b* N. frontalis; *c* N. nasociliaris.

Nasenhöhle, Rami nasales interni, einen für die äußere Nasenhaut, Ramus nasalis externus.

Die Rami nasales intt. sind:

α. Rami nasales mediales, für den vorderen Teil der Schleimhaut des Nasenseptum. Fig. 214, 2.

β. Rami nasales laterales; sie ziehen am vorderen Ende beider Siebbeinmuscheln vorbei und verbreiten sich in der Schleimhaut des vorderen Teiles der Seitenwand der Nasenhöhle. Fig. 226.

γ. Ramus nasalis externus; er läuft in einer Rinne des Os nasale abwärts, dringt darauf durch ein Loch des Nasenbeins, oder zwischen Os nasale und Cartilago nasi lat. zur äußeren Haut der Nase und erstreckt sich bis zur Nasenspitze, um die Haut dieser Gegend zu versorgen. Figg. 227, 236.

II. N. maxillaris. Figg. 221—224, 226, 227.

Der zweite Ast des Trigeminus tritt durch das Foramen rotundum in die Fossa pterygopalatina, von hier aus durch die Fissura orbitalis inferior zum Boden der Augenhöhle und in den Infraorbitalkanal des Oberkiefers.

Noch innerhalb der Schädelhöhle sendet er einen oder zwei feine Fäden, N. meningeus (medius), rückläufig zur Dura, die sich im Gebiet des vorderen Astes der A. meningea media verbreiten und mit dem N. spinosus des III. Astes verbinden.

Die äußeren Äste des Ramus II sind folgende drei: N. zygomaticus, N. infraorbitalis, Nn. sphenopalatini.

1. N. zygomaticus. Figg. 222, 227.

Er entspringt vom Stamme in der Fossa pterygopalatina und betritt durch die Fissura orbitalis inferior die Orbita. Dort ist er durch den Ramus anastomoticus cum nervo zygomatico verbunden mit dem N. ophthalmicus. An deren lateraler Wand tritt er in den Canalis zygomaticus und spaltet sich innerhalb desselben in zwei Äste, diese sind:

a) Der Ramus zygomaticotemporalis, welcher aus dem Foramen zygomaticotemporale in die Schläfengrube tritt, den M. temporalis und die Fascia temporalis durchbohrt und die Haut der vorderen Schläfengegend versorgt. Fig. 227.

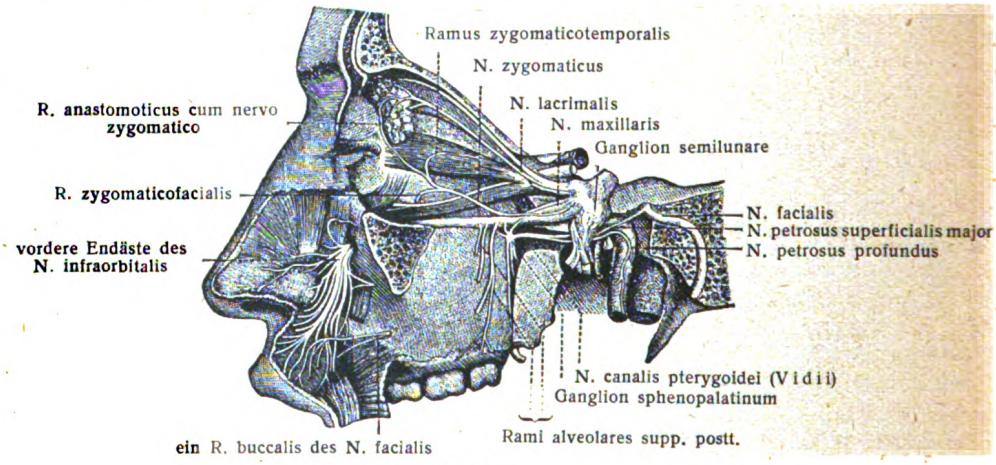

Fig. 222.

Verzweigung des N. maxillaris. (Von Hirschfeld und Leveillé.) 3:5.
Die laterale Wand der linken Augenhöhle ist entfernt und die Weichteile in der Umgebung des Oberkiefers sind größtenteils wegpräpariert.

b) Der Ramus zygomaticofacialis gelangt durch das Foramen zygomaticofaciale mit einem oder zwei Zweigen zur Gesichtsfläche des Jochbeines, durchbohrt den M. orbicularis oculi und versorgt die Haut in der Wangengegend, wobei er mit peripheren Zweigen des N. facialis sich verbindet. Fig. 227.

Häufig tritt die Teilung des Nerven schon innerhalb der Orbita ein und jeder der beiden Äste geht durch einen besonderen Kanal (siehe Abt. II, S. 105).

2. N. infraorbitalis. Figg. 222, 223, 227, 235, 236.

Er bildet die Fortsetzung des Stammes und gelangt durch die Fissura orbitalis inferior zum Boden der Augenhöhle und zum Sulcus, sowie zum Canalis infraorbitalis. Er tritt durch das Foramen infraorbitale zur Gesichtsfläche des Oberkiefers und löst sich in drei Astgruppen auf. Von der Fossa pterygopalatina bis zum Foramen infraorbitale gehen aus ihm als ventralwärts ziehende Äste die Nn. alveolares superiores hervor, welche drei Abteilungen bilden.

a) Rami alveolares superiores posteriores. Figg. 222, 223.

Es sind gewöhnlich zwei. Sie entspringen schon vor dem Eintritt des N.

infraorbitalis in die Orbita und ziehen neben der gleichnamigen Arterie am Tuber maxillare abwärts.

Ein hinterer Zweig bleibt mit einem Teil seiner Fasern an der Außenwand des Oberkiefers und versorgt das Zahnfleisch in der Gegend der Molaren und den benachbarten Teil der Wangenschleimhaut. Die übrigen Zweige treten durch die Foramina alveolaria posteriora des Oberkiefers zur lateralen hinteren Wand der Kieferhöhle. Hier ziehen sie in unvollständigen Kanälen des Knochens nach vorn, verbinden sich geflechtartig mit dem R. alveolaris superior medius und entsenden feine Fäden zur Schleimhaut der Kieferhöhle, sowie die Nn. dentales für die drei Molaren.

b) Ramus alveolaris superior medius. Fig. 223.

Er löst sich vom N. infraorbitalis im Sulcus infraorbitalis ab, zieht in einem besonderen Kanälchen, teilweise in einer Rinne der lateralen Wand der Kieferhöhle herab, sendet Verbindungen nach hinten zu den Rr. alveolares superiores poste-

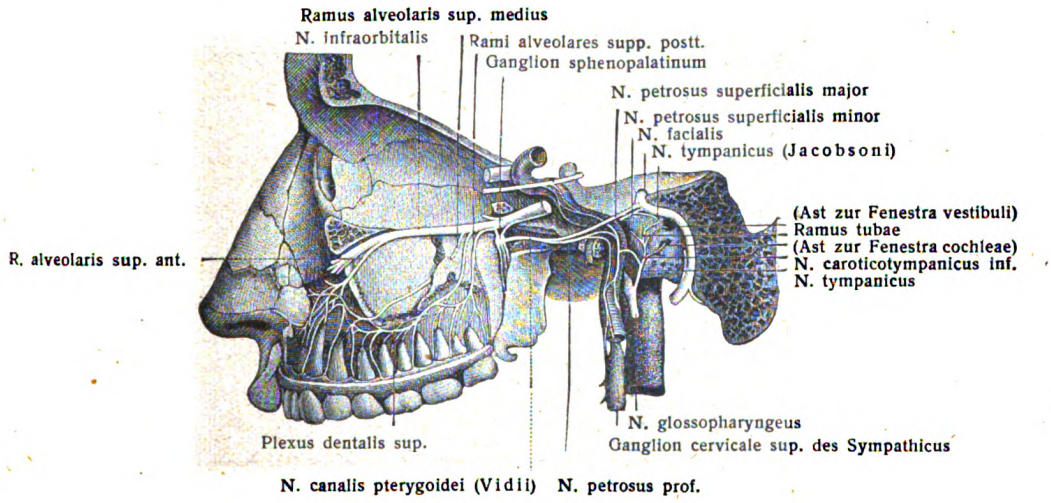

Fig. 223.

Nervus maxillaris trigemini und Ganglion sphenopalatinum. (Von Hirschfeld und Leveillé.) 2:3.

riores, nach vorn zu dem R. alveolaris superior anterior und endet mit feinen Zweigen in den beiden Praemolaren und in dem zugehörigen Zahnfleischgebiet.

c) Ramus alveolaris superior anterior. Fig. 223.

Er löst sich vom N. infraorbitalis in der Nähe des Foramen infraorbitale ab und dringt durch ein besonderes Kanälchen in der vorderen Wand der Kieferhöhle zum Alveolarrande vor. Hier trennt sich von ihm ein für die Nasenhöhle bestimmter Ramus nasalis ab; der Rest, Rr. dentales, ist für die Eck- und die Schneidezähne des Oberkiefers bestimmt.

Die Rami dentales des letzteren verbinden sich mit dem mittleren und den hinteren Alveolarnerven zum ausgedehnten Plexus dentalis superior, dessen Konvexität alveolarwärts gerichtet ist. Zum Teil dicht unter der dünnen Schleimhaut der Kieferhöhle, zum Teil im Knochen gelegen, gibt der Plexus die Nerven für die Alveolen und die Zähne des Oberkiefers ab: Rami dentales superiores und Rami gingivales superiores.

Der genannte Ramus nasalis zieht durch ein besonderes Kanälchen zur

Schleimhaut des vorderen Teiles des Bodens der Nasenhöhle. Er geht eine Verbindung mit dem N. nasopalatinus (Scarpae) ein. Siehe S. 269.

d) Die Endäste des N. infraorbitalis, in welche er sich nach dem Austritt aus dem Canalis infraorbitalis teilt, gehen Verbindungen mit dem Nervus facialis ein. Dadurch entsteht der sogenannte Pes anserinus minor. Die Äste heißen:

α. Rr. palpebrales inferiores; meist sind ein medialer und ein lateraler Zweig vorhanden; sie wenden sich um den unteren Rand des M. orbicularis oculi zum unteren Augenlid.

β. Rr. nasales externi et interni, 2—3; sie verteilen sich in der Haut der Seitenwand der Nase, des Nasenflügels und Nasenloches.

γ. Rr. labiales superiores, 3—4; sie ziehen unter dem M. quadratus labii superioris abwärts, verzweigen sich in der Haut und Schleimhaut der Oberlippe bis zum Mundwinkel.

In der Medianebene des Gesichtes gehen die Nn. infraorbitales beider Seiten Anastomosen ein und überkreuzen sich teilweise. Funke, E, und Zander, R., Beiträge zur Anatomie des N. maxillaris n. trigemini. 1896. Ein Schema der Innervation der Ober- und Unterlippe, an welchem u. a. die mediane Überkreuzung der beiden Nn. infraorbitales deutlich ist, gibt Fig. 15, Abt. IV.

3. Nn. sphenopalatini. Figg. 221—223.

Die Nn. sphenopalatini bestehen aus einem oder zwei kurzen Nerven, welche zur Flügelgaumengrube ziehen und sich vom unteren Rande des N. maxillaris alsbald in ein plattes dreiseitiges Ganglion, Ganglion sphenopalatinum, einsenken.

Ganglion sphenopalatinum. Figg. 221—224, 226, 234.

Das in der Fossa pterygopalatina gelegene sympathische Ganglion sphenopalatinum ist 2—3 mal größer als das Ganglion ciliare und steht mit drei Wurzeln in Verbindung, einer sensiblen (den Nn. sphenopalatini des II. Trigeminusastes), einer motorischen (dem N. petrosus superficialis major) und einer sympathischen (dem N. petrosus profundus); die beiden letzteren Wurzeln treten als N. canalis pterygoidei (Vidii) miteinander vereint zum Ganglion. Dasselbe besteht aus multipolaren Nervenzellen. Seine Äste sind 1. die Rr. nasales posteriores superiores et inff., 2. die Nn. palatini und 3. die Rami orbitales.

a) **Wurzeln** des Ganglion sphenopalatinum.

α. Die sensiblen Nn. sphenopalatini.

Ein Teil dieser Fasern zieht an dem Ganglion vorbei, ein anderer durchsetzt dasselbe, beide nehmen Fasern aus dem Ganglion mit sich und ziehen in der Bahn der Nn. palatini und der Rr. nasales posteriores superiores zum weichen und harten Gaumen sowie zur Schleimhaut eines großen Teiles der Nasenhöhle.

β. Der N. petrosus superficialis major. Figg. 222—224, 226, 234.

Er entspringt am Ganglion geniculi des N. facialis, tritt aus dem Hiatus canalis facialis hervor, verläuft im Sulcus n. petrosi superf. majoris zur Synchondrosis sphenopetrosa und durchbohrt sie lateral vom Porus caroticus internus, um mit dem N. petrosus profundus zusammen durch den Canalis pterygoideus (Vidii) zum Ganglion zu treten. Er enthält motorische Fasern aus dem Facialis, wahrscheinlich aber auch sensible Fasern, die aus dem N. sphenopalatinus stammen und in die periphere Bahn des Facialis übergehen (siehe N. facialis und Leitungsbahnen).

γ. Der N. petrosus profundus. Figg. 222—224, 226.

Er geht hervor aus dem lateralen Aste des N. caroticus internus des Sympathicus, durchbricht die Synchondrosis sphenopetrosa, begibt sich in den Canalis pterygoideus und vereinigt sich hier mit dem vorigen. Beide zusammen bilden den N. canalis pterygoidei (Vidii), welcher den Canalis pterygoideus durchläuft und in den hinteren Rand des Ganglion einmündet. Der Petrosus profundus ist eine Grenzstrangverbindung zwischen dem Ganglion cervicale superius und dem Ganglion sphenopalatinum (siehe Sympathicus).

b) **Äste** des Ganglion sphenopalatinum.

α. Rr. nasales posteriores superiores.

Sie treten durch das Foramen sphenopalatinum aus der Flügelgaumengrube in die Nasenhöhle und sind mediale, sowie laterale Zweige.

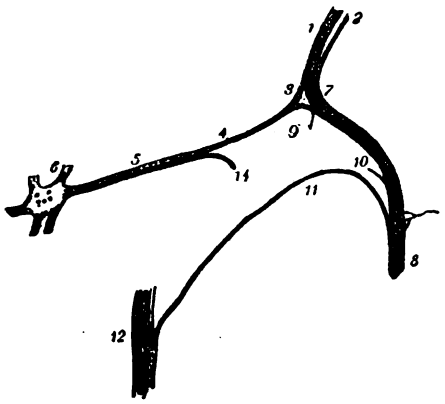

Fig. 224.

Fig. 224. N. canalis pterygoidei und Chorda tympani.
1 N. facialis; 2 N. intermedius; 3 Ganglion geniculi; 4 N. petrosus superficialis major; 5 N. canalis pterygoidei (Vidii); 6 Ganglion sphenopalatinum; 7 Knie des N. facialis; 8 Facialis am Foramen stylomastoideum; 9 Ramus anastomoticus c. plexu tympanico; 10 N. stapedius; 11 Chorda tympani; 12 N. lingualis; 14 N. petrosus profundus.

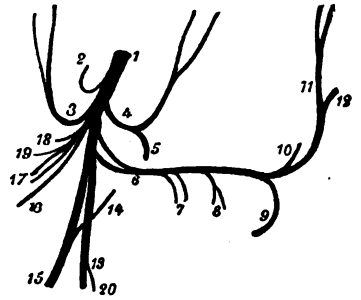

Fig. 225.

Fig. 225. Astfolge des R. III trigemini.
1 N. mandibularis; 2 N. spinosus; 3 N. temporalis profundus anterior; 4 N. temporalis profundus posterior; 5 N. massetericus; 6 N. auriculotemporalis; 7 Rami articulares; 8 Rr. parotidei; 9 Ramus anastomoticus mit dem N. facialis; 10 N. meatus auditorii externi; 11 Rami temporales superficiales; 12 Ramus auricularis anterior; 13 N. alveolaris inferior; 14 Chorda tympani; 15 N. lingualis; 16 N. buccinatorius; 17 N. pterygoideus internus und externus; 18 N. tympanicus; 19 N. tensoris veli palatini; 20 N. mylohyoideus.

Die Rami nasales postt. supp. mediales, 2—3 Fäden, verzweigen sich teilweise im oberen Abschnitt des Septum nasi; einer von ihnen aber, N. nasopalatinus (Scarpae) (Fig. 214, 3), hat längeren Verlauf, zieht zwischen Periost und Schleimhaut mit der Arteria nasalis post. septi im Septum vorwärts und abwärts zum Canalis incisivus. In diesem Kanale verbinden sich die Nerven beider Seiten miteinander und schicken feine Zweige zum vorderen Teil der Gaumenschleimhaut. Während seines Verlaufes am Septum versorgt der Nerv den unteren Teil der Septum-Schleimhaut mit sensiblen Zweigen und geht vor dem Eintritt in den Canalis incisivus die S. 268 erwähnte Verbindung mit dem Ramus nasalis des R. alveolaris superior anterior ein. Die Gaumenäste des Nerven verbinden sich mit dem N. palatinus anterior.

Die Rami nasales postt. supp. laterales (Fig. 226), 6—10 zarte Fäden, verzweigen sich zum Teil, indem sie durch das Foramen sphenopalatinum, sowie durch Öffnungen im vorderen Abschnitt des Canalis pterygopalatinus zur Nasenhöhle dringen, in der Schleimhaut des hinteren Gebietes beider Siebbeinmuscheln,

des oberen Nasenganges und der hinteren Siebbeinzellen; zum Teil gelangen sie, indem sie nach hinten verlaufen, zum Schlundgewölbe und verbreiten sich in der Schleimhaut des oberen Umfanges der Choanen, des Ostium pharyngeum tubae auditivae und der Keilbeinhöhle.

β. Die Nn. palatini. Fig. 226.

Es sind drei Zweige, welche den Canalis pterygopalatinus und seine beiden Seitenkanäle durchziehen.

Der N. palatinus anterior (Fig. 226), der stärkste der drei Zweige, zieht durch den Canalis pterygopalatinus und das Foramen palatinum majus zum harten Gaumen, teilt sich in 3—4 Zweige, die in den Sulci palatini nach vorn verlaufen, und versorgt die Schleimhaut des harten Gaumens, ihre Drüsen und das Zahnfleisch. Er anastomosiert am Foramen incisivum mit dem N. nasopalatinus. Während seiner Bahn im Canalis pterygopalatinus schickt er die Rr. nasales posteriores inferiores (laterales) zur Schleimhaut der unteren Muschel, sowie des mittleren und unteren Nasenganges. Fig. 226.

Der N. palatinus posterior (Fig. 226) durchzieht den Canalis palatinus posterior, sowie das hintere der Foramina palatina minora und gelangt zum weichen Gaumen; er versorgt dessen untere Schleimhautfläche mit sensiblen Zweigen.

Der motorische Nerv des M. levator veli palatini, welcher nach älterer Anschauung vom N. palatinus post. stammen sollte, kommt aus dem Plexus pharyngeus, siehe S. 289.

Der N. palatinus medius (Fig. 226), der schwächste der drei Nn. palatini, gelangt durch das laterale der Foramina palatina minora zur Gegend der Tonsillen und zur benachbarten Schleimhaut.

γ. Rami orbitales.

2—3 feine Fäden. Sie gelangen durch die Fissura orbitalis inferior zur Orbita, von da zum Foramen ethmoidale posterius und durch kleine Öffnungen in der hinteren Naht der Lamina papyracea zur Schleimhaut der hinteren Siebbeinzellen und der Keilbeinhöhle. Einige Fädchen gelangen auch zur Opticusscheide (Hirzel, Arnold).

Bau des Ganglion sphenopalatinum.

Das Ganglion sphenopalatinum führt multipolare Nervenzellen, deren Neurit nach bestimmten Angaben von M. v. Lenhossék (1895) in die Nasen- und Gaumenschleimhaut eintritt, wo er sich im Epithel frei aufzweigt. Ein Teil der Fasern der Nn. sphenopalatini aus dem Trigeminus durchsetzt einfach das Ganglion; ein anderer bildet um die Zellen des Ganglion Endbäumchen und perizellulare Faserkörbe.

III. Nervus mandibularis. Figg. 216, 225—231.

Der dritte Ast des Trigeminus, der stärkste der drei Äste, enthält außer dem starken Rest an sensiblen Fasern auch die ganze Portio minor, d. h. die motorische Wurzel des Trigeminus. Eine innige Mischung wie bei den Spinalnerven findet nicht statt; vielmehr wendet sich der größere Teil der motorischen Fasern nach dem Durchtritt des Ramus tertius durch das Foramen ovale des Keilbeines, mit einem Anteil sensibler Fasern als N. masticatorius vor allem zur Versorgung der Kaumuskeln und der Wangenschleimhaut von dem Stamme ab. Der stärkere Rest enthält überwiegend sensible Fasern. Wie der I. und II. Ast des Trigeminus je ein sympathisches Ganglion besitzen, so ist auch der III. mit

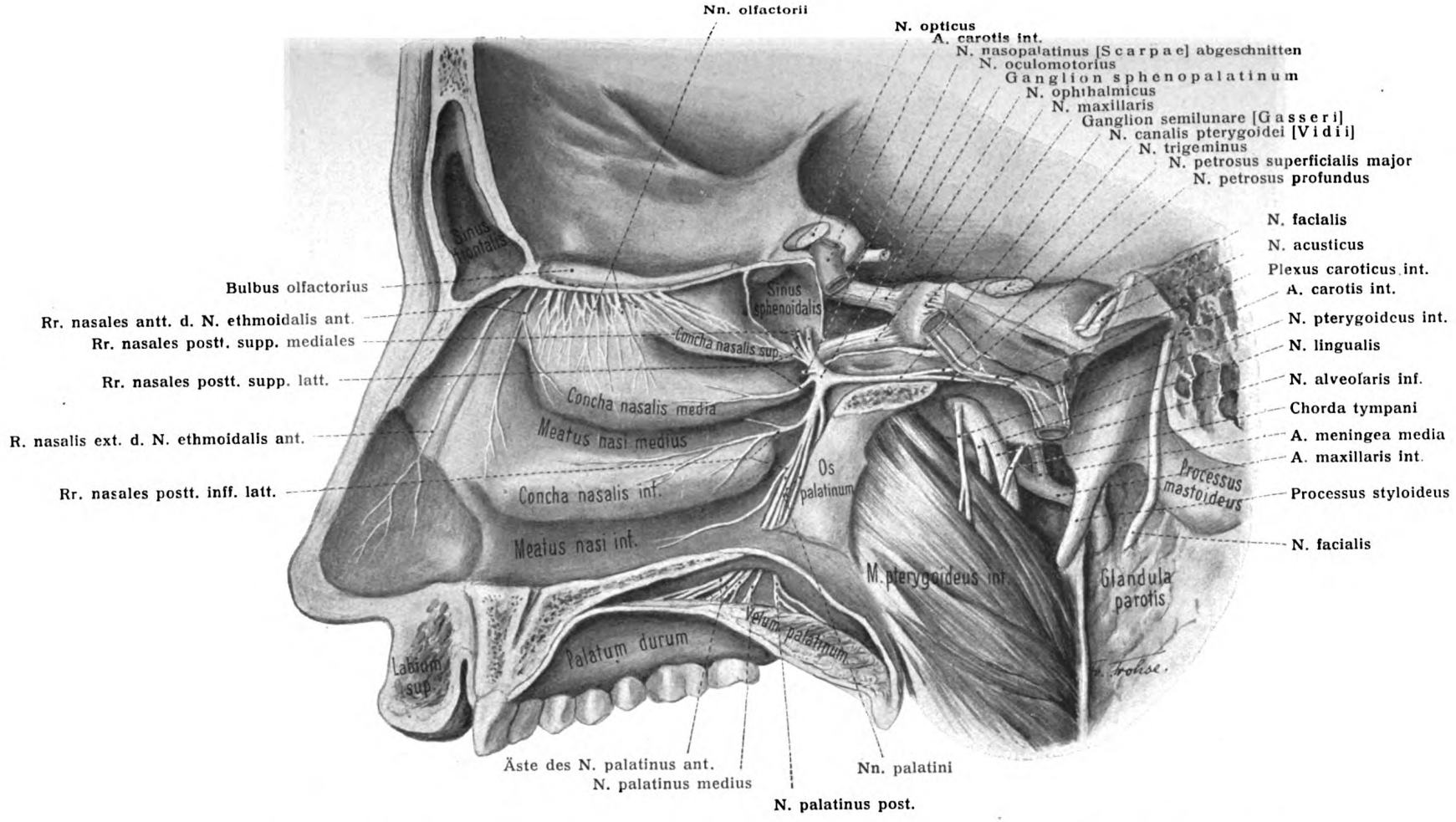

Fig. 226. Wurzeln und Äste des Ganglion sphenopalatinum von der medialen Seite dargestellt, nebst den Nerven der seitlichen Nasenhöhlenwand und einigen Ästen des N. mandibularis ($^1/_1$).

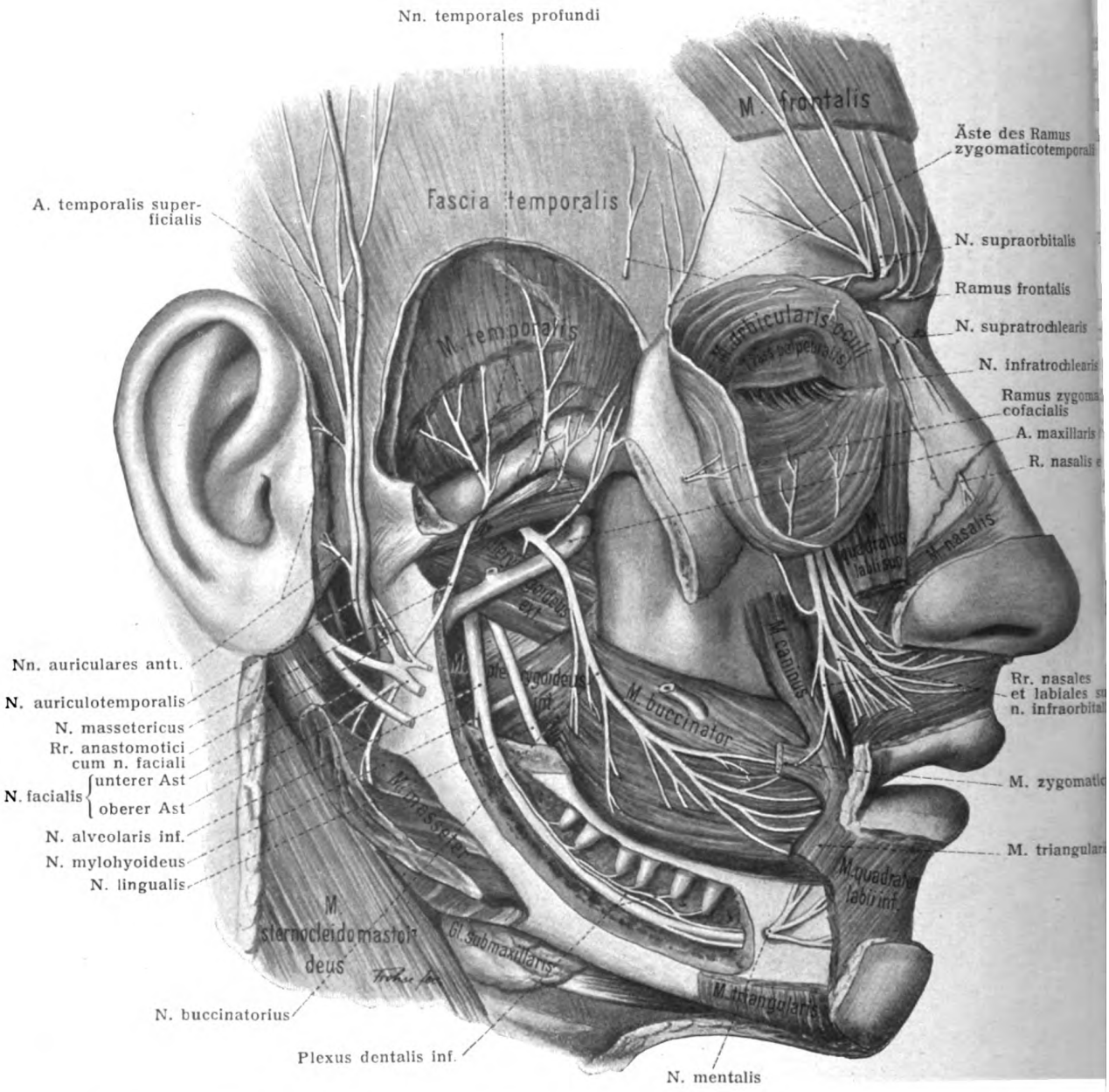

Fig. 227. Verzweigung des Nervus mandibularis von außen dargestellt, nebst den Gesichtsästen des N. ophthalmicus und des N. maxillaris (⅔).

solchen ausgestattet, und zwar mit zwei, dem Ganglion oticum und dem Ganglion submaxillare.

Der erste Zweig des Ramus tertius ist der N. spinosus. Darauf entsendet der Nerv den erwähnten N. masticatorius.

Der N. spinosus tritt durch das Foramen spinosum mit der A. meningea media in die Schädelhöhle zurück und begleitet den vorderen und hinteren Zweig der A. meningea media. Ein vorderer Zweig dringt alsbald in die Substanz des großen Keilbeinflügels ein; ein hinterer Zweig gelangt durch die Sutura petrosquamosa zur Schleimhaut der Cellulae mastoideae.

1. N. masticatorius.

Er gibt folgenden Nerven den Ursprung, die sich übrigens auch einzeln vom Stamme ablösen können:

a) N. massetericus. Er geht über den M. pterygoideus externus hinweg durch die Incisura semilunaris mandibulae zum M. masseter, sendet auch feine Fäden zum Kiefergelenk. Figg. 216, 227.

b) N. temporalis profundus posterior (Figg. 216, 227). Er zieht über dem M. pterygoideus externus zum hinteren Abschnitt des M. temporalis und sendet ebenfalls Fäden zum Kiefergelenk (Rüdinger).

c) N. temporalis profundus anterior (Figg. 216, 227). Er wendet sich über oder durch den M. pterygoideus externus hindurch zum vorderen Abschnitte des M. temporalis.

d) N. pterygoideus externus (Fig. 227). Er läuft gewöhnlich in der Bahn des N. buccinatorius und löst sich von diesem während seines Durchtrittes durch den M. pterygoideus externus ab.

e) N. buccinatorius (Fig. 227) wendet sich vorwärts und lateralwärts, durchbohrt den M. pterygoideus externus oder kommt unter ihm hervor, zieht an der Außenfläche des M. buccinator bis zum Mundwinkel und teilt sich unterdessen in seine Endzweige. Eine Anzahl von diesen durchbohrt den Muskel und begibt sich zur Schleimhaut der Backe, andere Zweige treten zur Haut der Backe und verbinden sich mit Ästen des N. facialis.

f) N. pterygoideus internus (Figg. 226, 228). Er entspringt von der medialen Fläche des III. Astes, durchbohrt entweder das Ganglion oticum oder zieht an ihm vorüber und senkt sich darauf in den M. pterygoideus internus ein. Aus dem N. pterygoideus internus lösen sich in der Nähe des Ohrknotens der N. tensoris veli palatini und der N. tensoris tympani ab.

Übrige Astfolge.

Sie ist vorzugsweise sensibel und enthält den N. lingualis und N. alveolaris inferior, aber auch den N. auriculotemporalis. Das Ganglion oticum und submaxillare treten mit seinen Zweigen in enge Verbindung.

2. N. auriculotemporalis. Figg. 227, 228, 235, 236.

Er entspringt am hinteren Rande des Stammes gewöhnlich mit zwei Wurzeln, welche die A. meningea media zwischen sich fassen (Fig. 228). Darauf schlingt er sich hinter dem Gelenkfortsatz des Unterkiefers bogenförmig lateralwärts und aufwärts, tritt unter die Parotis und läßt schließlich, hinter der A. temporalis superficialis gelegen, seine Endäste zum Ohr und zur Schläfenhaut ausstrahlen. Der Nerv geht während seines Verlaufes zweierlei Verbindungen ein:

a) er empfängt Zweige aus dem Ganglion oticum (Fig. 229, 2); sie führen ihm durch Vermittlung des N. petrosus superficialis minor aus dem N. glossopharyngeus sekretorische Fasern für die Parotis zu (Rami communicantes c. ganglio otico);

b) er verbindet sich mit dem N. facialis. Gewöhnlich sind es zwei Zweige, Rami anastomotici cum n. faciali (Figg. 227, 228), welche an der Umbiegungsstelle des Auriculotemporalis nach oben sich mit dem oberen Aste des Facialis vereinigen und demselben sensible Fasern zuführen. Fig. 236.

Die Äste des N. auriculotemporalis sind:

Rami articulares: 1—2 Fäden für das Kiefergelenk.

Rami parotidei, Fädchen wechselnder Zahl für die Substanz der Parotis.

Nn. meatus auditorii externi; gewöhnlich zwei, ein oberer und ein unterer, welche an der Grenze des knöchernen und des knorpeligen äußeren Gehörganges in die Wand des letzteren eindringen. Der untere geht zur unteren, der obere zur oberen Wand des Gehörganges, dessen Haut sie versorgen helfen. Ein feiner Zweig des oberen, R. membranae tympani, gelangt zum Trommelfell.

Nn. auriculares anteriores (Fig. 227). Sie ziehen hinter der A. temporalis superficialis vorbei und vorsorgen die Haut der konkaven Fläche der Ohrmuschel.

Rr. temporales superficiales (Fig. 227), die Endzweige des N. auriculotemporalis. Sie verbreiten sich nach Überschreitung des Jochbogens in der Haut der Schläfe vor und über dem Ohr. Die letzten Ausstrahlungen anastomosieren mit Ästen der Nn. frontalis, facialis und occipitalis.

3. N. alveolaris inferior. Figg. 227, 228, 236.

Er ist der stärkste Zweig des III. Astes, zieht zwischen dem M. pterygoideus externus und internus abwärts, liegt dabei hinter und lateral vom N. lingualis und gelangt zwischen dem Unterkiefer und dem Lig. sphenomandibulare zum Foramen mandibulare (Fig. 227). Zusammen mit der A. alveolaris inferior verläuft der Nerv im Unterkieferkanal nunmehr nach unten und vorn, versorgt auf diesem Wege die Molar- und Prämolarzähne und tritt mit dem größeren Rest seiner Fasern durch das Foramen mentale auf die Gesichtsfläche des Unterkiefers, um sich in der Haut der Unterlippe und des Kinnes zu verästeln (Figg. 227, 236); der schwächere Rest des Nerven verläuft im Unterkieferkanal weiter und versorgt den Eckzahn und die Schneidezähne der zugehörigen Unterkieferhälfte.

Schon vor dem Eintritt in das Foramen mandibulare entläßt der Nerv die ihm beigemischten motorischen Fasern in die Bahn des N. mylohyoideus.

Der N. mylohyoideus (Figg. 227, 258) trennt sich vom N. alveolaris inf. am Foramen mandibulare und verläuft nun, anfangs vom M. pterygoideus internus bedeckt, im Sulcus mylohyoideus, dann auf der Unterfläche des M. mylohyoideus nach vorn, um den M. mylohyoideus und den Venter anterior des M. digastricus mit motorischen Zweigen zu versorgen. Dicht hinter dem Kinn sendet der Nerv gewöhnlich einige feine Äste zur Haut des Kinnes und der Unterkinngegend.

Nach von Schumacher (Sitzber. Akad. Wiss. Wien, 113. Bd., Abt. III, 1904) gibt nur der N. mylohyoideus einer Seite einen Hautast ab. Die Größe des versorgten Hautgebietes schwankt, es ist ungefähr 4—5 cm breit, 3 cm hoch und entspricht dem Kinnvorsprung.

Die Nn. alveolares bilden innerhalb des Canalis mandibulae den Plexus dentalis inferior; dessen Zweige sind die Rami dentales inferiores und die Rami gingivales inferiores.

Die Nn. alveolares inferiores posteriores treten vom Stamme im größeren hinteren Abschnitte des Canalis mandibulae ab; versorgen die Molares und Praemolares, die Alveolen und das Zahnfleisch.

Die Nn. alveolares inferiores anteriores gehen vom Reste des N. mandibularis in dem kleinen vorderen Abschnitte des Canalis mandibulae aus und versorgen den Eckzahn und die Schneidezähne. Der in der vorderen Strecke des Kanales enthaltene Nerv heißt darum auch Ramus incisivus.

Der N. mentalis, oft schon innerhalb des Kanales abgezweigt, teilt sich beim Austritt aus den Foramen mentale, bedeckt vom M. triangularis, in die Rami

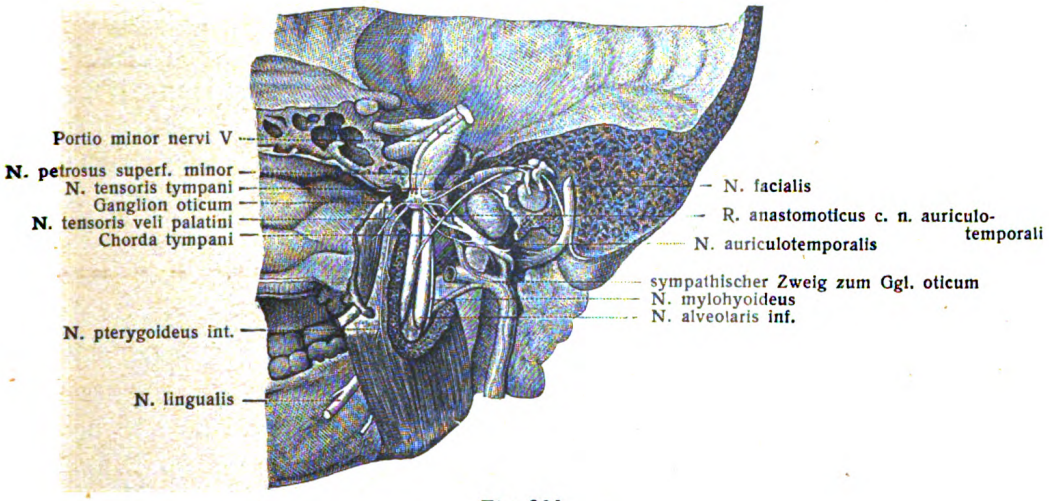

Fig. 228.

Das Ganglion oticum und seine Verbindungen (von der medialen Seite). (Von Fr. Arnold.) 3:5.
Die rechte Schädelabteilung ist so durchtrennt, daß das Keilbein in der Gegend des Foramen ovale, das Felsenbein durch das Mittelohr hindurch durchsägt sind; das Unterkiefergelenk ist von innen her freigelegt, der Musculus pterygoideus int. ist zum Teil entfernt.

mentales und die Rami labiales inferiores; die ersten versorgen die Haut der Kinngegend, die letzteren ziehen zur Haut und Schleimhaut der Unterlippe.

4. N. lingualis. Figg. 227—230, 259.

Er zieht wie der N. alveolaris inf. zwischen den Mm. pterygoideus externus und internus an der medialen Seite der A. maxillaris interna herab und liegt dabei vor und medial von ersterem Nerven (Figg. 227, 228). Vom vorderen Rande des M. pterygoideus internus wendet er sich in sanftem, vorn-oben konkavem Bogen erst über die Glandula submaxillaris, dann über dem M. mylohyoideus zum Seitenrande der Zunge, und zwar auf die Außenfläche des M. hyoglossus. Sodann läßt er seine Zweige zwischen den Mm. hyoglossus und genioglossus in die Zunge einstrahlen. Am Seitenrande der Zunge liegt er dicht unter der Schleimhaut und kreuzt sich mit dem Ductus submaxillaris, der lateral über ihn hinwegzieht

Verbindungen.

a) Während seines Verlaufes verbindet sich der N. lingualis mit dem N. alveolaris inf. durch einen von letzterem zu ersterem schräg herabziehenden Faden.

b) Bald unter seinem Ursprunge nimmt er ferner die Chorda tympani (Figg. 228, 234) auf. Letztere tritt aus der Fissura petrotympanica (Glaseri) hervor und vereinigt sich mit dem N. lingualis, schräg nach unten und vorn verlaufend, in spitzem Winkel. Sie führt dem N. lingualis Fasern zu, welche mit letzterem Nerven zu den vorderen Abschnitten der Zunge, sowie zu dem Ganglion submaxillare und zur Glandula submaxillaris gelangen.

In physiologischer Hinsicht enthält die Chorda tympani teils zentripetale, dem Geschmackssinne dienende Fasern, welche in den N. intermedius des Facialis gelangen, teils zentrifugale Fasern: Sekretionsfasern für die Glandulae submaxillaris und sublingualis.

c) Während der N. lingualis über die Glandula submaxillaris wegzieht, verbindet er sich durch kurze Zweige mit dem Ganglion submaxillare (Fig. 230). Das hintere Bündel geht vom Lingualis zum Ganglion, das vordere vom Ganglion zum Lingualis.

d) Auf der Außenseite des M. hyoglossus verbindet sich der N. lingualis durch einen einfachen oder doppelten Faden, Rami anastomotici cum nervo hypoglosso, bogenförmig mit einem der Endäste des N. hypoglossus (Fig. 241). Der letztere empfängt hierdurch sensible Fasern für seine Endausbreitung in der Zunge (nach E. Bischoff), oder die sensiblen Fasern laufen im Hypoglossus zentralwärts weiter und bedingen die Sensibilität dieses Nerven bei seinem Austritt aus der Schädelhöhle (Luschka).

Äste.

1. Noch bedeckt vom M. pterygoideus internus entläßt der N. lingualis einige feine Zweige zum hinteren Teil der Schleimhaut des Bodens der Mundhöhle, Rr. isthmi faucium (Arnold).

2. Am hinteren Rande der Glandula sublingualis geht aus dem N. lingualis der N. sublingualis hervor. Er zieht an der lateralen Fläche der Drüse nach vorn und versorgt teils letztere, teils die Schleimhaut des Bodens der Mundhöhle, teils den vorderen Abschnitt des Zahnfleisches mit feinen Zweigen. Die in die Drüse dringenden Fasern stammen aus dem Ganglion submaxillare, sowie aus besonderen Gruppen von Ganglienzellen, welche in die Zweige eingestreut sind und zur Bildung eines besonderen Ganglion, des Ganglion sublinguale, Veranlassung geben können. Fig. 230.

3. Rami linguales (Fig. 241). Dies sind die zahlreichen Endäste des N. lingualis für die vordere Hälfte der Zunge. Sie erstrecken sich auf die Schleimhaut des Rückens, der Seitenränder und der Spitze der Zunge und endigen besonders in den Papillae fungiformes und filiformes. Die Rami linguales führen teils einfache sensible Fasern aus dem Trigeminus, teils Geschmacksfasern aus der Chorda tympani. In die feinere Verästelung der Rami linguales sind viele mikroskopische Ganglien eingestreut (s. unten: R. lingualis n. glossopharyngei). Siehe ferner Abt. IV, Fig, 93.

Die Ganglien des III. Astes des Trigeminus.

Abgesehen von den kleinen peripheren Ganglien in der Peripherie des N. lingualis kommen im Gebiete des III. Astes des Trigeminus zwei größere sympathische Ganglien vor, das Ganglion oticum und das Ganglion submaxillare.

A. Ganglion oticum. Figg. 228, 229.

Der Ohrknoten ist ein abgeplatteter, länglichrunder Körper von 3—4 mm größtem Durchmesser, welcher dicht unter dem Foramen ovale an der medialen Seite des III. Astes des Trigeminus und an der lateralen Fläche des M. tensor veli palatini gelegen ist. Seine Nervenzellen sind multipolar. Er steht mit mehreren Nerven in Verbindung, die als seine Wurzeln bezeichnet werden; andererseits entsendet er eine Reihe von Ästen.

Wurzeln des G. oticum.

1. Verbindungszweige mit dem III. Aste des Trigeminus, welche, wenn nicht alle, so doch größtenteils in die Bahn des N. pterygoideus internus und seiner Äste übergehen. Sie stellen die Radix motoria von Fr. Arnold dar.

2. Verbindungszweige mit dem die A. meningea media umspinnenden sympathischen Geflechte, Ramus anastomoticus cum n. spinoso; sie bilden die Radix sympathica von Arnold.

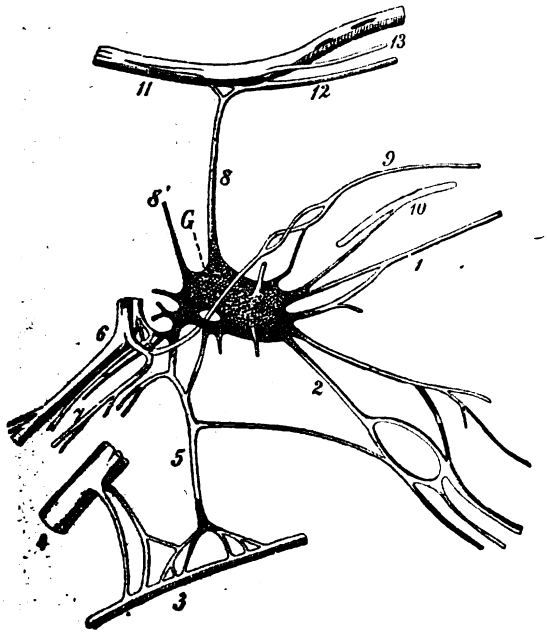

Fig. 229.

Fig. 229. **Wurzeln und Äste des Ganglion oticum.** 3:1.
G Ganglion oticum; 1 N. petrosus superficialis minor; 2 Verbindungszweig zum N. auriculotemporalis; 3 Chorda tympani; 4 N. lingualis; 5 Verbindungszweig des Ganglion zu der Chorda tympani; 6 N. pterygoideus internus; 7 N. tensoris veli palatini; 8, 8' Nn. sphenoidales; 9 N. tensoris tympani; 10 N. spinosus; 11 N. canalis pterygoidei; 12 N. petrosus superficialis major; 13 N. caroticotympanicus superior.

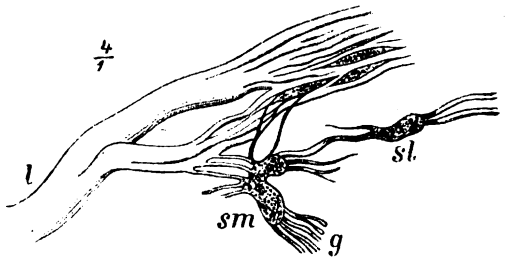

Fig. 230.

Fig. 230. **Ganglion submaxillare und sublinguale eines Neugeborenen.** 4:1.
l N. lingualis, zentraler Teil; *sm* Ggl. submaxillare mit Zweigen, die vom N. lingualis kommen, mit anderen, die in ihn übergehen. Selbst innerhalb und auf dem Lingualisstamme befinden sich kleine, langgestreckte Ganglienzellenanhäufungen. Ein anderer Teil der Fasern hängt mit dem keulenförmigen Ganglion sublinguale *(sl)* zusammen, welches besonders vorwärts starke Zweige aussendet. Das Ganglion submaxillare sendet viele Zweige *(g)* abwärts zur Glandula submaxillaris.

3. Der N. petrosus superficialis minor (Fig. 228). Er ist ein Verbindungsstrang des Ganglion oticum mit dem Ganglion petrosum n. glossopharyngei, zugleich des Ganglion geniculi n. facialis, und tritt an das hintere Ende des Ganglion oticum heran. Seine Fasern stammen größtenteils aus dem N. tympanicus des Glossopharyngeus. Das obere Endstück des N. tympanicus nämlich, eines Astes des Ganglion petrosum, tritt aus der Paukenhöhle in die Schädelhöhle durch die Apertura superior canaliculi tympanici, nimmt hier einen Faden vom Knie des N. facialis auf, verläuft im Sulcus petrosus superficialis minor, tritt darauf durch die Fissura sphenopetrosa an die untere Fläche der Schädelbasis und senkt sich in das Ganglion oticum ein. Arnold beschrieb den N. petrosus superficialis minor als Radix sensitiva.

4. Eine vierte zentrale Verbindung besitzt das Ganglion oticum durch den Nervulus sphenoidalis internus mit dem Ganglion sphenopalatinum, indem der genannte feine Nerv vom Ganglion ausgeht und zum N. canalis pterygoidei gelangt.

5. Ein fünfter Verbindungszweig ist der Nervulus sphenoidalis externus, welcher sich nach C. Krause zum Ganglion semilunare n. trigemini begibt.

Die in periphere Bahnen laufenden Äste des Ganglion oticum sind:

1. Starke blasse Zweige zum N. auriculotemporalis, Ramus anastomoticus cum n. auriculotemporali:
2. Zweige zur Chorda tympani, Ramus anastomoticus cum chorda tympani;
3. Ein Faden zum N. tensoris tympani;
4. Ein Zweig zum N. pterygoideus internus;
5. Ein Zweig zum N. tensoris veli palatini;
6. Ein Zweig zum N. buccinatorius, sowie einige andere Zweige von unbekanntem Verlauf.

B. Ganglion submaxillare. Fig. 230 und Abt. IV, Fig. 73.

Der Zungen- oder Unterkieferknoten, im Jahre 1740 von J. Fr. Meckel zuerst beschrieben, ist von veränderlicher Gestalt, 3—3,5 mm größtem Durchmesser, liegt über der Glandula submaxillaris und ist mit dem N. lingualis durch ein hinteres und ein vorderes Bündel verbunden.

Ersteres führt dem Ganglion Lingualis- und Chorda-Fasern zu; das vordere führt Ganglionfasern in den Lingualis. Das hintere Bündel enthält nach dem Schema von Arnold die Radix motoria und sensitiva des Ganglion; als Radix sympathica werden mehrere feine Fäden betrachtet, welche vom Plexus arteriae maxillaris externae ausgehen und zum Ganglion gelangen.

Das Ganglion gibt 5—6 zarte Zweige zur Unterkieferdrüse, Rami submaxillares, ab, welche von seinem unteren Rande ausgehen. Die meisten dringen mit dem Ductus submaxillaris in den Hilus der Drüse ein und stellen deren Sekretionsnerven dar. Einige feine Fäden folgen dem Ausführungsgange bis zur Caruncula sublingualis.

Vom vorderen Rande des Ganglion gehen jene Fäden, Rami communicantes cum n. linguali, aus, welche sich zum N. lingualis und mit ihm zur Zunge begeben. Zuweilen gelangen einige Fädchen aus dem Ganglion zum N. hypoglossus, um sich mit ihm peripherisch zu verbreiten.

Das Ganglion submaxillare und sublinguale enthalten multipolare Nervenzellen.

Verbreitungsgebiet des Trigeminus und seiner Ganglien. Fig. 231.

Das Gesamtgebiet, in welchem die beiden Wurzeln des Trigeminus und die an diesen Nerven sich anschließenden Ganglien sich verbreiten, ist sehr ausgedehnt und gibt, wie der Ursprung des Nerven, zu einer Menge schwieriger Fragen Veranlassung.

Der am höchsten gelegene erste Ast versorgt mit sensiblen Fasern den Augapfel und die Augenmuskeln, die Tränendrüse, einen Teil der Nasenschleimhaut, die Haut des Kopfes von der Augenlidspalte bis zum Scheitel.

Der zweite Ast, ebenfalls sensibel, nimmt seine Ausbreitung vorzugsweise im Gesicht zwischen Lid- und Mundspalte, in den Zähnen des Oberkiefers, am Gaumen, in der Nasenhöhle und der Kieferhöhle.

Der dritte Ast sendet in absteigender Richtung sensible Zweige zur Zunge, zu den Zähnen und der Haut des Unterkiefers; in aufsteigender Richtung führt er dem äußeren Ohr und der Haut der Schläfe Fasern zu. Mit motorischen Fasern versorgt er die Kaumuskeln, den M. mylohyoideus und den Venter anterior des M. digastricus.

Jeder der Äste entläßt ferner einen Ramus meningeus und versorgt das diesem Nerven zukommende Gebiet der Wände der Schädelhöhle.

VI. N. abducens. Figg. 215, 217, 232.

Im Nucleus n. abducentis der Brücke entsprungen, tritt der Abducens am kaudalen Rande der Brücke, zwischen dieser und der Pyramide zur Oberfläche.

Er ist rein motorisch, enthält etwa 2600 Nervenfasern und ist gleich dem N. trochlearis für einen Muskel bestimmt, den M. rectus oculi lateralis.

Gegen den Clivus verlaufend tritt er lateral hinter dem Dorsum sellae durch den Porus abducentis in den Sinus cavernosus ein. In letzterem hat er, von einer Durascheide umgeben, an der lateralen Seite der Carotis interna seine Lage, verläßt den Sinus, gelangt zur Fissura orbitalis superior und betritt unterhalb des Oculomotorius die Orbita. Zwischen beiden Köpfen des M. rectus lateralis durchtretend senkt er sich endlich in diesen Muskel an dessen innerer Fläche ein.

Im Sinus cavernosus empfängt er einige Fäden vom Plexus caroticus internus, welche in die periphere Bahn des Abducens übergehen.

An der Eintrittsstelle in die Orbita nimmt er einen Faden vom 1. Aste des Trigeminus auf, der ihn mit sensiblen Fasern ausstattet.

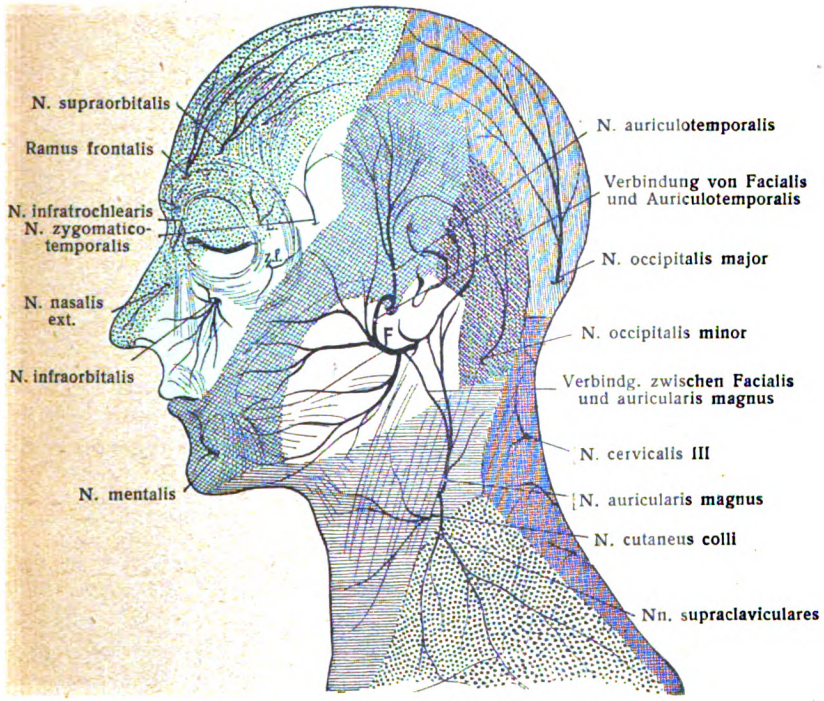

Fig. 231.

Fig. 232.

Fig. 231. **Hautnervenfelder des Kopfes und Halses.** (Aus Corning, topogr. Anat.) Gelb N. trigeminus (Ast I punktiert, Ast II glatt, Ast III schraffiert). Rot: Cervicalnerven. *L.* N. lacrimalis; *z.f.* N. zygomaticofacialis; *F.* N. facialis.

Fig. 232. **Schema des N. abducens und des M. rectus oculi lateralis.** 1 M. rectus lateralis; 2 Stamm des N. abducens; 3 zwei Verbindungszweige mit dem N. sympathicus; 4 Verbindung mit dem R. I n. trigemini.

VII. N. facialis. Figg. 215, 223, 224, 226, 228, 233—237.

Der N. facialis entspringt im Nucleus n. facialis und tritt am hinteren Rande des Brückenarmes zur Oberfläche. Zwischen seiner Austrittsstelle und derjenigen des N. acusticus kommt der N. intermedius zum Vorschein, welcher sich dem Facialis zugesellt.

Facialis, Intermedius und Acusticus wenden sich darauf vorwärts und lateralwärts und treten, von Fortsetzungen der Hirnhäute umgeben, in den Meatus acusticus internus ein (Figg. 215, 237). Der Facialis liegt dabei mit dem Intermedius in einer Rinne an der vorderen, medialen Seite des Acusticus. Im Grunde des inneren Gehörganges tritt der Facialis in den Canalis facialis ein, durchläuft die

erste Strecke desselben bis zum Hiatus canalis facialis in der Richtung nach vorn und lateral, biegt hier, indem er das Geniculum nervi facialis bildet, fast rechtwinkelig um und zieht nach lateral und hinten, indem er zwischen der Prominentia canalis semicircularis lat. und der Fenestra vestibuli liegt (Fig. 223); darauf wendet er sich im Bogen abwärts, verläuft 1—2 mm hinter dem Paries mastoideus des Mittelohres und tritt durch das Foramen stylomastoideum aus dem Schädel heraus. Dann gelangt er sofort in die Parotis und verläuft unterhalb des äußeren Gehörganges, lateral vom Venter posterior des Digastricus und von der A. carotis externa. Innerhalb der Parotis teilt er sich in zwei Hauptäste. Diese beiden gehen wieder Teilungen und Verbindungen ihrer Zweige ein, so daß hierdurch ein Geflecht, Plexus parotideus, entsteht (Fig. 236). Vom vorderen Rande der Parotis strahlen darauf die Endäste fächerförmig aus, um die Gesichtsmuskeln zu versorgen. Da auch noch hintere absteigende und hintere aufsteigende Äste vorhanden sind, so ist es fast ein kreisförmig gestaltetes Endgebiet, zu welchem der Facialis jenseits des Foramen stylomastoideum radiale Zweige sendet.

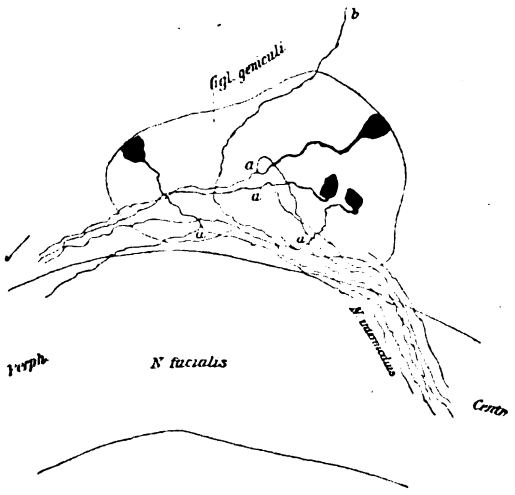

Fig. 233.

Ganglion geniculi einer neugeborenen Maus.
(Lenhossék.)
Pseudounipolare Nervenzellen und die aus der Teilung ihres Fortsatzes hervorgehenden Intermediusfasern.
a Teilungsstellen; *b* isoliert imprägnierte Faser des N. petrosus superf. major.

Am Geniculum nervi facialis befindet sich ein Ganglion, das Ganglion geniculi (Fig. 237), in welches sich, wie in ein Spinalganglion, der N. intermedius gleich einer hinteren Wurzel einsenkt.

Abgesehen vom Intermedius, welcher Geschmacksfasern führt, ist der Facialis ein motorischer Nerv und versorgt alle Muskeln des Schädeldaches, des äußeren Ohres, des Gesichtes (nicht aber die Kaumuskeln), den M. buccinator, den M. stapedius, M. stylohyoideus, Venter posterior des M. digastricus. Eine besondere Art seiner motorischen Fasern bilden die in ihm enthaltenen sekretorischen Fasern für die Speicheldrüsen (ohne Parotis), welche durch die Vermittlung des Trigeminus (siehe diesen) zu ihrem Ziele gelangen. Schon im Canalis facialis werden dem Facialis sensible Fasern zugeführt, und zwar aus dem Trigeminus durch den N. petrosus superficialis major. Viel ausgedehnter ist die Beimischung sensibler Fasern zu den Endästen im Gesicht.

a) Vom Porus acusticus internus bis zum Austritt aus dem Foramen stylomastoideum sind am Facialis folgende Äste und Verbindungen vorhanden:

1. N. petrosus superficialis major (Figg. 223, 224, 234). Er zieht vom Ganglion geniculi zum Ganglion sphenopalatinum, ist aber mehr als eine Verbindung beider Ganglien; siehe S. 268 und unten.

2. Ramus anastomoticus cum plexu tympanico. Er geht vom Ganglion geniculi oder dem Anfang des N. petrosus superficialis major zum Plexus tympanicus. Fig. 223.

3. N. stapedius. Er entspingt vom absteigenden Teil des Facialis und dringt durch eine Öffnung am Grunde der Eminentia pyramidalis in den von dieser beherbergten M. stapedius ein.

4. Chorda tympani (Fig. 234). Die Paukensaite tritt vom Facialisstamm im unteren Teil des Canalis facialis unter einem dorsalwärts offenen spitzen Winkel ab, dringt durch den Canaliculus chordae in die Paukenhöhle, zieht, von deren Schleimhaut bekleidet, zwischen dem Crus longum incudis und Manubrium mallei zur Fissura petrotympanica (Glaseri), gelangt durch diese aus der Schädelbasis und verbindet sich, vorwärts und abwärts laufend, spitzwinkelig mit dem N. lingualis. Während sie in der Nähe des Ganglion oticum vorbeizieht, tritt sie durch ein, auch Ganglienzellen enthaltendes Geflecht mit dem Ganglion oticum in Verbindung (Fig. 229). Der größte Teil der Fasern der Paukensaite geht, zentral-

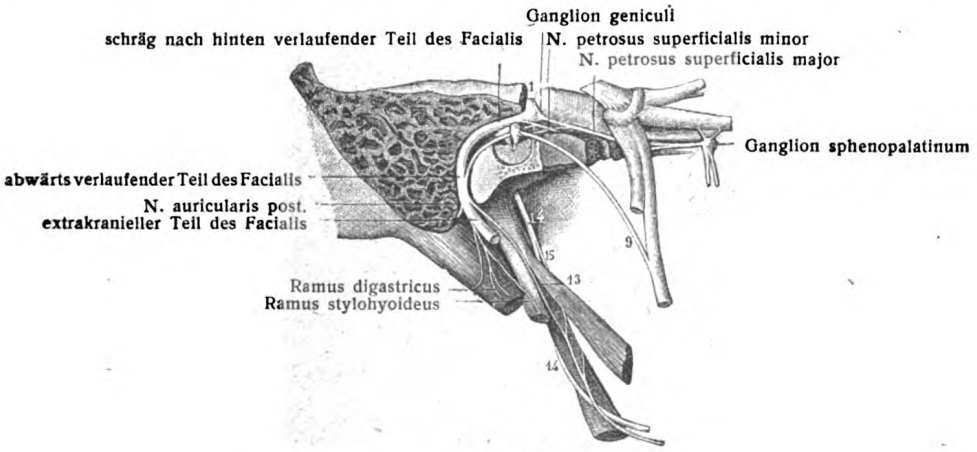

Fig. 234.

Der Facialis im Fallopischen Kanal samt seinen Verbindungen von außen her freigelegt.
(Nach Hirschfeld und Leveillé.) 3:5.

Die äußeren Abteilungen des Warzen- und Felsenteiles des Schläfenbeines sind durch einen nahezu senkrechten Schnitt entfernt; der Canalis facialis ist in seiner ganzen Länge eröffnet; der Anulus tympanicus samt Trommelfell sind zum Teil erhalten, ebenso die mediale Wand des Canalis pterygoideus.
1 Facialis während seines anfänglich horizontalen Verlaufes; 9 Chorda tympani; 13 R. anastomoticus cum n. glossopharyngeo; 14 N. glossopharyngeus; 15 R. stylopharyngeus.

wärts verfolgt, in den zentralen Teil des Facialis über; in vielen Fällen läuft jedoch ein kleiner Teil von Chordafasern peripher im Facialis weiter.

5. R. anastomoticus c. ramo auriculari n. vagi. Der im Canaliculus mastoideus verlaufende R. auricularis n. vagi kreuzt sich mit dem Facialis und tritt mit ihm durch ein bis zwei Fädchen in Verbindung, welche im Facialis teils zentralwärts, teils peripher verlaufen.

b) Vom Austritt des N. facialis aus dem Foramen stylomastoideum bis zum Eintritt in die Glandula parotis sind folgende Äste und Verbindungen vorhanden:

1. N. auricularis posterior (Fig. 236). Er tritt dicht am Foramen stylomastoideum vom Stamme ab und wendet sich nach hinten-oben, indem er auf der vorderen Fläche des Processus mastoideus aufsteigt. Hier teilt er sich in einen vorderen und einen hinteren Zweig. Der Ramus auricularis versorgt den M. auricularis posterior, den hinteren Teil des M. auricularis superior, den M. trans-

versus und M. obliquus auriculae, sowie den M. antitragicus mit motorischen Fasern; der Ramus occipitalis zieht zum M. occipitalis. Auf dem Wege zu den genannten Muskeln verbindet sich der N. auricularis posterior mit Fäden sensibler Zweige der Halsnerven (nämlich des N. auricularis magnus und occipitalis minor), sowie mit dem R. auricularis n. vagi.

2. Der R. digastricus (Figg. 234, 236) entspringt dicht unter dem vorhergehenden und zieht zum hinteren Bauch des M. digastricus. Er entsendet einen Zweig zum M. stylohyoideus, Ramus stylohyoideus. Vom R. digastricus geht der Ramus anastomoticus cum n. glossopharyngeo ab. Fig. 234, 13.

c) Innerhalb der Parotis teilt sich der Facialis in zwei Hauptäste, einen oberen und einen unteren. Diese teilen sich wiederum in zahlreiche Äste, welche vielfach miteinander in Verbindung stehen und so den Plexus parotideus innerhalb der Parotis bilden. Am Rande der Drüse strahlen radiär die Gesichtsäste des Facialis aus, während die Rami anastomotici cum n. faciali des N. auriculotemporalis von der Tiefe her zum Plexus parotideus gelangen. Fig. 236.

Die Gesichtsäste des Facialis (Figg. 235, 236) sind:

1. Rami temporales, meist drei Zweige, die über den Jochbogen aufwärts und nach vorn ziehen. Der hintere Zweig versorgt den vorderen Teil des M. auricularis superior, den M. auricularis anterior, M. helicis minor und M. tragicus; der mittlere den M. frontalis; der vordere den oberen Teil des M. orbicularis oculi und den M. corrugator supercilii.

2. Rami zygomatici (3—4). Sie ziehen gegen das Jochbein, versorgen den lateralen unteren Teil des M. orbicularis oculi, sowie den M. zygomaticus.

3. Rami buccales (3—4). Sie ziehen über die Mitte des Masseter und versorgen den M. quadratus labii superioris und Caninus, ferner alle Muskeln der Nase, den M. buccinator und den M. orbicularis oris.

4. Ramus marginalis mandibulae. Er zieht einfach oder gespalten längs des Unterkieferrandes zum Kinn und versorgt die Mm. risorius, triangularis, quadratus labii inferioris, mentalis. Er geht mit dem vorigen und den folgenden Nerven Verbindungen ein.

5. Ramus colli. Er verläuft, vom Platysma bedeckt, hinter dem Unterkieferwinkel abwärts und vorwärts, verbindet sich mit dem aus dem III. Halsnerven stammenden sensiblen N. cutaneus colli und versorgt für sich allein das Platysma.

Von Verbindungen der Gesichtszweige des Facialis mit sensiblen Nerven ist hervorzuheben, daß folgende makroskopisch dargestellt werden können:

Die Verbindungen mit dem N. auriculotemporalis.

Verbindungen der Rami zygomatici mit dem R. zygomaticofacialis des N. zygomaticus.

Verbindungen der Rami buccales mit dem N. infraorbitalis und dem N. buccinatorius; das mit dem ersteren Nerven gebildete Geflecht führt den Namen Plexus infraorbitalis.

Verbindungen des N. marginalis mandibulae mit dem N. mentalis.

Frohse, Fr., Die oberflächlichen Nerven des Kopfes. Berlin 1895.

Ganglion geniculi. Fig. 233.

Es ist ein spinalartiges Ganglion. Von Lenhossék (1895) wies nach, daß das Ganglion geniculi zu dem N. intermedius gehört und daß der periphere Fortsatz seiner pseudounipolaren Zellen zumeist in die Peripherie des N. facialis gelangt. Doch liegen bezüglich der verschiedenen Bahnen der hier zusammenkommenden Nerven noch weitere Verwicklungen vor.

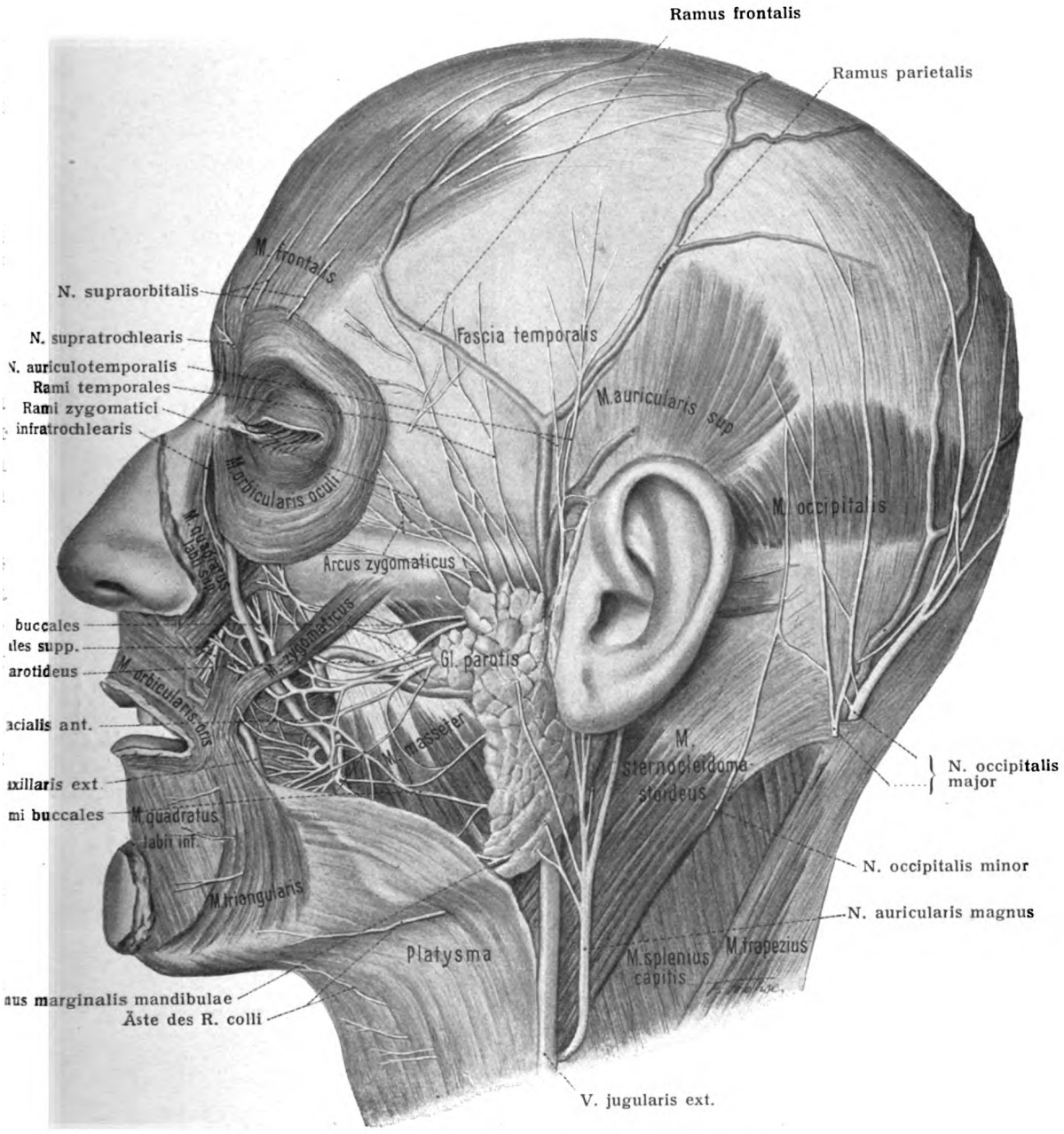

Fig. 235. Oberflächliche Nerven des Kopfes I ($^{7}/_{10}$).

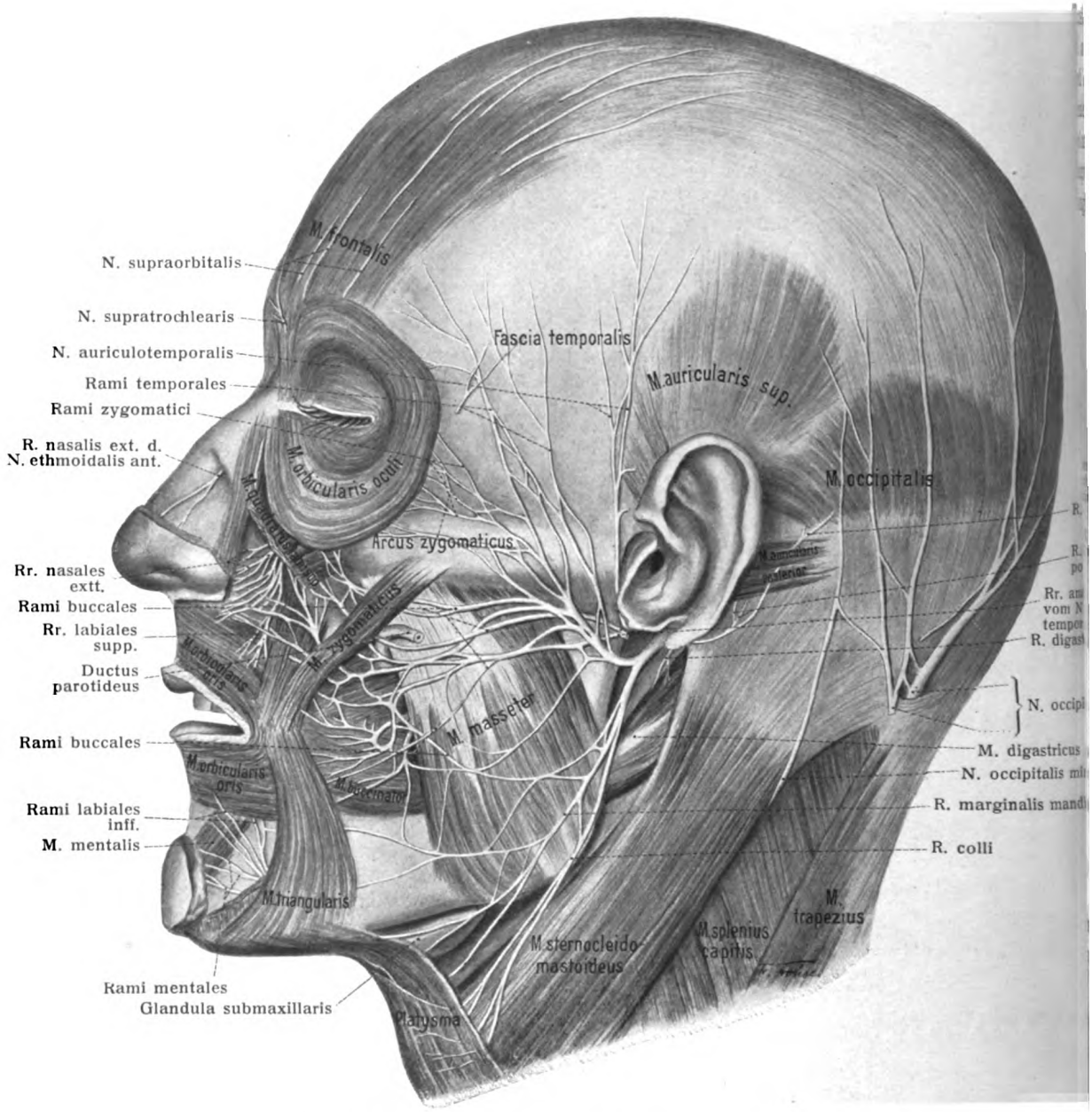

Fig. 236. Oberflächliche Nerven des Kopfes II ($^{7}/_{10}$).

Das Präparat der Fig. 235 nach Wegnahme der Parotis, eines Teiles des M. quadratus labii sup., des M. quadratus labii inf. und des Platysma.

VIII. N. acusticus. Figg. 215, 237, 238.

Die Wurzelbündel des N. acusticus nehmen beide Portionen des N. facialis in einer medialen Rinne auf, sind mit ihnen durch feine Fäden, Fila anastomotica, verbunden und betreten zusammen mit diesem Nerven den Meatus acusticus internus. Am Grunde des letzteren trennt sich der N. facialis vom N. acusticus. Dieser aber, der gar keinen Stamm besitzt, sondern nur Wurzeln und Zweige, besteht aus einer Radix vestibularis und einer Radix cochlearis. Beiden Wurzeln kommt je ein spinalartiges Ganglion zu, das Ganglion vestibulare und das Ganglion spirale. Letzteres hat in der Schnecke, ersteres der Hauptmasse nach am Grunde des Meatus acusticus internus seine Lage. Die Ganglien stellen die Ursprungsganglien des N. acusticus, das Ganglion

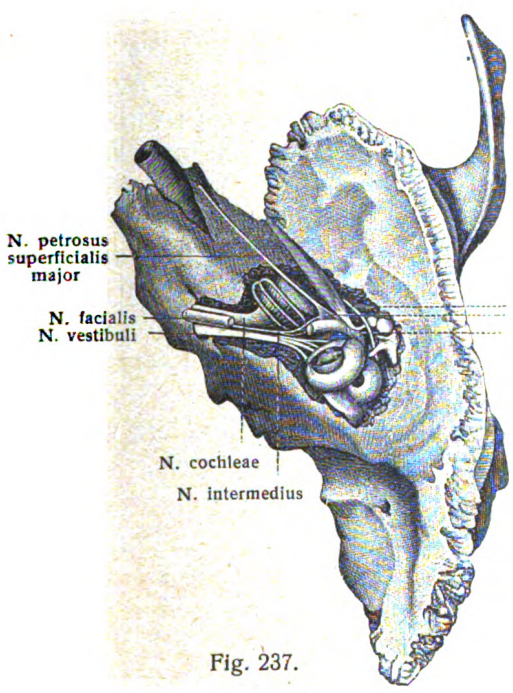

Fig. 237.

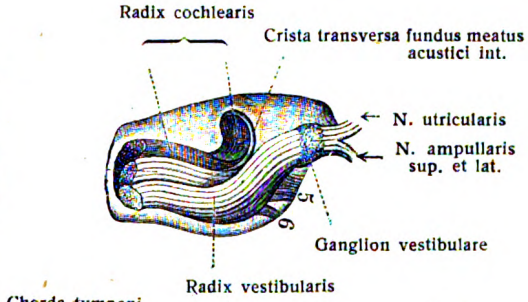

Fig. 238.

Fig. 238. **Rechter N. acusticus im inneren Gehörgange, nach Entfernung des N. facialis und intermedius von oben her gesehen.** 2:1.
5 N. saccularis; 6 N. ampullaris inf.

Fig. 237. **Verlauf und Verbindungen des Facialis und Acusticus innerhalb des Felsenbeines.** (Hirschfeld und Leveillé.) 3:5.

acusticum dar. Erst vom Ganglion an kann man vom Nervus vestibuli und vom N. cochleae sprechen.

Der N. vestibuli teilt sich (Streeter) in eine Pars sup. und eine Pars inf. Erstere gibt ab den N. ampullaris sup., N. ampullaris lat., N. utricularis, letztere den N. saccularis und den N. ampullaris post.

Der N. cochleae versorgt mit seinen Ramuli spirales ausschließlich die Schnecke.

Der N. vestibuli besitzt ein Ganglion, welches infolge seiner Größe und leicht gelblichen Farbe schon mit freiem Auge erkennbar ist, das im Grunde des inneren Gehörganges gelegene Ganglion vestibulare (Scarpae). Es enthält bipolare oppositopole Ganglienzellen gleich den Spinalganglien der Fische und unterbricht die einzelnen Fasern. Das entsprechende Ganglion des Schneckennerven hat seine Lage in der Schnecke selbst und ist gemäß der spiraligen Auf-

blätterung des Schneckennerven ein langer spiraliger Streifen, Ganglion spirale (siehe Sinnesorgane).

Streeter, G. L., On the development of the membranous labyrinth and the acustic and facial nerves in the human embryo. Amer. Journ. Anat., 6. Bd., 1906/07.

IX. N. glossopharyngeus. Figg. 215, 223, 234, 239—241.

Über die Ursprungskerne dieses Nerven siehe S. 212. Darnach ist der Nerv von Anfang an gemischt, d. h. aus einem sensiblen und einem motorischen Teil zusammengesetzt. Seine Wurzelbündel verlassen das Gehirn im rostralen Teil des Sulcus lateralis posterior medullae oblongatae. Sie senden (nach Bochdalek) feine Fäden zur Pia und sammeln sich alsbald zu einem vorderen kleineren und hinteren größeren Strange, die sich dicht aneinanderlegen und vereinigt zur vorderen Abteilung des Foramen jugulare ziehen, wo der Nerv eine besondere Durascheide erhält.

Hier lagert sich dem sensiblen Bündel ein an Größe wechselndes Ganglion ein, das Ganglion superius (Fig. 239). Unmittelbar nach seinem Austritt aus dem Foramen jugulare schwillt der Nerv zum größeren Ganglion petrosum an, welches in der Fossula petrosa liegt. Die Zellenform ist in beiden Ganglien die pseudounipolare, wie in den Spinalganglien.

Vom Ganglion petrosum an zieht der Nerv zuerst zwischen der V. jugularis interna und der A. carotis interna, sodann zwischen der letzteren und dem M. stylopharyngeus herab, wendet sich um den hinteren Rand dieses Leitmuskels des Nerven auf dessen laterale Fläche (Fig. 234) und gelangt in einem nach unten und hinten konvexen Bogen zwischen dem M. stylopharyngeus und dem M. styloglossus zur Zungenwurzel.

Außer motorischen und einfach sensiblen Fasern enthält der Nerv vor allem Geschmacksfasern, die ihn zum Hauptgeschmacksnerven stempeln.

a) Vom Ganglion petrosum gehen folgende Äste aus:

1. Der N. tympanicus (Fig. 223). Er dringt durch die Apertura inferior canaliculi tympanici in die Paukenhöhle, durchzieht letztere im Sulcus tympanicus, gelangt durch die im Tegmen tympani enthaltene Apertura superior canaliculi tympanici auf die obere Fläche der Schläfenbeinpyramide und heißt dann N. petrosus superficialis minor, der sich, wie oben (S. 277) gesagt wurde, in das Ganglion oticum einsenkt. Dadurch entsteht die Jacobsonsche Anastomose, welche das Ganglion petrosum mit dem Ganglion oticum verbindet. Durch Verbindungen der Anastomose mit Ästen des N. facialis und N. sympathicus entsteht ein Plexus, Plexus tympanicus (Jacobsoni), der (nach Vitali) auch (gefensterte) Nervenzellen (siehe S. 39) führt. Vitali, Internat. Monatschr. Anat. und Phys., 26. Bd, 1909.

Der Verbindungszweig des Facialis, Ramus anastomoticus cum plexu tympanico, geht in der Gegend des Knies des Facialis vom letzteren oder vom N. petrosus superficialis major aus.

Die Verbindung des N. tympanicus mit dem Sympathicus ist meist einfach, seltener doppelt. Der untere Verbindungsast, N. caroticotympanicus inferior, entspringt aus dem Plexus caroticus in der Gegend der unteren Mündung des Canalis caroticus und gelangt durch den Canaliculus caroticotympanicus inferior in die Paukenhöhle und zum N. tympanicus. Der obere Verbindungsast, N. caroticotympanicus superior, geht vom N. tympanicus zum Plexus caroticus durch den Canaliculus caroticotympanicus superior.

Als periphere Zweige des N. tympanicus sind zu nennen:

α. Ramuli tympanici, für die Schleimhaut der Paukenhöhle und der Zellen des Processus mastoideus;

β. Ramus tubae (Fig. 223); er zieht an der medialen Tubenwand vorwärts bis zum Ostium pharyngeum tubae.

2. R. anastomoticus cum nervo vago: 1—2 Fäden, welche das Ganglion petrosum n. glossopharyngei mit dem Vagus dicht unterhalb seines Jugularknotens verbinden; ferner ein Faden, welcher vom Ganglion petrosum zum Ramus auricularis n. vagi zieht: Ramus anastomoticus cum ramo auriculari n. vagi.

3. Ramus anastomoticus cum n. sympathico; er verbindet das Ganglion petrosum mit dem Ganglion cervicale superius des Sympathicus.

4. Ramus anastomoticus cum n. faciali. Er geht dicht unter dem Ganglion petrosum vom Stamme ab und verbindet sich mit einem Faden vom Ramus digastricus des N. facialis zu einer nach unten konvexen Schlinge. Vielleicht gelangen so motorische Facialisfasern in den Glossopharyngeus, die ihn später wieder verlassen.

b) Die peripheren Äste des N. glossopharyngeus sind die folgenden:

1. Rami pharyngei (2—3). Sie gehen in verschiedener Höhe vom Stamme ab, verbinden sich mit den Schlundästen des Vagus und Sympathicus und bilden mit diesen den an der Seitenwand des Schlundes gelegenen gemischten Plexus pharyngeus. Fig. 241 (vgl. S. 289).

2. N. stylopharyngeus; für den gleichnamigen Muskel und benachbarte Schleimhautteile.

3. Rami tonsillares; für die Schleimhaut der Mandel und der Gaumenbögen.

4. Rami linguales; sie sind die Endausbreitung des Nerven in der Zunge. Fig. 241.

Die submukösen Verzweigungen der Rami linguales in der Zunge gehen zahlreiche Verbindungen untereinander ein und sind durch die Einlagerung zahlreicher kleiner Ganglien ausgezeichnet. Auch der Plexus pharyngeus besitzt zahlreiche kleine Ganglien. Über die Mikroganglien des N. lingualis siehe S. 276.

X. N. vagus (pneumo-gastricus). Figg. 239—245, und Abt. IV, Figg. 110, 279, 280.

Über die Ursprungskerne des von Anfang an gemischten Vagus siehe oben S. 212. Er tritt im Sulcus lateralis posterior der Oblongata mit 10—15 Wurzelbündeln zur Oberfläche. Der durch sie gebildete platte Nervenstamm wendet sich unter der Flocke zur vorderen oder Nervenabteilung des Foramen jugulare und wird hier mit dem N. accessorius in einer gemeinsamen Durascheide aufgenommen, welche ihn von dem N. glossopharyngeus trennt.

Im Anfange des Foramen jugulare treten die Wurzelbündel in ein ansehnliches Ganglion, Ganglion jugulare (Figg. 239, 240), welches einem Spinalganglion entspricht und einem großen Teil der sensiblen Fasern des Vagus als Ursprungskern dient.

Nach dem Austritt aus dem Foramen jugulare nimmt der Vagus den R. int. n. accessorii in seinen Stamm auf und schwillt darauf zu dem langgestreckten Ganglion nodosum an, welches gleichfalls pseudounipolare Nervenzellen führt. Am letzteren Ganglion streichen manche Vagusäste, wie der N. laryngeus superior, die Rami pharyngei u. a., einfach vorbei.

Unterhalb des Foramen jugulare liegt der Vagus vor der Vena jugularis interna und lateral vom N. hypoglossus. Der letztere zieht darauf an der hinteren Fläche des Ganglion nodosum vorüber an die laterale Seite des Vagus. Dieser

liegt hier in der Furche zwischen der A. carotis interna (später der A. carotis communis) und der V. jugularis interna und verläuft vor dem Grenzstrange des Sympathicus, der rechte vor der A. subclavia dextra, der linke vor dem Arcus aortae zur Brusthöhle. (Die Erklärung dieses anscheinend verschiedenen Verlaufes beider Vagi gibt die Entwicklung der großen Gefäßstämme. Abt. III, S. 490.)

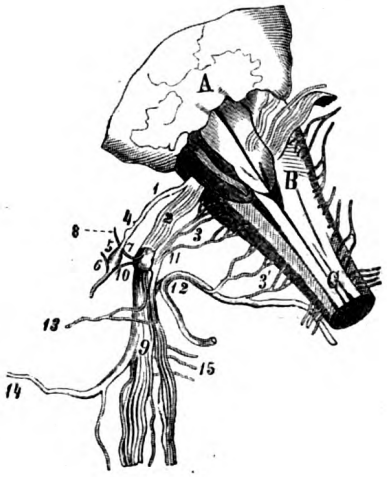

Fig. 239.

Fig. 239. **Schematische Skizze der Wurzeln des neunten, zehnten und elften Hirnnerven und ihrer Verbindungen.** (Nach Bendz.)

A Reste des Kleinhirnes; *B* Medulla oblongata; *C* Rückenmark; 1 Wurzeln des Glossopharyngeus; 2 Wurzeln des Vagus; 3 Wurzelfäden des Accessorius vagi; 3' Wurzeln des Accessorius spinalis; 4 Ganglion superius des Glossopharyngeus; 5 Ganglion petrosum desselben; 6 N. tympanicus; 7 Ganglion jugulare n. vagi; 8 Ramus auricularis n. vagi; 9 Ganglion nodosum n. vagi; 10 Verbindungszweig zwischen Ganglion petrosum und Vagus; 11 Ramus internus des Accessorius = Accessorius n. vagi; 12 Ramus externus des Accessorius = Accessorius spinalis; 13 Ramus pharyngeus n. vagi; 14 N. laryngeus superior; 15 Verbindungszweige vom Ganglion nodosum zum Sympathicus.

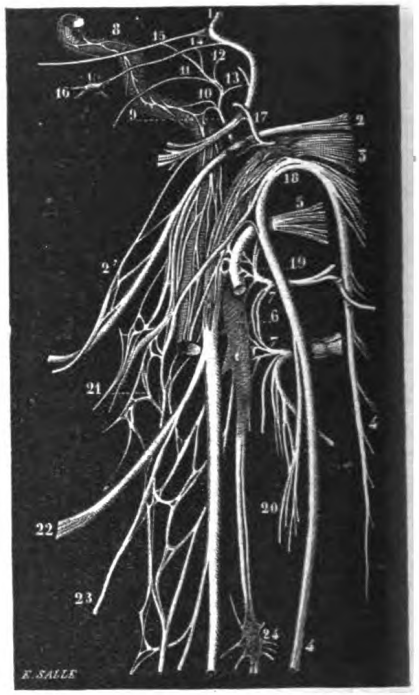

Fig. 240.

Fig. 240. **Schematische Darstellung der Wurzeln und Verbindungen des Glossopharyngeus, Vagus und Accessorius** der linken Seite. (Hirschfeld und Leveillé.)

1 Facialis, während seines Verlaufes im Canalis facialis; 2 Glossopharyngeus mit Ganglion petrosum; 2' Verbindung des Glossopharyngeus mit dem für den M. digastricus bestimmten Zweige des Facialis; 3 Vagus mit Ganglion jugulare und Ganglion nodosum; 4 R. ext. n. accessorii; die oberen unter 3 befindlichen Fädchen gehören dem R. int. n. accessorii an; 5 Hypoglossus; 6 oberes Halsganglion des Sympathicus; 7,7 Verbindungsschlinge der zwei ersten Halsnerven; 8 N. caroticus internus; 9 N. tympanicus aus dem Ganglion petrosum; 10 sein Nervus caroticotympanicus inferior; 11 N. tubae; 12 Zweig zur Fenestra vestibuli; 13 Zweig zur Fenestra cochleae; 14 Übergang des N. tympanicus in den nach links zum Ganglion oticum (16) ziehenden N. petrosus superficialis minor, während der Faden rechts von 14 eine Verbindung mit dem Facialis herstellt; 15 Verbindung des N. petrosus superficialis major mit dem aus dem N. tympanicus stammenden N. caroticotympanicus superior; 16 Ganglion oticum; 17 R. auricularis n. vagi; 18 Trennung des R. int. n. accessorii, der in die Vagusbahn einlenkt, vom R. ext. n. accessorii; 19 Verbindung des Hypoglossus mit dem ersten Halsnerven; 20 Verbindung zwischen Accessorius und erstem Halsnerven; 21 Plexus pharyngeus; 22 N. laryngeus superior; 23 dessen Ramus externus; 24 mittleres Halsganglion des Sympathicus.

Hier tritt jeder Vagus an die hintere Wand des Bronchus seiner Seite, darauf an den Oesophagus und begleitet diesen, durch starke Astabgabe verjüngt, in die Bauchhöhle. Der linke Vagus liegt dabei auf der vorderen, der rechte auf der hinteren Seite des Oesophagus. (Die Erklärung hierfür siehe Abt. IV, S. 412.)

Der Vagus verbreitet sich, wie der Glossopharyngeus, vorwiegend an Eingeweiden und wurde daher von manchen Autoren nicht mit Unrecht als kleiner Sympathicus bezeichnet. Er enthält im ganzen folgende physiologische Faserarten:

1. motorische Fasern für Larynx, Pharynx, Oesophagus und Magen; 2. sekretorische Fasern für Thyreoidea(?) und Magendrüsen; 3. Hemmungsnervenfasern für das Herz; 4. Gefäßnerven; 5. sensible Fasern.

Seinem ausgedehnten Verbreitungsgebiet entsprechend teilt man den Vagus und seine Astfolge in einen Kopf-, Hals-, Brust- und Bauchteil ein.

a) **Kopfteil des Vagus:** Vom Austritt aus der Oblongata bis zum Beginn des Ganglion nodosum. In diesem Abschnitt finden sich vor:

1. Ramus meningeus; er verläuft vom Ganglion jugulare zur Schädelhöhle zurück und verbreitet sich am Sinus transversus und Sinus occipitalis.

2. Ramus auricularis. Er entspringt vom Ganglion jugulare oder dicht unterhalb, nimmt meist einen Faden aus dem Ganglion petrosum n. glossopharyngei auf und verläuft an der vorderen lateralen Wand des Bulbus sup. venae jugularis zur medialen Mündung des Canaliculus mastoideus. Letzteren durchziehend kreuzt er den N. facialis, verbindet sich mit ihm und gelangt in der Fissura tympanomastoidea aus der Endmündung des Canaliculus mastoideus hervor, um sich alsbald in zwei Ästchen zu teilen. Das eine verbindet sich mit dem N. auricularis posterior des Facialis, das andere stärkere verbreitet sich an der hinteren Fläche der Ohrmuschel und in der hinteren unteren Wand des äußeren Gehörganges.

3. Ramus anastomoticus cum n. glossopharyngeo; 1—2 Fädchen aus dem Ganglion petrosum zum Vagus.

4. Ramus anastomoticus superior cum ganglio cervicali superiore; ein Verbindungsfaden des N. jugularis des oberen Halsganglion des Sympathicus zum Ganglion jugulare n. vagi

5. Ramus anastomoticus cum nervo accessorio. Der R. int. n. accessorii tritt dicht unterhalb des Ganglion jugulare in die Bahn des Vagus über. Einige Fäden des Vagus gelangen andererseits in die Bahn des Accessorius spinalis (E. Bischoff).

b) **Halsteil des Vagus:** Vom Ganglion nodosum bis zur Abgabe des N. laryngeus inferior.

Das Ganglion nodosum entsendet Fäden *α.* zum Ganglion cervicale superius n. sympathici, R. anastomoticus inferior cum ganglio cervicali superiore genannt; *β.* zum Hypoglossus, Rami anastomotici c. nervo hypoglosso.

Größere Äste sind:

1. Rami pharyngei. Fig. 241.

Meist sind ein oberer und ein unterer Schlundast des Vagus vorhanden. Sie ziehen zur Seitenwand des Schlundes und verbinden sich mit den Schlundästen des Glossopharyngeus und Sympathicus zum Plexus pharyngeus. Dieser liegt mit seinen gröberen Netzen auf der Außenseite des M. constrictor pharyngis medius und enthält meist ein oder mehrere Ganglien. Aus dem Geflecht treten zahlreiche Ästchen hervor, welche teils zur Muskulatur, teils zur Schleimhaut gelangen. Innerhalb der Ringmuskulatur bilden die eingedrungenen Fäden ein feines Geflecht, in dessen Knotenpunkten Ganglienzellen liegen. Ein gleiches Geflecht befindet sich in der Submucosa und ist reichlich mit Ganglienzellen ausgestattet. Beide Geflechte sind Analoga des Plexus myentericus und submucosus im übrigen Darmkanal.

Zweige des R. pharyngeus superior ziehen zu dem M. levator veli palatini und zum M. uvulae. Ein feiner Faden wurde bis zum oberen Epithelkörperchen verfolgt (Bräucker); mehrere Fäden des Plexus pharyngeus gelangen zur Schilddrüse.

Aus einem Ramus pharyngeus n. vagi entsteht auch der Ramus lingualis n. vagi (Luschka). Dieser nimmt einen Faden eines Ramus pharyngeus n. glossopharyngei auf, begibt sich zum Anfang

des Arcus hypoglossi und teilt sich in zwei Ästchen: eines geht mit dem Hypoglossus zur Peripherie, das andere in das sympathische Geflecht der Carotis externa. Über die Verbreitung des Vagus in der Zungenschleimhaut siehe auch Abt. IV, Fig. 93.

2. Nervus laryngeus superior. Figg. 241, 242.

Er verläßt den Vagus im unteren Abschnitt des Ganglion nodosum, erhält feine Fäden aus dem oberen Halsganglion des Sympathicus und aus dem Plexus pharyngeus und teilt sich in zwei Zweige: Ramus externus und

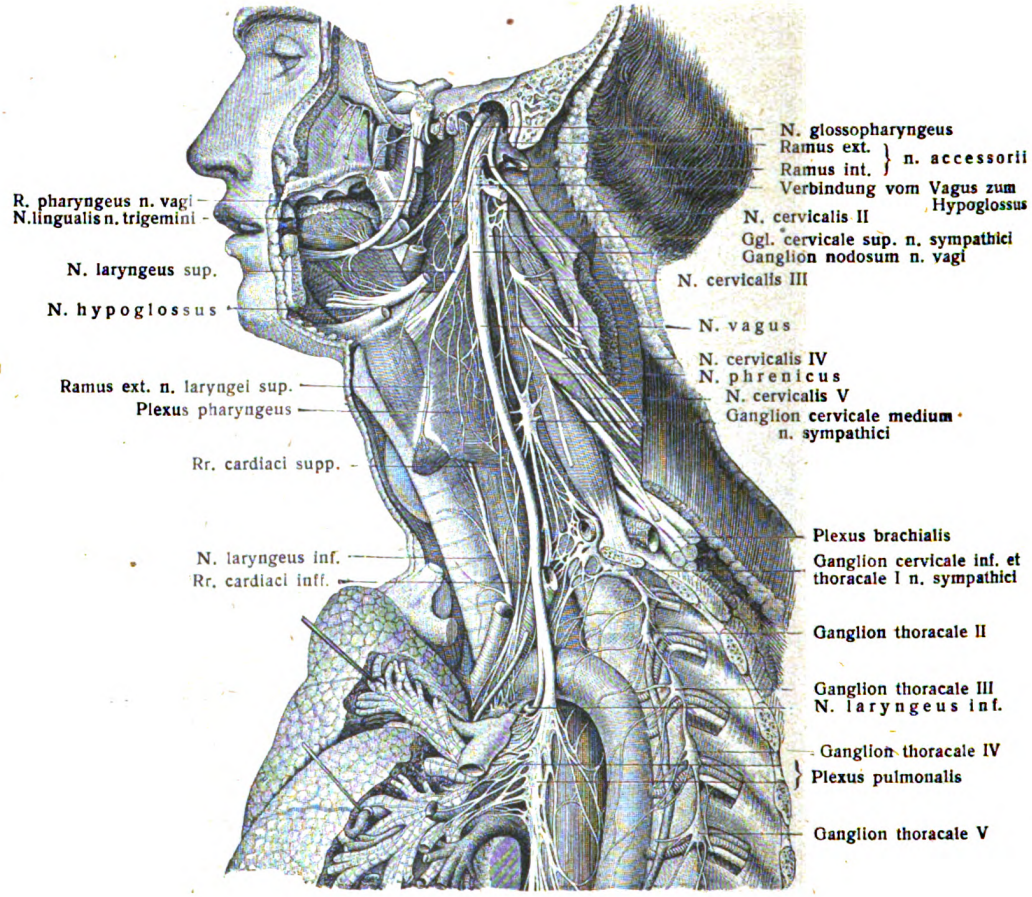

Fig. 241.

Glossopharyngeus, Vagus und ihre Verbindungen. (Hirschfeld und Leveillé.) 2:5.

Ramus internus. Vor dieser Teilung entsendet er den feinen R. caroticus zum Plexus caroticus communis.

Aus dem oberen Kehlkopfnerven und dem Vagusstamme entspringt mit zwei kurzen Wurzeln nahe dem Ursprunge des N. laryngeus der N. depressor, einer der Herznerven; Reizung seines zentralen Teiles bewirkt beträchtliches Sinken des Blutdruckes.

Der Ramus externus (Fig. 241) nimmt einen Faden vom oberen Halsganglion des Sympathicus auf, versorgt den M. constrictor pharyngis inferior und den M. cricothyreoideus. Von ihm gelangen ferner feine Fäden zur Schilddrüse (Henle).

Der Ramus internus (Fig. 242), weit stärker als jener, durchbohrt die

Membrana hyothyreoidea und teilt sich in Rami epiglottici, welche zur Schleimhaut der Epiglottis ziehen; Rami inferiores, welche die Schleimhaut des Kehlkopfes bis zur Stimmritze versorgen; Rami pharyngei, welche den die hintere Wand des Kehlkopfes deckenden Teil der Schleimhaut versorgen. Ein Ramus anastomoticus cum nervo laryngeo inf. läuft auf der hinteren Fläche des M. cricoarytaenoideus posterior abwärts und verbindet sich mit dem N. laryngeus inferior. -

Auch vom R. int. ziehen feine Fädchen zur Schilddrüse (Bräucker). In die feineren Verzweigungen der Nerven in der Kehlkopfschleimhaut sind kleinere Ganglien eingestreut (Remak).

3. N. recurrens. Figg. 241, 242, 244 (siehe auch Abt. IV, Figg. 110, 279, 280).

Er entspringt aus dem Vagus vor dem Anfangsteil der A. subclavia (rechts) und vor dem Ende des Arcus aortae (links). Der rechte Recurrens schlingt sich um die A. subclavia, der linke um den Arcus aortae. Jeder steigt nun in der Furche zwischen Luftröhre und Speiseröhre aufwärts zum Kehlkopf und heißt dann N. laryngeus inf. Hinter dem Cornu inferius des Schildknorpels durchbohrt er den unteren Schlundschnürer oder tritt unter dessen unterem Rande ins Innere des Kehlkopfes und teilt sich in seine Endzweige. Auf seinem langen Wege gibt er zahlreiche Äste ab:

α. einige Rami cardiaci inferiores zum Plexus cardiacus;

β. Verbindungszweige zum Ganglion cervicale inferius n. sympathici; sie entspringen wie die vorigen aus dem Anfangsteil des Nerven.

γ. Rami tracheales et oesophagei superiores; sie werden nebst einigen Fädchen zur Schilddrüse (Bräucker) während des Verlaufes des Nerven im Sulcus oesophago-trachealis abgegeben.

δ. Ramus anterior. Er ist der eine Endast des Nerven, nachdem dieser in den Kehlkopf gelangt ist, und versorgt den M. cricoarytaenoideus lateralis, den M. thyreoarytaenoideus und den M. vocalis, die Mm. thyreoepiglotticus und aryepiglotticus.

ε. Ramus posterior. Er nimmt den R. anastomoticus des oberen Kehlkopfnerven auf und versorgt den M. cricoarytaenoideus posterior sowie den M. arytaenoideus. Einige Fäden gelangen zu dem unterhalb der Stimmritze gelegenen Teil der Kehlkopfschleimhaut. Der N. laryngeus inferior versorgt hiernach den größten Teil der Kehlkopfmuskeln, der N. laryngeus superior nur einen einzigen; der Ramus anastomoticus führt sensible Fasern in den unteren Kehlkopfnerven über.

4. Rami cardiaci.

α. Rami cardiaci superiores (Fig. 241); 2—3, entspringen aus dem zwischen beiden Kehlkopfnerven gelegenen Halsteil des Vagus und ziehen längs der A. carotis communis abwärts. Rechts folgen sie der A. anonyma zum tiefen Teil des Plexus cardiacus: links ziehen sie zu dem am Aortenbogen gelegenen oberflächlichen Teil des Plexus cardiacus. Der oberste dieser Rami cardiaci ist der erwähnte N. depressor. Einige feine Fädchen ziehen zur Schilddrüse (Bräucker).

β. Rami cardiaci inferiores (Fig. 241). Sie entspringen zum Teil aus dem N. recurrens, zum Teil aus dem Vagusstamme. Sie verbinden sich untereinander und mit den oberen, aber auch mit den Herzästen des Sympathicus und gehen in das tiefe Herznervengeflecht ein. Einige

Fäden gelangen auch zum Plexus trachealis und oesophageus. Siehe Sympathicus.

c) **Brustteil des Vagus:** Vom Abgange des N. recurrens bis zum Hiatus oesophageus des Zwerchfelles.

1. Rami tracheales inferiores.

Sie gehen unmittelbar unterhalb des N. recurrens vom Stamme ab und bilden den mit den Nachbargeflechten sich verbindenden Plexus trachealis.

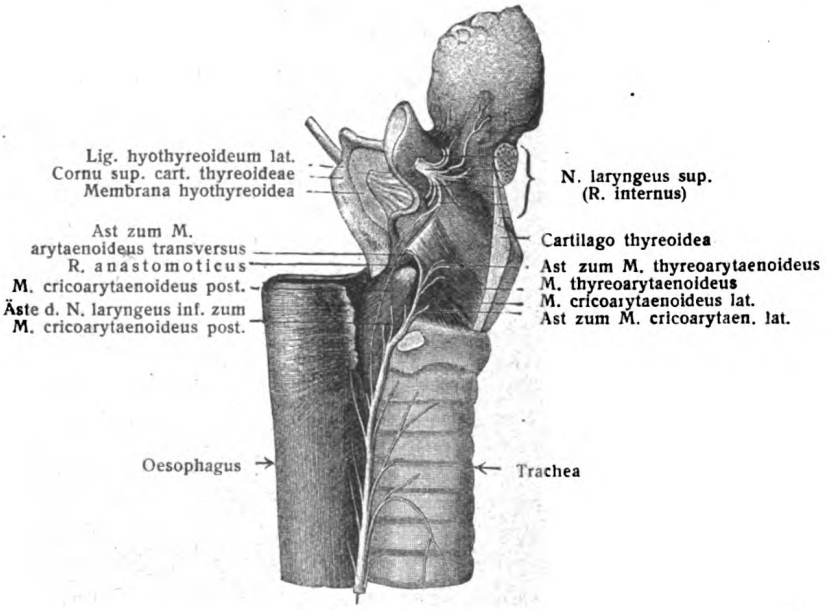

Fig. 242.

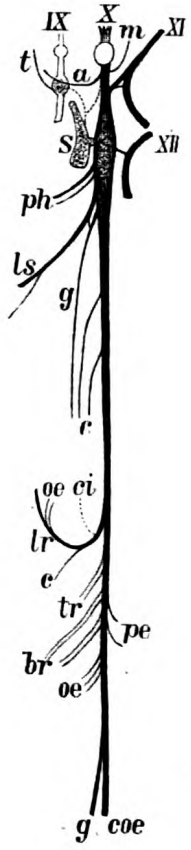

Fig. 243.

Fig. 242. Verzweigung der Nervi laryngei. (Hirschfeld und Leveillé.)

Fig. 243. Vagusschema zur Übersicht der gesamten Astfolge und der Ausdehnung des Vagussystems.

IX Glossopharyngeus; *X* Vagus; *XI* Accessorius; *XII* Hypoglossus. Am Glossopharyngeus und Vagus sind je zwei Ganglien sichtbar: das Ganglion superius und petrosum des Glossopharyngeus, das Ganglion jugulare und Ganglion nodosum des Vagus. *S* oberes Ende des Ganglion cervicale superius n. sympathici, in den N. caroticus internus auslaufend; vorher gibt das Ganglion den (punktierten) N. jugularis für das Ganglion petrosum glossopharyngei und jugulare vagi ab; *t* N. tympanicus des Glossopharyngeus; *m* Ramus meningeus des Vagus; *a* Ramus auricularis n. vagi; *ph* Rami pharyngei des Vagus; *ls* N. laryngeus superior (R. externus und internus); *g* N. depressor; *c* Rami cardiaci des Vagus; *lr* N. recurrens mit einem Ramus cardiacus (*c*); *oe* Rami tracheales et oesophagei superiores; *ci* ein Verbindungsast zum Ggl. cervicale inferius; *tr* Rami tracheales; *br* Zweige zur Bildung des Plexus bronchialis anterior (die oberen) und Plexus bronchialis posterior (die stärkeren unteren); *pe* Rami pericardiaci; *oe* Rami oesophagei inferiores; *g* Bündel zur Bildung des Plexus gastricus anterior; *coe* Bündel zum Plexus gastricus posterior und zum Ganglion coeliacum.

2. Rami bronchiales.

Man unterscheidet Rr. bronchiales anteriores und posteriores, von welchen die letzteren die stärkeren sind. Sie bilden, mit dem Plexus trachealis Verbindungen eingehend, den Plexus pulmonalis anterior und posterior (Fig. 241). An der Bildung des letzteren sind Fäden aus den vier oberen Brustganglien des Sympathicus beteiligt. Die Rr. bronchiales posteriores beider Seiten gehen bei der Bildung des Plexus pulmonalis einen Faseraustausch ein; ebenso sind das vordere und das hintere Geflecht miteinander verbunden und

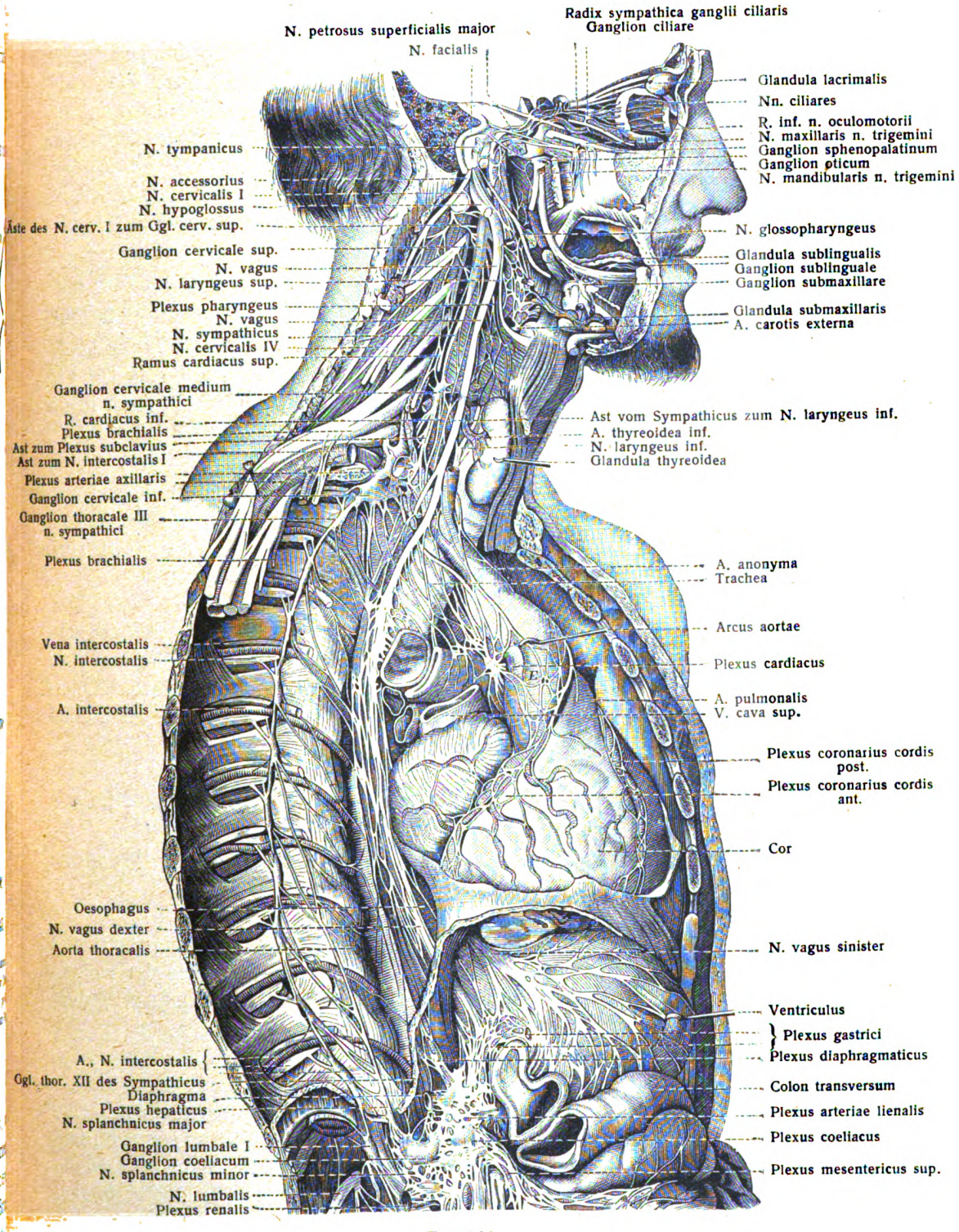

Fig. 244.

Verzweigungen des Vagus und des Sympathicus der rechten Seite, am Halse, in der Brusthöhle und in der oberen Abteilung der Bauchhöhle. (Hirschfeld und Leveillé.) 2:5.

gehen mit den Bronchien in die Lungen ein. Die Lungennerven sind mit mikroskopischen Ganglien, Mikroganglien, reich versehen.

3. Rami oesophagei.

Der rechte Vagus legt sich der hinteren, der linke der vorderen Fläche des Oesophagus an. Sie bilden im Herabsteigen die Chordae oesophageae der Alten. Durch vordere und hintere Fäden stehen beide miteinander in Verbindung und lösen sich teilweise sogar netzförmig auf; so entstehen die Plexus oesophagei ant. et post., welche die Muskulatur und die Schleimhaut der unteren Oesophagushälfte versorgen.

4. Rami pericardiaci.

Zur vorderen Wand des Herzbeutels geben sowohl der rechte als der linke Vagus einen Zweig ab; zur hinteren Wand desselben gelangen Zweige vom Vagusstamme, vom Plexus oesophageus und Plexus pulmonalis posterior.

d) **Bauchteil des Vagus:** Die beiden Nn. vagi treten, der linke an der vorderen, der rechte an der hinteren Fläche der Speiseröhre liegend, in die Bauchhöhle. Über die Ursache dieser Lageverschiedenheit siehe Abt. IV, S. 412.

1. Vagus sinister.

Er gelangt auf der vorderen Fläche des Oesophagus zur Cardia und zur kleinen Kurvatur. Hier bildet er vor der Teilung in seine Endäste den an der vorderen Fläche der kleinen Kurvatur liegenden Plexus gastricus anterior. Aus diesem Geflecht ziehen die Endäste zum Magen und zur Leber.

a) Rami gastrici.

Sie strahlen über die vordere Fläche des Magens bis zum Pylorus aus und verbinden sich dabei mit den die A. gastrica sinistra und dextra umspinnenden sympathischen Zweigen zum Plexus gastricus ant. (J. Kollmann). Öfters zieht auch ein Zweig des linken Ganglion coeliacum n. sympathici in der Cardiagegend zur vorderen Magenfläche.

b) Rami hepatici.

Sie gelangen durch Vermittlung des Omentum minus zur Leberpforte.

2. Vagus dexter.

Der stärkere Vagus dexter teilt sich, indem er auf der hinteren Wand der Speiseröhre die Bauchhöhle erreicht, in zwei ungleiche Abschnitte:

a) Rami gastrici.

Sie bilden den kleineren Teil (etwa ein Drittel der Fasern umfassend) und begeben sich zur hinteren Magenwand, wo sie an der hinteren Seite der kleinen Kurvatur den Plexus gastricus posterior bilden. Auch hier fehlen Verbindungen mit den sympathischen Geflechten der A. gastrica sinistra nicht.

b) Rami coeliaci.

Zwei Drittel der Fasermasse bildend, gelangen diese Zweige längs der A. gastrica sinistra zum Plexus coeliacus und in Begleitung der betreffenden Gefäße zu Leber, Milz, (Rr. lienales), Bauchspeicheldrüse, Dünndarm, Niere, (Rr. renales) und Nebenniere. Ein Teil der Zweige senkt sich in die Ganglia coeliaca ein, ein anderer läßt sich unmittelbar zu den genannten Organen verfolgen. Die für die Bauchspeicheldrüse, die rechte Niere und Nebenniere bestimmten Zweige treten zwar in das rechte Ganglion coeliacum ein, lassen sich aber als durchtretende Nerven nachweisen.

XI. N. accessorius. Figg. 215, 244, 245.

Der N. accessorius, aus den Accessoriuskernen entsprungen, läßt sich mit Rücksicht auf seinen peripheren Verbreitungsbezirk in einen Accessorius vagi und spinalis zerlegen.

Accessorius vagi und Accessorius spinalis treten zum Accessorius communis zusammen. Dieser wird mit dem Vagus in eine gemeinsame Durascheide eingeschlossen, nachdem er zur Nervenabteilung des Foramen jugulare gelangt ist. Zwischen dem Ganglion jugulare und nodosum n. vagi geht der Accessorius vagi in die Vagusbahn über und wird Ramus internus genannt. Der Ramus

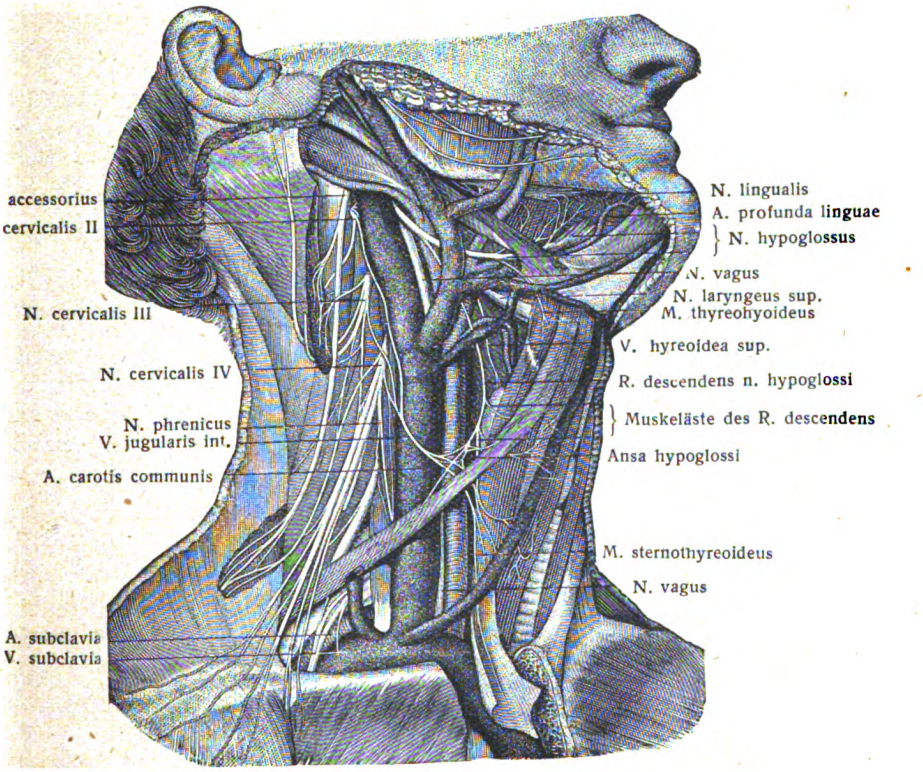

Fig. 245.

Die Nerven des Halses. (Nach Sappey.) 1:2.
Der M. sternocleidomastoideus, das Platysma, ein Teil des Brustbeines und des rechten Schlüsselbeines sind entfernt.

externus, der Accessorius spinalis, dagegen begibt sich in den M. sternocleidomastoideus und den M. trapezius, um diese beiden Muskeln, welche zugleich Äste aus dem Plexus cervicalis erhalten, zu innervieren.

Der im Wirbelkanal aufsteigende N. accessorius geht sehr häufig Verbindungen mit hinteren Wurzeln der Spinalnerven ein. Meist ist die hintere Wurzel des I., selten die des II. oder III. Cervikalnerven an dieser Verbindung beteiligt, die zurzeit noch verschieden beurteilt wird und wahrscheinlich ohne Faserübergang vonstatten geht.

Bei seiner Trennung vom Ramus internus erhält der Ramus externus einige Fäden vom Ganglion jugulare n. vagi oder vom Vagus selbst, die peripher in ihm weiter ziehen. Sodann begibt sich der Ramus externus nach außen, unten und hinten, um zur inneren Fläche des M. sternocleidomastoideus zu gelangen, diesen zu durchbohren oder auf seiner medialen Fläche weiterzudringen. Nachdem er am hinteren Rande des Muskels zum Vorschein gekommen ist, durchzieht

er die Regio lateralis colli und gelangt zum vorderen Rande des Trapezius, begibt sich zu dessen Innenfläche und versieht ihn mit motorischen Zweigen.

Während der R. externus den Sternocleidomastoideus kreuzt oder an ihm vorbeizieht, sendet er diesem Muskel motorische Zweige, deren einer zwischen den Muskelbündeln sich konstant mit einem Aste des III. Cervikalnerven verbindet; die Fasern dieses Astes gehen in die Peripherie des Accessorius über; andere Fasern von unbekannter Bahn schließen sich an den Accessoriusstamm in zentraler Richtung an (E. Bischoff).

In der Regio lateralis colli verbinden sich abermals Fäden aus dem III. und IV. Cervikalnerven mit dem Accessorius.

Der Beinerv ist ein ursprünglich rein motorischer Nerv, dem sich an verschiedenen Stellen, vielleicht schon von den hinteren Wurzeln der oberen Halsnerven, vom Vagus in der Gegend des Ganglion jugulare, von den vorderen Ästen des III. und IV. N. cervicalis sensible Fasern beimischen können.

Die Fasern des Accessorius vagi, des Ramus internus also, gehen in die Bahn der Rami pharyngei und laryngei, sowie in die Rami cardiaci des Vagus über.

Lubosch, W., Vergleichend-anatomische Untersuchungen über den Ursprung und die Phylogenese der N. accessorius Willisii. Arch. mikr. Anat., 54. Bd., 1899. Alle Amnioten haben einen im Rückenmark gelegenen Accessoriuskern, der entweder von der Oblongata herabgewachsen ist oder durch Abspaltung von der Vordersäule des Rückenmarks entstand. Bei den Sauropsiden treten 2—3, bei den Säugetieren 5—7 Marksegmente zu dem Kerne in Beziehung. Die Wurzeln treten unter Leitung der sensiblen Wurzeln nach außen und stellen viscero-motorische Fasern der dorsalen Wurzeln dar. Der Rückenmarkteil des Nerven geht aus verschiedenen Gründen Veränderungen ein. Doch ist die Scheidung in einen N. accessorius vagi und spinalis vom vergleichenden Standpunkte aus nicht zu halten. — Derselbe schlägt auf Grund verschiedener Untersuchungen vor, als Accessorius schlechtweg nur den aus dem Rückenmark stammenden Teil des Säugetiernerven zu bezeichnen. Den cerebralen Teil des Säugetiernerven hingegen rechnet er zum Vagus. Bei den Sauropsiden ist an Stelle des Accessorius die Bezeichnung Pars spinalis n. vagi zu setzen. Doch ist zu beachten, daß die Pars spinalis n. vagi der Sauropsiden den rostralen Segmenten des Accessorius der Säuger homolog erscheint. (Anat. Anz. 19. Bd., 1901). — Weigner, K., Beziehungen des N. accessorius zu den oberen Spinalnerven. Anat. Hefte, Nr. 56/57, 1901.

XII. N. hypoglossus. Figg. 215, 241, 244—247, 259.

Er entspringt aus dem Hypoglossuskern und gelangt mit 10—15 Wurzelfäden im Sulcus lateralis anterior der Oblongata an die Oberfläche. Die Wurzelfasern treten gewöhnlich zu zwei größeren Bündeln zusammen, welche getrennt oder vereinigt durch den Canalis hypoglossi ossis occipitalis den Durasack verlassen und eine Durascheide erhalten.

Am Eingang in den Canalis hypoglossi ist der Nerv von einem mit den Venen des Sinus occipitalis in Verbindung stehenden Venenkranze umgeben, dem Rete canalis hypoglossi. Außerhalb der Schädelbasis liegt der Nerv anfangs medial und hinter dem Vagus, schlägt sich aber in der Gegend des Ganglion nodosum, an welches ihn Bindegewebe befestigt, auf die laterale Fläche des Vagus hinüber, zieht abwärts an der medialen Fläche des M. stylohyoideus und des Venter post. vom M. digastricus, wendet sich darauf in sanftem, unten konvexen Bogen (Arcus hypoglossi) nach vorn und strahlt, bedeckt vom M. mylohyoideus auf der Außenfläche des M. hyoglossus dahinziehend, in die Zunge ein.

Zur V. jugularis interna und Carotis interna verhält sich der Nerv im Herabsteigen so, daß er entweder zwischen beiden durchdringt oder von hinten her auf die Außenseite beider Gefäße gelangt. Er kreuzt hierauf die äußere Fläche der Carotis externa und die innere der V. facialis communis, zwischen welchen er nach vorn hindurchtritt.

Der absteigende Teil des Nerven geht mit dem Vagus, den vorderen Ästen der drei ersten Halsnerven und dem oberen Halsknoten des Sympathicus Ver-

bindungen ein, so daß der ursprünglich motorische Hypoglossus Fasern anderer physiologischer Art erhält.

Interessant ist in bezug auf die Entwicklung des Hypoglossus die Tatsache, daß er nicht allein mehreren Spinalnerven homolog ist, sondern daß er auch ursprünglich eine kleine dorsale, mit einem kleinen Spinalganglion ausgestattete Wurzel besitzt, welche beide wieder untergehen (Froriep); doch können Teile eines solchen Ganglion vielleicht dauernd erhalten bleiben (Hyrtl); siehe oben S. 214 und unten: Vergleichung der Hirn- und Rückenmarksnerven.

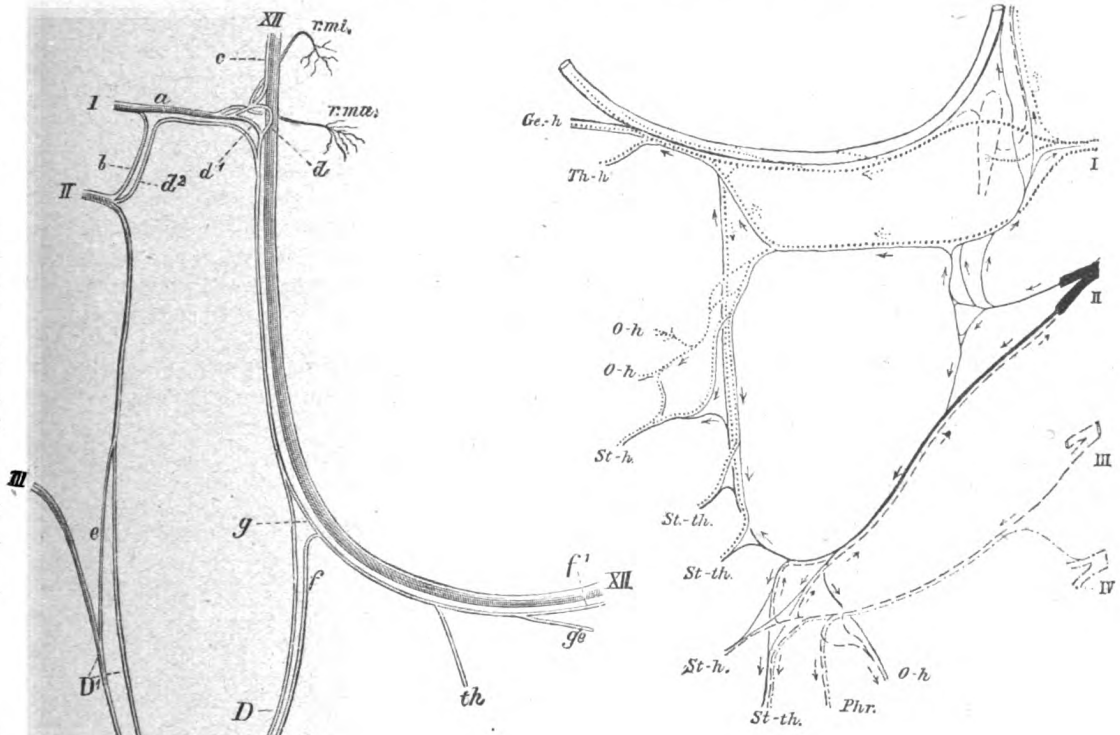

Fig. 247.

Fig. 247. **Der Faserverlauf im Plexus hypoglossus.** (Louis Bolk.) Die Pfeile bezeichnen den Verlauf der Nervenfasern. *I, II, III, IV* Nn. cervicales I—IV; *Ge-h* M. geniohyoideus; *O-h* M. omohyoideus; *Phr.* N. phrenicus; *St-h* M. sternothyreoideus; *Th-h* M. thyreohyoideus.

Fig. 246.

Fig. 246. **Verbindungen des N. hypoglossus mit den Cervikalnerven.** (M. Holl.) *XII* N. hypoglossus; *I* vorderer Ast des ersten, *II* zweiten, *III* dritten Cervikalnerven; *D* N. cervicalis descendens superior; D^1 N. cervicalis descendens inferior; *a* Ast des ersten Cervikalnerven, der mit dem Bündel *c* zentralwärts verläuft, die Fäden *r.mi* und *r.ma* für die Mm. rectus capitis anterior und longus capitis entsendet, endlich *d* und d^1 in absteigender Richtung in den N. cervicalis descendens übertreten läßt; *b* Verbindung zwischen erstem und zweitem Cervicalis; d^2 Ast vom zweiten Cervikalnerven; *e* Verbindung zwischen zweitem und drittem Halsnerven; *f, f* Ansa cervicalis profunda, gebildet vom N. cervicalis descendens superior *(D)* und inferior *(D^1)*; *x, x, x* Zweige für die Unterzungenbeinmuskeln; *g* in die periphere Bahn des Hypoglossus gelangendes Bündel des zweiten Cervikalnerven; *f—f^1* ebenso des dritten; *th* Nerv für den M. thyreohyoideus; *ge* Nerv für den M. geniohyoideus.

a) **Verbindungen** des Hypoglossus mit anderen Nerven.

1. Ramus anastomoticus cum ganglio cervicali superiore.

Der Faden geht vom Hypoglossus gleich unterhalb des Canalis hypoglossi ab und gelangt zum Ganglion.

2. Ramus anastomoticus cum ganglio nodoso n. vagi.

Bei dieser Verbindung gelangen auch Vagusfasern in den Hypoglossus.

3. Ramus anastomoticus cum ansa cervicali prima.

Ein ansehnlicher Faden, welcher aus Fasern der vorderen Äste der beiden ersten Halsnerven gebildet wird. Ein Teil dieser Fasern geht im Hypoglossus zentralwärts, um ihn größtenteils wieder zu verlassen und dem M. rectus capitis anterior und dem M. longus capitis motorische Zweige abzugeben; ein kleiner Teil bleibt bei dem Hypoglossus. Der größere Teil der Fasern des Verbindungszweiges schließt sich dem Hypoglossus in peripherer Richtung an, beteiligt sich an der Bildung des Ramus descendens hypoglossi und entsendet über diesen hinaus seine Fasern bis zum M. geniohyoideus (Holl).

4. Verbindung mit dem Ramus lingualis n. vagi (siehe S. 289, 290).

5. Rami anastomotici cum ansa cervicali secunda. Fig. 246.

Äste des II. und III. Halsnerven steigen von unten auf, erreichen den Arcus hypoglossi, schließen sich zum Teil den unter 3. erwähnten Zweigen an und bilden dadurch den Ramus descendens n. hypoglossi. Dieser Zweig enthält hiernach keine Hypoglossusfasern, verbindet sich mit dem N. cervicalis descendens inferior zu einer auf der Außenfläche der großen Halsgefäße gelegenen Schlinge, Ansa hypoglossi, welche unten konvex ist und häufig geflechtartige Anordnung zeigt. Aus der Konvexität der Ansa entspringen die motorischen Nerven für die Mm. sternohyoideus, sternothyreoideus und den unteren Bauch des Omohyoideus; der obere Bauch des letzteren erhält seine Nerven aus dem Ramus descendens selbst. Der Ramus descendens enthält aber auch aufsteigende Fasern, welche in peripherer Richtung in den Hypoglossus übertreten, um ihn als Äste für die Mm. thyreohyoideus und geniohyoideus wieder zu verlassen und zum Teil sogar in Zungenäste zu gelangen. Der Ramus descendens besteht hiernach aus einem aufsteigenden und einem absteigenden Faserbündel (Holl). Vergl. hiermit die Darstellung von L. Bolk, Fig. 247.

Ein der Ansa hypoglossi entstammender N. cardiacus ist selten und wahrscheinlich als ein in die Hypoglossusbahn gelangter R. cardiacus vagi oder sympathici zu deuten.

6. Ramus communicans cum nervo linguali trigemini (siehe S. 276).

b) Äste des Hypoglossus.

1. Ramus meningeus.

Er entspringt vom Hypoglossus innerhalb des Canalis hypoglossi, dringt teils durch feine Poren in den Knochen, teils zur Wand des Sinus occipitalis. Ob diese und die unter 2. erwähnten Zweige aus der Lingualisverbindung oder aus einer anderen Quelle stammen, ist ungewiß.

2. Rami vasculares.

Ein oder einige Fäden, welche unterhalb des Canalis hypoglossi vom Stamme abgehen und mit Fäden aus dem oberen Halsganglion des Sympathicus verbunden zur Vena jugularis interna ziehen.

3. Ramus thyreohyoideus; stammt von aufsteigenden Halsnervenfasern ab.

4. Ramus geniohyoideus; hat nach Holl dieselbe Abstammung wie 3.

5. Rami linguales.

Sie bilden die Fortsetzung des Hypoglossusstammes und gelangen von der Außenfläche des M. hyoglossus zu den Mm. styloglossus, genioglossus usw. Durch die Verbindung mit dem N. lingualis werden den motorischen Zungenästen des Hypoglossus wahrscheinlich sensible Fasern zugeführt.

IV. Die Rückenmarksnerven, Nervi spinales.

Allgemeines.

Aus dem Rückenmark nehmen jederseits 31 Nervenpaare, Nn. spinales, ihren Austritt.

Sie verteilen sich auf die Rumpfgegenden in der Weise, daß mit Ausnahme des Hals- und Schwanzteiles der Wirbelsäule ebenso viele Spinalnervenpaare gezählt werden, als Wirbel vorhanden sind Man zählt demnach jederseits 12 Brust-, 5 Lenden- und 5 Kreuznerven, dagegen 8 Hals-

und 1 (oder 2—3) Steißnerven. Das 1. Spinalnervenpaar verläßt den Wirbelkanal zwischen dem Hinterhauptbein und dem Atlas, das 8. zwischen dem siebenten Hals- und ersten Brustwirbel. Die Nervenpaare erhalten demnach am Halsteil ihre Benennung nach dem kaudalen Wirbel, mit Ausnahme des achten, welcher nicht nach der Wirbelzahl benannt werden kann. Bei den übrigen Spinalnerven wird das jedesmalige Paar bezeichnet nach dem kranialen Wirbel.

Als 1. Thorakalnerven bezeichnet man folglich denjenigen, welcher zwischen dem 1. und 2. Brustwirbel austritt; als 1. Lumbalnerven jenen, welcher zwischen dem 1. und 2. Lendenwirbel austritt. Der dem Intervertebralraum zwischen dem 5. Kreuz- und 1. Steißwirbel entsprechende Spinalnerv ist der 5. Sakralnerv. Sämtliche Nerven treten hiernach intervertebral aus dem Wirbelkanal.

Alle Spinalnerven gehen aus dem Rückenmark mit zwei Wurzeln hervor, einer dorsalen, receptorischen (sensiblen), Radix posterior, und einer ventralen, effectorischen (motorischen), Radix anterior. Beide Wurzeln streben schon innerhalb des Durasackes einander zu und verlassen ihn, von einer einfachen oder doppelten Durascheide umgeben. Die sensible Wurzel schwillt dann durch Aufnahme zahlreicher Nervenzellen zu einem Ganglion an, dem Ganglion spinale, welches den Ursprungskern der sensiblen Wurzel, sowie ihrer zentralen und peripheren Ausbreitung darstellt (siehe oben S. 4, 38, 43).

Die motorische Wurzel hat dagegen ihren Ursprungskern in der Vordersäule des Rückenmarkes. Sie bleibt am Aufbau des Ganglion ganz unbeteiligt und zieht, durch Bindegewebe an dasselbe geheftet und einen Eindruck an ihm bewirkend, an seiner medialen Seite vorüber. Jenseits des Ganglion tritt eine Mischung der Bestandteile beider Wurzeln ein. Sie wird dadurch bedingt, daß Faserbündel der motorischen Wurzel dorsalwärts ziehen müssen, um die eigentliche Rückenmuskulatur zu erreichen; ein Teil der receptorischen Fasern hat andererseits einen medialen Weg einzuschlagen, um in den Ramus communicans und meningeus zu gelangen. Siehe S. 21.

Jenseits des Ganglion bilden demgemäß die Wurzeln einen gemeinsamen, gemischten Stamm, N. spinalis, welcher alsbald seine Verästelung beginnt (siehe S. 3, Fig. 2).

Der gemeinsame Stamm teilt sich typisch in vier Zweige:

1. Ramus posterior, 2. Ramus anterior, 3. Ramus meningeus, 4. Ramus communicans. Figg. 2, 249, 250.

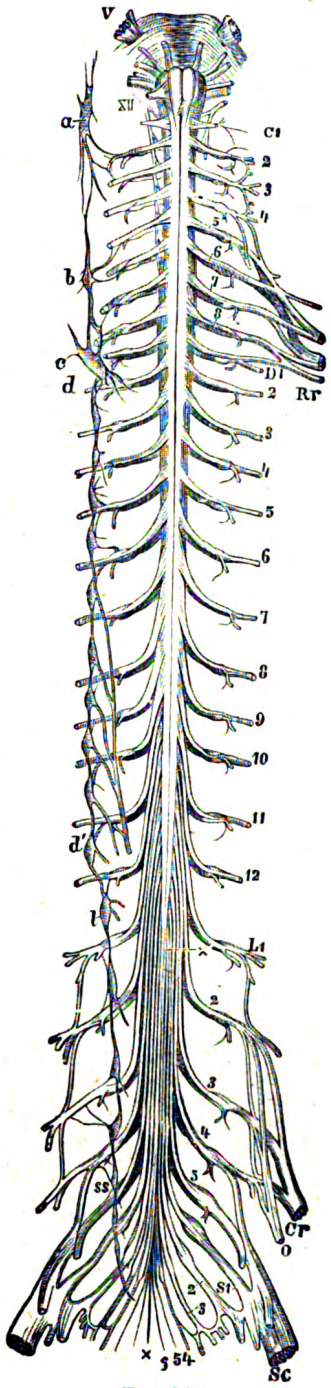

Fig. 248.

Fig. 248. **Rückenmark mit Nn. spinales und Grenzstrang des N. sympathicus.** *V* fünfter, *XII* zwölfter Hirnnerv; *C*1 erster Halsnerv; *C*2—8 zweiter bis achter Halsnerv; *D*1—12 erster bis zwölfter Brustnerv; *L*1—5 erster bis fünfter Lumbalnerv; *S*1—5 erster bis fünfter Sakralnerv; 6 Steißbeinnerv; *x*, *x* Filum terminale des Rückenmarkes. Von den Wurzeln *L*1 bis *x* Cauda equina; *Rr* Plexus brachialis; *Cr* Nervus femoralis; *Sc* Nervus ischiadicus; *O* Nervus obturatorius. Die Anschwellungen, an denen die Zahlen *L*3, 4, 5 stehen, sind durch Spinalganglien bedingt. — In der linken Seite der Figur ist der Grenzstrang des Sympathicus dargestellt. *a* bis *ss* seine Ganglien; *a* oberes Halsganglion; *b* und *c* mittleres und unteres Halsganglion; *d* erstes, *d'* letztes Brustganglion; *e* erstes Lumbalganglion; *ss* oberstes Sakralganglion.

Die Stärke und Richtung der Wurzeln, die Stärke der Rami posteriores und anteriores, die Länge des gemeinsamen Stammes, die Größe und Lage des Spinalganglion unterliegen in den einzelnen Rumpfgebieten manchen Verschiedenheiten, von welchen das Folgende an dieser Stelle hervorzuheben ist.

Jede Wurzel hat, je tiefer sie entspringt, infolge des Descensus columnae vertebralis einen um so längeren und steileren Weg im Wirbelkanal und zunächst im Durasack zurückzulegen. Der Austrittsstelle des 1. Halsnerven aus dem Rückenmark liegt der zugehörige Porus durae und das zugehörige Intervertebralloch gerade gegenüber; nach dieser Stelle konvergieren je die beiden Wurzeln. Allmählich aber wird der Winkel, welchen die aus dem Rückenmark tretenden und absteigenden Wurzeln mit dem Rückenmarke bilden, immer kleiner, bis zuletzt an der Cauda equina alle Wurzeln gerade abwärts zu verlaufen scheinen (Fig. 24 von den Wurzeln *L* 1 an abwärts).

Nach Nuhns Bestimmungen tritt der 1. Halsnerv in gleicher Höhe mit dem Rande des Hinterhauptloches aus dem Mark, der 8. Halsnerv gegenüber dem Dorn des sechsten Halswirbels, der 6. Brustnerv zwischen dem Dorn des vierten und fünften Brustwirbels, der 12. Brustnerv gegenüber dem Dorn des zehnten Brustwirbels, der 5. Lendennerv gegenüber der unteren Hälfte des

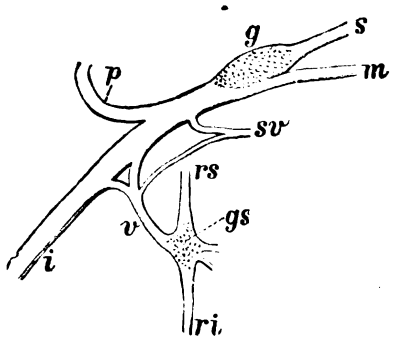

Fig. 249.

Fig. 249. **Schema des Spinalnerventypus.**

s Radix posterior und *m* Radix anterior; *g* Ganglion spinale; *p* Ramus posterior des N. spinalis; *i* Ramus anterior desselben; *v* Ramus communicans; *gs* Ganglion des Grenzstranges des Sympathicus; *rs* Ramus intergangliaris superior; *ri* Ramus intergangliaris inferior; *sv* Ramus meningeus zum Wirbelkanal.

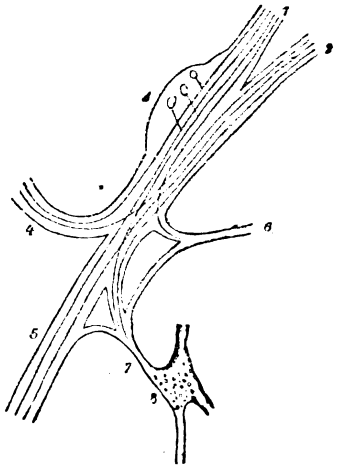

Fig. 250.

Fig. 250. **Bahnen der vorderen und hinteren Wurzeln zu den vier Ästen des gemeinsamen Spinalnervenstammes.**

1 Radix posterior; 2 Radix anterior; 3 Ganglion spinale; 4 Ramus posterior; 5 Ramus anterior; 6 Ramus meningeus; 7 Ramus communicans; 8 Ganglion sympathicum. (Siehe auch Sympathicus.)

Dornes des zwölften Brustwirbels, der 5. Kreuznerv in der Höhe der oberen Hälfte des Dornes des ersten Lendenwirbels.

Die dorsalen Wurzeln sind im allgemeinen stärker als die ventralen. Eine Ausnahme macht der 1. Halsnerv, dessen hintere Wurzel nur etwa das halbe Kaliber der vorderen hat.

Am stärksten sind im Gebiet der Halsanschwellung die Wurzeln des 6. Halsnerven, an der Lendenanschwellung die Wurzeln des 2. Kreuznerven.

Abarten im Austritt von Wurzelbündeln aus dem Rückenmark und in ihrem Verlauf sind nicht allzu selten. So kommen Asymmetrien vor, welche entweder eine Ausgleichung durch andere Wurzeln erfahren oder nicht. Ein Wurzelbündel kann zwischen zwei Wurzelbezirken austreten und sich dem oberen oder unteren oder unter Teilung beiden anschließen. Besonders eigentümlich sind Wurzelfäden, welche aus einer oberen Wurzel sich ablösen, in eine untere eintreten und in ihr zentralwärts ziehen (Ansa zentripetalis von Hilbert); oder Wurzelfäden, welche von einer oberen Wurzel in zentripetaler Richtung abtreten und in zentrifugaler Richtung in eine untere umbiegen (Ansa centrifugalis von Hilbert). Die Ansa centrifugalis, anscheinend die sonderbarste Anomalie, ist indessen gegenwärtig leicht erklärlich, wie Fig. 251 erläutert. Anders mit der Ansa centripetalis, falls nicht dennoch, sei es in der oberen oder unteren (motorischen) Wurzel

eine schließliche Umkehr in der Peripherie stattfindet; man würde sonst an ein weit lateralwärts ausgebogenes Längsfaserbündel des Rückenmarkes denken müssen.

Die Größe der Spinalganglien ist im allgemeinen proportional der Stärke der beteiligten Wurzel, so daß den stärksten hinteren Wurzeln die größten Ganglien, den schwächsten die schwächsten Ganglien entsprechen (Figg. 24, 26, 248). Sind doch die Ganglien für die überwiegende Fasermenge der hinteren Wurzeln die Ursprungskerne!

Das Ganglion des N. coccygeus I ist 0,5—2 mm lang und hat seine Lage beständig innerhalb des Durasackes, bald näher dem oberen, bald näher dem unteren Ende der Nervenwurzel, oder in deren Längsmitte. Auch der letzte Sakralnerv trägt sein Ganglion zuweilen im Durasack, während alle höher gelegenen Nervenknoten außerhalb des Durasackes liegen. Hier nehmen sie die Foramina intervertebralia, in den beiden obersten Räumen die seitliche Ecke der Fissura intervertebralis ein. Am Kreuzbein liegen die Ganglien natürlich lateral vom Canalis sacralis, in dem Gange, welcher ventral zu den Foramina sacralia anteriora, dorsal zu den Foramina sacralia posteriora führt.

Wenn der gemischte Stamm der Spinalnerven aus den Intervertebrallöchern hervortritt, ist er meist schon in den Ramus anterior und posterior gespalten. Am Kreuzbein findet die Teilung noch innerhalb der Canales intersacrales, der Austritt durch die Foramina sacralia anteriora und posteriora statt. Die zwei letzten Spinalnervenpaare verlassen den Wirbelkanal durch die von lockerem Fettgewebe eingenommene Spalte, welche der seitliche Rand des Lig. sacrococcygeum posterius mit den Steißwirbelkörpern einschließt. Fig. 24.

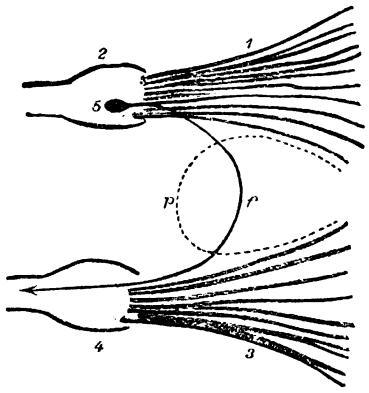

Fig. 251.

Bahn in der ungewöhnlichen Ansa centrifugalis der Spinalnervenwurzeln.
1 und 3 zwei sensible Wurzeln mit ihren Fila radicularia; 2 und 4 zwei spinale Ganglien; 5 eine Spinalganglienzelle mit ihren beiden Ausläufern, dem zentripetalen und dem zentrifugalen; *f* Ansa zentrifugalis; *p* Ansa centripetalis.

Während mit Ausnahme des ersten Nervenpaares die hinteren Wurzeln stärker sind, als die vorderen, ist es umgekehrt mit der Stärke des Ramus anterior und posterior. Dies ist leicht einzusehen, da der Ramus anterior ein weit größeres Gebiet zu versorgen hat, als der Ramus posterior. Der Ramus anterior ist also der stärkere; nur am 1. Halsnerven sind beide Äste etwa gleich; der Ramus posterior des 2. Halsnerven ist aber stärker.

1. Die Rami posteriores sind wesentlich für die Rückenhaut und für die eigentlichen Rückenmuskeln bestimmt.

2. Die Rami anteriores versorgen Haut und Muskeln des ventralen Teiles der Rumpfwand, zu welchem auch beide Extremitäten gehören.

3. Die Rami meningei versorgen den Wirbelkanal und die Rückenmarkshäute.

4. Die Rami communicantes gelangen zu den Eingeweiden und zu den Gefäßen, unter Vermittlung und Beteiligung eines besonderen nervösen Apparates, des N. sympathicus; sie führen aber auch sympathische Fasern spinalwärts. Fig. 250.

Jeder gemeinsame Nervenstamm hält sich mit seinem ganzen Astgebiet in der Regel in den Grenzen des ihm zukommenden Körpersegmentes und jeder der vier primären Äste wiederum in dem ihm zukommenden Gebiet. Doch gibt es Ausnahmen. Eine solche findet sich z. B. im oberen Halsteil. Der Hautast des Ramus posterior des 2. Halsnerven, N. occipitalis major genannt, verbreitet sich als sensibler Nerv über den Hinterkopf bis in die Scheitelgegend. Figg. 231, 254—256.

Der linke und rechte Stamm je eines Spinalnervenpaares versorgen das zugehörige Körpersegment im allgemeinen in symmetrischer Weise. Die Medianebene bildet dabei im allgemeinen die Grenzscheide der beiderseitigen Versorgung. So verhält es sich auch bei den Gehirnnerven. Dies hindert jedoch nicht, daß in der ventralen und dorsalen Mittellinie auf kurze Strecken

eine von beiden Seiten ausgehende Gebietsüberschreitung von seiten der Hautnerven stattfindet, anscheinend in alternierender Weise. Man kann sich das Verhältnis in Form einer sägeförmigen Linie vorstellen. Dies erinnert unwillkürlich an die sagittalen Knochennähte des Schädeldaches: hier tritt der Knochen der einen Körperhälfte in Form einer verwickelten Sägelinie je in die andere Körperhälfte hinüber. Vermutlich ist es auch so mit den Gefäßen; deutlich ist es bei manchen Muskeln.

Wenn auch die einzelnen spinalen Nervenpaare sich in ihrer kranialen und kaudalen Verbreitung im allgemeinen an das zugehörige Körpersegment halten, so schließen sich doch die Äste keineswegs streng gegeneinander ab; vielmehr bilden gegenseitige Verbindungen von Ästen benachbarter segmentaler Nerven eine sehr häufige, in gewissen Gegenden durchaus typische Erscheinung.

So gehören Verbindungen der Rami posteriores im Hals- und Kreuzgebiete zu den regelmäßigen Vorkommnissen.

Eine viel größere Rolle aber spielen die Verbindungen and Geflechtbildungen bei den Rami anteriores. Im ganzen können beim Menschen jederseits zwei große ventrale Plexus unterschieden werden, ein oberer und ein unterer Rumpfplexus, welche durch den plexuslosen Brustteil voneinander getrennt sind.

Der obere Rumpfplexus, Plexus cervico-brachialis, besteht aus der Verbindung der Rami anteriores aller Hals- und des 1. Brustnerven, nebst einem häufigen Anteil des 2. Brustnerven. Oben steht er mit Hirnnerven in Verbindung.

Der untere Rumpfplexus, Plexus lumbo-sacralis, schließt die Rami anteriores sämtlicher Lumbal-, Sakralnerven und des N. coccygeus I ein; er steht oben mit dem 12. Brustnerven in Verbindung.

Doch bilden nicht nur Rami posteriores und anteriores je dorsale und ventrale Geflechte, sondern auch die Rami meningei und Rami communicantes zeigen außerordentlich reich entwickelte Geflechte; der Plexus meningeus geht jederseits durch den ganzen Wirbelkanal hindurch; ebenso verhält es sich mit dem Plexus intestinalis, mit welchem Namen die Gesamtheit aller Geflechte des Eingeweidenervensystems gemeint ist; dieser ist dadurch noch besonders ausgezeichnet, daß in den Knotenpunkten Haufen von Nervenzellen sich sammeln; so kommt der N. sympathicus zur Erscheinung.

Man kann bezüglich der Ausbildung der Plexus dorsales, ventrales, meningei und intestinalis annehmen, daß eine Verwandtschaft der Segmente sie bedinge, ebenso, wie die Kommissuren, Dekussationen und medianen Überkreuzungen des Nervensystems auf einer Verwandtschaft beider Körperhälften beruhen. Da aber Plexusbildungen innerhalb der Astfolge eines und desselben segmentalen Nerven im peripheren Gebiet eine äußerst verbreitete Einrichtung darstellen, und Plexusbildung sogar in den Nervenzentren und im Innern aller peripheren Stämme und Zweige überall vorkommt, so wird man daran denken müssen, in der Geflechtbildung eine Erscheinung zu erblicken, die das Nervensystem als Ganzes auszeichnet und welche ihre Grundlage hat in jenen Nervensystemen der niederen Tierwelt, die aus einem nervenzellenhaltigen Geflecht bestehen.

Siehe auch unten: Neurales Segment und Muskelsegment; Sklerozonen. — Bolk, L., Die Segmentaldifferenzierung des menschlichen Rumpfes und seiner Extremitäten. Morph. Jahrb., 25. Bd., 1897. — Derselbe, Beiträge zur Affenanatomie: Der Plexus cervico-brachialis der Primaten; mit 39 Figuren im Text. In Petrus Camper, 1. Bd., 1902. — Eisler, P., Die Ursache der Geflechtbildung an den peripheren Nerven. Verhandl. anat. Ges. 1902. — Ottendorf, G., Die Plexusbildung der Nerven in der Mittellinie der Rückenhaut einheimischer Frösche. Arch. mikr. Anat., 53. Bd., 1899.

Die fünf Abteilungen der Spinalnerven.

1. Die Halsnerven, Nn. cervicales, bestehen aus acht Paaren.

Das erste Halsnervenpaar verläßt den Wirbelkanal zwischen dem Hinterhauptbein und dem Atlas, die folgenden zwischen je zwei Halswirbeln, das achte zwischen dem letzten Hals- und dem ersten Brustwirbel. Die Halsnerven nehmen an Stärke bis zum sechsten einschließlich zu, welcher

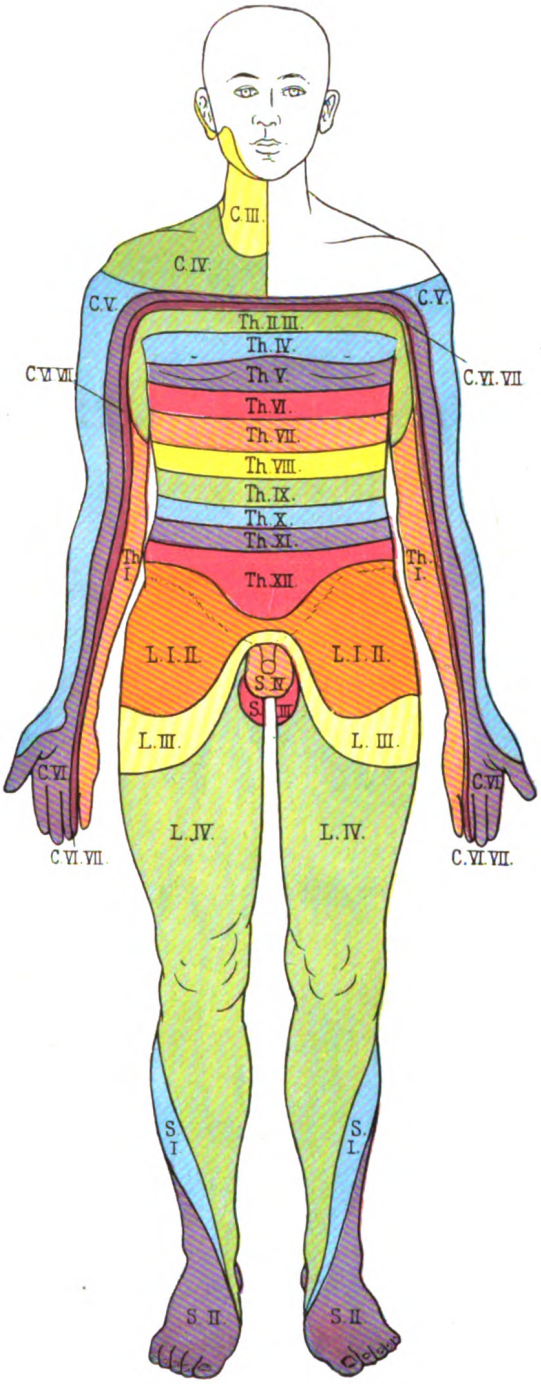

Fig. 252. Innervierung der Haut nach den Rückenmarksegmenten. Vorderseite.
C. VIII ist in dem mit Th. I bezeichneten Felde enthalten; L. V. ist in dem mit L. IV bezeichneten Felde enthalten.

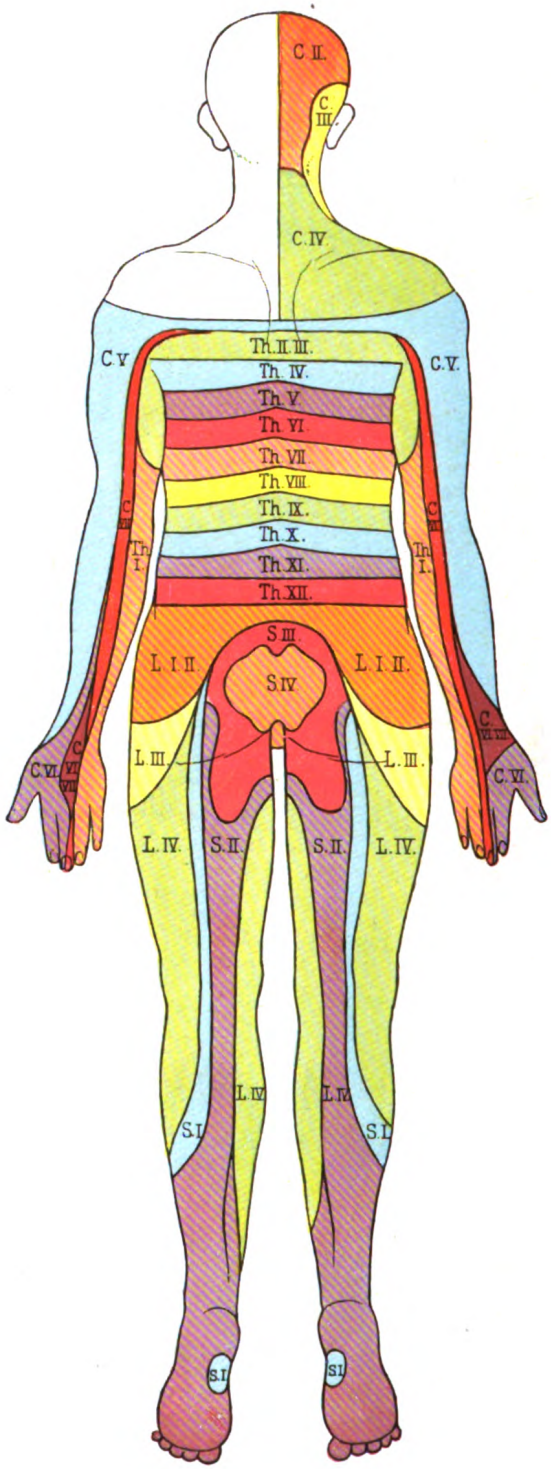

Fig. 253. Innervierung der Haut nach den Rückenmarksegmenten. Rückseite.
C. VIII ist in dem mit Th. I bezeichneten Felde enthalten; L. V ist in dem mit L. IV. bezeichneten Felde enthalten.

der mächtigste ist; von hier an nehmen sie ab; die Abnahme setzt sich auf den größten Teil der Brustnerven fort.

2. Die Brustnerven, Nn. thoracales, bilden zwölf Paare, welche mit Ausnahme des ersten Paares, gegenüber der unteren Hälfte der Halsnerven eine sehr geringe Stärke besitzen. Die unteren Brustnerven nehmen indessen an Stärke wieder etwas zu.

Die Schwäche der Brustnerven ist nicht unverständlich, wenn beachtet wird, welchen Bedingungen die unteren Halsnerven ihre ausnehmende Stärke verdanken. Die Muskellager des Schultergürtels und der freien Extremität, die sehr bedeutende Entfaltung der Haut, welche durch die Gegenwart der Extremität veranlaßt wird, diese beiden Ursachen sind es vorzugsweise, welche die Stärke der unteren Halsnerven und des ersten Brustnerven notwendig machen und erklären. Werden jene Muskellager und die Hauthülle der Extremität weggelassen, so liegen ähnliche Verhältnisse vor wie am Rumpfe. Es kommt aber noch ein Umstand hinzu, welcher dazu beiträgt, den Unterschied zwischen der Stärke der unteren Halsnerven und der Brustnerven zu vergrößern. Der Brustkorb wird zum Teil von einer Muskulatur überlagert, welche ihre Nerven gar nicht von Brustnerven, sondern von Hals- und Kopfnerven erhält. Die zur oberen Extremität gehörigen Brust- und breiten Rückenmuskeln sind von einer Versorgung durch Brustnerven ausgeschlossen; um so schwächer werden die Brust-, um so stärker die Halsnerven sein. Der erste Brustnerv tritt zwischen dem ersten und zweiten Brustwirbel, der letzte zwischen dem letzten Brust- und ersten Lendenwirbel aus.

3. Die Lendennerven, Nn. lumbales, aus fünf Paaren bestehend, setzen die Zunahme an Stärke, welche bereits an den unteren Brustnerven zutage trat, in steigendem Grade fort.

Sie kommt jedoch ausschließlich dem Ramus anterior zugute, denn die Rami posteriores der Lendennerven sind von geringer Stärke und nehmen kaudalwärts sogar ab. Der erste Lendennerv nimmt seinen Austritt zwischen dem ersten und zweiten Lendenwirbel, der letzte zwischen dem letzten Lenden- und ersten Kreuzwirbel.

4. Die fünf Sakralnerven, Nn. sacrales, und die sich anschließenden Steißnerven nehmen an Stärke merklich ab; der erste Sakralnerv aber ist der mächtigste aller segmentalen Nerven.

Die vier oberen Sakralnerven treten durch die Canales intersacrales aus dem Wirbelkanal aus; ihre Rami posteriores gelangen durch die Foramina sacralia posteriora nach hinten, die Rami anteriores durch die Foramina sacralia anteriora nach vorn. Der fünfte Sakralnerv nimmt zwischen dem letzten Kreuz- und dem ersten Steißwirbel, der erste Steißnerv zwischen dem ersten und dem zweiten Steißwirbel seinen Austritt aus dem Wirbelkanal (siehe Fig. 24).

5. Die Kaudalnerven, Nn. coccygei.

Von Kaudalnerven ist in der Regel nur einer makroskopisch darstellbar, der erste; die Elemente eines zweiten und dritten sind in feinen, in der Regel mikroskopischen Bündeln enthalten, welche im Filum terminale herabziehen und auch noch kleine Gruppen wohlausgebildeter Spinalganglienzellen enthalten (Rauber). Zuweilen ist der zweite N. coccygeus stärker als gewöhnlich entwickelt, löst sich vom Filum terminale ab und gleicht alsdann in allem einem gewöhnlichen Spinalnerven. Die Zahl der im Filum terminale des Menschen enthaltenen Nervenfasern beträgt durchschnittlich über 100.

Im folgenden sind nun zuerst die Rami posteriores, darauf die Rami meningei, sodann die Rami anteriores der Spinalnerven zu untersuchen; endlich folgen die Rami communicantes, welche schon in das Gebiet des N. sympathicus hinüberführen, indem sie das spinale Nervensystem mit dem Sympathicus verbinden, in letzteren spinale Elemente, aber auch sympathische Fasern in das spinale System gelangen lassen.

A. Rami posteriores der Spinalnerven. Figg. 253—256.

Die Rami posteriores der Spinalnerven versorgen:

1. Die Rückenhaut, vom Scheitel bis zur Steißbeinspitze.

Die laterale Grenze dieses großen Hautnervenfeldes des Rückens ist jederseits durch eine Linie bestimmt, welche vom Scheitel über die Mitte der Linea nuchae superior zum Seitenrande

des M. trapezius herabläuft und diesem bis zum Akromion folgt. Von hier neigt sich die Grenzlinie zuerst medianwärts, indem sie den unteren Winkel des Schulterblattes kreuzt, beginnt aber von der Mitte des Rückens an lateralwärts vorzudringen, schneidet die Mitte der Crista iliaca und erreicht die Haut über dem großen Trochanter. Von diesem Orte aus zieht die Grenzlinie in einem leicht aufwärts konvexen Bogen zur Steißbeinspitze.

2. Die Rückenmuskulatur im engeren Sinne (siehe Abt. III, S. 30).

Wie sich bei einer Vergleichung dieser Grenzlinie mit der lateralen Grenze der eigentlichen Rückenmuskulatur ergibt, greift das dorsale Hautnervenfeld an zwei Stellen über das dorsale Muskelfeld ziemlich beträchtlich hinaus; in der Akromial- und in der Trochantergegend.

Innerhalb dieses langen symmetrischen Haut- und Muskelnervenfeldes verteilen sich die Nerven nicht überall genau entsprechend den Wirbelsegmenten; letztere sind nicht der genaue Ausdruck für die verschiedenartigen übrigen Bestandteile eines Körpersegmentes, wie für das Darmsegment, Hautsegment; doch ist es ungewiß, wie weit ein Hautsegment sich erstreckt, wenn man nicht gerade die Nervenverteilung zur Abgrenzung benützen kann. Daher ist sachlich nur festzuhalten, daß die Hautzweige des dorsalen Astes des 2. Halsnerven bis zur Scheitelgegend des Kopfes vordringen. Auch die Hautzweige der Rami posteriores der mittleren Halsnerven zeigen noch eine etwas aufsteigende Bahn, während die der unteren Halsnerven und Brustnerven eine leicht absteigende Richtung verfolgen. Einen steil abfallenden Weg schlagen die zur Hüft- und oberen Gesäßgegend ziehenden Hautnerven ein.

Was die von den Rami posteriores innervierten Muskeln betrifft, so halten die zugehörigen motorischen Nerven sich ganz in den segmentalen Grenzen.

Da das dorsale Haut- und Muskelnervenfeld eine ansehnliche Breite besitzt, ist zur Innervierung beider die typische Einrichtung getroffen, daß jeder Ramus posterior sich je in einen Ramus medialis und lateralis teilt. Am deutlichsten ist diese Eigentümlichkeit im Brustnervengebiet ausgeprägt. Medialer und lateraler Ast können beide sowohl sensible als motorische Fasern enthalten. Siehe Fig. 256.

1. Rami posteriores der 8 Halsnerven.

Wie schon oben erwähnt, erfolgt die Teilung des Nervus spinalis in den Ramus posterior und anterior meist schon innerhalb des Foramen intervertebrale. Von der Teilungsstelle aus gelangen die Rami posteriores der Halsnerven, abgesehen von den besonders zu betrachtenden 1. und 2. Halsnerven, um die Außenfläche der Gelenkfortsätze herum nach hinten. An der lateralen Seite des M. semispinalis cervicis teilt sich jeder Ramus posterior in die beiden typischen Zweige, den Ramus medialis und den Ramus lateralis.

α. Die Rami laterales sind rein motorisch und dienen der Versorgung der Mm. splenius, longissimus cervicis et capitis, iliocostalis cervicis.

β. Die Rami mediales enthalten sowohl sensible als motorische Fasern.

Die Hautzweige gelangen unter Durchbohrung der deckenden Muskeln neben den Wirbeldornen unter die Haut. Der Hautnerv des Ramus posterior III entwickelt einen aufsteigenden Zweig, welcher sich entweder noch in der Tiefe der Nackenmuskulatur mit dem Hautaste des Ramus posterior II (N. occipitalis major) verbindet, oder dicht neben dem Nackenbande selbständig die Trapeziussehne durchbohrt, um in der Haut oberhalb der Protuberantia occipitalis externa sich auszubreiten und mit Zweigen des N. occipitalis major Verbindungen einzugehen. Der selbständig aufsteigende Hautzweig des Ramus posterior III führt den Namen N. occipitalis tertius.

Die motorischen Zweige sind kurze Fäden, welche zu den Mm. multifidus, semispinalis cervicis, semispinalis capitis, interspinales gelangen.

Die erwähnte Verbindung des Ramus posterior II und III stellt eine Ansa cervicalis posterior dar. Ähnliche Verbindungen kommen auch zwischen den medialen Zweigen der Rami posteriores

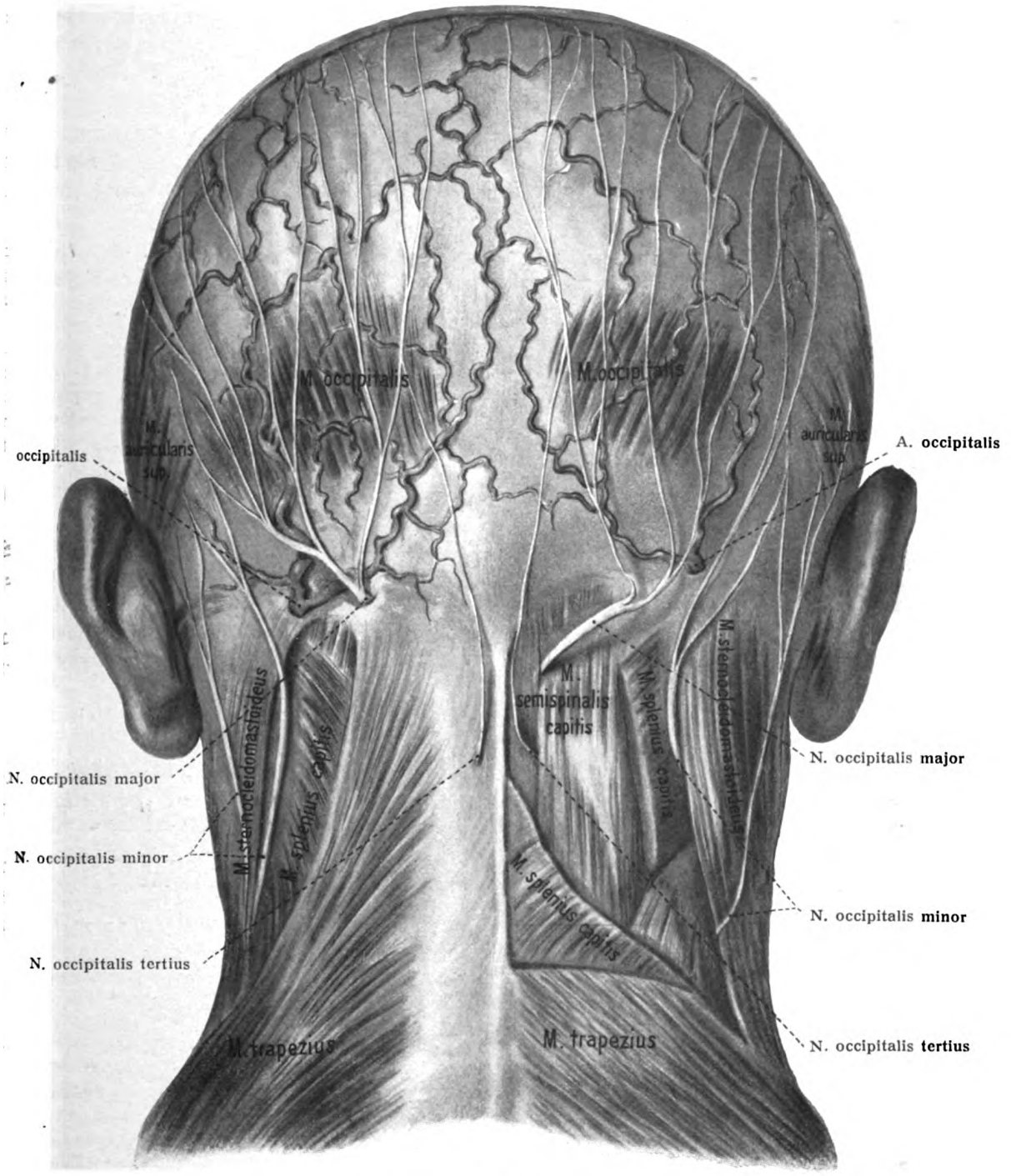

Fig. 254. Nerven und Gefäße der Nackengegend (I).

Links, oberflächliche Schicht. **Rechts,** nach Entfernung des kranialen Teiles des M. trapezius und eines mittleren Stückes des M. splenius capitis.

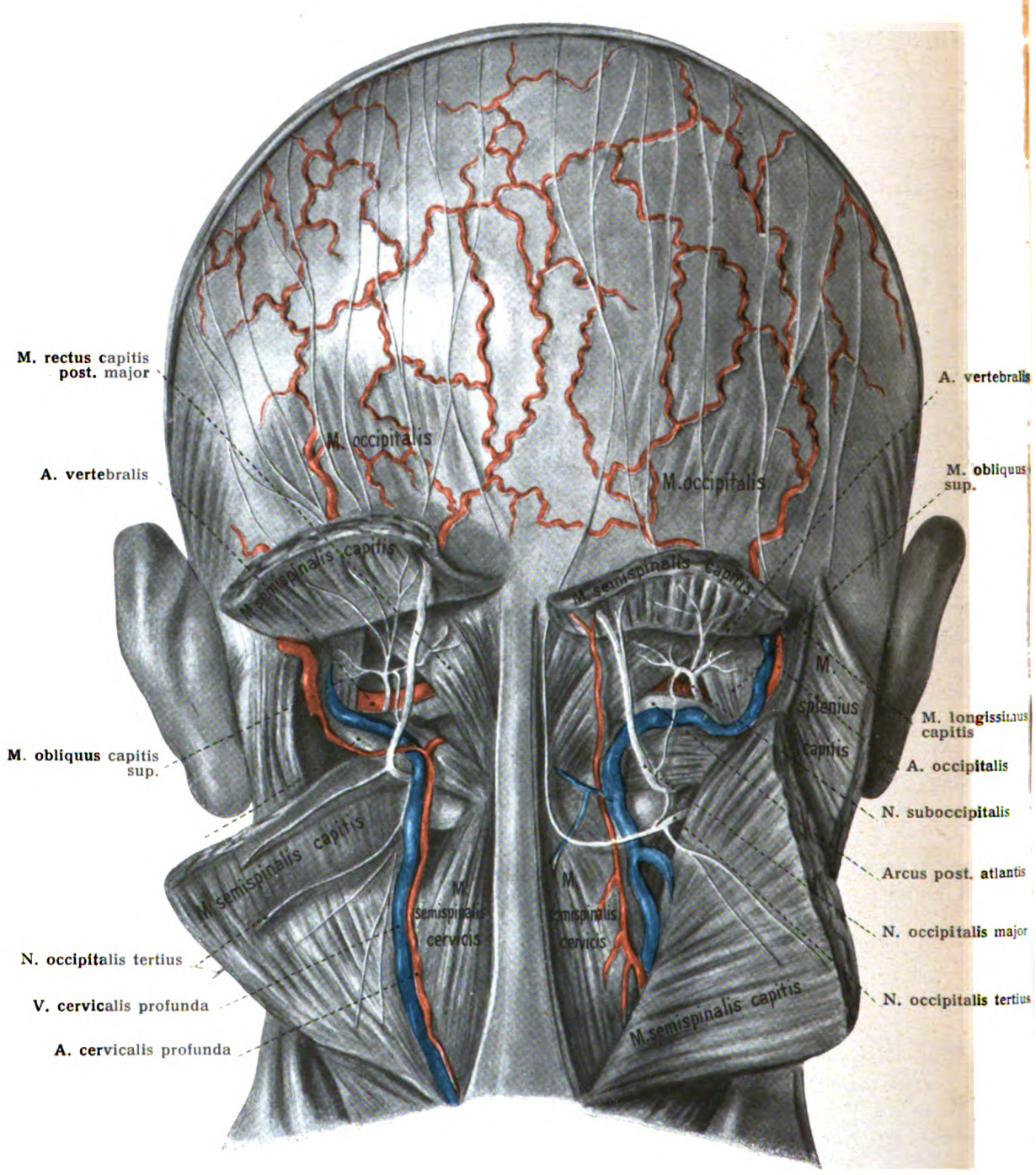

Fig. 255. Nerven und Gefäße der Nackengegend (II).

Nach Entfernung des M. trapezius und der Mm. splenii capitis et colli ist der M. semispinalis capitis dicht unterhalb der Durchtrittsstelle des N. occipitalis major durchgeschnitten und zurückgeklappt.

der übrigen Halsnerven vor. Sie haben ihre Lage unter dem Semispinalis cervicis und stellen den Plexus cervicalis posterior dar.

Die Rami posteriores des 1. und 2. Halsnerven verhalten sich folgendermaßen, Figg. 254—256.

Der N. cervicalis primus s. suboccipitalis liegt nach dem Austritt aus dem Wirbelkanal im Sulcus arteriae vertebralis des Atlas, unter der A. vertebralis. In diesem Sulcus teilt er sich in zwei nahezu gleichstarke Äste, die fast rechtwinklig auseinanderweichen. Der Ramus posterior I verzweigt sich im Gegensatz zu den Rami posteriores der folgenden Spinalnerven ausschließlich in Muskeln, und zwar im Rectus capitis posterior major und minor, im Obliquus superior und inferior. Durch einen den Obliquus inferior durchsetzenden Ast anastomosiert er zuweilen mit dem hinteren Aste des Cervicalis II.

Der N. cervicalis secundus teilt sich nach seinem Austritt aus dem Wirbelkanal am unteren Rande des M. obliquus capitis inf. in den Ramus anterior und posterior. Der letztere, weitaus stärkere, schlingt sich um den Rand des genannten Muskels dorsalwärts und gelangt zwischen die kurzen occipito-vertebralen Muskeln und den Semispinalis capitis. Er teilt sich in drei Zweige, einen aufsteigenden, einen absteigenden und einen in aufwärts konkavem Bogen die Fortsetzung des Stammes bildenden Zweig. Der aufsteigende versorgt den Longissimus capitis und sendet am medialen Rande des Splenius einen nicht ganz beständigen Hautast zur Hinterhauptgegend. Der absteigende Zweig dringt in die Zacken des Semispinalis capitis und anastomosiert mit dem Ramus posterior III. Der dritte Ast, N. occipitalis major, durchbohrt den Semispinalis capitis und die Trapeziussehne, gelangt dadurch, 2—3 cm von der Medianlinie entfernt, in der Gegend der Linea nuchae superior unter die Haut. Hier plattet er sich ab, teilt sich wiederholt und verzweigt sich bis zum Scheitel, manchmal sogar bis zur Sutura coronalis. Der Verlauf der Zweige folgt zum Teil den Ästen der A. occipitalis. Seine Durchtrittsstelle durch die Trapeziussehne fällt bald mit derjenigen der A. occipitalis zusammen, bald schlägt ein abgetrenntes Bündel einen selbständigen Weg ein.

Die Abweichungen der Rami posteriores I und II von den übrigen finden ihre Erklärung in der Berücksichtigung ihrer Lage. Die Nachbarschaft des Kopfes hat mit der Entfaltung der Hinterhauptgegend Modifikationen an beiden Nerven hervorgerufen.

Was die Stärke der Rami posteriores der Halsnerven betrifft, so ist der zweite der stärkste; von III bis VIII nehmen sie allmählich an Stärke ab.

2. Rami posteriores der 12 Brustnerven. Figg. 253, 256.

Sie gelangen zwischen je zwei Querfortsätzen zu ihrem Verbreitungsgebiete und teilen sich in die beiden typischen Zweige, Ramus medialis und Ramus lateralis.

Während bei den Rami posteriores der Halsnerven der laterale Zweig rein motorischer, der mediale gemischter Art ist, unterscheiden sich die Rami posteriores der Brustnerven dadurch, daß beide außer den stets vorhandenen Muskelnerven auch Hautnerven liefern können. Am häufigsten kommt es vor, daß die Rami posteriores der acht oberen Thorakalnerven starke mediale, die vier unteren starke laterale Hautzweige entsenden. Die medialen Hautzweige durchbohren neben den Wirbeldornen den M. trapezius, weiter unten diesen und den Latissimus dorsi. Die vier unteren lateralen haben ihre Austrittsstelle etwa an der Sehnen-Fleischlinie des Latissimus dorsi.

Die Rami cutanei laterales wenden sich gleich nach ihrer Entstehung unter dem M. longissimus dorsi lateralwärts, treten in dem Zwischenraume zwischen diesem Muskel und dem M. iliocostalis hervor und versorgen die beiden genannten Muskeln in ihrer ganzen thorakalen Ausdehnung.

Die Rami cutanei mediales dringen zwischen dem M. multifidus und M. semispinalis dorsi hervor, entsenden von hier aus die erwähnten, neben den Dornfortsätzen erscheinenden Hautäste und versorgen die Mm. rotatores, multifidus, semispinalis und spinalis dorsi.

Nur in sehr seltenen Fällen gibt der R. posterior des ersten Brustnerven einen Hautast ab (Frohse 1895).

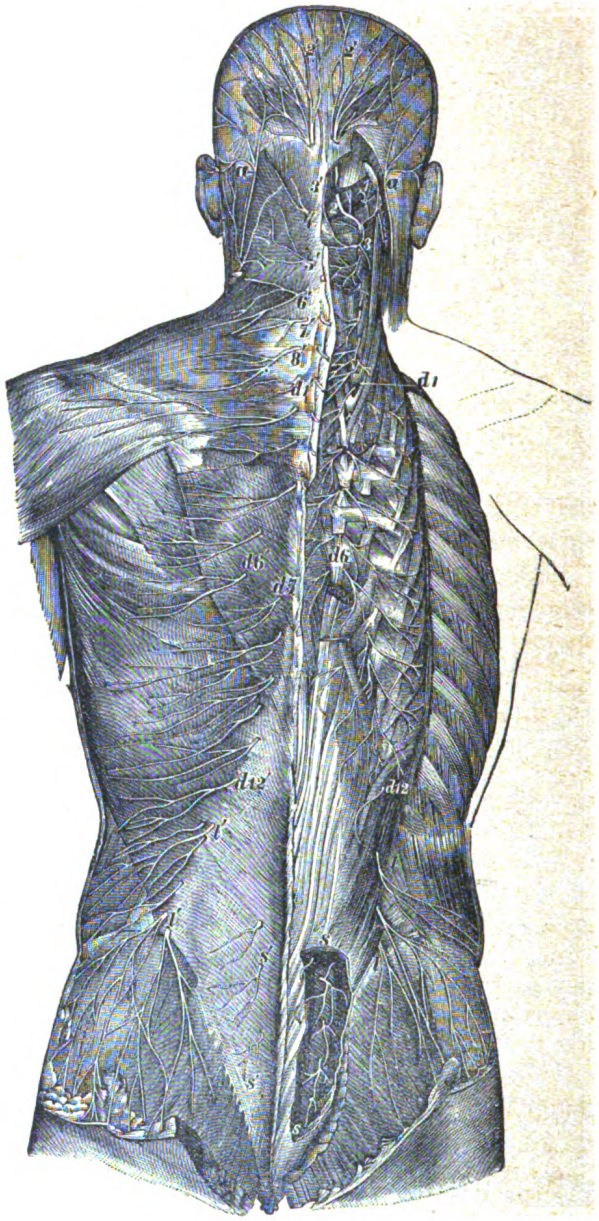

Fig. 256.

Übersicht über die Verbreitung der dorsalen Äste sämtlicher Rückenmarknerven. (Hirchfeld und Leveillé.) 1:5. Links sind die Hautäste, rechts die Muskeläste dargestelit.

a N. occipitalis minor aus dem Plexus cervicalis; 1 hinterer Ast des ersten Halsnerven; 2 N. occipitalis major; 2' seine Ausbreitung am Hinterhaupt; 3 lateraler Zweig des hinteren Astes vom dritten Cervikalnerven; 3' dessen medialer Zweig (N. occipitalis tertius); 4', 5', 6', 7', 8' mediale Zweige der dorsalen Äste der gleichzifferigen Halsnerven; auf der rechten Seite ihre lateralen (Muskel-)Zweige; *d*1, *d*6, *d*12 laterale Zweige der dorsalen Äste der Brustnerven (rechts); *d*1', *d*6', *d*7', *d*12' Hautzweige (mediale) der dorsalen Äste der Brustnerven (links); *l*, *l*, *l'*, *l'* laterale Zweige der dorsalen Äste der Lumbalnerven (der drei oberen); *s*, *s* dorsale Äste der Sakralnerven, durch Schlingen untereinander verbunden; *s'*, *s'* einige Hautzweige derselben auf der linken Seite.

3. Rami posteriores der 5 Lendennerven. *Figg. 253, 256.*

Die Rami posteriores der Lendennerven teilen sich gleichfalls je in einen medialen und einen lateralen Zweig.

Die schwachen medialen Zweige sind Muskelnerven für den M. multifidus und die Interspinales lumbales; nur die unteren Lendennerven haben feine mediale Hautäste.

Die lateralen Zweige nehmen kaudal an Stärke ab, versorgen die Mm. intertransversarii lumbales und den Lendenteil des M. sacrospinalis. Die lateralen Zweige der zwei unteren Lendennerven erschöpfen sich ganz in der Muskulatur; die der drei oberen entsenden durch den Iliocostalis hindurch ansehnliche Hautnerven, welche über die Crista iliaca hinweg zur oberen Gesäßgegend absteigen und lateral die Gegend des großen Trochanter erreichen; sie werden Nn. clunium superiores genannt.

4. Rami posteriores der 5 Kreuz- und des einen Steißnerven. *Figg. 253, 256.*

Die Rami posteriores der vier oberen Kreuznerven treten durch die großen Foramina sacralia posteriora, die des Sacralis V und Coccygeus I durch den Seitenteil des Lig. sacrococcygeum posterius superficiale nach hinten. Durch auf- und absteigende Zweige miteinander in Verbindung tretend, bilden sie ein Geflecht, den Plexus sacralis posterior, welcher auf der hinteren Fläche der Articulatio sacroiliaca und dem Ursprunge des Lig. sacrotuberosum gelegen ist und folgende Zweige entwickelt:

1. Mediale Zweige. Sie innervieren das kaudale Ende des M. multifidus und die Haut über der dorsalen Fläche des Kreuz- und Steißbeines.

2. Laterale Zweige. Sie kommen nur den drei oberen Sakralnerven zu, durchbohren den Ursprung des Glutaeus maximus und gelangen als Nn. clunium medii zur Haut der hinteren oberen Gesäßgegend.

Gelenknerven für die Articulatio sacroiliaca werden nur von den drei oberen Sakralnerven abgegeben (Rüdinger).

B. Rami meningei der Spinalnerven. Fig. 257.

Von jedem N. spinalis geht ein Ramus meningeus ab, welcher alsbald einen feinen Zuwachs von seiten eines aus dem Nervus sympathicus abgegebenen Fädchens erhält.

Er setzt sich demnach aus einer spinalen (50 Nervenfasern) und einer sympathischen Wurzel (etwa 100 Nervenfasern) zusammen; der spinale Anteil ist nach Rüdinger aus der sensiblen Wurzel abzuleiten. Jeder Ramus meningeus läuft sogleich nach seiner Entstehung durch das Foramen oder die Fissura intervertebralis zurück in den Wirbelkanal.

Dort teilt er sich alsbald in zwei ungleiche Zweige. Der stärkere Zweig zieht im Wirbelkanal und zwar an der vorderen Wand desselben, kranialwärts, der schwächere kaudalwärts. Jeder von ihnen verbindet sich mit dem ihm entgegenkommenden Aste des benachbarten N. meningeus, so daß hierdurch jederseits eine vordere Längskette von zierlichen, langgestreckten Ansae meningeae entsteht, welche in ihrer Aufeinanderfolge die ganze Ausdehnung der Wirbelsäule einnehmen, kranial in das Kopfgebiet sich fortsetzen und in ihrer Gesamtheit als Plexus meningeus anterior bezeichnet werden können.

Die konvexen Ränder der Schlingen der rechten und linken Seite sehen einander entgegen und sind demnach medianwärts gerichtet. Sie liegen dabei in der Nachbarschaft des Lig. longitudinale posterius. Von besonderem Interesse ist es ferner, daß die Schlingen beider Seiten auch in gegenseitige Verbindung treten durch feine in querer Richtung ziehende Fäden (Ramuli transversi), welche zwischen der oberflächlichen und tiefen Schicht des hinteren Längsbandes durchtreten. Fig. 257.

Auch an der dorsalen Wand des Wirbelkanals verbreiten sich feine Nerven, welche entweder von den genannten Rami meningei sich abzweigen oder auch vom Ramus communicans entspringen, in auf- und absteigende Zweige zerfallen, Verbindungen mit den Nerven der gegenüberliegenden Seite eingehen können und so einen Plexus meningeus posterior darstellen. Über den R. communicans siehe Fig. 249.

Von dem Eintritt der Nervenzweige in das Foramen intervertebrale bis zu ihrem Ende findet eine nach allen Richtungen verlaufende reiche Verzweigung statt, welche die Knochen, den Bandapparat, die Gefäße, aber auch die Rückenmarkshäute versorgt. Zu den letzteren gelangen die Fäden in Begleitung der bezüglichen Gefäße, nämlich des Ramulus medius des Ramus spinalis. S. Abt. III, S. 349.

Am Brust-, Lenden-, Kreuzteil der Wirbelsäule sind die Verhältnisse der Nn. meningei in allen wesentlichen Stücken übereinstimmend. Im Halsteil bewirkt der die A. vertebralis begleitende Plexus vertebralis eine gewisse Abänderung. Es entsenden auch hier die Spinalnerven und Rami communicantes die Nn. meningei, doch beteiligt sich der Plexus vertebralis selbst an der Versorgung des Wirbelkanals.

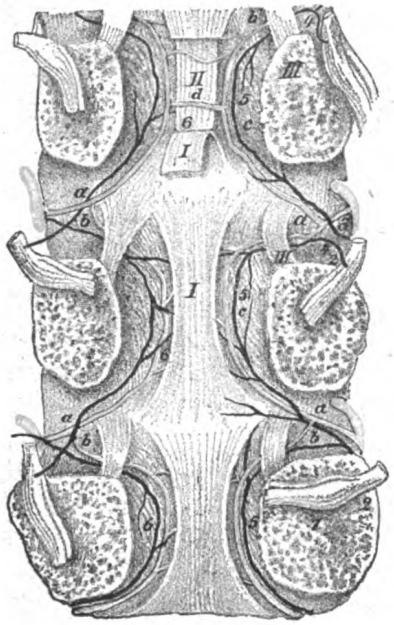

Fig. 257.

Verlauf der vorderen Zweige der Rr. meningei der Spinalnerven. (Nach Rüdinger.) Hintere Fläche d. Wirbelkörper der Pars lumbalis. *I* Lig. longitudinale posterius, oberflächliche Schicht; *II* tiefe Schicht. 1 Spinalganglion und vordere Wurzel; 2 gemeinsamer Spinalnervenstamm; 3 und 4 auf- und absteigende Äste der Nn. meningei spinales; 5 und 6 Anastomosen; *a* und *b* auf- und absteigende Äste der Ramuli spinales; *c* und *d* Anastomosen.

An allen Orten sind die betreffenden Nerven mehr oder weniger eng von Arterien (Rami spinales) und ihren Verzweigungen begleitet.

Es wurde schon erwähnt, daß die Nervenverbreitung an den Wänden der Schädelhöhle wesentlich denselben Regeln fogt; die hierher gehörigen Nerven sind bereits bei den Gehirnnerven als Rami meningei der drei Äste des Trigeminus, des Vagus und Hypoglossus beschrieben worden; auch diesen gesellen sich sympathische Fäden zu.

Vergleicht man das Verbreitungsgebiet der Rami meningei und ihren Ursprung mit den Verhältnissen des Ramus anterior, posterior und communicans, so stellen jene eine so eigenartige Gruppe dar, daß sie nicht als Anhang eines der drei anderen Astsysteme, sondern als ein besonderes, den übrigen gleichwertiges Astsystem sich geltend machen.

C. Rami anteriores der Spinalnerven.

Figg. 2, 249.

Allgemeines. Das Versorgungsgebiet der vorderen Äste der Spinalnerven umfaßt die Haut und Muskulatur des ventralen Abschnittes der Leibeswand, daher auch die Haut und Muskulatur der Extremitäten; denn letztere stellen besonders gestaltete Auswüchse der ventralen Leibeswand dar. Da ein Teil der ventralen Leibeshaut bei der Ausbildung der äußeren Genitalien Verwendung findet, so gehören auch letztere zum ausgedehnten Versorgungsgebiet der ventralen Äste der Rückenmarksnerven.

Die Rr. antt. benachbarter Spinalnerven treten häufig miteinander in Verbindung, indem ein Nerv in den benachbarten ganz oder zum Teil übergeht. Dadurch entstehen spitzwinkelige, selten bogenförmige Schlingen, welche Ansae genannt werden. Sie sind unbeständig im Bereich der Brustnerven, an allen anderen Spinalnerven aber stets vorhanden und bilden den Anfang der sechs verschiedenen Plexus. Zu diesen treten die vorderen Äste von meist vier Spinalnerven zusammen; wobei jedoch auch hier schon zu bemerken ist, daß die Verteilung nicht genau so erfolgt, wie in der folgenden Übersicht, sondern daß größere oder geringere Teile einzelner vorderer Äste zu dem angrenzenden Plexus ziehen. (Genaueres darüber wird bei den einzelnen Plexus gesagt werden.) Es enthält:

1. Der Plexus cervicalis die vorderen Äste der vier oberen Cervicalnerven.
2. Der Plexus brachialis die vorderen Äste der vier unteren Cervical- und des ersten Thorakalnerven.
3. Der Plexus lumbalis die vorderen Äste der vier oberen Lumbalnerven.
4. Der Plexus sacralis die vorderen Äste des fünften Lumbal- und der drei oberen Sakralnerven.

5. Der Plexus pudendus den vorderen Ast des vierten Sakralnerven und einen Teil des dritten.

6. Der Plexus coccygeus den vorderen Ast des fünften Sakralnerven, den N. coccygeus und einen Teil des dritten Sakralnerven.

1. Das Halsgeflecht, Plexus cervicalis. CI—CIV. Figg. 258—265.

Der Plexus cervicalis besteht aus den durch anastomotische Äste zu einem Geflechte verbundenen Rami anteriores der vier oberen Halsnerven, in kurzer Bezeichnung aus CI—IV[1]). Die Schlingen selbst heißen Ansae cervicales, deren somit drei am Plexus cervicalis vorhanden sind: Ansa cervicalis prima, secunda und tertia. Die Ansa quarta, nicht beständig vorhanden, verbindet den Plexus cervicalis mit dem Plexus brachialis; die erste Schlinge, zwischen CI und CII gelegen, heißt auch Ansa atlantis; sie läuft über die ventrale Fläche des Querfortsatzes des Atlas.

Der Ramus anterior des ersten Halsnerven hat bei seiner Trennung vom Ramus posterior im Sulcus arteriae vertebralis des Atlas seine Lage und wird von der A. vertebralis bedeckt; an der vorderen Seite der Halswirbelsäule kommt er zwischen dem Rectus capitis anterior und dem Rectus capitis lateralis zum Vorschein. CII tritt zwischen der A. vertebralis und dem M. intertransversarius posterior I hervor; CIII—CVIII betreten das vordere Halsgebiet durch die Lücke zwischen dem Intertransversarius posterior und anterior. Medial und vorn befinden sich die Insertionszacken der Mm. longus capitis, longus colli, scalenus anterior; lateral und hinten liegen die Insertionszacken des Scalenus medius, Levator scapulae und Splenius colli.

Der Plexus cervicalis liegt zur Seite der betreffenden Halswirbel vor den Muskeln, welche an den hinteren Höckern der Querfortsätze inserieren, und wird vom oberen Teil des M. sternocleidomastoideus bedeckt.

a) Verbindungszweige des Plexus cervicalis.

1. Verbindungszweige von CIII mit dem Accessorius vor dessen Eintritt in den Sternocleidomastoideus.
2. Verbindungszweige von CI—III mit dem Hypoglossus.
3. Rami communicantes mit dem Grenzstrange des Sympathicus.
4. Ein Verbindungsfaden von CI zum Plexus vertebralis.
5. Ein Verbindungsfaden von CIV zu CV.

b) Hautäste des Plexus cervicalis.

1. N. occipitalis minor. Figg. 231, 235, 254, 255, 258.

Er stammt meist aus der Ansa secunda und kommt am hinteren Rande des M. sternocleidomastoideus, oberhalb der Mitte desselben zum Vorschein. Auf dem M. splenius capitis steil aufwärts ziehend und die Insertionssehne des M. sternocleidomastoideus kreuzend, spaltet er sich meist in zwei Äste, welche die laterale Hinterhauptgegend versorgen und mit dem N. occipitalis major einerseits, andererseits mit dem N. auricularis magnus in Verbindung treten. Bei früherer Teilung heißt der vordere, meist feinere Zweig N. occipitalis minor secundus.

2. N. auricularis magnus. Figg. 231, 235, 258.

Er ist gewöhnlich der stärkste Plexusast. Er stammt aus CIII, kommt nahe unterhalb des Occipitalis minor am hinteren Rande des M. sternocleidomastoideus

[1]) Im Folgenden bezeichnet, um nicht den schleppenden Ausdruck Ramus anterior eines bestimmten Segmentalnerven wiederholen zu müssen, C, Th, L, S, Co immer nur den vorderen Ast, nicht den ganzen segmentalen Nerven. In römischer Ziffer ist das Segment ausgedrückt.

zum Vorschein, tritt sofort auf die Außenfläche des letzteren und zieht hinter der V. jugularis externa, anfangs noch vom Platysma bedeckt, aufwärts in der Richtung zum Ohrläppchen. In der Höhe des Angulus mandibulae teilt er sich in einen hinteren und einen vorderen Endast. Der Ramus posterior verzweigt sich in der hinter dem Ohr gelegenen Haut, sowie in der hinteren Haut der Ohrmuschel und verbindet sich hier mit Fäden der Nn. occipitalis minor und auricularis posterior. Der Ramus anterior gelangt zur Haut der Regio parotideo-masseterica, des Ohrläppchens, der konkaven Fläche der Ohrmuschel.

3. N. cutaneus colli. Figg. 231, 258.

Er geht meist aus CIII hervor, zieht dicht unterhalb des N. auricularis magnus, vom Platysma bedeckt, fast horizontal über die äußere Fläche des M. sternocleidomastoideus nach vorn gegen das Zungenbein und teilt sich in einen oberen und einen unteren Ast. Der obere Ast ist die Fortsetzung des Stammes, gibt aufsteigende Zweige, Rami superiores, zur Haut der Regio suprahyoidea. Einer dieser Zweige anastomosiert mit einem absteigenden Faden des Ramus colli n. facialis. Dadurch kommen motorische Fäden des Facialis zum unteren Teil des Platysma, welcher allein vom Facialis innerviert wird (Sappey, v. Bardeleben).

Der untere Ast ist entweder ein einzelner Nerv oder besteht aus mehreren Fäden, Rami inferiores, welche das Platysma durchbrechen und die Haut der Regio infrahyoidea versorgen.

4. Nn. supraclaviculares. Figg. 258, 266, 267.

Das an Zahl der Äste variable, starke Bündel geht aus CIV hervor und kommt am hinteren Rande des M. sternocleidomastoideus, dicht unterhalb des N. cutaneus colli, in einer Reihe von Zweigen zum Vorschein. Von hier strahlen die Zweige absteigend teils nach vorn, teils nach hinten, teils lateralwärts aus und werden vom Platysma bedeckt, das sie nur als feine Zweige durchbohren. Den weiten Raum einnehmend, welcher sich von der Incisura jugularis bis zum Akromion erstreckt, verlassen sie die untere Halsgrenze und treten in drei Gruppen über das Schlüsselbein zur Haut der Brust und der Schulter.

Die vordere Gruppe, Nn. supraclaviculares anteriores, wird meist durch einen stärkeren Nerven dargestellt, welcher sich in 6—8 Fäden teilt. Diese überschreiten das Sternalende des Schlüsselbeines und versorgen die Haut vor den oberen medialen Teilen des M. pectoralis major. Einige Fäden treten zum Sternoclaviculargelenk (Rüdinger).

Die mittlere Gruppe, Nn. supraclaviculares medii, besteht meist aus drei Zweigen, welche die Mitte des Schlüsselbeines übersteigen und sich in der Haut der lateralen oberen Brustgegend bis zur vierten Rippe verzweigen. Fig. 266.

Die hintere Gruppe, Nn. supraclaviculares posteriores, besteht meist aus einem Nerven, welcher den vorderen Rand des M. trapezius überschreitet, sich teilt und die Haut versorgt, welche den vorderen Teil des Deltoideus bedeckt und die Akromialgegend einnimmt (Figg. 258, 267). Aus dieser Gruppe zweigt sich ein, öfters auch selbständig entspringender motorischer Faden ab, welcher sich mit dem N. accessorius verbindet und mit ihm zum M. trapezius zieht. — Über die sensiblen Gebiete des Plexus cervicalis vergl. Figg. 231, 260.

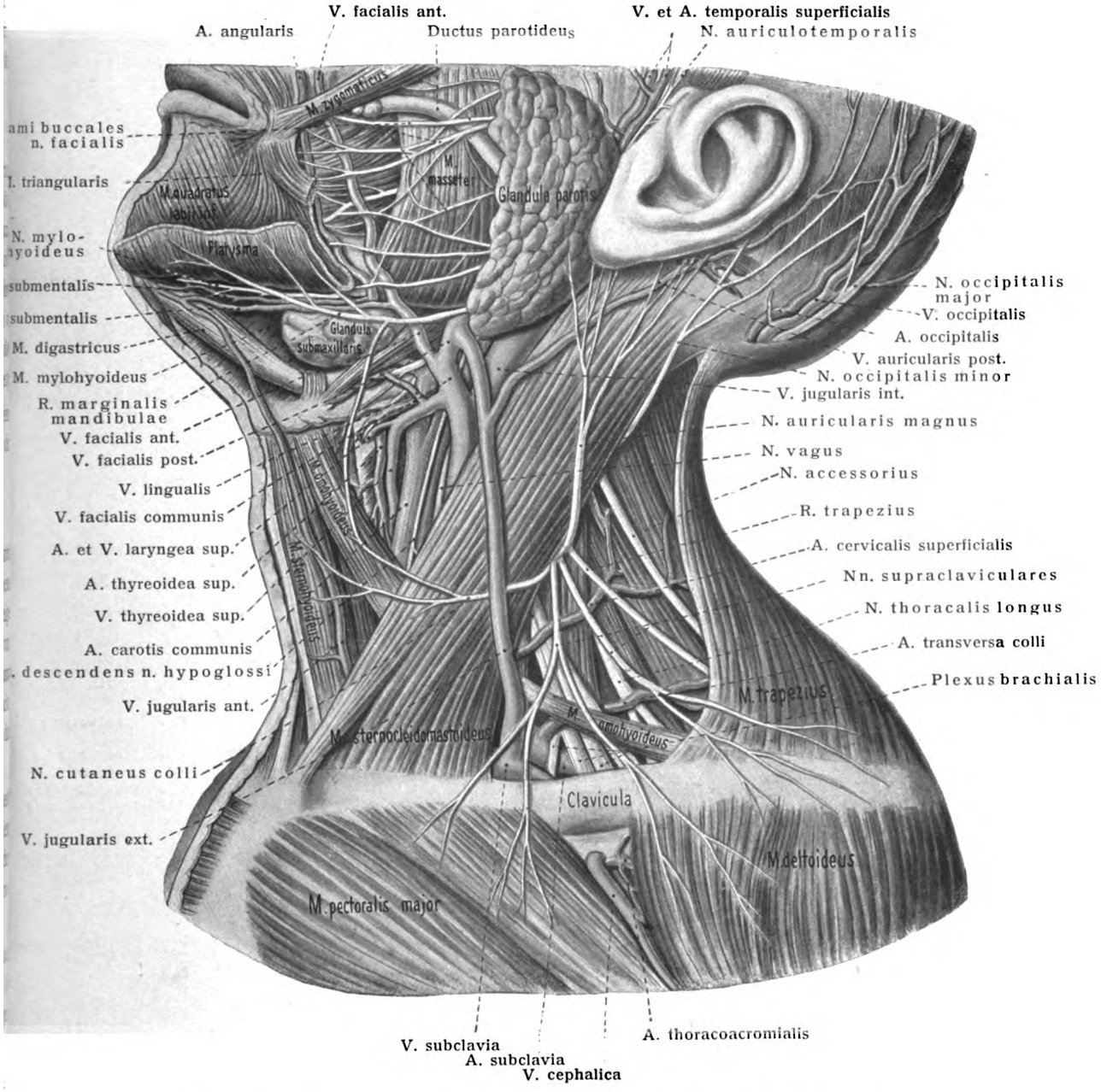

Fig. 258. Nerven und Gefäße des Halses, oberflächliche Schicht.

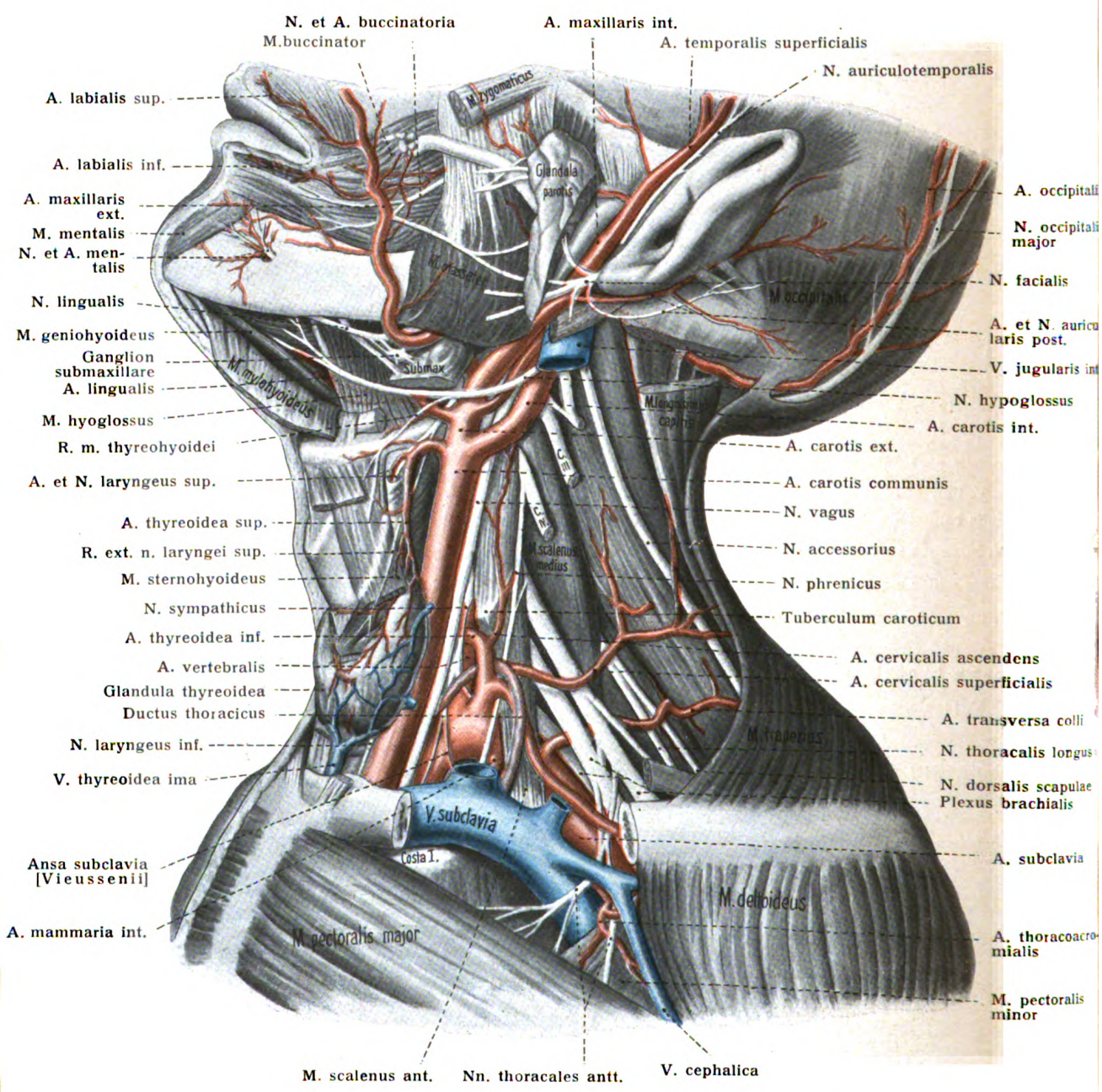

Fig. 259. Nerven und Gefäße des Halses, tiefe Schicht.

c) Muskeläste des Plexus cervicalis.

1. Segmental geordnete Zweige für die tiefen vorderen Halsmuskeln.

Longus colli, Longus capitis, Rectus capitis anterior, Rectus capitis lateralis, Intertransversarii, Scalenus anterior und medius, Levator scapulae.

2. N. cervicalis descendens inferior.

Er ist bereits unter den Verbindungen mit dem Hypoglossus erwähnt worden; entsteht aus Fäden von CII—CIV, die sich unter spitzen Winkeln zu einem Stämmchen vereinigen. Dieses zieht vor der V. jugularis interna, bedeckt vom M. sternocleidomastoideus medianwärts und abwärts, um sich oberhalb der Zwischensehne des M. omohyoideus mit dem N. cervicalis descendens superior (Ramus descendens hypoglossi) zur Ansa hypoglossi (siehe S. 293) zu verbinden. Die zu innervierenden Muskeln sind: Sternohyoideus, Sternothyreoideus, Thyreohyoideus, Geniohyoideus, Omohyoideus.

3. R. sternocleidomastoideus.

Er stammt aus CIII und geht im Muskelfleische eine Verbindung mit dem Accessorius ein.

4. Ramus trapezius. Fig. 258.

Ein ansehnlicher Nerv, welcher besonders aus CIV, teilweise aus CIII entsteht und häufig als Bestandteil der Nn. supraclaviculares erscheint. Er tritt dicht unterhalb des N. accessorius an die Oberfläche, zieht parallel neben diesem zum M. trapezius und hilft ihn versorgen. Beide Nerven können plexusartige Verkettungen miteinander bilden.

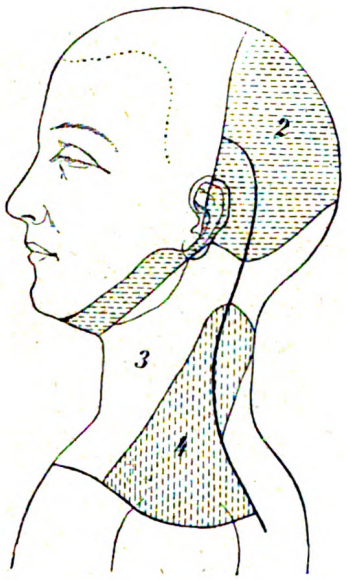

Fig. 260.

Die sensiblen Bezirke des 2., 3. und 4. Cervikalnerven. (L. Bolk.)

5. N. phrenicus. Figg. 241, 259, 268, 270, Abt. IV Fig. 275.

Geht aus CIV hervor; CIII oder CV senden ihm eine feine Wurzel zu. Überwiegend motorisch, enthält er auch sensible Fasern, welche für Teile des Herzbeutels, des Brust- und Bauchfelles bestimmt sind. In den für das Pericardium und die Pleura bestimmten Zweigen kommen vereinzelt Vater-Pacinische Körperchen vor (Rauber).

Der N. phrenicus zieht auf der vorderen Fläche des M. scalenus anterior abwärts, sowie medianwärts und gelangt so vor die A. subclavia. Zwischen ihr und der V. subclavia, hinter der Articulatio sternoclavicularis, betritt der Nerv die Brusthöhle und befindet sich beim Eintritt in dieselbe meist an der medialen Seite der A. mammaria interna. Hierauf zieht er mit den Vasa pericardiacophrenica über die vordere Fläche der Pleurakuppel hinweg an deren mediale Seite und begibt sich von hier aus vor der Lungenwurzel, zwischen dem Pericardium und der Pleura pericardiaca, abwärts und rückwärts zur oberen Fläche des Zwerchfelles. Daselbst teilt er sich in seine meist rechtwinkelig zum Stamme ausstrahlenden Endäste.

Die Bahn beider Phrenici ist keine ganz gleiche. Die linke zieht in einem vorn konkaven Bogen zum Zwerchfell, indem er sich hinter der Herzspitze herumbiegt; der rechte verläuft an der lateralen Seite der V. anonyma dextra und sodann der V. cava superior; er erreicht das Zwerchfell etwas vor und lateral vom Foramen venae cavae. Der linke hat einen größeren Weg zurückzulegen und ist

um $^1/_7$ länger. Der Zwerchfelleintritt liegt für den rechten Phrenicus weiter hinten und medial, für den linken weiter vorn und lateral.

In der Brusthöhle gibt der Phrenicus den feinen Ramus pericardiacus zur Vorderfläche des Herzbeutels ab. Einzelne feine Fäden, Rami pleurales, treten von Strecke zu Strecke zur Pleura. Die starken Endäste des Nerven, Rami diaphragmatici, sind nicht in allen ihren Teilen motorischer Art. Der Phrenicus dexter teilt sich in einen vorderen und hinteren, der Phrenicus sinister in einen vorderen, hinteren und seitlichen Endast. — Aufschluß über die Bahn des Phrenicus gibt Fig. 261.

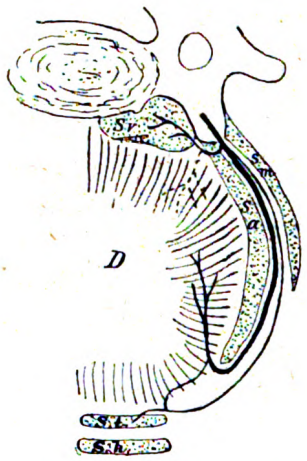

Fig. 261.
Erklärung der Bahn des N. phrenicus.
5. Halswirbel. *D* Diaphragma; *St, Sh M.* sternothyreoideus und sternohyoideus; *Sa, Sm* Scalenus anterior und medius, welche einem M. intercostalis internus und externus entsprechen; *Sv.* Mm subvertebrales (Longus-Gruppe); der gestrichelte Nerv deutet an, wie der N. phrenicus verlaufen müßte, wenn das Diaphragma von der Subvertebralis-Gruppe abstammen würde.
(L. Bolk, 1894.)

Die von Luschka beschriebenen feinen Fäden des rechten Phrenicus, welche durch die sternocostale Ursprungslücke des Zwerchfelles zum Peritonaeum parietale der vorderen Bauchwand, sowie zum Lig. falciforme der Leber ziehen sollen, existieren nach mikroskopischen Untersuchungen von Ramström nicht (Anat. Hefte 1906).

Der Ramus posterior entsendet jederseits einen Ramus phrenicoabdominalis (rechts durch das Foramen venae cavae, links durch eine Zacke des Lendenteiles oder durch den Hiatus oesophageus) an die untere Zwerchfellfläche. An beiden Seiten treten sie mit Zweigen des Sympathicus zu einem gangliösen Geflecht, Plexus phrenicus, zusammen. Siehe Sympathicus.

Außer der soeben erwähnten unteren Verbindung mit dem Sympathicus kommt auch eine obere vor; denn schon im unteren Halsteile schickt das Ganglion cervicale inferius oder thoracale primum, zuweilen auch das Ganglion cervicale medium des Sympathicus ihm ein Fädchen zu.

Die oben genannte feine Wurzel des Phrenicus aus CIII kann eine Strecke weit in der Ansa hypoglossi verlaufen und bei ihrem Abgange als ein Ast des Hypoglossus erscheinen. Häufig gibt endlich der N. subclavius einen Zweig an den N. phrenicus ab.

2. *Das Armgeflecht, Plexus brachialis. CV—CVIII, ThI. Figg. 262—277.*

In der Bildung des Plexus brachialis treten CV—CVIII (ihre Rami anteriores) vollständig, CIV mit einem Faden, ThI zum größten Teil ein. Öfters sendet auch ThII eine feine Wurzel zum Geflecht. Dazu kommt in der Achselhöhle eine konstante Verbindung mit dem Ramus cutaneus lateralis von ThII (als N. intercostobrachialis).

Der erste Brustnerv sendet ebenso wie die folgenden Brustnerven seinen Ramus posterior durch den zugehörigen Intercostalraum zur Seite des Wirbelkörpers dorsalwärts. Sein Ramus anterior aber zerlegt sich sogleich in zwei sehr ungleiche Äste, in den dünnen Ramus intercostalis und in den starken Ramus brachialis; der letztere stellt eine kaudale Wurzel des Armgeflechtes dar und zieht sofort über die erste Rippe aufwärts.

Hiernach hat das Armgeflecht fünf bis sechs Wurzeln von verschiedener Stärke. Von CV—CVII nimmt die Stärke der Wurzeln zu, darauf wieder ab. Figg. 264, 265.

Die Wurzeln des Geflechtes treten zwischen den Mm. intertransversarii anteriores und posteriores durch und kommen in der Scalenusspalte zum Vorschein, indem sie bei ihrem Austritt die

Ursprünge des Scalenus medius hinter sich, diejenigen des Scalenus anterior vor sich haben (Figg. 268, 270). Die drei oberen Wurzeln haben absteigende, die vierte horizontale, die fünfte (und sechste) aufsteigende Richtung. Sie alle aber treten unter spitzen Winkeln in Verbindung miteinander und bilden dadurch den Anfang des Armgeflechtes, welches durch mehrfache weitere Umordnungen der Stränge vervollständigt wird. Die Geflechtbildung nämlich dehnt sich noch bis unter das Schlüsselbein aus und gelangt erst in der Achselhöhle zum Abschluß. Im ganzen hat also das Armgeflecht eine große Längsausdehnung, welche sich von der Scalenusspalte bis zur Achselhöhle, und zwar bis zum Humeruskopf erstreckt (ca. 15—20 cm). Die Richtung des Geflechtes ist schräg absteigend; zugleich konvergieren die Bündel gegen die Achselhöhle. Da das Schlüsselbein das Geflecht kreuzt, unterscheidet man eine in der Fossa supraclavicularis gelegene Pars supraclavicularis, und eine in der Fossa axillaris gelegene Pars infraclavicularis, früher Plexus axillaris genannt.

Die Pars supraclavicularis liegt lateral und hinter dem unteren Teil des M. sternocleidomastoideus und wird vom unteren Bauch des Omohyoideus gekreuzt. Die drei oberen Wurzeln des Plexus liegen oberhalb der A. subclavia, die beiden oder drei unteren aber dorsal von der Arterie.

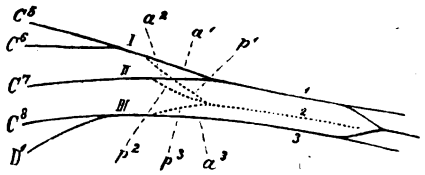

Fig. 262.

Fig. 262. **Schema des Plexus brachialis.**

C^5, C^6, C^7, C^8 fünfter, sechster, siebenter und achter Halsnerv (ventraler Ast); D^1 ventraler Ast des ersten Brustnerven; *I*, *II*, *III* erster, zweiter, dritter primärer Stamm des Plexus; ein jeder gibt einen vorderen Ast a^1, a^2, a^3 und einen hinteren Ast p^1, p^2, p^3 ab; a^1 und a^2 vereinigen sich zum oberen sekundären Stamme 1; a^3 bildet den unteren sekundären Stamm; aus der Vereinigung der drei hinteren Äste entsteht 2, der hintere sekundäre Stamm.

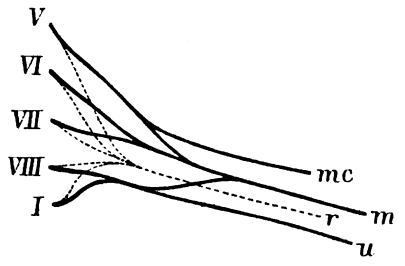

Fig. 263.

Fig. 263. **Zweites Schema des Plexus brachialis.**

V—I Ramus anterior cervicalis V—VIII und thoracalis I. Die zur Bildung des hinteren Stammes *(r)* zusammentretenden Faserteile sind punktiert; *r* N. radialis; *mc* N. musculocutaneus; *m* N. medianus; *u* N. ulnaris.

Die A. transversa colli kommt entweder zwischen den Bündeln des Plexus zum Vorschein oder zieht vor ihnen hinweg.

Die Pars infraclavicularis wird von den Mm. pectoralis minor und major bedeckt; ihr Ende liegt zwischen dem M. subscapularis und dem M. serratus anterior eingebettet. Die A. axillaris tritt von der vorderen Fläche des Plexus durch den von den beiden Wurzeln des N. medianus gebildeten Schlitz hindurch, wird von der Medianusschlinge umfaßt und gelangt dadurch an die hintere Seite dieses Nerven.

Art der Geflechtbildung. Figg. 262—265.

Sie ist eine typische, wenn auch in den Einzelheiten der Verbindungen und Teilungen der Nervenstränge viele Abarten vorkommen.

Wie das Schema Fig. 262 zeigt und auch aus den Verhältnissen der Figg. 264 und 265 herauszufinden ist, vereinigen sich zuerst die Plexuswurzeln ThI und CVIII, meist noch innerhalb der Scalenusspalte. Etwas außerhalb der letzteren vereinigen sich die beiden oberen Wurzeln CV und CVI miteinander. Die mittlere Wurzel CVII bildet zunächst einen mittleren Stamm. Mit letzterem sind nunmehr drei Stränge, Fasciculi primarii (Schwalbe) vorhanden. Aus ihnen gehen die sekundären Stränge in folgender Weise hervor: Jeder der drei primären Stränge teilt sich in einen vorderen und hinteren Ast. Die hinteren Äste treten zu einem einzigen Strange zusammen, Fasciculus posterior (2). Der zweite sekundäre Strang, Fasciculus lateralis (superior) (1), wird durch die Vereinigung der Reststränge a^1 und a^2 gebildet. Der dritte sekundäre Strang, Fasciculus medialis (inferior) (3) besteht aus dem Reststrange a^3.

Die drei Stränge umgeben diejenige Strecke der A. axillaris, welche hinter dem M. pectoralis minor liegt. Aus dem vorderen oberen (lateralen) Strange

gehen hervor der N. musculocutaneus und der halbe N. medianus; aus dem vorderen unteren (medialen) Strange die andere Hälfte des N. medianus, die Nn. cutaneus brachii medialis, und antebrachii medialis, der N. ulnaris; aus dem hinteren Strange der N. radialis und der N. axillaris.

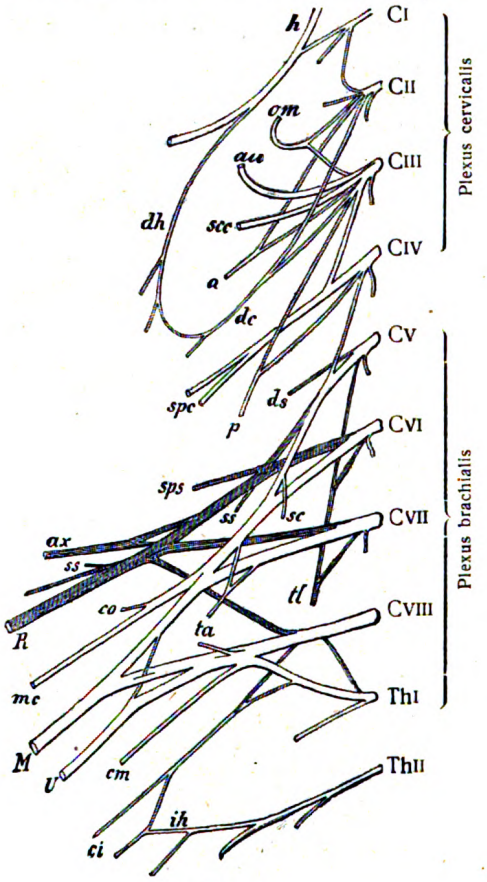

Fig. 264.

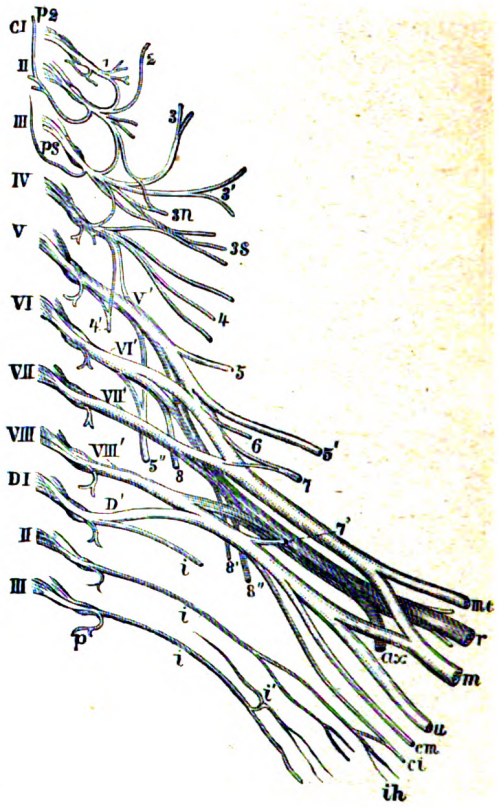

Fig. 265.

Fig. 264. **Plexus cervicalis und brachialis.** (P. Eisler.) Ventralansicht.
h N. hypoglossus; *dh* Ram. descendens n. hypoglossi, mit *dc* N. cervicalis desc. inf. die Ansa hypoglossi bildend; *om* N. occipitalis min.; *au* N. auricular. magn.; *scc* N. cutan. colli; *a* Verstärkung des N. accessorius; *spc* Nn. supraclaviculares; *p* N. phrenicus; *ds* N. dorsalis scapulae; *sps* N. suprascapularis; *ss* Nn. subscapulares; *sc* N. subclavius; *ax* N. axillaris; *co* N. coracobrachialis; *R* N. radialis; *mc* N. musculocutaneus; *M* N. medianus; *ta* Nn. thoracales anteriores; *t* N. thoracalis longus; *U* N. ulnaris; *cm* N. cut. antebrachii medialis; *ci* N. cut. brachii medialis; *ih* N. intercostobrachialis.

Fig. 265. **Schematische Übersicht über die Anordnung der Plexus cervicalis und brachialis und ihre Verästelungen.** 1:3.
CI bis VIII Wurzeln der Halsnerven; DI bis III Wurzeln der drei ersten Brustnerven; *p* dorsale Äste, *p* 2 des zweiten, *ps* des dritten Halsnerven. Plexus cervicalis: 1 Ansa cervicalis prima und ihre Zweige; 2 N. occipitalis minor, ausnahmsweise aus dem zweiten Halsnerven; 3 N. auricularis magnus; 3' N. cutaneus colli; 3*n* Kommunikationszweig mit dem N. accessorius; 3*s* N. cervicalis descendens inferior; 4 Nn. supraclaviculares; 4' N. phrenicus; *V', VI', VII', VIII', D'* die fünf Wurzeln des Plexus brachialis; 5 N. dorsalis scapulae; 5' N. suprascapularis; 5'' N. thoracalis longus; 6 N. subclavius; 7, 7' Nn. thoracales anteriores; 8, 8', 8'' Nn. subscapulares; *mc* N. musculocutaneus; *r* N. radialis; *m* N. medianus; *ax* N. axillaris; *u* N. ulnaris, *cm* N. cutaneus antebrachii medialis; *ci* N. cutaneus brachii medialis; *ih* N. intercostobrachialis; *i, i, i* Interkostalnerven; *i'* äußerer Ast des dritten Interkostalnerven.

Die beiden Wurzeln des N. medianus umfassen gabelförmig die A. axillaris als Medianusgabel oder Medianusschlinge.

Fast einfacher noch ist es, jede der fünf Wurzeln, wie in Fig. 263, sich in einen vorderen und einen hinteren Ast spalten zu lassen; die hinteren Äste treten zusammen zur Bildung des Nervus radialis und mehrerer kleinerer Nerven. Von den vorderen Ästen treten zunächst I und VIII zu

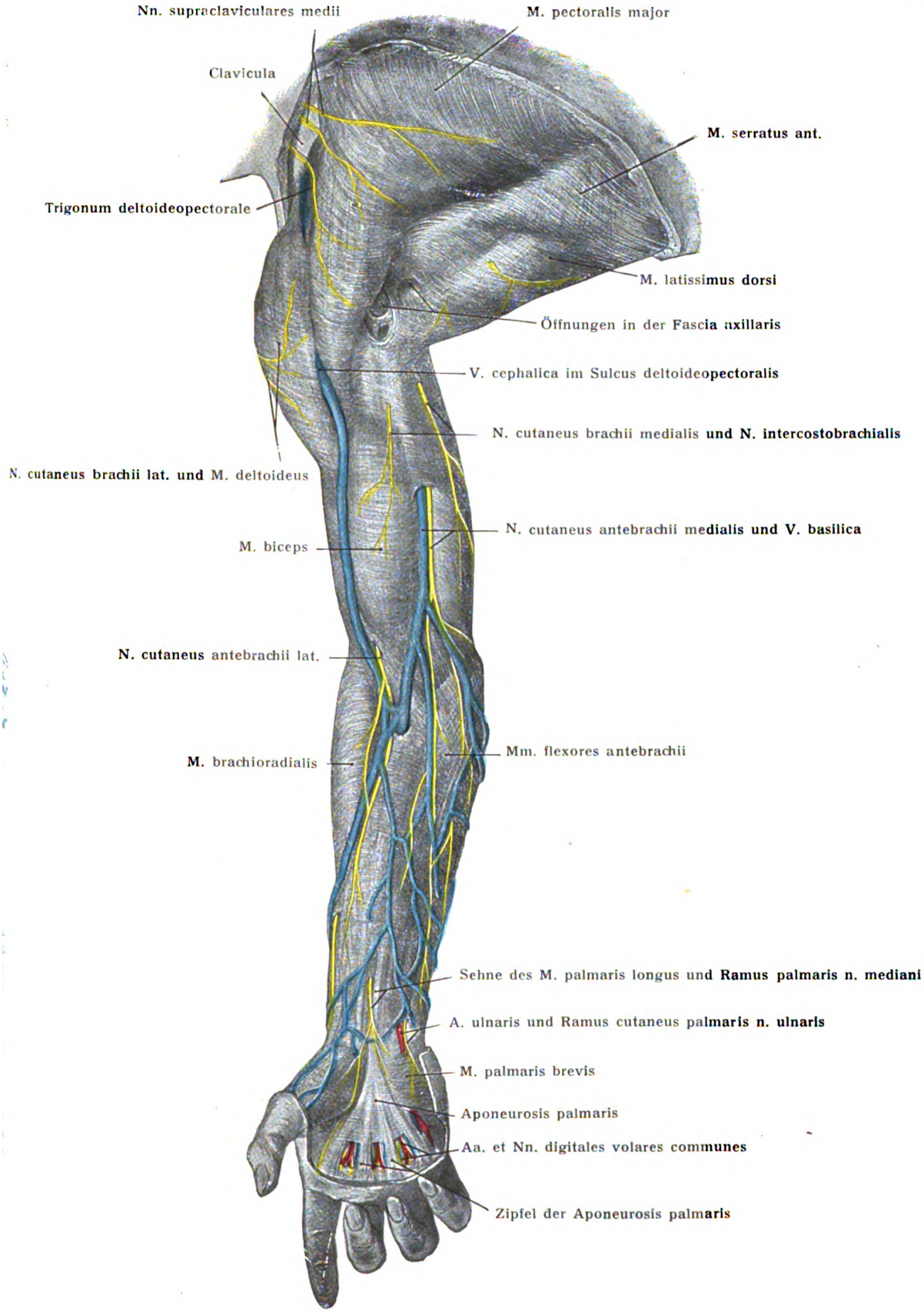

Fig. 266. Hautnerven der Beugeseite des Armes nebst den Hautvenen
(aus Corning, topogr. Anatomie).

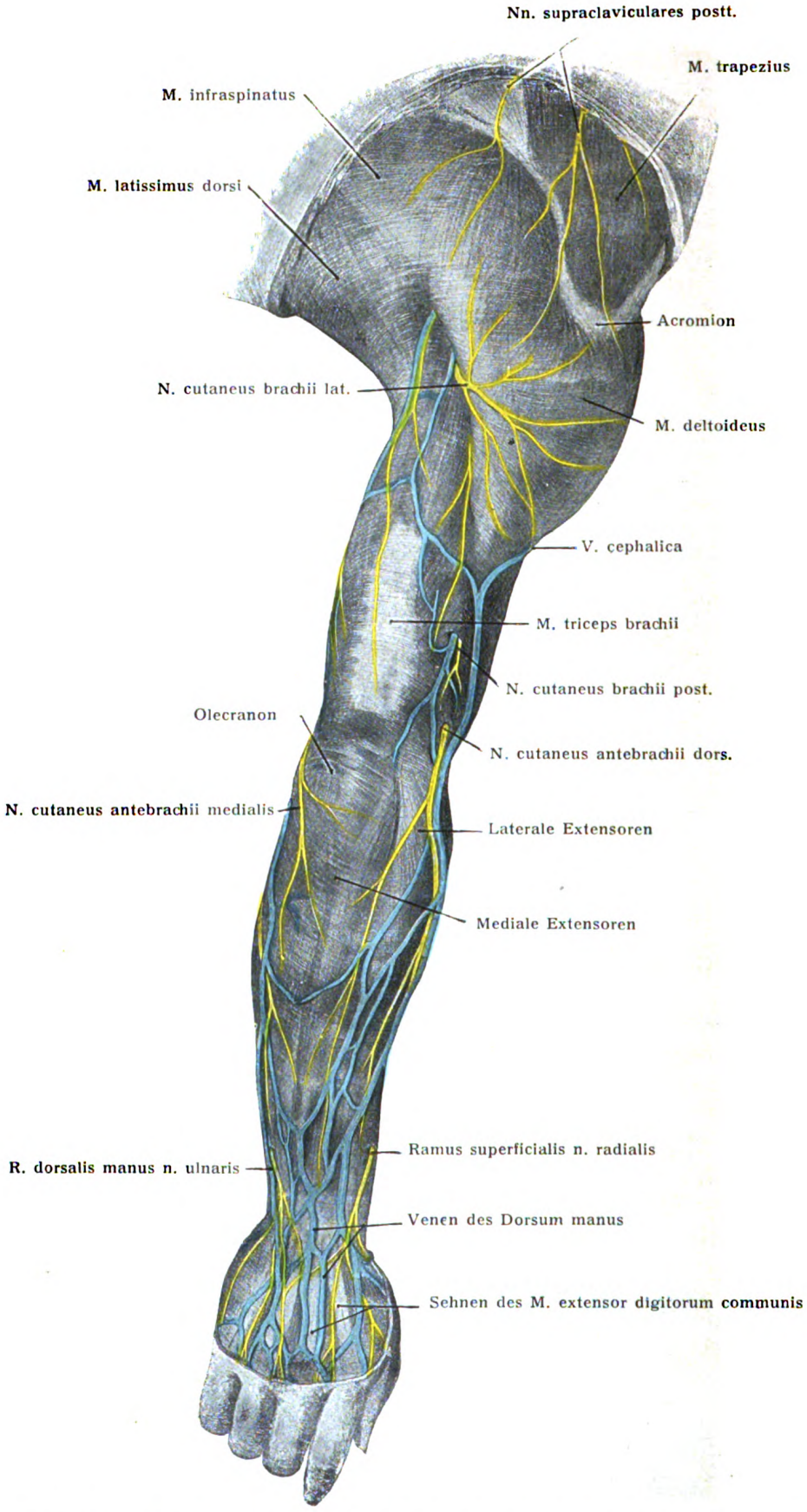

Fig. 267. Hautnerven der Streckseite des Armes nebst den Hautvenen (aus Corning, topogr. Anatomie).

einem Stamme zusammen, darauf VII, VI und V. Aus letzterem, dem oberen Stranggebiet, entwickeln sich der N. musculocutaneus und die obere Wurzel des N. medianus; aus dem unteren Strange entstehen die untere Wurzel des Medianus, der Ulnaris und die beiden reinen Hautnerven des Armes.

Eine noch weiter durchgreifende, auch auf die kleineren Plexusäste eingehende Sonderung läßt, wie Fig. 264 lehrt, zwei große Gruppen von Nerven unterscheiden, die für die Beugeseite und die für die Streckseite der Extremität bestimmten. So erhält man eine dorsale und eine ventrale Abteilung von Plexuswurzeln und Plexusästen, welche, soweit sie motorischer Art sind, die dorsale und die ventrale Muskulatur des Schultergürtels und der Extremität zu innervieren haben. Daß es sich bei diesen „dorsalen Nerven" der Extremität nur in topographischer Hinsicht um dorsale Gebiete handeln kann, nicht aber um dorsale Nerven im morphologischen Sinne, daran braucht nur erinnert zu werden; denn wirkliche dorsale Nerven kommen an den Extremitäten gar nicht vor.

Der ventralen Plexusschicht entstammen nach Eisler: die Nn. thoracales anteriores, die Nn. musculocutaneus, medianus, ulnaris, cutaneus medialis; der dorsalen Plexusschicht gehören dagegen an: die Nn. dorsalis scapulae, thoracalis longus, suprascapularis, axillaris und radialis.

Aus beiden Schichten bezieht der N. cutaneus antebrachii medialis seine Fasern. Nicht miteinbegriffen in den Plexus sind die kurzen Nerven für den Stamm.

Geht man in den hiermit angeregten Betrachtungen weiter, so läßt sich leicht einsehen, worin das Ideal der Untersuchungen über den Plexus brachialis gelegen ist. Von jedem einzelnen Muskel ist dessen Ursprung aus den embryonalen Myotomen nachzuweisen; für jeden Muskel aber das zugehörige neurale Segment. Der Erfüllung dieser Aufgaben ist die Forschung durch treffliche Untersuchungen schon sehr nahe gerückt; doch genügt es für den Augenblick, auf diesen Punkt die Aufmerksamkeit gerichtet zu haben (s. unten Neuromeren, Myomeren usw. und Sklerozonen).

a) Verbindungen des Plexus brachialis.

1. Ein Verbindungsfaden aus CIV zu CV;

2. ein Verbindungsfaden aus ThII zu ThI (die inkonstante, an Kaliber wechselnde unterste Wurzel des Armgeflechtes bildend);

3. starke Verbindungen mit dem Sympathicus. Sie werden von den Plexuswurzeln abgegeben, bevor sie zum Geflecht zusammentreten.

b) Äste des Plexus brachialis.

In der Einteilung der zahlreichen Äste kann man verschiedene Wege einschlagen. Die beste Übersicht gewährt es, zu unterscheiden 1. zwischen Ästen des Plexus brachialis für den Stamm des Körpers, 2. für den Schultergürtel und 3. für den freien Teil der Extremität.

A. Nerven des Plexus brachialis für den Stamm.

Sie gehen sofort nach dem Austritt der Wurzeln des Plexus aus den Foramina intervertebralia von ersteren hervor. Es sind Muskelnerven, welche die unteren Segmente der Mm. scaleni anterior und medius, des Longus colli und den Scalenus posterior versorgen.

B. Nerven des Plexus brachialis für den Schultergürtel.

1. Nn. thoracales posteriores.

Es sind zwei, der N. dorsalis scapulae für die Mm. rhomboidei und der N. thoracalis longus für den M. serratus ant.

a) N. dorsalis scapulae. Figg. 259, 269.

Gehört der dorsalen Schicht an, zweigt sich von CV ab, durchbohrt sogleich den M. scalenus medius und zieht zwischen M. scalenus posterior und M. levator scapulae zu den Mm. rhomboideus minor und major, die er innerviert; auch dem M. levator scapulae sendet er einen Zweig zu. Häufig erhält die obere Zacke des

M. serratus anterior von ihm einen Faden (Rieländer). Er wird in einem Teil seiner Bahn von dem R. descendens der A. transversa colli begleitet.

b) N. thoracalis longus. Figg. 259, 268, 270.

Entsteht gewöhnlich zweiwurzelig aus CV und CVI; auch CVII kann sich durch einen Faden beteiligen. Der Nerv folgt in seiner Bahn etwa der Richtung der Linea axillaris und erschöpft sich in der Versorgung der Zacken des M. serratus anterior.

2. Nn. thoracales anteriores. Figg. 268, 270.

Meist zwei, ein primus (externus) und secundus (internus). Der erstere geht aus dem oberen sekundären Stamme hervor, gelangt vor der A. und V.

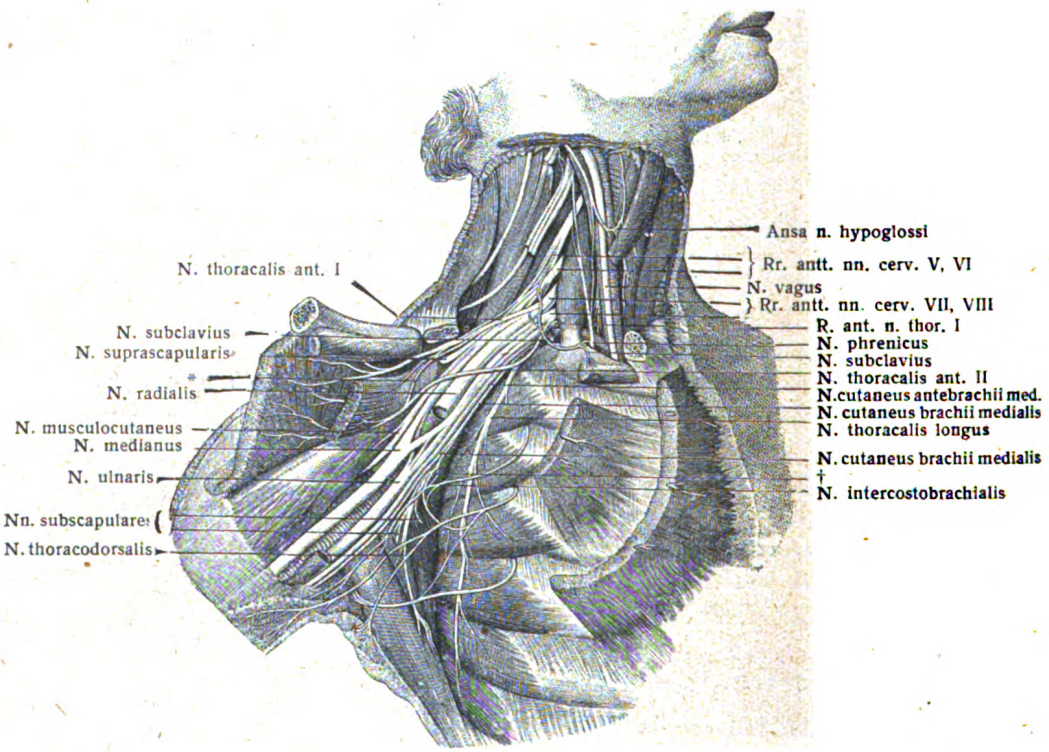

Fig. 268.

Plexus brachialis und seine Verbindungen. (Hirschfeld und Leveillé.)

* Anastomose zwischen dem N. thoracalis ant. I und dem N. thor. ant. II; † Anastomose zwischen dem zweiten und dritten Interkostalnerven.

subclavia zur Innenfläche des M. pectoralis major und verzweigt sich in ihm. Er sendet einen Faden zum Secundus.

Der Secundus geht vom unteren sekundären Stamme hervor, nimmt den Faden vom Primus auf und versorgt die Mm. pectoralis minor und major.

3. N. subclavius. Fig. 268.

Er entsteht aus dem primären oberen Stamme des Plexus, schickt häufig dem N. phrenicus einen Faden zu und läuft lateral vom N. phrenicus über den M. scalenus anterior, um hinter der Clavicula in den M. subclavius einzudringen.

4. N. suprascapularis. Figg. 268—270.

Entspringt aus dem oberen primären Stamme des Plexus, gehört der dorsalen Schicht an, zieht in der Fossa supraclavicularis längs des lateralen Randes des Plexus abwärts, seitwärts, rückwärts und erreicht längs des M. omohyoideus die Incisura scapulae, um durch letztere die Fossa supraspinata zu erreichen. Bedeckt vom M. supraspinatus wendet er sich zum Collum scapulae und unter dem Lig. transversum scapulae inferius zur Fossa infraspinata. Die Mm. supra- und infraspinatus sowie die Schultergelenkkapsel werden von seinen Zweigen versorgt.

5. Nn. subscapulares. Figg. 268, 270.

Sie bestehen aus 2—3 von verschiedenen Teilen des Plexus ausgehenden Nerven, welche den M. subscapularis, den M. teres major und den M. latissimus dorsi versorgen. Der längste und chirurgisch wichtigste ist der N. thoracodorsalis, der am Margo axillaris der Scapula verläuft und den M. latissimus dorsi versorgt.

Der N. subscapularis superior geht aus CV und CVI hervor und dringt in den M. subscapularis ein.

Der N. subscapularis medius entsteht aus dem hinteren sekundären Stamme und versorgt den lateralen unteren Teil des M. subscapularis und den M. teres major. Der Zweig für letzteren kann auch selbständig oder aus dem folgenden Nerven entspringen.

Der N. subscapularis inferior s. thoracodorsalis ist der stärkste der Gruppe, entsteht aus dem hinteren sekundären Stamme, oder aus dem N. axillaris, seltener aus dem N. radialis und zieht längs des lateralen Skapularandes zum M. latissimus dorsi.

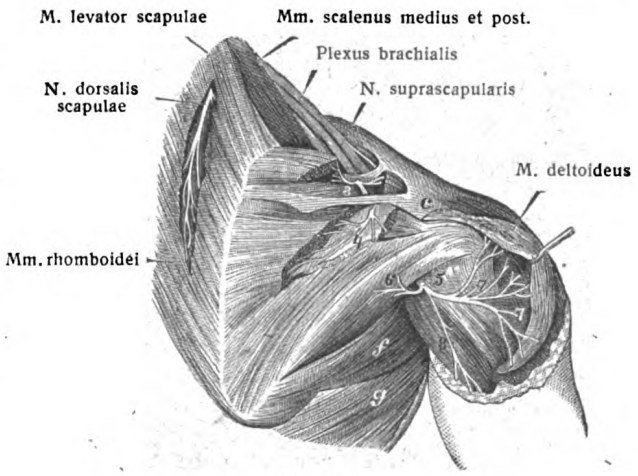

Fig. 269.

Nerven der rechten Schulterblattgegend von hinten. (Hirschfeld und Leveillé.) 1:5.

f M. teres major; *g* M. latissimus dorsi; 3 Zweig für den M. supraspinatus; 4 Zweig für den M. infraspinatus; 5 N. axillaris; 6 sein Ast zum M. teres minor; 7, 7 seine Zweige zum M. deltoideus; 8 Hautast des N. axillaris.

6. N. axillaris. Figg. 269—271.

Geht aus dem hinteren sekundären Strang hervor, zieht mit der A. circumflexa humeri posterior, indem er den Oberarmknochen umschlingt, durch die laterale Achsellücke zur Innenfläche des M. deltoideus, breitet sich in letzterem aus und gibt auf seinem Wege den Ramus muscularis für den M. teres minor, sowie einige besondere Äste ab:

Rami articulares für das Schultergelenk, darunter einen Ramus intertubercularis (Rauber).

N. cutaneus brachii lateralis. Er dringt zwischen dem Deltoideus und Caput longum tricipitis zur Haut und strahlt mit aufsteigenden, horizontalen und absteigenden Zweigen in die über der hinteren Deltoideushälfte gelegene Haut, sowie in die Haut der hinteren Hälfte der oberen Oberarmhälfte aus. Figg. 267, 277.

C. Die Nerven des Armes.

Die Armnerven oder langen Nerven des Plexus brachialis werden in vordere und hintere, oder in Beuge- und Strecknerven eingeteilt. Die vorderen, fünf an

der Zahl, entspringen vom oberen und unteren sekundären Strange des Plexus; der eine hintere ist der N. radialis.

Von den fünf vorderen sind zwei, der N. cutaneus brachii medialis und der N. cutaneus antebrachii medialis, reine Hautnerven; die übrigen, N. musculocutaneus, Medianus und Ulnaris, sind gemischter Art. Musculocutaneus und Medianus gehen wesentlich aus dem lateralen sekundären Strange hervor; Ulnaris, Cutaneus brachii medialis und Cutaneus antebrachii medialis aus dem medialen. Jene beiden bilden die kraniale, dem Kopfe nähere Gruppe der vorderen Armnerven; die drei letzteren bilden die kaudale, vom Kopfe entferntere Gruppe der vorderen Armnerven.

1. N. musculocutaneus. Figg. 266, 270, 271, 276, 277.

Aus der Art seines Ursprunges ergibt sich, daß er auch als ein Ast des Medianus betrachtet werden konnte (Arnold). Anfangs an der lateralen Seite des Medianus befindlich, entfernt er sich allmählich von ihm, durchbricht den M. coracobrachialis, zieht nun zwischen Brachialis und Biceps brachii zur lateralen Seite der Bicepssehne und durchbohrt oberhalb der Fossa cubiti die Fascia brachii. Subkutan geworden, nimmt er den Namen ***N. cutaneus antebrachii lateralis*** an und teilt sich in zwei Endzweige, einen dorsalen und einen volaren, welche von der radialen Seite des Vorderarmes bis zur Gegend des Handgelenkes und Daumenballens verlaufen. Figg. 266, 276, 277.

Seine Oberarmzweige sind folgende:

a) der Nerv für den M. coracobrachialis;

b) der Nerv für die beiden Köpfe des Biceps brachii;

c) der Nerv für den Brachialis, der auch Fäden für das Ellenbogengelenk führt;

d) ein nicht konstanter, in manchen Fällen aber mehrfach vorhandener variabler Verbindungsast mit dem N. medianus im distalen Drittel des Oberarmes. Der Musculocutaneus kann von Hause aus zu schwach oder zu stark sein; die genannte Anastomose führt die Ausgleichung herbei. Ist er zu schwach, so erscheint der Verbindungsfaden gleich einer späten Wurzel des Nerven aus dem Medianus;

e) ein hoch oben entspringender, die A. brachialis bis unterhalb des Ansatzes des M. coracobrachialis begleitender feiner Nervenfaden, welcher der Arterie feine Zweige gibt, durch den Canalis nutricius humeri zum Knochen und Knochenmark zieht und kurz Knochennerv des Humerus genannt wird.

Vom N. cutaneus antebrachii lateralis gelangt der vordere Endast gewöhnlich vor der V. cephalica antebrachii zu seinem Verbreitungsgebiet, verästelt sich bis zum Handgelenk und Daumenballen und geht eine fast beständige Anastomose ein mit dem R. superficialis n. radialis.

Der hintere Endast zieht nach hinten von der V. cephalica antebrachii zum radialen Rande des Vorderarmes und versorgt die Haut der Dorsalseite dieses Randes bis an die Nähe des Handgelenkes.

2. N. medianus. Figg. 266, 268, 270—272, 274, 276.

Er kommt aus dem oberen (lateralen) und aus dem unteren (medialen) Strange des Plexus. Seine beiden Wurzeln umgreifen als Medianusgabel die A. axillaris und vereinigen sich vor ihr unter spitzem Winkel. Von der vorderen Fläche der Arterie wendet sich der Nerv im proximalen Teil des Oberarmes bald an die laterale Seite derselben und zieht mit ihr im Sulcus bicipitalis medialis herab. Im distalen Drittel begibt sich der Nerv über die vordere (selten über die hintere) Fläche der Arterie allmählich hinweg an ihre mediale Seite, so daß er also eine langgezogene Spirale um die A. brachialis beschreibt. In der Ellenbeuge verschwindet er an der medialen Seite der Arterie unter dem Pronator teres. Zwischen beiden Köpfen des letzteren hindurchtretend, wendet er sich zur Mittellinie des Vorderarmes, um zwischen dem M. flexor digitorum sublimis und

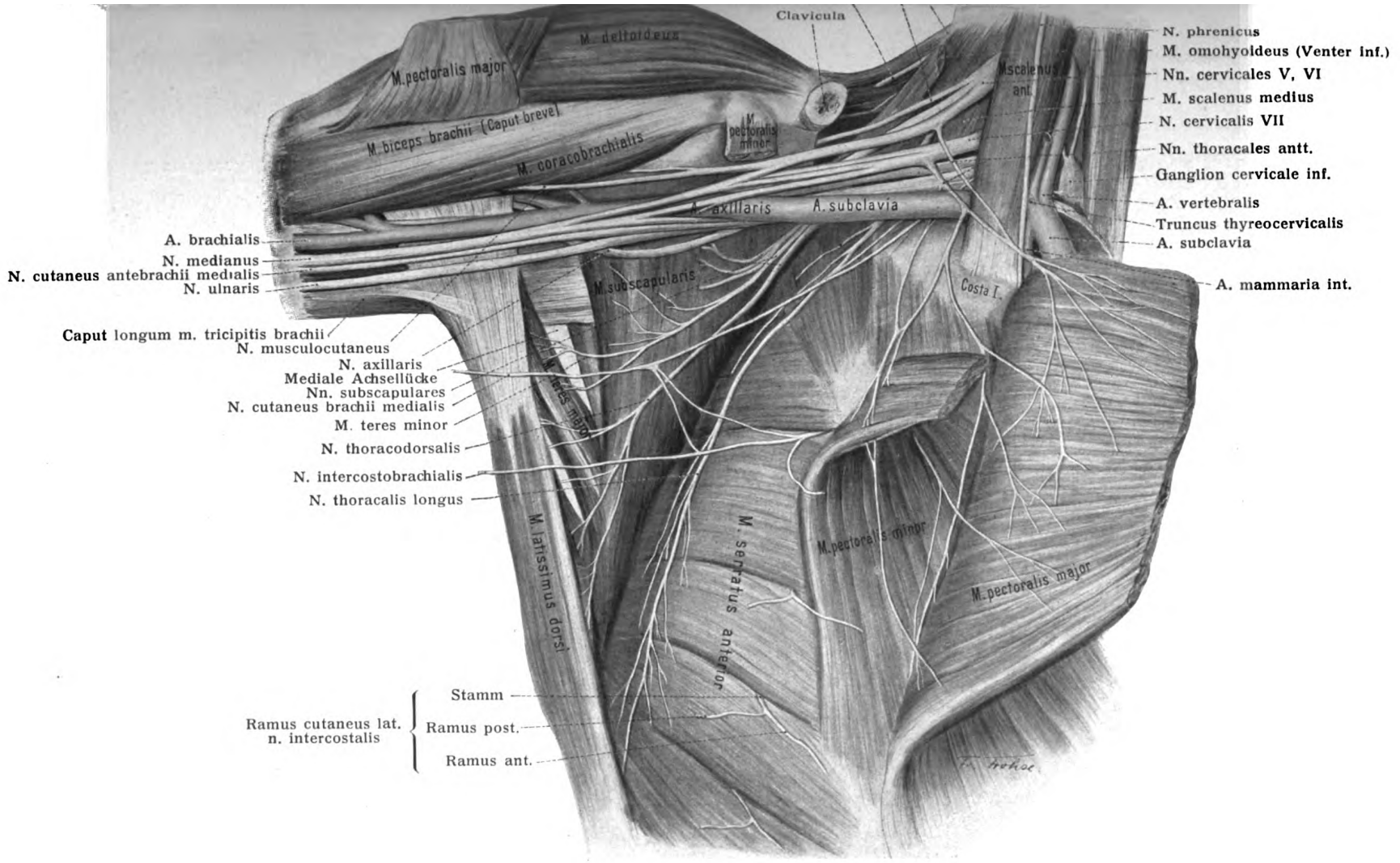

Fig. 270. Nerven der rechten Achselhöhle ($^3/_5$).

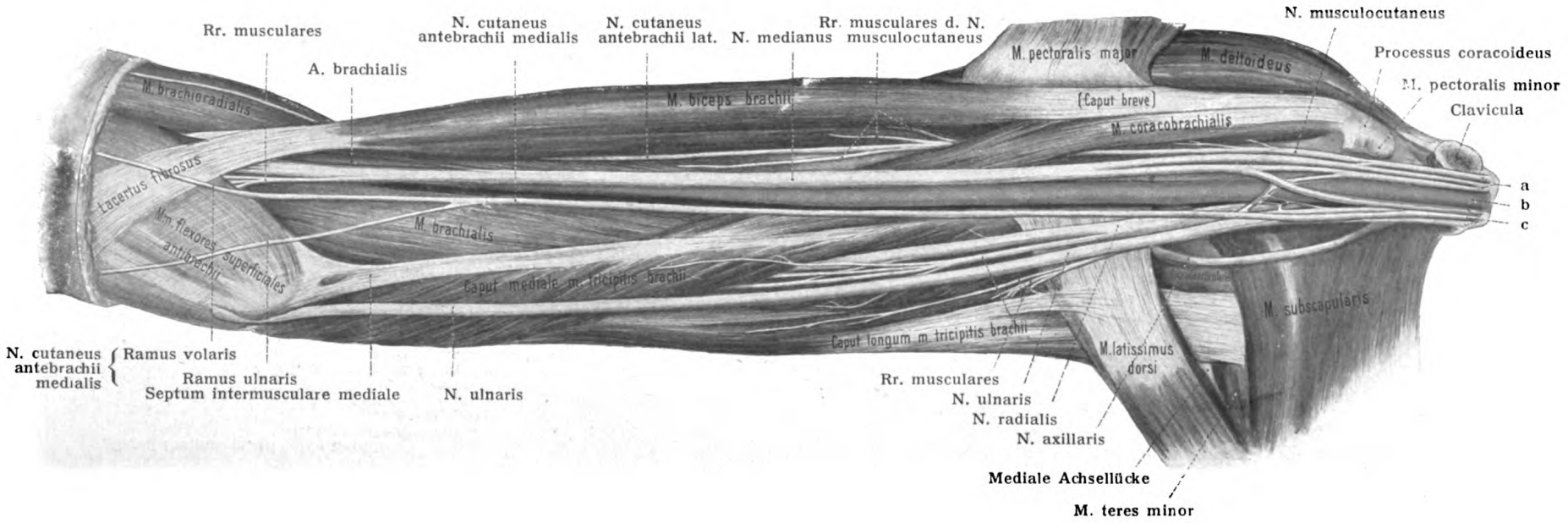

Fig. 271. Nerven des rechten Oberarms von der medialen Seite dargestellt ($^{6}/_{11}$).

a vorderer lateraler (oberer) Strang des Plexus brachialis. b A. brachialis. c vorderer medialer (unterer) Strang des Plexus brachialis.

profundus zum Handgelenk herabzuziehen. Proximal von diesem liegt er subfascial, und zwar meist (53 von 88 Fällen, Tandler) zwischen den Sehnen der Mm. flexor carpi radialis und palmaris longus, weniger häufig (35 von 88 Fällen) zwischen den Sehnen der Mm. palmaris longus und flexor digitorum sublimis. Sodann zieht er, auf den Sehnen der Fingerbeuger liegend, durch den Canalis carpi zur Hohlhand und teilt sich unter der Aponeurosis palmaris in seine Endäste.

Der N. medianus gibt am Oberarm keinen anderen Zweig ab, als den oben bereits erwähnten unbeständigen Ramus anastomoticus cum n. musculocutaneo.

Seine Unterarmzweige sind die folgenden:

a) ***Rami articulares*** für das Ellenbogengelenk;

b) ***Rami musculares,*** Fig. 272;
für alle Muskeln der Beugeseite des Vorderarmes, mit Ausnahme des Flexor carpi ulnaris und der beiden ulnaren Köpfe des Flexor digitorum profundus.

Eine obere Gruppe dieser Nerven versorgt den Pronator teres, Palmaris longus, Flexor carpi radialis, die Epicondylusursprünge des Flexor digitorum sublimis.

Eine mittlere Gruppe, zu welcher auch der besonders zu besprechende N. interosseus antebrachii volaris gehört, versorgt den unbeständigen Epicondylusursprung des langen Beugers des Daumens, den Radialursprung des oberflächlichen Fingerbeugers.

Eine dritte, untere Gruppe versorgt nur den Zeigefingerkopf des Flexor digitorum sublimis.

c) der ***N. interosseus (antebrachii) volaris*** (Fig. 272) verläuft mit der A. interossea volaris auf der Membrana interossea zwischen dem M. flexor pollicis longus und M. flexor digitorum profundus bis zum M. pronator quadratus herab, in welchen er von der dorsalen Seite her eindringt. Er entsendet:

α. die Rami musculares für den Flexor pollicis longus und den radialen Teil des Flexor digitorum profundus;

β. den N. membranae interosseae antebrachii (Rauber). Er teilt sich in einen radialen und einen ulnaren Zweig, die zum Teil zwischen zwei Lamellen der Membran längs der Cristae beider Knochen bis zum Pronator quadratus herabziehen, den Vasa interossea, dem Periost und den Knochen Zweige abgeben und mit zahlreichen kleineren Vater-Pacinischen Körperchen besetzt sind;

γ. den Ramus muscularis für den Pronator quadratus;

δ. das letzte Ende setzt sich bis zur dorsalen Fläche des Handgelenkes fort.

d) ***Ramus palmaris n. mediani*** (Figg. 266, 272). Als feiner Faden, welcher in verschiedener Höhe proximal vom Handgelenk aus dem Medianus hervorgeht, durchbohrt er zwischen den Sehnen des Flexor carpi radialis und Palmaris longus die Fascia antebrachii, begibt sich subkutan zur Vola manus und teilt sich in zwei Zweige, welche in der Haut des Daumenballens und der Hohlhand endigen.

Innerhalb des Canalis carpi teilt sich der N. medianus in einen radialen und in einen ulnaren Ast (Fig. 274). Von letzterem geht der ***R. anastomoticus cum n. ulnari*** aus, welcher parallel dem Arcus volaris sublimis verläuft. Beide Äste geben Muskelzweige ab für die Lumbricales I, II und sämtliche Muskeln des Daumenballens mit Ausnahme des Adductor pollicis, und spalten sich dann in drei ***Nn. digitales volares communes,*** welche sich wieder teilen in die ***Nn. digitales volares proprii,*** zur Versorgung der Ränder von $3^1/_2$ Fingern. Fig. 274.

Im einzelnen gestaltet sich die Endverzweigung des N. medianus wie folgt:

1. Ramus terminalis radialis; er teilt sich alsbald in vier Zweige.

α. Der erste versorgt den Abductor pollicis brevis, den Opponens pollicis und den (radialen Kopf des) Flexor pollicis brevis.

β. N. digitalis volaris pollicis radialis; versorgt den volaren Radialrand des Daumens und verbindet sich durch feine Fäden mit dem an der Dorsalseite des Daumens verlaufenden Zweige des N. radialis.

γ. N. digitalis volaris pollicis ulnaris; er versorgt die volare Ulnarseite des Daumens.

δ. N. digitalis volaris indicis radialis; er verbreitet sich an der volaren Radialseite des Zeigefingers und gibt den N. lumbricalis I ab.

Wenn die beiden letztgenannten Nerven mit einem gemeinsamen Stämmchen entspringen so wird dasselbe N. digitalis volaris communis I genannt.

2. Ramus terminalis ulnaris; er teilt sich alsbald in den N. digitalis volaris communis II und III.

α. N. digitalis volaris communis II; er verläuft vor dem II. Spatium interosseum bis zum distalen Ende des Metacarpale, gibt den N. lumbricalis II ab und spaltet sich in den Ramus volaris indicis ulnaris und in den Ramus volaris digiti medii radialis.

β. N. digitalis volaris communis III; verhält sich im Spatium interosseum III wie der vorhergehende und gibt ab den Ramus volaris digiti medii ulnaris und den Ramus volaris digiti quarti radialis. Zuweilen entsendet er vor seiner Teilung auch den N. lumbricalis III, der häufig aus dem tiefen Volarast des N. ulnaris stammt.

Derselbe N. digitalis volaris communis III nimmt einen Ramus anastomoticus cum nervo ulnari auf.

3. N. ulnaris. Figg. 266—268, 270—272, 274—277.

Er kommt aus dem medialen (unteren) Strange des Plexus, gibt während seiner Bahn am Oberarm keine Zweige ab, entsendet am Vorderarm einige Gelenk-, Muskel- und Hautäste und teilt sich in der Hand in seine beiden Endäste, Ramus superficialis und profundus.

In der Fossa axillaris und im proximalen Teil des Oberarmes zieht der N. ulnaris an der medialen hinteren Seite der Aa. axillaris und brachialis herab, gelangt sodann hinter das Septum intermusculare mediale und zieht diesem entlang auf der vorderen Fläche des Caput mediale m. tricipitis zum Sulcus ulnaris humeri. Von hier aus begibt er sich zwischen den beiden Köpfen des Flexor carpi ulnaris zur volaren Fläche des Vorderarmes und läuft auf dem M. flexor digitorum profundus, angelehnt an den M. flexor carpi ulnaris, der den Leitmuskel des Nervus und der A. ulnaris am Vorderarm darstellt, zum Handgelenk. In der Mitte des Vorderarmes tritt die A. ulnaris an die radiale Seite des Nerven und begleitet ihn (Fig. 272). Dort gibt er auch den R. dorsalis manus ab, welcher die Sehne des M. flexor carpi ulnaris unterkreuzt, zum Handrücken gelangt, dort die Ränder von $2^1/_2$ Fingern versorgt und Anastomosen eingeht mit dem R. superficialis n. radialis (Fig. 275). Zur Hohlhand gelangt der Nerv durch den außerhalb des Lig. carpi transversum gelegenen Canalis carpeus ulnaris, dicht an der radialen Seite des Os pisiforme (siehe Abt. III, S. 149, 330). Dort teilt er sich in seine Endäste, welche die volaren Ränder von $1^1/_2$ Fingern versorgen und Muskeläste abgeben für die Muskeln des Kleinfingerballens, sämtliche Mm. interossei, die Lumbricales III, IV, den M. adductor pollicis und den tiefen Kopf des M. flexor pollicis brevis.

Die Zweige des N. ulnaris werden eingeteilt in Vorderarm- und Endzweige.

a) Vorderarmzweige; diese sind: Rami articulares, musculares und cutanei.

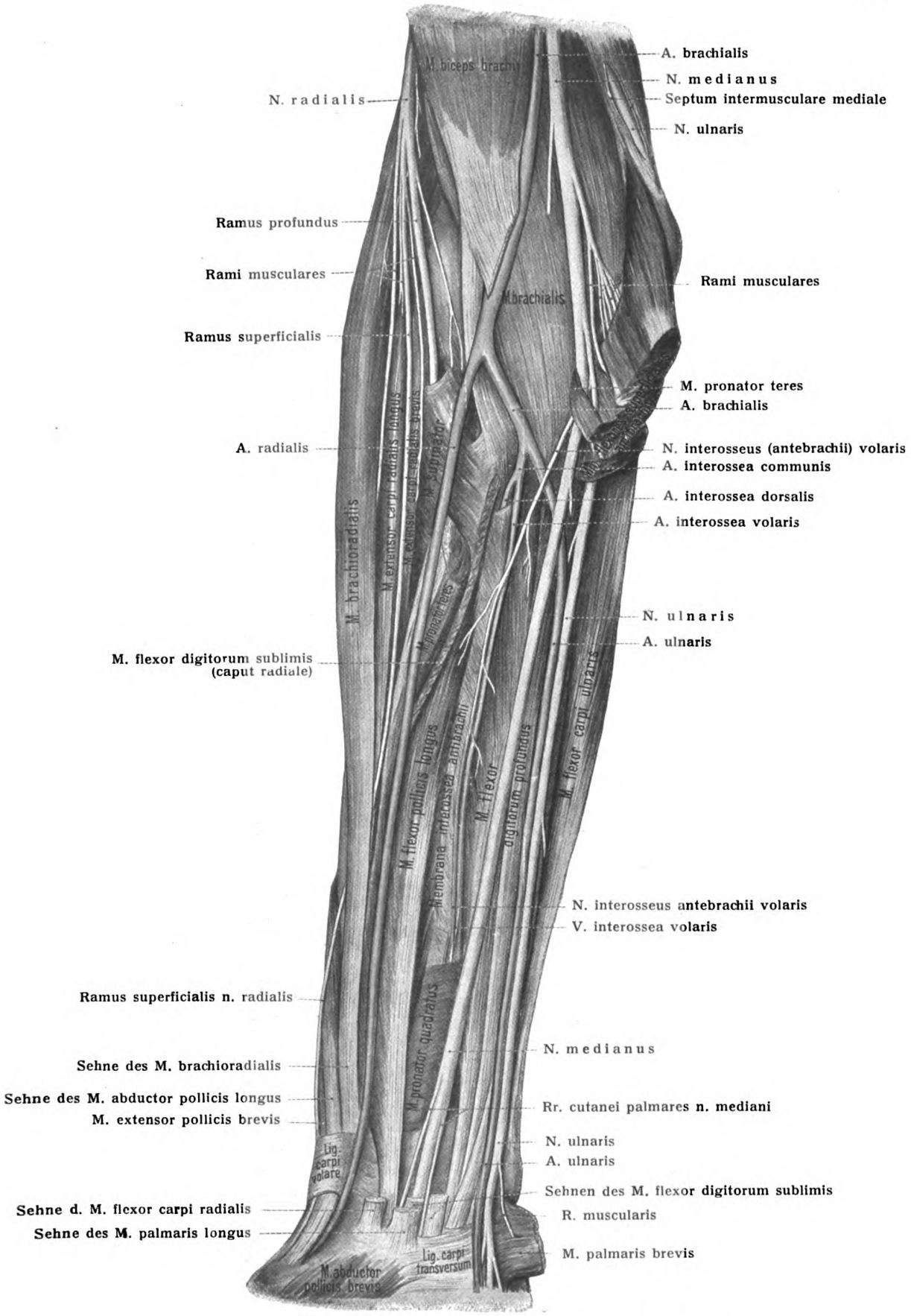

Fig. 272. Nerven der Beugeseite des rechten Vorderarms (2/3).

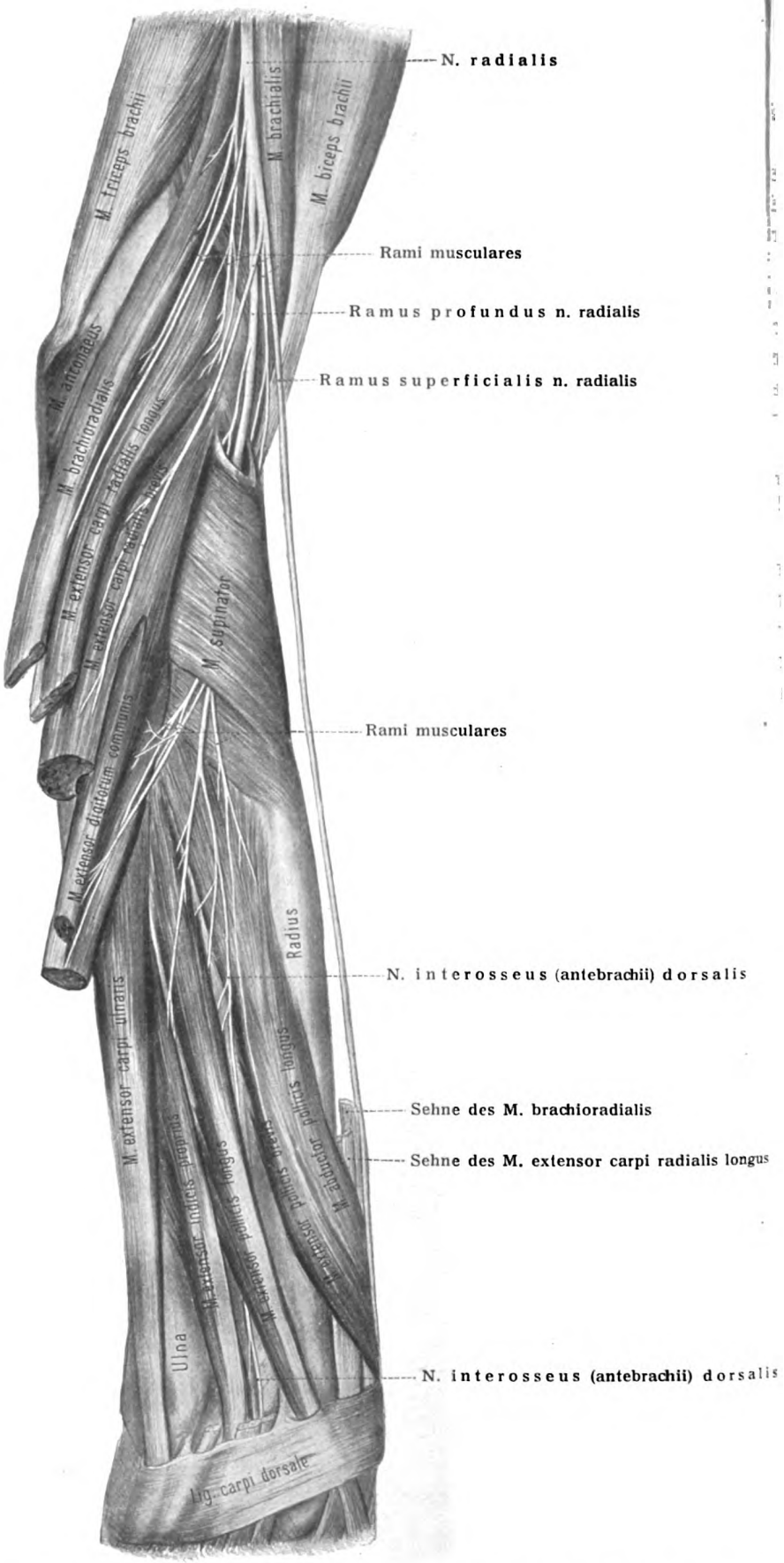

Fig. 273. Verästelung der N. radialis auf der Streckseite des rechten Vorderarms ($^2/_3$).
Die oberflächlichen Streckmuskeln des Vorderarms sind durchschnitten und zur Seite gelegt.

α. ***Rami articulares:*** im Sulcus ulnaris humeri treten mehrere Zweige zur Kapsel des Ellenbogengelenkes (Rüdinger).

β. ***Rami musculares*** (Fig. 272); sie entspringen während des Durchganges des Nerven zwischen den beiden Köpfen des Flexor carpi ulnaris und sind für diesen Muskel bestimmt, sowie für die beiden ulnaren Köpfe des Flexor digitorum profundus.

γ. ***Ramus cutaneus palmaris*** (Fig. 274): ein feiner Faden, welcher vom N. ulnaris proximal von der Mitte des Vorderarmes entspringt, die A. ulnaris bis zum Arcus volaris superficialis begleitet, ihr währenddessen feine zahlreiche Reiser zusendet und an verschiedener Stelle Fädchen durch die Haut zum distalen Drittel des Vorderarmes und zum Kleinfingerballen abgibt. Eines derselben kann sich mit einem Faden des N. cutaneus antebrachii medialis verbinden.

Abart: Der Zweig entspringt schon in der Ellenbeuge und bildet nach Abgabe der gewöhnlichen Hautäste die unter der Palmaraponeurose liegende Anastomose mit dem N. medianus. Spanner (Anat. Anz., 56. Bd., 1922).

δ. ***Ramus dorsalis manus*** (Figg. 267, 275): der stärkste der kollateralen Äste des N. ulnaris. An der Grenze zwischen mittlerem und distalem Drittel des Vorderarmes wendet er sich zur dorsalen Fläche des Vorderarmes und nimmt dabei seinen Weg zwischen der Ulna und dem M. flexor carpi ulnaris. Etwas proximal vom Handgelenk tritt er aus der Fascie hervor und teilt sich über dem Capitulum ulnae in seine drei Endzweige, Nn. digitales dorsales n. ulnaris. Diese sind:

1. ein Zweig für die dorsale Ulnarseite des kleinen Fingers;
2. ein auf der Dorsalseite des Spatium interosseum IV in zwei Teile zerfallender Zweig, von welchem der eine die radiale Seite des fünften, der andere die ulnare Seite des vierten Fingers im Gebiete der Grundphalanx versorgt;
3. ein radialer Zweig, welcher sich mit einem Faden aus dem R. superficialis n. radialis verbindet, im Spatium interosseum III distalwärts zieht und in zwei Teile zerfällt, welche für die einander zugewendeten Seiten des dritten und vierten Fingers bestimmt sind.

Im ganzen also entwickelt der dorsale Ast des Ulnarnerven 5 dorsale Fingernerven, d. h. die Hälfte der erforderlichen Anzahl; die zweite, radiale Hälfte wird vom Ramus superficialis des N. radialis geliefert. Die Anzahl der vom Ulnarnerven gelieferten Dorsalnerven der Finger kann, was bei manchen Tieren konstant der Fall ist, kleiner sein, sogar bis auf 1 oder 0 herabsinken; dafür tritt der Ramus superficialis n. radialis ergänzend ein. In seltenen Fällen erhöht sich aber die Anzahl.

b) Die beiden Endäste des N. ulnaris.

Auf dem Lig. carpi transversum teilt sich der N. ulnaris, als ***Ramus volaris manus,*** in den Ramus superficialis und profundus. Fig. 274.

α. Der ***Ramus superficialis*** gibt dem M. palmaris brevis und der Haut des Kleinfingerballens je einen Faden ab, zuweilen auch dem Lumbricalis IV, und teilt sich in zwei Nn. digitales volares communes.

Der eine ist für die ulnare Seite des kleinen Fingers bestimmt, N. volaris digiti V ulnaris, der andere, N. digitalis volaris communis IV, zieht längs des Spatium interosseum IV und teilt sich in zwei Zweige für die einander zugewendeten Seiten des fünften und vierten Fingers, N. volaris digiti V radialis und N. volaris digiti IV ulnaris. Während ihres Verlaufes senden sie Zweige zum Rücken der zweiten und der Endphalanx empor.

In der Hohlhand liegen die Fingernerven unter der Aponeurosis palmaris und dem Arcus volaris, vor den Beugesehnen. Der im Spatium interosseum IV liegende Nerv entsendet vor seiner Teilung einen Verbindungszweig zu dem benachbarten Fingernerven des N. medianus, Ramus anastomoticus cum nervo mediano; aus ihm gehen einige feine Haut- und Gefäßnerven hervor.

Abart: An Stelle der einfachen Anastomose findet man in etwa ein Drittel bis zur Hälfte der Fälle ein Geflecht. Sophie Gehwolf (Anat. Anz., 54. Bd., 1921).

*β. **Ramus profundus.***

Durch einen Faden, welcher das Erbsenbein umschlingt, verbindet er sich mit dem Ramus dorsalis manus, entläßt einen Zweig für die subfascialen Kleinfingerballenmuskeln und dringt mit dem tiefen Aste der A. ulnaris zwischen den Mm. flexor und abductor digiti quinti in die Tiefe. Hier liegt er am proximalen Rande des Arcus volaris profundus, zwischen den Beugesehnen und den Mm. interossei. Von diesem Bogenstück des Nerven gehen viele Äste aus:

1. feine Zweige für den benachbarten carpalen Bandapparat (Rami articulares);
2. je ein Ramus interosseus für sämtliche Mm. interossei volares und dorsales;
3. Äste für die Mm. lumbricales III und IV;
4. Zweige für den M. adductor pollicis und den tiefen Kopf des M. flexor pollicis brevis (die Zweige 2—4 stellen die Rami musculares des Bogenstückes des tiefen Astes des Ulnarnerven dar).
5. Rami perforantes zur dorsalen Oberfläche der Spatia interossea, welche mit Endzweigen des N. interosseus antebrachii dorsalis in Verbindung treten können und bis zu den Köpfchen der Metacarpalia verlaufen.

4. N. cutaneus antebrachii medialis. Figg. 266, 267, 270, 271, 276, 277.

Er kommt aus dem medialen (unteren) Strange des Plexus, begleitet die V. axillaris, brachialis und den N. medianus, gelangt in der Mitte des Oberarmes zum Hiatus basilicus der Fascia brachii und durch den Hiatus zur Haut. Hier oder kurz vorher teilt er sich in seine beiden Endäste. Der eine, Ramus volaris, zieht auf der volaren, der andere, Ramus ulnaris, auf der ulnaren Fläche des Vorderarmes bis zur Gegend des Handgelenkes.

1. Hoch oben entsendet er einen oder mehrere Zweige, Rami cutanei brachii, zu der den Biceps deckenden Haut des Oberarmes.

2. Der eine Endast, ***Ramus volaris,*** liegt anfangs an der lateralen Seite der V. basilica, kreuzt dann, meist von ihr bedeckt, die V. mediana basilica oder V. mediana cubiti und breitet sich an der volaren Vorderarmfläche bis zum Handgelenk aus. Einer dieser Ausläufer verbindet sich zuweilen mit einem Ramus perforans des Ramus cutaneus palmaris nervi ulnaris.

3. Der andere Endast, ***Ramus ulnaris,*** ist schwächer, zieht an der medialen Seite der V. basilica herab und sendet seine Endzweige um den Ulnarrand des Vorderarmes zum ulnaren Teil der dorsalen Fläche derselben. Der oberste dieser Zweige wird schon proximal vom Epicondylus medialis abgegeben und verbindet sich zuweilen mit einem Endfaden des N. cutaneus brachii medialis. Nicht selten verbindet sich ein Ästchen mit dem Ramus dorsalis manus des N. ulnaris, ein anderes mit dem Ramus volaris des N. cutaneus antebrachii medialis selbst.

5. N. cutaneus brachii medialis. Figg. 266, 270, 276, 277.

Er kommt aus dem medialen (unteren) Strange des Plexus, liegt in der Fossa axillaris anfangs hinter der V. axillaris, darauf an ihrer medialen Seite, und verbindet sich in variabler Weise mit dem Ramus cutaneus lateralis aus Thll, welcher den besonderen Namen ***N. intercostobrachialis*** führt. Beide Nerven treten entweder zu einem Stämmchen zusammen, oder setzen gesondert ihren Weg fort, oder der Intercostobrachialis tritt als Hauptnerv auf, während der Cutaneus medialis nur durch einen dünnen, gesonderten oder Verbindungszweig vertreten ist.

Der Verbindungszweig oder der N. intercostobrachialis sendet von der Fossa axillaris aus:

1. Zweige zur Haut der letzteren,
2. zur angrenzenden Haut des Oberarmes.

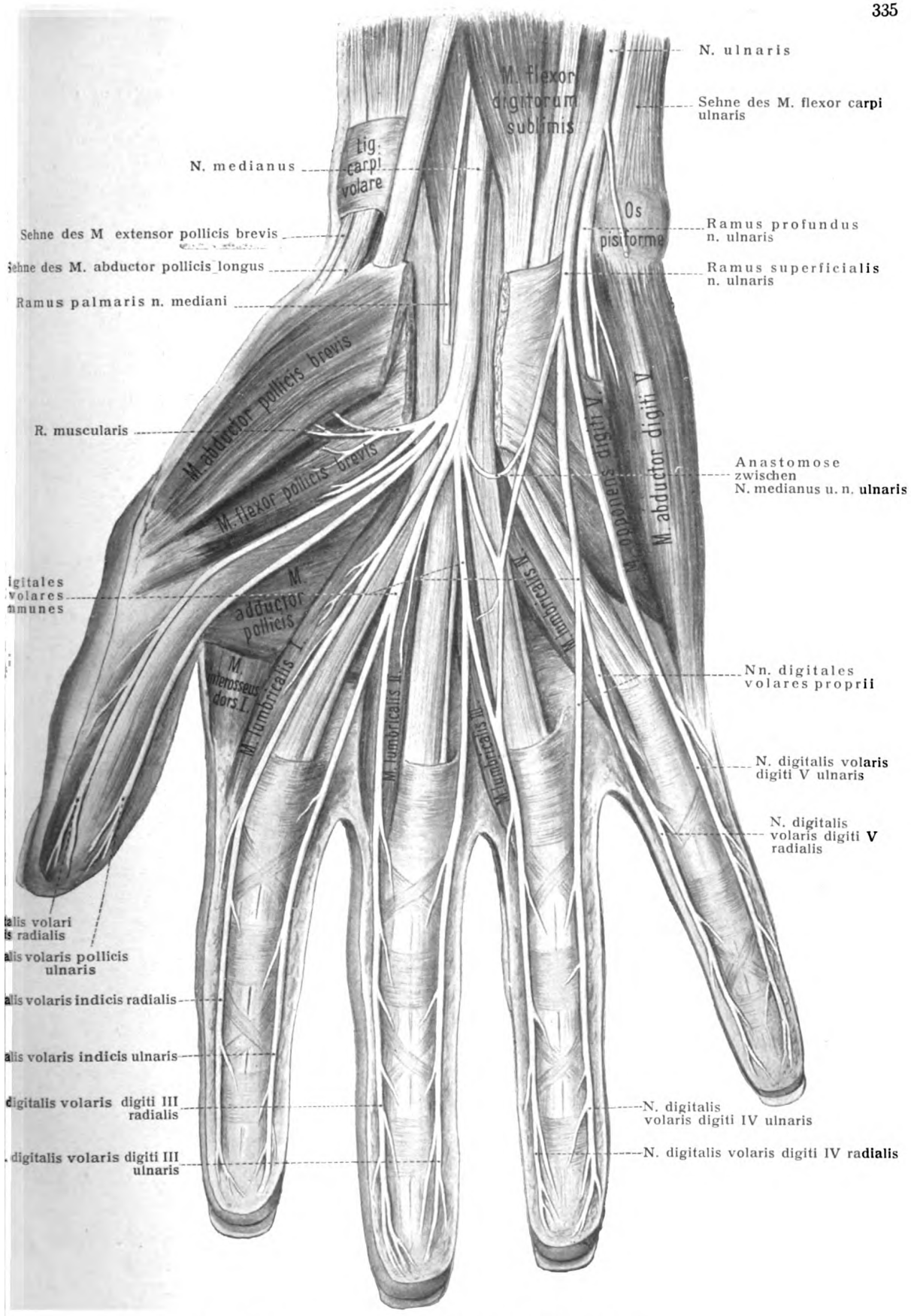

Fig. 274. Nerven der (rechten) Hohlhand ($^1/_1$).

Nach Wegnahme der Aponeurosis palmaris und eines Stückes des Lig. carpi transversum.

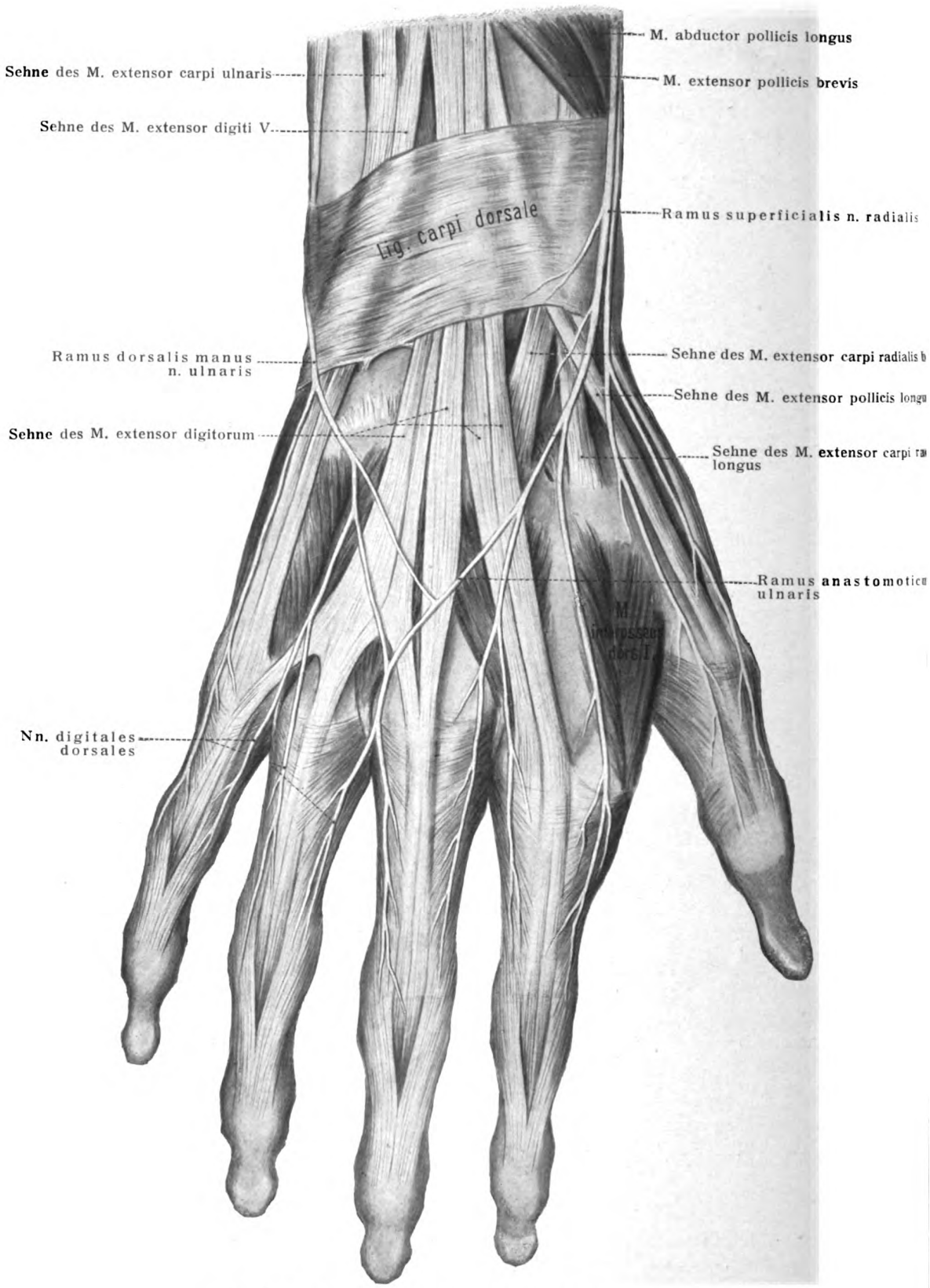

Fig. 275. Nerven des (rechten) Handrückens ($^1/_1$).

Die Fortsetzung des Cutaneus medialis durchbricht die Fascia brachii an der medialen Fläche der Oberarmmitte und zieht zur Gegend des Epicondylus medialis, sowie des Olekranon herab.

6. N. radialis. Figg. 266—268, 270—273, 275—277.

Der N. radialis ist die Fortsetzung des hinteren Stranges des Plexus und hat fast gleiche Stärke mit dem N. medianus, welcher den stärksten Ast des Armgeflechtes darstellt. Er trennt sich bald von den im Sulcus bicipitalis medialis verlaufenden Nerven und Gefäßen und zieht hinter der A. brachialis, vor den Sehnen des M. teres major und M. latissimus dorsi zusammen mit der A. profunda brachii zur hinteren Seite des Oberarmes und verläuft, bedeckt vom Caput longum und laterale tricipitis, im Sulcus nervi radialis (in dem von diesem Sulcus und den Tricepsköpfen gebildeten Canalis spiralis) zur lateralen Seite des Oberarmes. Er durchbohrt im Beginn des distalen Drittels des Oberarmes den Ursprung des M. brachioradialis und gelangt in die Tiefe des Spaltes zwischen diesem Muskel und dem M. brachialis. In dieser Rinne bis zum Epicondylus lateralis herabziehend, teilt er sich hier in seine beiden Endäste, in den überwiegend motorischen Ramus profundus und in den überwiegend sensiblen Ramus superficialis (Fig. 273). Er entsendet schon am Oberarme Zweige; seine beiden Endäste aber sind für den Vorderarm und die Hand bestimmt.

Er gibt an die ganze Streckseite von Oberarm und Vorderarm motorische und sensible Nerven, abgesehen von der ulnaren Hälfte des Handrückens, welche vom R. dorsalis manus n. ulnaris versorgt wird.

a) Oberarmzweige des N. radialis.

Vor dem Eintritt in den Spiralkanal gibt der N. radialis rasch nacheinander folgende Zweige ab:

1. ***N. cutaneus brachii posterior:*** entspringt mit dem folgenden oft gemeinsam und verbreitet sich nach Durchbohrung der Fascie in der Haut der dorsalen Fläche des Oberarmes über dem Caput mediale m. tricipitis bis in die Nähe des Ellenbogens. Figg. 267, 276, 277.

2. ***Rami musculares*** für sämtliche Extensoren des Oberarmes und zwar:

a) die Nerven des Caput longum tricipitis;

b) den Nerven des Caput mediale tricipitis; er teilt sich meist in einen oberen und einen unteren Zweig. Der lange untere Zweig, R. collateralis ulnaris nervi radialis, zieht, mit dem N. ulnaris streckenweise in eine Bindegewebsscheide eingeschlossen, hinter dem Septum intermusculare mediale herab und dringt darauf in den Muskel ein (Ramström, Anat. Anz., 51. Bd., 1918). Einige Fädchen gelangen zur Kapsel des Ellenbogengelenkes;

c) den Nerven des Caput laterale tricipitis und des M. anconaeus; er teilt sich in zwei Zweige, deren einer das Caput laterale versorgt; der andere gibt dem Caput mediale tricipitis Zweige und gelangt innerhalb desselben zum M. anconaeus.

3. ***N. cutaneus antebrachii dorsalis.*** Figg. 267, 277.

Wird als einziger Nerv innerhalb des Spiralkanals abgegeben. Ist stärker als 1., durchbohrt die Fascia brachii zwischen dem Caput laterale und mediale tricipitis oder zwischen diesem und dem M. brachioradialis und gelangt zwischen Olekranon und Epicondylus lateralis zur dorsalen Fläche des Vorderarmes. Er versorgt die Haut der Rückseite des distalen Teiles des Oberarmes, sowie die dorsale Fläche des Vorderarmes zwischen dem Gebiete des N. cutaneus antebrachii lateralis (Endast des Musculocutaneus) und des dorsalen Astes des N. cutaneus antebrachii medialis, ohne das Handgelenk zu erreichen.

In der Spalte zwischen dem M. brachialis und dem M. brachioradialis verlassen den N. radialis

a) der Nerv des M. brachioradialis; er pflegt einen Ast zum Ellenbogengelenke abzugeben (Rüdinger);

b) der Nerv für den M. extensor carpi radialis longus; er kann auch von dem R. profundus n. radialis entspringen;

c) ein unbeständiger Faden zum M. brachialis.

b) Die beiden Endäste des N. radialis:

1. ***R. profundus n. radialis.*** Figg. 272, 273.

Er ist der stärkere der beiden Endäste, durchbohrt den M. supinator (Canalis supinatorius) und tritt auf der dorsalen Seite des Vorderarmes aus diesem Muskel heraus; dort teilt er sich in eine größere Anzahl von Ästen, welche zwischen der oberflächlichen und der tiefen Schicht der Extensoren liegen und sämtliche Streckmuskeln des Vorderarmes versorgen. Der längste dieser Äste ist der N. interosseus (antebrachii) dorsalis; er zieht zwischen der tiefen und der oberflächlichen Schicht der Streckmuskeln, gelangt im distalen Drittel des Vorderarmes auf die dorsale Fläche der Membrana interossea, liegt anfangs zwischen dem Extensor pollicis brevis und longus, wird dann von letzterem, endlich vom M. extensor indicis proprius, sowie den Sehnen des M. extensor digitorum communis bedeckt, betritt den Rücken der Handwurzel und findet hier seine Endausbreitung. Fig. 273.

Seine Zweige sind einzeln aufgeführt folgende (Fig. 273):

α. Die Nerven für den M. extensor carpi radialis brevis und den M. supinator; sie entstehen noch vor dem Eintritt in den Canalis supinatorius.

Nach dem Austritt aus dem Kanal werden abgegeben:

β. der Nerv für den M. extensor carpi ulnaris, M. extensor digitorum communis und M. extensor digiti minimi; ein zweiter Faden für den Fingerstrecker folgt weiter unten;

γ. ein Zweig für den M. abductor pollicis longus und M. extensor pollicis brevis;

δ. der Zweig für den M. extensor pollicis longus;

ε. der Zweig für den M. extensor indicis proprius;

ζ. Fäden für die Membrana interossea, von welchen häufig einer sich mit einem Fädchen des N. interosseus volaris durch die Membran hindurch verbindet; feine Zweige für das Periost des Radius und der Ulna;

η. Fäden zur dorsalen Seite des Handgelenkes (Rüdinger);

ϑ. Fäden zur dorsalen Seite der Karpal- und Karpo-Metakarpalgelenke, deren distale Enden mit den Rami perforantes des Ramus profundus n. ulnaris in Verbindung treten können.

2. ***R. superficialis n. radialis.*** Figg. 272, 275—277.

Er ist schwächer als der tiefe Endast, bleibt anfangs auf der volaren Fläche des Vorderarmes und verläuft längs des M. brachioradialis an der radialen Seite der A. radialis distalwärts. Er unterkreuzt im distalen Drittel des Vorderarmes die Sehne des M. brachioradialis und gelangt auf die Dorsalseite des Vorderarmes, welche er etwas proximal vom Handgelenk erreicht. Nach der Verbindung mit einem Zweige des N. musculocutaneus teilt sich der Nerv in mehrere Äste, welche die radiale Hälfte des Handrückens und die dorsalen Ränder von $2^1/_2$ Fingern mit sensiblen Nerven versorgen, Nn. digitales dorsales. Auf dem Handrücken geht er mehrere Verbindungen, R. anastomoticus ulnaris, mit Ästen des R. dorsalis manus n. ulnaris ein. Fig. 275.

Das Verbreitungsgebiet des R. dorsalis manus n. ulnaris und des R. superf. n. radialis am Handrücken zeigt gewisse Abarten. In der Regel versorgt jeder der beiden Nerven die Hälfte des Handrückens und der Finger, doch kann gelegentlich der R. superficialis n. radialis ein größeres Gebiet versorgen (siehe S. 333).

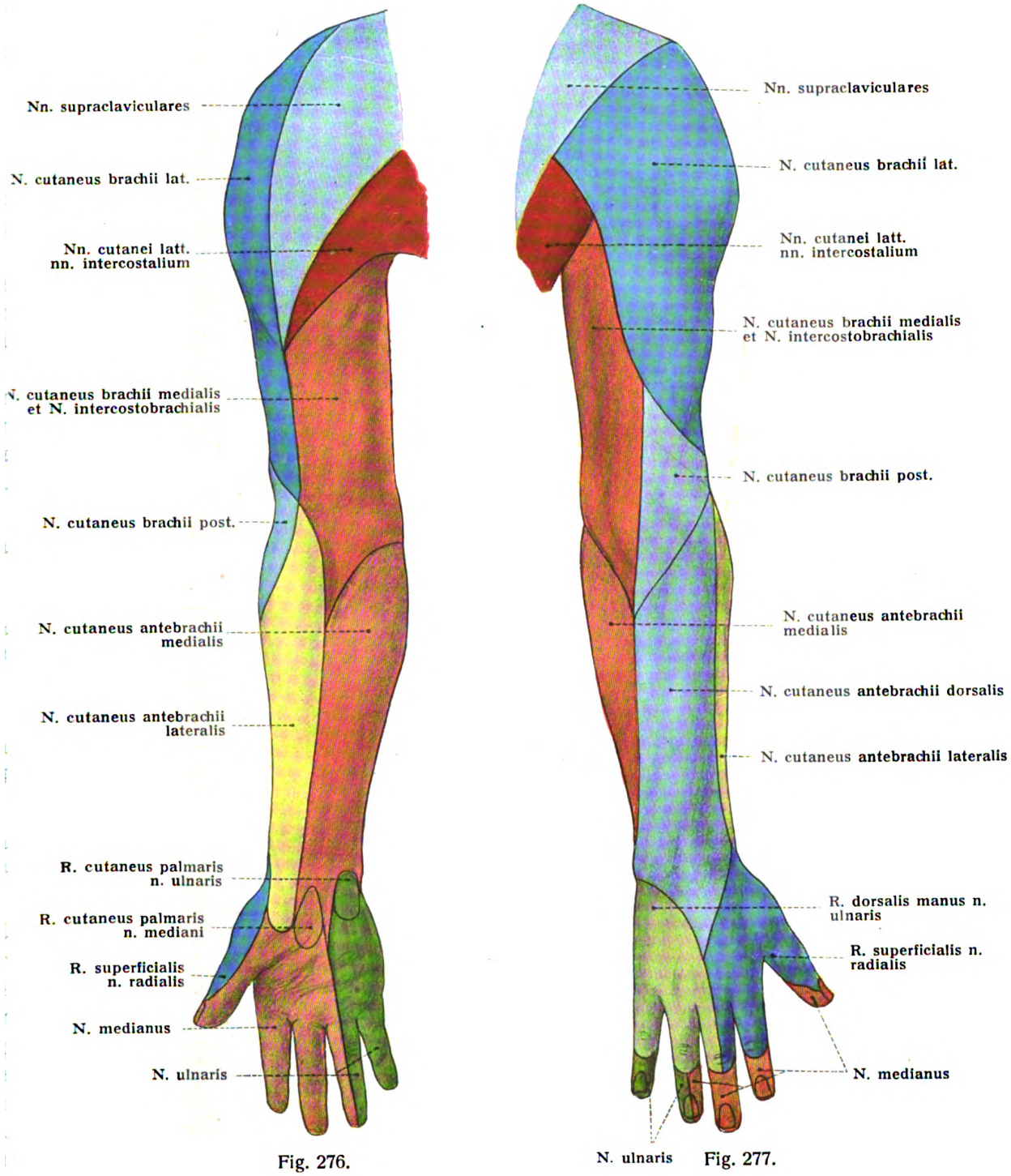

Fig. 276. Fig. 277.

Figg. 276, 277. Hautnervengebiete der (rechten) oberen Extremität.

Flg. 276 volare Fläche; Fig. 277 dorsale Fläche.

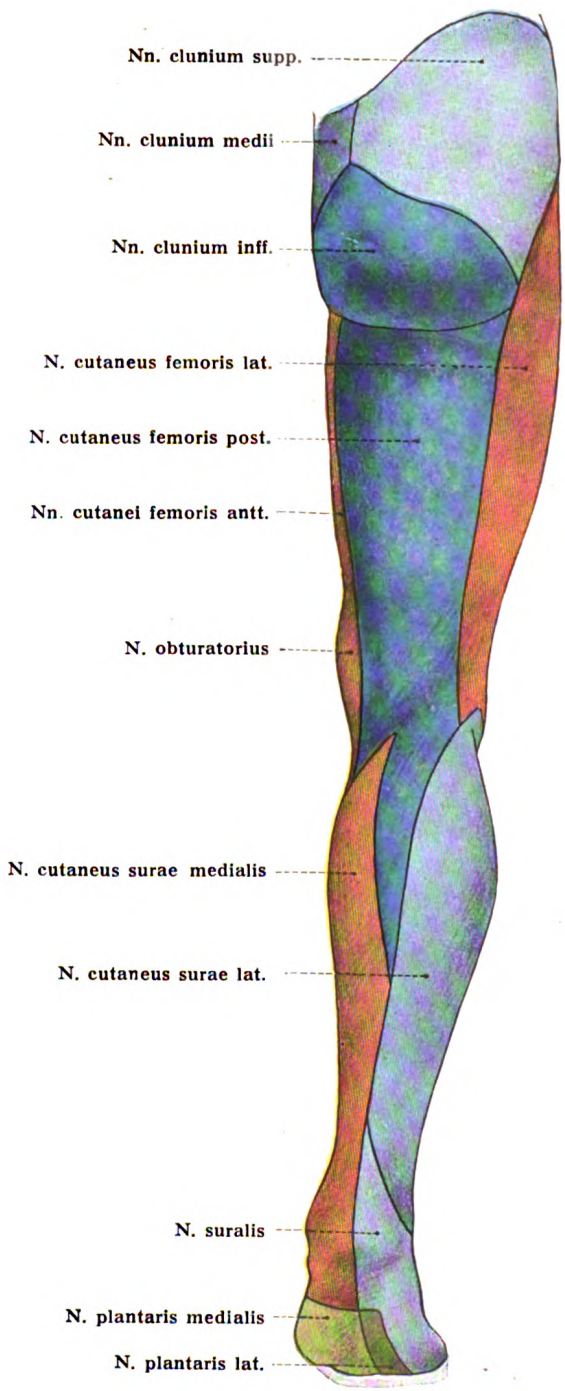

Fig. 278.

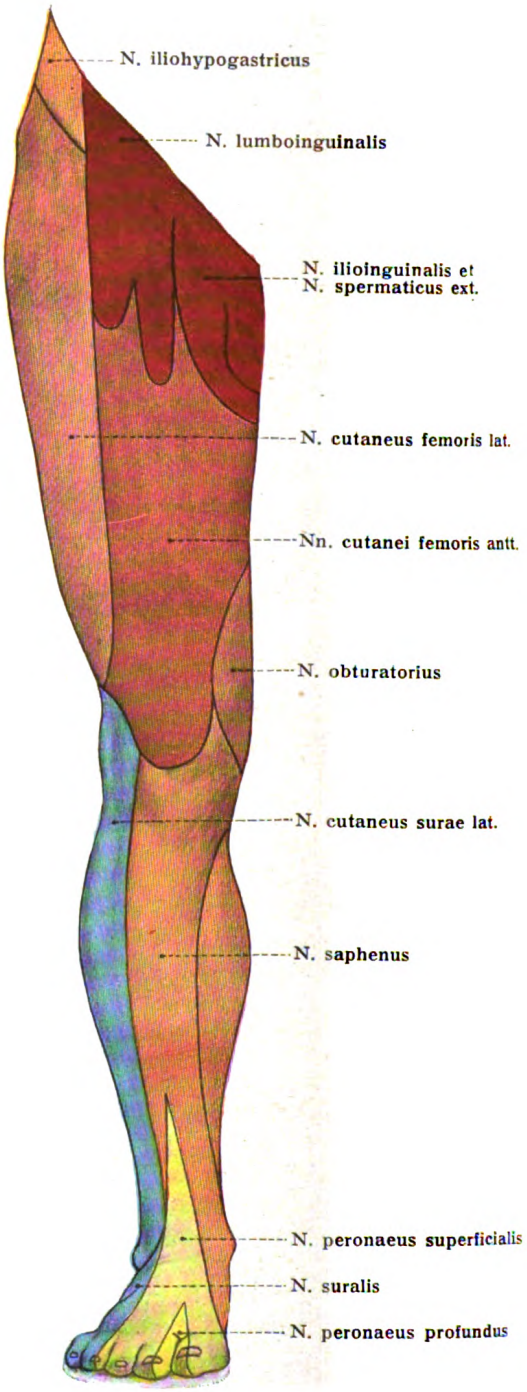

Fig. 279.

Figg. 278, 279. Hautnervengebiete der (rechten) unteren Extremität.

Fig. 278 hintere Fläche; Fig. 279 vordere Fläche.

Beurteilung der dorsalen Fingernerven.

Die untereinander sehr abweichenden Angaben verschiedener Autoren über die Ausdehnung, in welcher die einzelnen Finger von den dorsalen Hautnerven versorgt werden, gaben R. Zander Veranlassung, durch sorgfältige Präparation der Fingernerven zunächst den tatsächlichen Bestand festzustellen. Es zeigte sich, daß am Daumen und kleinen Finger, sowie an sämtlichen Zehen, die dorsalen Nerven bis zum Finger- und Zehenende vordringen, während die drei mittleren Finger an ihren Endgliedern und teilweise auch am Mittelgliede von den volaren Fingernerven versorgt werden. Die Erklärung für die Versorgung der Dorsalhaut der distalen Teile der mittleren Finger mit volaren Nerven suchte er durch die Annahme zu geben, daß der Nagel ein terminales Gebilde sei, welches erst sekundär auf die Dorsalfläche gedrängt werde durch übergroße Entwicklung der Volarhaut. Hiergegen hat Gegenbaur begründete Einwendungen erhoben, indem er zeigte, daß der Nagel als ein schon ursprünglich dorsales Gebilde der Finger aufgefaßt werden müsse; nur der schmale Nagelsaum, welcher zwischen dem vorderen Ende des Nagels und der Fingerbeere sichtbar ist, das reduzierte Sohlenhorn der Tiere, hat ventrale Abkunft (Boas).

Die Erklärung partieller Versorgung der dorsalen Fingerhaut durch volare Nervenzweige stand hiernach noch aus. Die Tatsache erschien als etwas Befremdliches, als ein Verstoß gegen die morphologische Gesetzmäßigkeit; mit der Sicherstellung des Nagels als eines schon ursprünglich dorsalen Gebildes schien das Dunkel nur vermehrt, statt gemindert, und man ließ das Rätsel zunächst auf sich beruhen.

Endlich ergab sich die Lösung, und es zeigte sich, daß keinerlei morphologische Regel durchbrochen sei. Es stellte sich nämlich heraus, daß man, verleitet durch den Namen „dorsale Fingernerven", für dorsale Nerven gehalten hatte, was gar nicht dorsale Nerven im morphologischen Sinne sind. Die ganze Extremität wird, worauf bereits oben hingewiesen wurde, nur von ventralen Nerven versorgt, also auch die dorsalen Flächen der Finger; der Ramus dorsalis manus des Nervus ulnaris ist, wie der ganze Ulnaris, ein ventraler und kein dorsaler Nerv; der ganze N. radialis ist ein ventraler Nerv im morphologischen Sinne, der allein hier maßgebend ist. Die ganze Extremität hat mit den echten dorsalen Nerven also nichts zu tun. Warum sollten nun nicht auch die dorsalen Flächen der Nagel- und Mittelglieder der Finger von volaren Nerven versorgt werden, da doch schon die dorsale Haut der Grundglieder der Finger, sowie des ganzen Unter- und Oberarmes von lauter ventralen Nerven versorgt wird? Die sogenannten dorsalen Nerven der Hand und der Finger sind also nur quasidorsale, keine echten dorsalen Nerven. Hiermit scheint die sonderbare Angelegenheit erledigt. Von Interesse aber ist es, hierbei wahrzunehmen, daß auch eine falsche Fragestellung Untersuchungen zu fördern vermag; die dorsalen Fingernerven wurden zu diesem Zwecke sehr gründlich am Menschen und an vielen Tieren untersucht; die Morphologie des Nagels hat ferner die reichste Förderung von jener Fragestellung davongetragen[1]).

Tonkoff, W., Anomale Anordnung der Hautnerven auf dem Handrücken des Menschen, verglichen mit dem normalen Verhalten bei den Affen. Internationale Monatsschrift XV, 1898.

3. Die Rami anteriores der Brustnerven.

Die ventralen Äste der Nn. thoracales heißen auch Nn. intercostales. Nur die 11 oberen sind (in bezug auf thorakale Rippen) wirklich interkostal; der 12. liegt kaudal von der 12. Rippe und wird daher auch N. subcostalis genannt.

Nur die 6 oberen Interkostalnerven verlaufen vollständig in Interkostalräumen bis zum Sternalrande; die 6 unteren Interkostalnerven hören natürlich mit den Interkostalräumen nicht auf, sondern dringen über sie hinaus in die Bauchwandungen, bis in die Gegend der Linea alba, die eine Art Abdominalsternum darstellt. Um auf die Bauchwand überzutreten, müssen die Interkostalnerven 7 bis 9 die hintere Fläche der aufsteigenden Rippenknorpel kreuzen. Die oberen Interkostalnerven haben mehr horizontale, die unteren zunehmend abschüssige Bahnen, wie dies der fächerförmigen Ausstrahlung der Rippen entspricht.

Alle Interkostalnerven, der 12. ausgenommen, verlaufen nach ihrer Trennung vom dorsalen Aste in den zugehörigen Interkostalraum vor dem Lig. costotransversarium anterius und auf der inneren Fläche der Mm. intercostales externi. Von der Wirbelsäule bis zu den Rippenwinkeln fehlen die Mm. intercostales interni; innerhalb dieser Strecke werden daher die Interkostalnerven

[1]) Vergl. A. Rauber, Die Fingernägel. Dorpat 1888, Schnakenburg.

nur von der Fascia endothoracica und von der Pleura costalis bedeckt. Mit dem Beginn der Mm. intercostales interni liegen die Nerven zwischen diesen und den externi. Anfangs folgen sie dem oberen Rande und nähern sich allmählich mehr der Mitte des Interkostalraumes. Sie werden begleitet von den Vasa intercostalia, doch liegen letztere im Sulcus costalis, die Nerven unterhalb (kaudalwärts) der Gefäße[1]). Die beiden ersten Interkostalnerven befinden sich teilweise sogar auf der inneren Fläche der zugehörigen Rippe. Der letzte Interkostalnerv zieht vor dem M. quadratus lumborum hin. Der siebente bis elfte dringen zwischen den Kostalzacken des Zwerchfelles hindurch in die Muskulatur der Bauchwand ein und verlaufen nunmehr, wie der zwölfte, zwischen dem M. transversus und dem M. obliquus internus abdominis.

Die zu versorgenden Muskeln sind: Intercostales externi und interni, Subcostales, Transversus thoracis, Levatores costarum, Serratus posterior superior und inferior, die drei breiten Bauchmuskeln, Rectus abdominis, Pyramidalis.

Das zu versorgende große Hautfeld ist hinten abgegrenzt durch den Brustteil der dorso-ventralen Grenzlinie (siehe oben S. 305), vorn durch die Medianlinie (siehe S. 301). Die Haut der oberen Brustgegend wird vom Plexus cervicalis (den Nn. supraclaviculares) versorgt; ein Hautstreifen oberhalb des Ligamentum inguinale und das Gebiet des Mons pubis gehören den Lendennerven an.

Zur Versorgung jenes Hautgebietes dienen zwei Reihen von Hautästen; 1. eine laterale Reihe stärkerer Äste, Rami cutanei laterales (pectorales et abdominales), und 2. eine der vorderen Mittellinie nahe vordere Reihe schwächerer Äste, Rami cutanei anteriores (pectorales et abdominales). Jeder Interkostalnerv entsendet hiernach einen seitlichen und einen vorderen Hautast. Nur dem Intercostalis I fehlt in der Regel der seitliche Hautast, wenn er nicht in der fünften Wurzel des Plexus brachialis zu suchen ist, welche die erste Rippe überschreitet. Ein Teil des N. cutaneus lateralis des Intercostalis II ist der Seite 334 erwähnte N. intercostobrachialis. Sogar der Intercostalis III kann noch eine Verbindung mit dem N. cutaneus brachii medialis eingehen. Die Rami cutanei anteriores sind bei sämtlichen Interkostalnerven vorhanden, nur dem ersten fehlt er bisweilen. Die vorderen perforierenden Äste der Bauchwand sind nicht selten mehrfach und in ihren Austrittsstellen häufig unregelmäßiger. Siehe auch Fig. 280.

Über die Hautzweige der Interkostalnerven berichtet E. Mertens folgendes: Der 4. Interkostalnerv versorgte ein Gebiet, das sich über drei Interkostalräume und ebensoviele Rippen erstreckt, und zwar begann es mit dem 3. Interkostalraum und endet auf der 6. Rippe. Der 5. Interkostalnerv verhielt sich ähnlich; sein Gebiet beginnt auf der 4. Rippe uud endigt an der 7. Rippe. Hiernach wird die Haut über und zwischen der 4. und 6. Rippe vom 4. und 5. Interkostalnerven gemeinsam versorgt. Das Gesetz von der mehr als einfachen Innervation der Haut gilt also auch für die Haut der Brust in vollem Umfange.

a) Verbindungen der Interkostalnerven.

1. Verbindungen mit den ventralen Ästen der benachbarten Körpersegmente; so mit CVIII durch den Verbindungsast von ThI; mit LI durch ThXII.

2. Abgesehen von der Verbindung zwischen ThI und ThII gehen die Interkostalnerven nur selten unter sich selbst Verbindungen ein. Unter den übrigen werden dennoch, was in systematischer Hinsicht bemerkenswert erscheint, hier und da Verbindungen hergestellt durch feine Fäden, welche von einem oberen Nerven ausgehen und zu einem unteren gelangen (siehe S. 302 über Plexusbildungen).

b) Zweige der Interkostalnerven.

1. Rami musculares.

Es empfiehlt sich, die 7 oberen von den 5 unteren zu trennen, da letztere größtenteils zu den Bauchmuskeln ziehen.

[1]) Die Lagerung ist typisch und greift als Lagerungsregel der Rami anteriores der Spinalnerven auch auf Extremitätennerven über, wo nicht Ablenkungsursachen vorliegen. So erklärt sich die langgesuchte kaudale (ulnare) Lage des N. ulnaris in bezug auf die A. ulnaris; ebenso erklärt sich die kaudale (fibulare) Lage des N. tibialis in bezug auf die Vasa tibialia postt. u. a. m. (Rauber).

Die sieben oberen Interkostalnerven entsenden folgende Muskelzweige:

α. für die äußeren und inneren Interkostalmuskeln mit den Subcostales; sie sind in jedem Zwischenrippenraum mehrfach vorhanden, der hintere ist meist der stärkste;

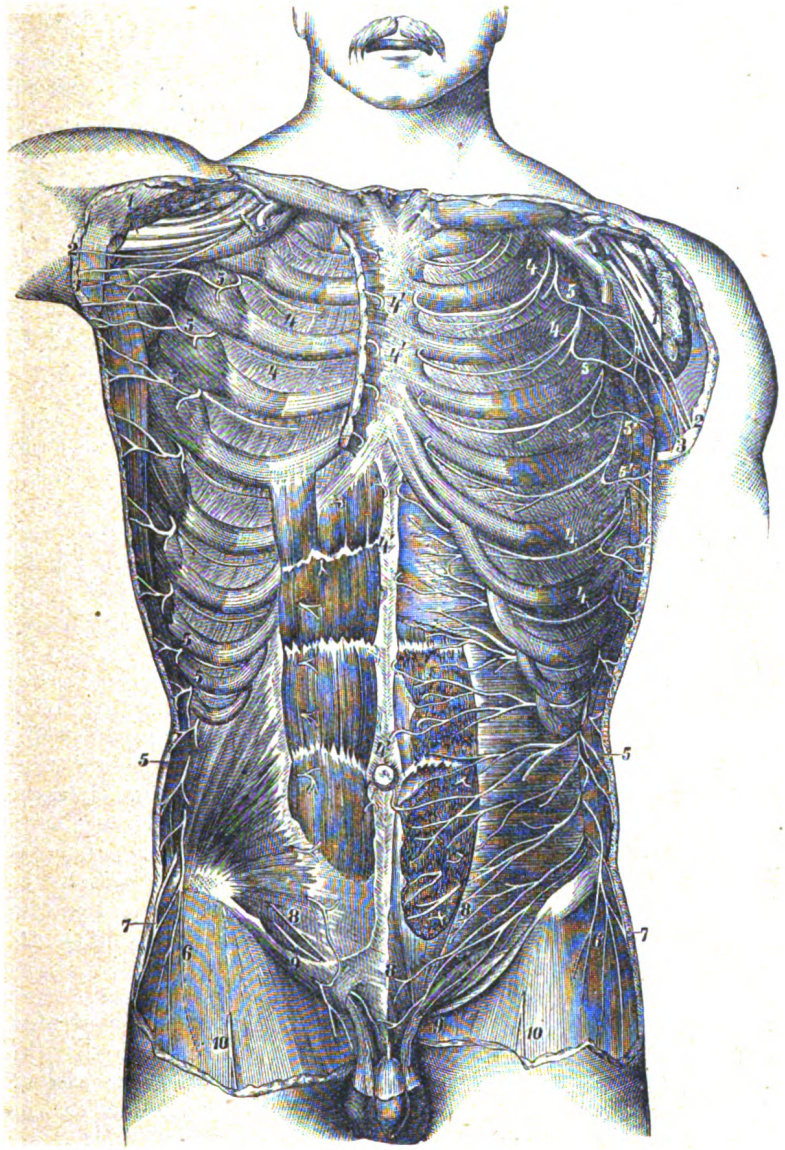

Fig. 280.

Verzweigung der ventralen Äste der Nn. thoracales. (Hirschfeld und Leveillé.) 1:4.

M. pectoralis major und minor sind beiderseits entfernt; rechts sind der M. obliquus internus und der M. rectus abdominis freigelegt; links sind der M. serratus anterior, sowie ein Teil des M. rectus abdominis entfernt und der M. transversus abdominis dargestellt. — 1 Plexus brachialis; 2 N. cutaneus brachii medialis; 3 N. intercostobrachialis; 4, 4 Nn. intercostales 4', 4' deren Rami cutanei anteriores; 5, 5, 5 Rami cutanei laterales; 6 der entsprechende zur Hüfte gelangende Zweig des zwölften Interkostalnerven; 7 R. cutaneus lat. des N. iliohypogastricus; 8 R. cutaneus ant. desselben Nerven; 9 N. ilioinguinalis; 10 R. cutaneus ant. n. femoralis.

β. für die Mm. levatores costarum; vom Anfangsteile der Nerven;

γ. für den M. serratus posterior superior. Sie stammen von ThI—IV, dringen durch die Mm. intercostales externi hindurch zu den 4 Zacken (Rieländer); die oberste Zacke erhält oft einen Faden vom Armgeflecht;

δ. für den M. transversus thoracis; vom ThIII–VI.

ε. für den obersten Teil des M. rectus abdominis; von ThV–VII.

Die fünf unteren Interkostalnerven entsenden folgende Muskelzweige:

α. für die äußeren und inneren Interkostalmuskeln mit den Subcostales;

β. für die unteren Mm. levatores costarum;

γ. für den M. serratus posterior inferior; von ThIX–XI (Rieländer);

δ. für die Mm. obliquus externus, internus und transversus abdominis. Sie werden versorgt, indem die 5 unteren Interkostalnerven zwischen dem M. obliquus internus und dem M. transversus hinziehen;

ε. für den M. rectus abdominis unterhalb der Inscriptio prima. Die vorderen Enden der 5 unteren Interkostalnerven gelangen nämlich aus dem Zwischenraum zwischen dem M. transversus und dem M. obliquus internus abdominis in die Rectusscheide und dringen von innen in das Fleisch vor;

ζ. für den M. pyramidalis.

2. Rami cutanei. Fig. 280.

Sie sind stärker als die Muskelzweige und sind Rami cutanei laterales (pectorales et abdominales) und anteriores (pectorales et abdominales).

a) Rami cutanei laterales. Figg. 270, 280.

Sie gehen von den Interkostalnerven etwa in der Mitte des Interkostalraumes ab und treten in der Mitte zwischen der vertikalen Linea axillaris und der vorderen Medianlinie durch die Mm. intercostales externi, die untersten durch den M. obliquus externus abdominis unter die Haut. Die 7 oberen kommen dabei zwischen den Zacken des M. serratus anterior zum Vorschein, die unteren vor den Rippenzacken des M. latissimus dorsi. Der R. cutaneus lateralis von ThXII durchbricht den M. obliquus externus abdominis.

Alle diese Rami cutanei laterales teilen sich im Bereich der genannten Muskelzacken in zwei Zweige, die unter der Haut nach entgegengesetzten Richtungen auseinanderfahren; die stärkeren vorderen, Rami anteriores, ventralwärts, die hinteren, Rami posteriores, dorsalwärts. Der hintere Ast des R. cutaneus lat. von ThII ist der mehrfach erwähnte N. intercostobrachialis. Fig. 270.

Die Rami cutanei anteriores von ThII–VI begeben sich um den Rand des M. pectoralis major medianwärts und versorgen die Haut bis zur Brustwarze. Vom vierten bis sechsten gelangen auch Zweige in die Milchdrüse, Rami mammarii laterales (Eckhardt). Diejenigen von ThVII–XI versorgen die Bauchhaut bis etwa zum lateralen Rande des M. rectus abdominis. Der Ramus cutaneus anterior von ThXII schickt außerdem einen Zweig über die Crista iliaca zu der über dem M. glutaeus medius gelegenen Haut; er läßt sich bisweilen bis zur Gegend des Trochanter major verfolgen.

Die Rami cutanei laterales von ThII–VI werden auch Nn. cutanei pectoris laterales genannt, während diejenigen von ThVII–XI oder XII Nn. cutanei abdominales laterales heißen.

b) Rami cutanei anteriores. Fig. 280.

Die vorderen perforierenden Äste der sechs oberen Interkostalnerven werden Nn. cutanei pectoris anteriores genannt. Sie gelangen, den M. pectoralis major durchbrechend, am Seitenrande des Sternum zur Haut, um sich in ihr medianwärts und lateralwärts auszubreiten. Zweige des zweiten bis vierten vorderen Hautnerven gelangen zur Haut der Milchdrüse, Rami mammarii mediales.

Die vorderen perforierenden Äste der sechs unteren Interkostalnerven werden Nn. cutanei abdominis anteriores genannt. Sie sind die sensiblen Endzweige der in der Rektusscheide eingetretenen, den Rectus versorgenden Nerven. Sie durchbrechen den Muskel oder gelangen um seinen medialen Rand zum vorderen Blatte der Rektusscheide und treten durch Lücken desselben zur Haut. Der betreffende Ast des letzten Interkostalnerven liegt etwas kaudal von der Mitte des Abstandes zwischen Nabel und Schambeinfuge.

3. Rami pleurales et peritonaeales.

Sie versorgen die Pleura der Brustwand und das Peritonaeum der lateralen und der vorderen Bauchwand, sowie die Pleura- und Peritonäalüberzüge des Ursprungsteiles des Zwerchfelles.

Ramström: Anat. Hefte, 29. Bd., 1905. — Derselbe, Mitteil. aus d. Grenzgebieten d. Med. u. Chir. 1906. — Derselbe, Anat. Hefte, 30. Bd., 1906.

Rückblick.

Dem Geschilderten zufolge ist das große, von den Rami posteriores und Rami anteriores der Nn. thoracales versorgte Hautgebiet auf jeder Körperseite in sechs verschieden breite Längsfelder zerlegbar, welche von entsprechenden segmentalen Hautnervenzweigen versorgt werden.

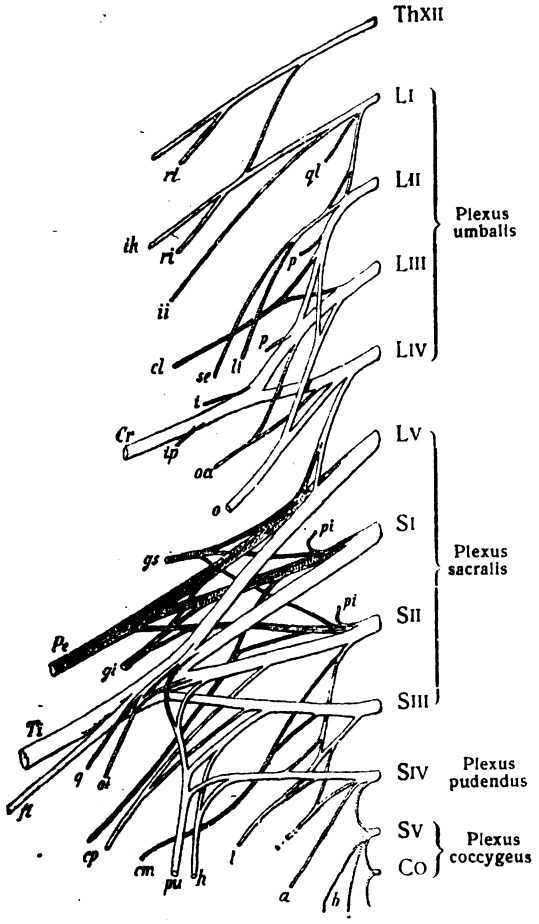

Fig. 281.



Fig. 282.

Fig. 281. **Plexus lumbosacralis.** Ventralansicht.
rl R. cutaneus lat. des N. subcostalis; *ih* N. iliohypogastricus; *ri* dessen R. cutaneus lat.; *il* N. ilioinguinalis; *ql* N. für Quadratus lumborum; *se* N. spermaticus ext.; *li* N. lumboinguinalis; *p* N. für Psoas; *cl* N. cutaneus femoris lat.; *i* N. für M. iliacus; *ip* N. für Iliopsoas; *Cr* N. femoralis; *oa* N. obturatorius accessorius; *o* N. obturatorius; *gs* N. glutaeus sup.; *pi* Nn. für Piriformis; *Pe* N. peronaeus; *gi* N. glutaeus inf.; *Ti* N. tibialis; *fl* Nn. für Flexores cruris; *q* N. für Quadratus femoris und Gemellus inf.; *oi* N. für Obturator int. und Gemellus sup.; *cp* N. cutaneus femoris post.; *cm* N. cutaneus clunium inf. medialis (N. perforans lig. sacrotuberosum); *pu* N. pudendus; *h* N. haemorrhoidalis inf.; *l* N. für Levator ani; *c* N. für Coccygeus; *a*, *b* Nn. anococcygei. (P. Eisler.)

Fig. 282. **Plexus lumbalis.**
I, *II*, *III*, *IV* vorderer Ast des ersten bis vierten Lumbalnerven; *ih* N. iliohypogastricus; *il* N. ilioinguinalis; *gcr* N. genitofemoralis: *p*, *p* Zweige für den Psoas; *qu* Zweig für den M. quadratus lumborum; *o* N. obturatorius mit drei Wurzeln; *cr* N. femoralis mit drei Wurzeln; *il* Zweig zu dem M. iliacus; *cl* N. cutaneus femoralis lateralis; *ls* Verbindungszweig des Plexus lumbalis mit dem Plexus sacralis.

Das Beingeflecht, Plexus lumbosacralis.

Das Beingeflecht besteht aus einem kranialen, zugleich vorderen, und einem kaudalen, zugleich hinteren Teil; jener stellt den Plexus lumbalis, dieser den Plexus sacralis dar. Figg. 281, 282.

Das Beingeflecht faßt besonders in seinem kaudalen Abschnitt, dem Plexus sacralis, eine schichtweise Anordnung der Nerven für die Streck- und Beugeseite der unteren Extremität erkennen und schließt sich in dieser Hinsicht an das Armgeflecht an. Was aber von den Schichten des Armgeflechtes oben erwähnt worden ist, hat auch hier Beachtung zu finden; man darf sich nicht zu der Meinung verleiten lassen, daß die mehr ventral oder dorsal gelegenen Schichten des Plexus mit einer Scheidung in ventrale und dorsale Nerven in morphologischem Sinne zusammenfallen; das ventrale und dorsale Nervenlager der unteren Extremität stammt ausschließlich von ventralen Ästen (= Rami anteriores) der Spinalnerven ab.

Zum ventralen Lager sind nach Eisler zu zählen (in Fig. 281 durch verschiedene Helligkeit angedeutet): der ventrale Teil des Iliohypogastricus, N. ilioinguinalis, N. spermaticus externus, R. medialis des N. lumboinguinalis, Nn. cutanei femoris mediales mit pectineus, saphenus, tibialis. Zum dorsalen Lager gehören: die Nerven für den Quadratus lumborum und Iliopsoas; der dorsale Teil des Iliohypogastricus, der R. lateralis des N. lumboinguinalis, der N. cutaneus femoris lateralis, die Rami cutanei femoris antt.; Sartoriuszweige, die Nerven des Quadriceps, der N. peronaeus, die Nn. cutanei clunium; beiden Schichten entstammt der N. cutaneus femoris posterior.

Im Beingeflecht kommen in bedeutendem Grade Schwankungen seiner Zusammensetzung vor. Das ganze Plexus kann um einen Wirbel kaudal, seltener kranial verschoben sein. Im ersten Falle befestigt sich das Hüftbein am 26., im zweiten am 24. Wirbel, statt, wie normal, am 25. Wirbel.

Ruge, G., Verschiebungen in den Endgebieten der Nerven des Plexus lumbalis der Primaten. Morph. Jahrb., 20. Bd., 1893. — Uzschneider, A., Die Lendennerven der Affen und des Menschen. München, 1892.

4. Das Lendengeflecht, Plexus lumbalis. Figg. 281—291.

Die Stärke der Rami anteriores der Lendennerven nimmt vom ersten bis fünften bedeutend zu; LI hat etwa 2,5 mm Durchmesser, LII bereits gegen 4, LIII und LIV gegen 6, LV sogar gegen 7 mm Durchmesser.

Die Rami anteriores der Lendennerven werden durch Ansae miteinander verbunden. LI—III (d. i. ihre Rami anteriores) und die obere Hälfte von LIV treten auf diese Weise zu einem bedeutenden Geflecht zusammen, dem Lendengeflecht, Plexus lumbalis.

Der kaudale kleinere Teil von LIV verbindet sich mit LV zu einem dicken Stamm, Truncus lumbosacralis, welcher über die Linea arcuata ins kleine Becken gelangt und sich vor dem M. piriformis mit den nächstfolgenden Rami anteriores zum Plexus sacralis vereinigt.

Die drei Ansae lumbales verhalten sich folgendermaßen: LI teilt sich in zwei Zweige, von welchen der obere sich in periphere Äste auflöst, der untere sich mit LII verbindet. Dieser verbindet sich am vierten Lendenwirbel mit dem größeren Teile von LIII, gleich darauf mit dem größeren Teil von LIV. Durch spitzwinkelige Vereinigung dieser drei Wurzeln entsteht der Hauptnerv des Plexus, der N. femoralis.

Der Plexus lumbalis tritt nicht frei auf der hinteren Bauchwand zutage, sondern ist im Fleische des M. psoas verborgen (Fig. 284) und liegt vor den Processus costotransversarii der Lendenwirbel. Fig. 283.

a) Verbindungen des Plexus lumbalis.

1. mit ThII;
2. mit dem Plexus sacralis durch den kaudalen Teil von LIV;
3 mit dem Lendenteil des Sympathicus durch 2—3 lange Rami communicantes.

b) Äste des Plexus lumbalis.

Der Übersichtlichkeit wegen kann man die Äste des Plexus in kurze und lange einteilen.

Kurze Äste:

Rami musculares;

1. Der Nerv für den Quadratus lumborum; aus dem Anfange von LI;
2. die Nerven für den Psoas major und minor; von den Ansae lumbales II und III;

Lange Äste:

1. N. iliohypogastricus. Figg. 279, 280, 283, 284, 292.

Er gelangt zur vorderen Fläche des M. quadratus lumborum, zieht parallel dem letzten Interkostalnerven herab und tritt über der Crista iliaca zwischen die

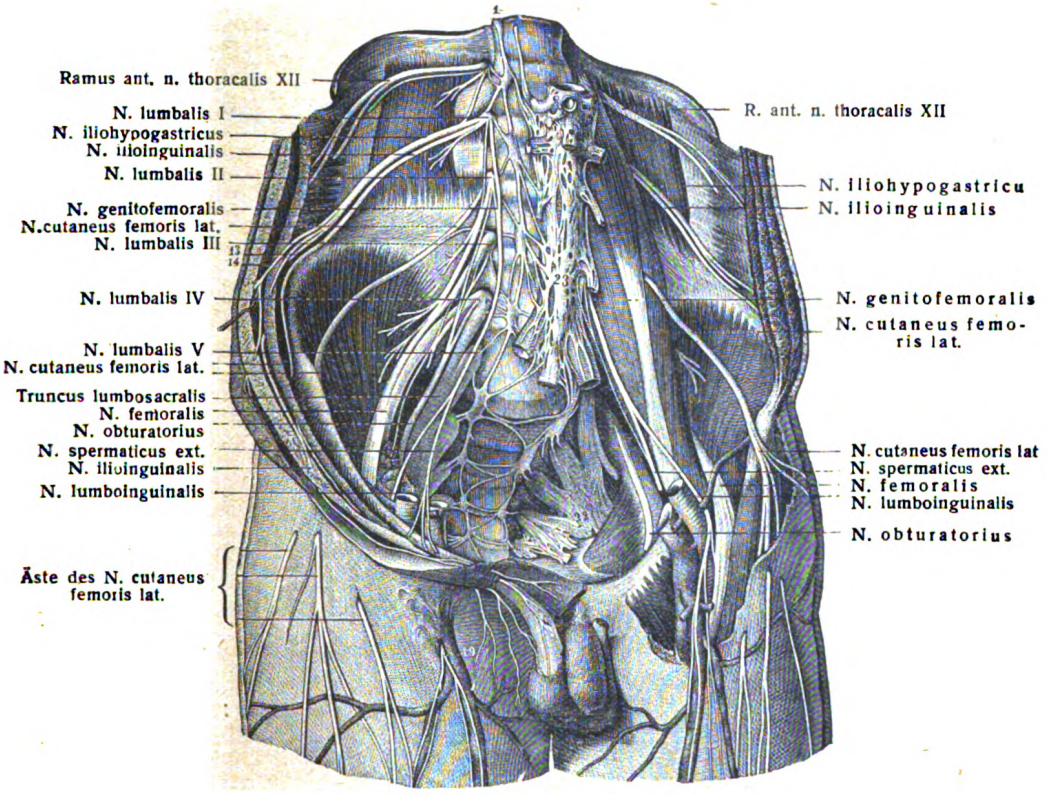

Fig. 283.

Äste des Lendengeflechtes von vorn. (Hirschfeld und Leveillé.) 1:4.

Auf der rechten Seite ist der M. psoas wegpräpariert, links ist die vordere Bauchwand samt dem Lig. inguinale entfernt. 1 Grenzstrang des Sympathicus; 13 R. cutaneus ant.; 14 R. cutaneus lat. des N. iliohypogastricus; 19 Hautäste des N. ilioinguinalis; 22 N. ischiadicus; 23 Plexus aorticus abdominalis des Sympathicus.

Mm. transversus und obliquus internus abdominis. Über der Mitte der Crista iliaca gibt er seinen Ramus cutaneus lateralis ab. Dieser durchbricht oberhalb der Mitte der Crista iliaca die Mm. obliquus internus und externus abdominis, steigt über der Crista iliaca abwärts zur Haut über dem Glutaeus medius, wo er mit dem R. cutaneus lateralis des Intercostalis XII Verbindungen einzugehen pflegt.

Die Fortsetzung des Stammes, Ramus cutaneus ant. (Bauchast) genannt, setzt zwischen den genannten beiden Muskeln ihren Weg fort, gibt beiden Muskeln und dem Obliquus externus Zweige, Rr. musculares, durchbricht oberhalb des inneren Leistenringes den Obliquus internus und die Sehne des Externus und gelangt an der oberen medialen Seite des äußeren Leistenringes unter die Haut.

Über der Spina iliaca anterior superior verbindet er sich mit dem folgenden Nerven und kann ihn ganz in seine Bahn herüberziehen.

2. N. ilioinguinalis. Figg. 279, 280, 283, 284.

Er ist dünner als der vorige, verläuft dem vorhergehenden ähnlich und etwas unterhalb desselben über den M. quadratus lumborum, zieht dicht über der Crista iliaca zum Transversus abdominis, durchbricht ihn etwas weiter vorn als jener, nimmt zwischen ihm und dem M. obliquus internus abdominis seinen Weg nach vorn, geht die genannte Verbindung mit dem vorigen ein und gelangt durch den Leistenkanal oder unter Durchbrechung des unteren Schenkels des äußeren Leistenringes zum Samenstrange, wo er sich in seine Endzweige teilt.

Die drei breiten Bauchmuskeln erhalten feine Fäden von ihm, Rami musculares. Die sensiblen Endfäden sind laterale und mediale.

Die lateralen Endfäden verbreiten sich in der Haut der medialen Leistengegend und (unbeständig) in der Haut des obersten medialen Teiles des Oberschenkels.

Die medialen Endfäden dagegen ziehen zur Haut des Mons pubis und zum Scrotum (Labia majora), Nn. scrotales (labiales) antt.

3. N. genitofemoralis. Figg. 279, 283—290.

Stammt mit (zwei Wurzeln) aus der Ansa lumbalis I und aus LII. Im Psoas oder außerhalb teilt er sich in seine beiden Endäste, N. spermaticus externus und N. lumboinguinalis, die auch gesondert entspringen können.

a) N. spermaticus externus;

enthält die aus LI stammenden Fasern des N. genitofemoralis, läuft in der Nähe des medialen Randes des M. psoas herab, gibt der A. iliaca externa einen Zweig, kreuzt die Vasa iliaca externa und biegt medial vom inneren Leistenringe zur hinteren Wand des Leistenkanales empor. So gelangt er zur anderen Seite des Samenstranges (oder des Lig. teres uteri) und begleitet ihn durch den Leistenkanal hindurch in den Hodensack. Er ist besonders für den M. cremaster und die Tunica dartos bestimmt, geht auch Verbindungen mit dem sympathischen Plexus spermaticus internus ein, der die A. spermatica interna umstrickt.

Nach seinem Austritt aus dem Leistenkanal verbindet er sich mit Fäden des N. ilioinguinalis.

b) N. lumboinguinalis;

aus LII stammend, zieht lateral vom vorigen auf dem M. psoas herab und begibt sich lateral von den Schenkelgefäßen unter dem Lig. inguinale zur Haut der vorderen Fläche des Oberschenkels. Einige seiner Zweige treten durch die Fossa ovalis aus, andere lateral von ihr. Die letzten Zweige können zuweilen bis zur Mitte des Oberschenkels verfolgt werden.

Abarten des N. genitofemoralis (nach Ruge): a) Er fehlt als selbständiger Nerv, der Spermaticus ext. ist ein Ast des Ilioinguinalis, der Lumboinguinalis ein Zweig des R. ant. des N. cutaneus femoris ant. b) Der N. lumboinguinalis entspringt im großen Becken vom N. cutaneus femoris lat. und gelangt selbständig zur Haut distal vom Leistenbande (Fig. 288). c) Der N. lumboinguinalis ist ein Ast des N. femoralis (Fig. 289).

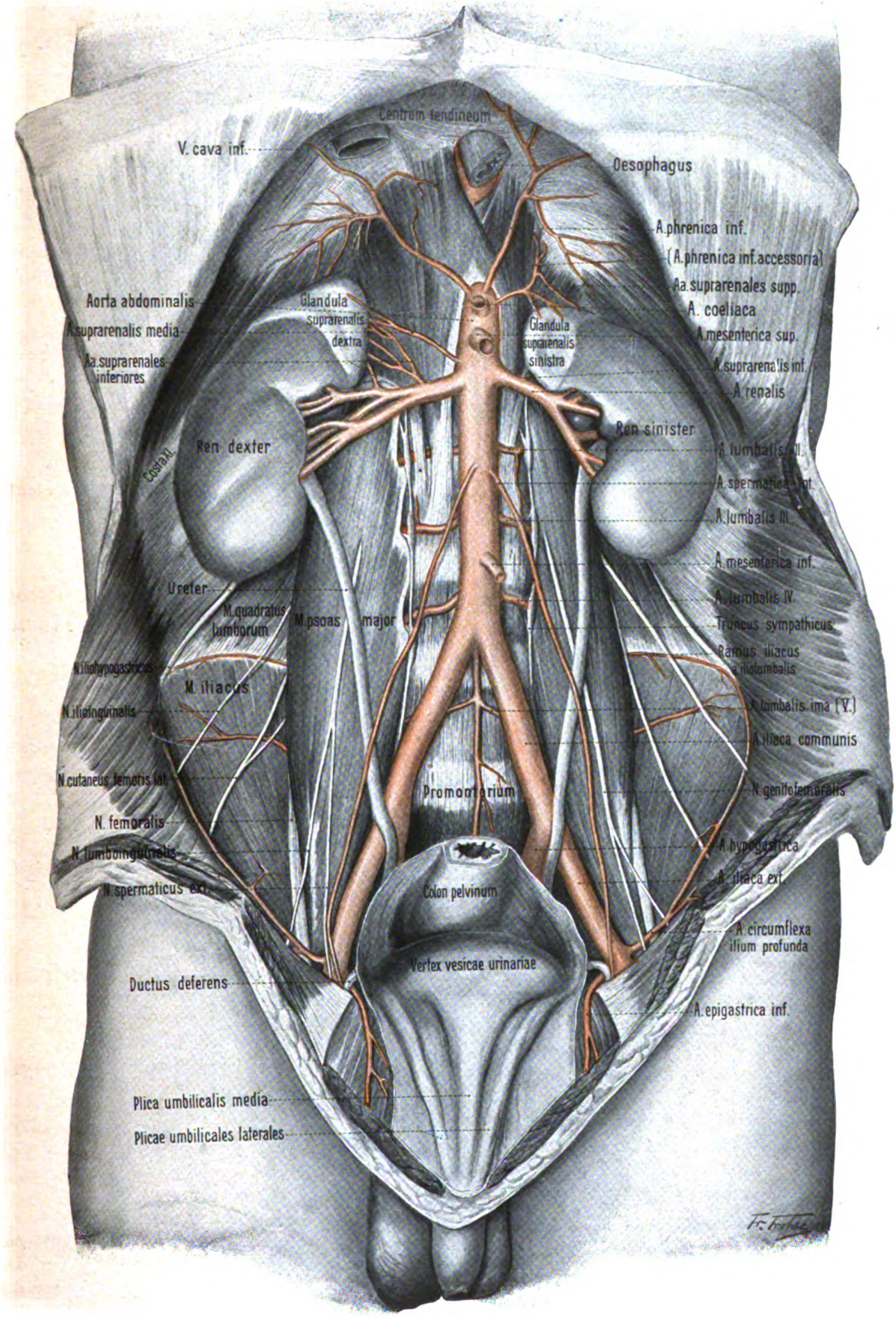

Fig. 284. Die Äste des Plexus lumbalis
sowie die Bauchaorta und ihre Äste ($^{7}/_{16}$).

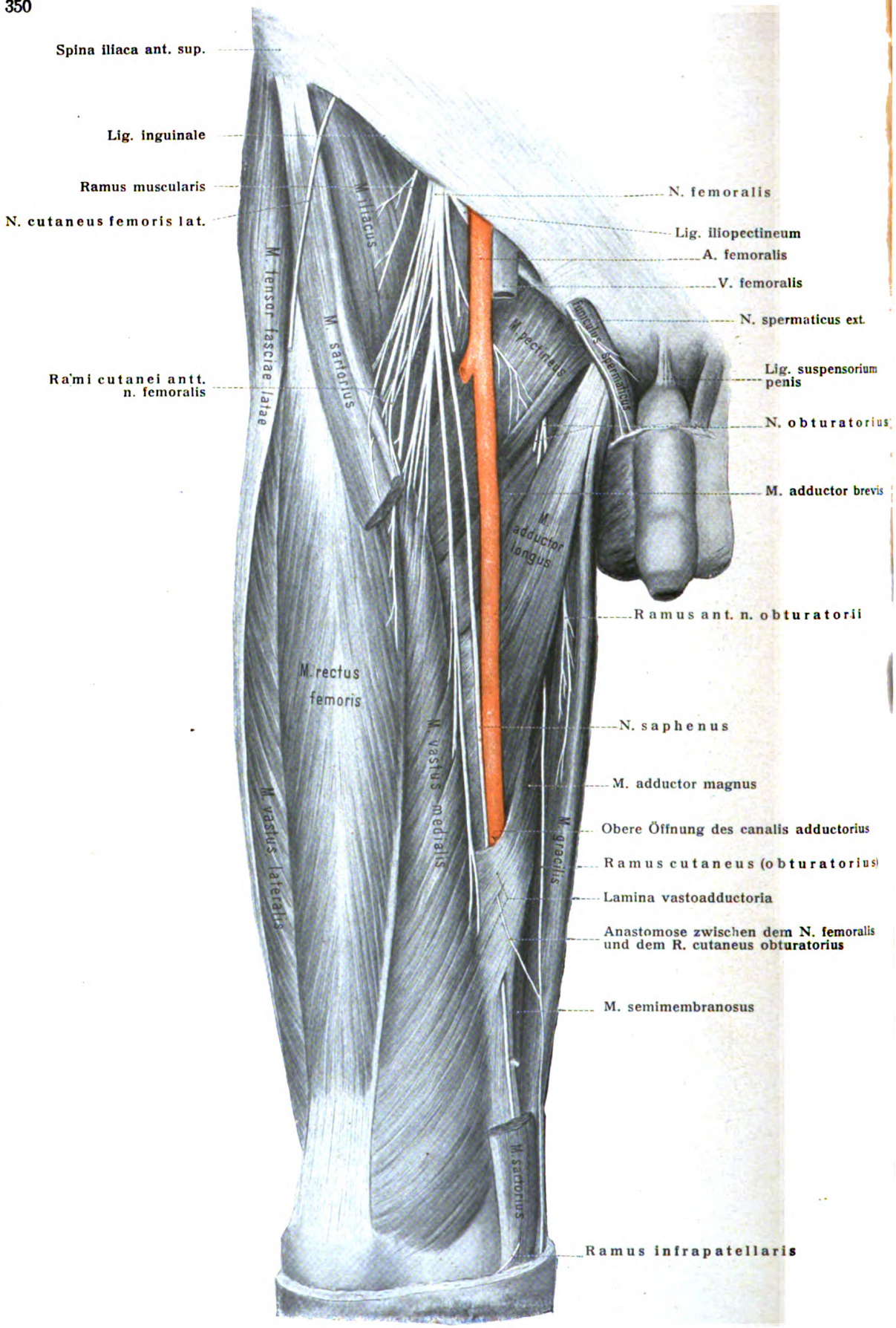

Fig. 285. N. femoralis und N. obturatorius (l) des (rechten) Oberschenkels (6/15).
Aus dem M. sartorius ist ein mittleres Stück herausgeschnitten.

4. N. cutaneus femoris lateralis. Figg. 278, 279, 283—291.

Er entsteht aus der Ansa lumbalis II, gelangt an die laterale Seite des M. psoas, sodann auf den M. iliacus und zieht, von der Fascia iliaca bedeckt, herab zur Gegend der Spina iliaca anterior superior. Unter dem Lig. inguinale und unter der A. circumflexa ilium profunda hinwegziehend, betritt er das Oberschenkelgebiet, liegt hier unter dem oberflächlichen Blatte der Fascie und teilt sich in einen stärkeren absteigenden und schwächeren hinteren Ast, welche getrennt die Fascie durchsetzen. Der letztere wendet sich über dem Tensor fasciae nach hinten und gelangt bis zur Gesäßgegend. Der vordere Zweig gelangt 3—5 cm unterhalb des Lig. inguinale unter die Haut, zieht längs der Vorderfläche des Vastus lateralis bis zur lateralen Kniegegend herab und sendet besonders laterale Zweige aus.

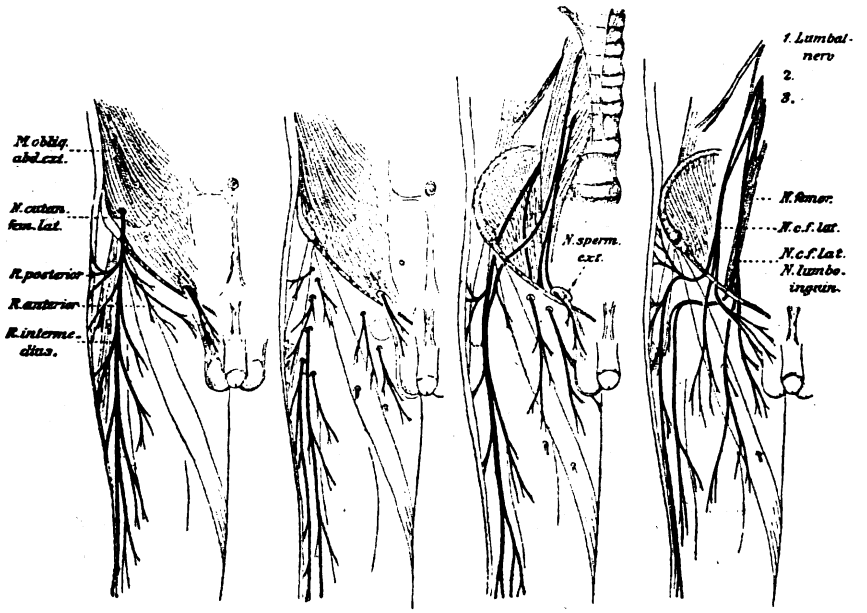

Fig. 286. Fig. 287. Fig. 288. Fig. 289.

Figg. 286—289. **Abarten des N. cutaneus femoris lat. und des N. genitofemoralis** (nach Ruge, 1908).

Abarten (nach Ruge): a) Er durchbohrt die Rumpfwand oberhalb des Leistenbandes (Fig. 286). b) Er durchbohrt die Fascia lata weit distal von der Spina iliaca ant. sup. (Fig. 287). c) Er verläuft steiler durch die Fossa iliaca und tritt etwas unterhalb der Mitte des Leistenbandes durch die Fascia lata (Fig. 288). d) Er verläuft steil distalwärts in der Richtung des N. femoralis, mit dem er durch einen Ast verbunden ist. Seine Äste gelangen am Schenkel erst nach querem Verlauf in das laterale Gebiet (Fig. 289).

5. N. femoralis. Figg. 283—285, 290, 291.

Er geht mit drei Wurzeln aus LII, III, IV, mit einer vierten wahrscheinlich aus LI hervor und stellt einen starken, abgeplatteten, 5—6 mm breiten Stamm dar, welcher sich zwischen den M. psoas und M. iliacus legt und unter dem Lig. inguinale, in der Lacuna musculorum, lateral von den großen Schenkelgefäßen zum Oberschenkel zieht. Beim Übergange zum Oberschenkel gelangt der Nerv allmählich auf die mediale Fläche des M. iliopsoas und zerfällt hier 4—5 cm unterhalb des Lig. inguinale in eine Menge von Zweigen, die sich auf ein vorderes, vorzugsweise sensibles und ein hinteres, vorzugsweise motorisches Bündel zurückführen lassen.

Die sensiblen Zweige versorgen die ganze vordere Fläche des Oberschenkels, die motorischen gehen zur Streckmuskulatur des Oberschenkels, sowie zum M. psoas und M. pectineus.

Bis zur Teilung in die beiden Endbündel werden vom ihm abgegeben:

Rr. cutanei antt., 2—4 Zweige für den Beckenteil des Iliacus, einer für den Psoas, sowie der N. arteriae femoralis proprius. Dieser entsteht schon in der Beckenhöhle, verläuft mit dem N. femoralis und verläßt ihn unterhalb des Lig. inguinale, um an der Scheide der großen Gefäße herabzuziehen. Von den die A. profunda begleitenden Fäden dringt einer durch das Foramen nutricium in das Oberschenkelbein, andere in das Periost.

Der Nerv für den M. pectineus gelangt hinter den Schenkelgefäßen zur vorderen Muskelfläche.

Aus dem vorderen, vorzugsweise sensiblen Endbündel des N. femoralis entstehen:

a) Rami cutanei anteriores. *Figg. 278, 279, 285, 290.*

Zahlreiche Äste, welche an verschiedenen Stellen die Fascia lata durchbohren. Einige von ihnen treten durch den M. sartorius hindurch.

Die verschiedenen Zweige verlaufen folgendermaßen:

α. Zwei Äste für den mittleren Teil der vorderen Fläche des Oberschenkels; der eine gibt dem Sartorius einen Zweig, durchbohrt meist diesen Muskel im proximalen Drittel, darauf die Fascia lata und zieht vor dem M. rectus femoris bis zum Knie herab.

Der andere kann mit dem vorigen anfangs vereinigt sein, durchbohrt nur selten den M. sartorius, sondern gelangt meist an dessen medialer Seite zur Haut und dringt bis zum Knie vor. Beide Nerven gehen mit dem N. lumboinguinalis häufig Verbindungen ein.

β. Äste für den medialen Teil der vorderen Fläche des Oberschenkels, meist 2—3 Nerven. Einer derselben durchbohrt die Fascia unmittelbar unter der Fossa ovalis, schließt sich der V. saphena magna an und kann bis zum Knie verfolgt werden. Er verbindet sich gewöhnlich mit dem Hautast des N. obturatorius.

Ein zweiter, stärkerer, manchmal doppelter Nerv läuft am medialen Rande des Sartorius herab, durchbohrt proximal von der Kniescheibe die Fascie, um in der Haut der medialen Seite des Knies sich zu verbreiten.

Aus dem hinteren, vorzugsweise motorischen Endbündel des N. femoralis gehen hervor:

b) ***Rr. musculares*** für die Streckmuskulatur des Oberschenkels und zwar:

α. Der Ast für den M. rectus femoris. Von ihm und einigen anderen Muskelzweigen werden feine Fäden zur Hüftgelenkkapsel abgegeben (Rüdinger).

β. Der Ast für den M. vastus lateralis.

γ. Einige Äste für den M. vastus intermedius. Die unteren Zweige von ihnen versorgen auch den M. articularis genus, dringen aber mit ansehnlichen Zweigen (untere Epiphysennerven) über die Grenzen des Muskels hinaus zum Periost und zur Kniegelenkkapsel (Rauber).

δ. Der Nerv für den M. vastus medialis. Dringt ebenfalls mit einem ansehnlichen Endstück bis zur Kniegelenkkapsel vor (Rauber).

Der längste Ast des N. femoralis ist:

c) Der ***N. saphenus*** (Figg. 285, 291). Er bildet die Fortsetzung des hinteren Endbündels, liegt am Oberschenkel anfangs der lateralen, weiter unten der vorderen Fläche der A. femoralis an, tritt mit den Vasa femoralia in den Canalis adductorius, durchbricht dessen vordere Wand und zieht, vom Sartorius bedeckt, in der Rinne zwischen dem M. vastus medialis und M. adductor magnus zur medialen Seite des Knies herab. Hier gelangt er an der Sehne des M. sartorius unter die Haut und zur V. saphena magna, um längs derselben am Unterschenkel subkutan herabzuziehen und vor dem Malleolus medialis in die Haut des medialen Fußrandes auszustrahlen. Einer seiner Zweige geht hier eine Ver-

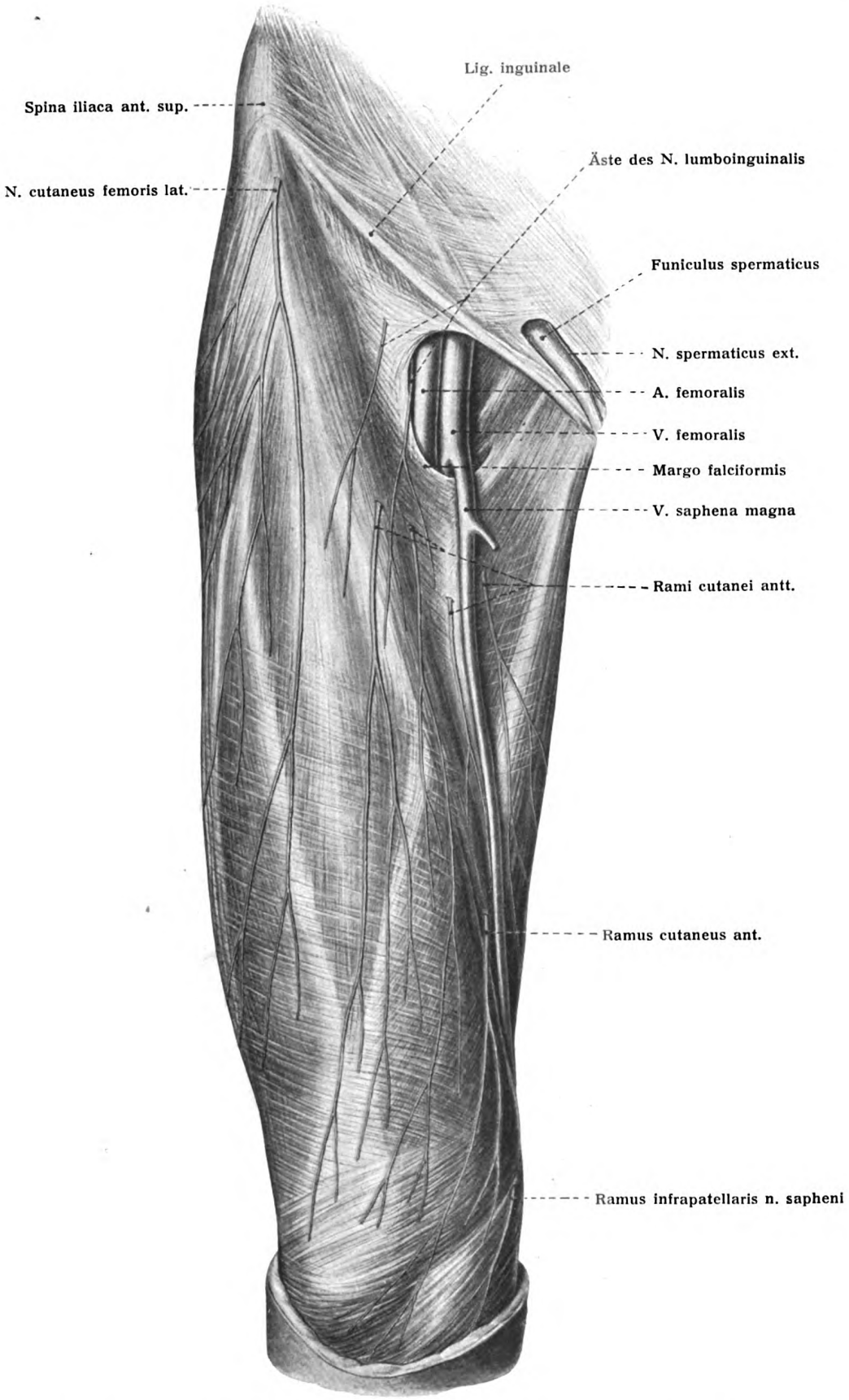

Fig. 290. Hautnerven an der vorderen Fläche des rechten Oberschenkels ($^1/_2$).

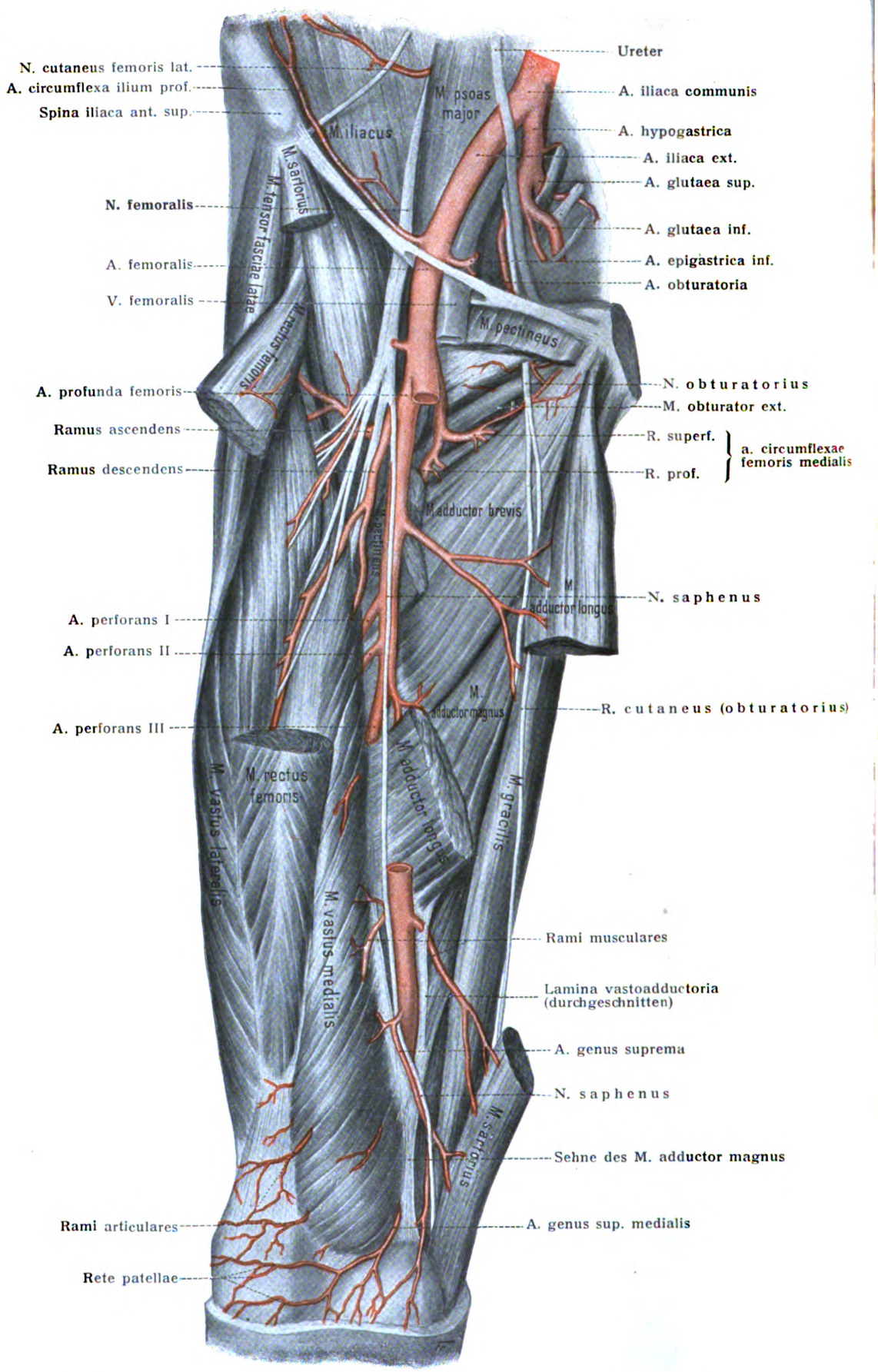

Fig. 291. N. femoralis und N. obturatorius (II) des rechten Oberschenkels ($^1/_2$).
Ein Stück der A. femoralis ist weggenommen; die Mm. sartorius, rectus femoris, pectineus, adductor longus sind durchgeschnitten und zum Teil entfernt.

bindung mit dem N. peronaeus superficialis ein. Meist endigt der Nerv im Metatarsalgebiet, ohne zur großen Zehe zu gelangen. In seltenen Fällen endigt er schon am Knie und wird am Unterschenkel durch einen Zweig des N. tibialis ersetzt (H. Meyer).

Außer einem Zweige zum Kniegelenk gibt er ab:

α. den ***Ramus infrapatellaris,*** zur Haut der medialen Seite des Knies bis zur vorderen Fläche der Patella. Fig. 290.

β. Nn. cutanei cruris mediales; es sind mediale vordere und mediale hintere Zweige vorhanden, welche die Haut über der medialen Fläche der Tibia und die mediale Wadenhaut versorgen.

6. N. obturatorius. Figg. 278, 279, 285, 291.

Wird meist aus drei Wurzeln gebildet, die aus der Ansa lumbalis II, sowie aus LII und LIII, IV stammen und noch innerhalb des M. psoas zusammentreten. Der Stamm läuft am medialen Rande des M. psoas hinab, gelangt hinter den Vasa iliaca communia ins kleine Becken und zum Canalis obturatorius. Innerhalb desselben zerfällt er in seine beiden Endäste, den Ramus ant. und den Ramus post.

Er versorgt sämtliche Adduktoren mit motorischen Zweigen und gibt einen Hautast zur medialen Fläche des Knies ab.

Vor dem Austritt aus dem Canalis obturatorius entläßt er nur einen Nerven, den Ramus muscularis für den M. obturator externus; er durchläuft den Kanal und tritt in den Muskel ein.

a) Der vordere Endast, ***Ramus anterior,*** gelangt in den Zwischenraum zwischen dem M. adductor brevis und M. adductor longus und zerfällt in eine Reihe von Zweigen.

Diese sind:

α. ein unbeständiger Zweig für den M. pectineus;

β. der Ast für den M. adductor brevis;

γ. der Ast für den M. adductor longus;

δ. der Ast für den M. gracilis. Mit ihm entspringt gemeinsam

ε. der ***Ramus cutaneus (obturatorius).*** Er begibt sich zwischen dem M. adductor longus und Gracilis zur Haut der medialen Seite des Oberschenkels und verbindet sich mit den Nn. cutanei antt. des N. femoralis.

b) Der hintere Endast, ***Ramus posterior,*** durchbohrt häufig den M. obturator externus, gelangt zwischen ihm und dem M. adductor brevis zur vorderen Fläche des M. adductor magnus und entsendet:

α. 1—2 Rami articulares für das Hüftgelenk;

β. einen Zweig für den M. adductor minimus;

γ. einen Zweig für den M. adductor magnus;

δ. unbeständig ist ein Zweig für die hintere Wand der Kniegelenkkapsel.

Abart: Nicht selten kommt ein N. obturatorius accessorius (Fig. 294) vor, er entsteht aus LIII und LIV, tritt über dem Schambein zum Oberschenkel, verbindet sich mit dem N. obturatorius, gibt Zweige zum M. pectineus und zum Hüftgelenk (J. A. Schmidt).

Bardeen, Ch. R., A statistical Study of the Abdominal and Border-Nerves in Man. Americ. Journ. of Anatomy, 1. Bd., 1902.

5. Das Kreuzbeingeflecht, Plexus sacralis.

Der Plexus sacralis stellt den größeren kaudalen Teil des Beingeflechtes (Plexus cruralis) dar. Er geht aus LIV/2, LV, welche zusammen den S. 346 erwähnten Truncus lumbosacralis ausmachen, sowie aus SI, II und der Hälfte von SIII

hervor. Der mächtige Truncus lumbosacralis läuft über die Linea arcuata hinab in das kleine Becken und verbindet sich hier mit den übrigen Bestandteilen des Plexus sacralis. Ein großer Teil von SIII tritt zum Plexus sacralis, der andere Teil zum Plexus pudendus.

Die genannten Nerven konvergieren gegen das Foramen ischiadicum majus und fließen zu einer vielfach verflochtenen Platte zusammen, aus deren Spitze der N. ischiadicus, der größte Nerv des Körpers hervorgeht. Fig. 293.

Die Länge der einzelnen Wurzeln des Plexus sacralis ist verschieden; sie nimmt vom oberen zum unteren Ende des Plexus allmählich ab. Ähnlich verhält es sich mit der Stärke der einzelnen Wurzeln; sie nimmt vom fünften Lendennerven an allmählich, vom zweiten Sakralnerven an rasch ab.

Der Plexus sacralis liegt zum Teil auf der vorderen Fläche des M. piriformis. SI kommt über dem oberen Rande des Muskels aus dem Foramen sacrale anterius I, SIII unter dem unteren Muskelrande hervor. Zwischen dem Truncus lumbosacralis und SI begibt sich die A. glutaea superior nach hinten; zwischen SII und SIII zieht die A. glutaea inferior nach unten.

a) Verbindungen des Plexus sacralis:

1. Durch den Verbindungszweig von LIV hängt er mit dem Plexus lumbalis zusammen;

2. durch die untere Hälfte von SIII mit dem Plexus pudendus;

3. durch Rami communicantes ist er mit den angrenzenden Teilen des Sympathicus verknüpft.

b) Äste des Plexus sacralis:

1. Zweige für den M. piriformis, von SII stammend;

2. **N. glutaeus superior,** mit zwei Wurzeln, aus LV bis SII hervorgehend. In einen oberen und unteren Ast geteilt, verläuft der Nerv hart am Knochen, oberhalb des Piriformis, durch den oberen Teil des Foramen ischiadicum majus (For. suprapiriforme). Fig. 293.

Der obere, schwächere Ast tritt unter den M. glutaeus medius, zieht längs des oberen Randes des M. glutaeus minimus nach vorn und verästelt sich im M. glutaeus medius.

Der untere Ast zieht zwischen den Mm. glutaeus medius und minimus nach vorn, gibt dem M. glutaeus medius Zweige, versorgt den M. glutaeus minimus und sendet sein vorderstes Bündel in den M. tensor fasciae latae.

3. **N. glutaeus inferior,** entsteht häufig mit dem folgenden vereinigt von der hinteren Fläche des Plexus, aus SI und II. Er verläßt unterhalb des M. piriformis die Beckenhöhle und tritt mit auseinanderweichenden Bündeln in den M. glutaeus maximus ein. Er gibt auch der Hüftgelenkkapsel Fäden. Fig. 293.

4. **N. cutaneus femoris posterior** (Fig. 292, 293), verläßt mit dem N. glutaeus inferior am unteren Rande des M. piriformis die Beckenhöhle, zieht, anfänglich dem N. ischiadicus aufliegend, zwischen Tuber ischiadicum und Trochanter major zur hinteren Fläche des Oberschenkels hinab und verbreitet sich an ihm bis zum Knie. Er versorgt die Haut des Gesäßes und der hinteren Fläche des Oberschenkels mit sensiblen Zweigen und entsendet folgende Äste:

α. ***Nn. clunium inferiores*** (Fig. 292), 2—3; schlingen sich um den unteren Rand des M. glutaeus maximus aufwärts und endigen in der hier befindlichen Haut.

β. ***Rami perineales*** (Fig. 292), ziehen unterhalb des Tuber ischiadicum in abwärts konvexem Bogen zu der Furche zwischen Damm und Ober-

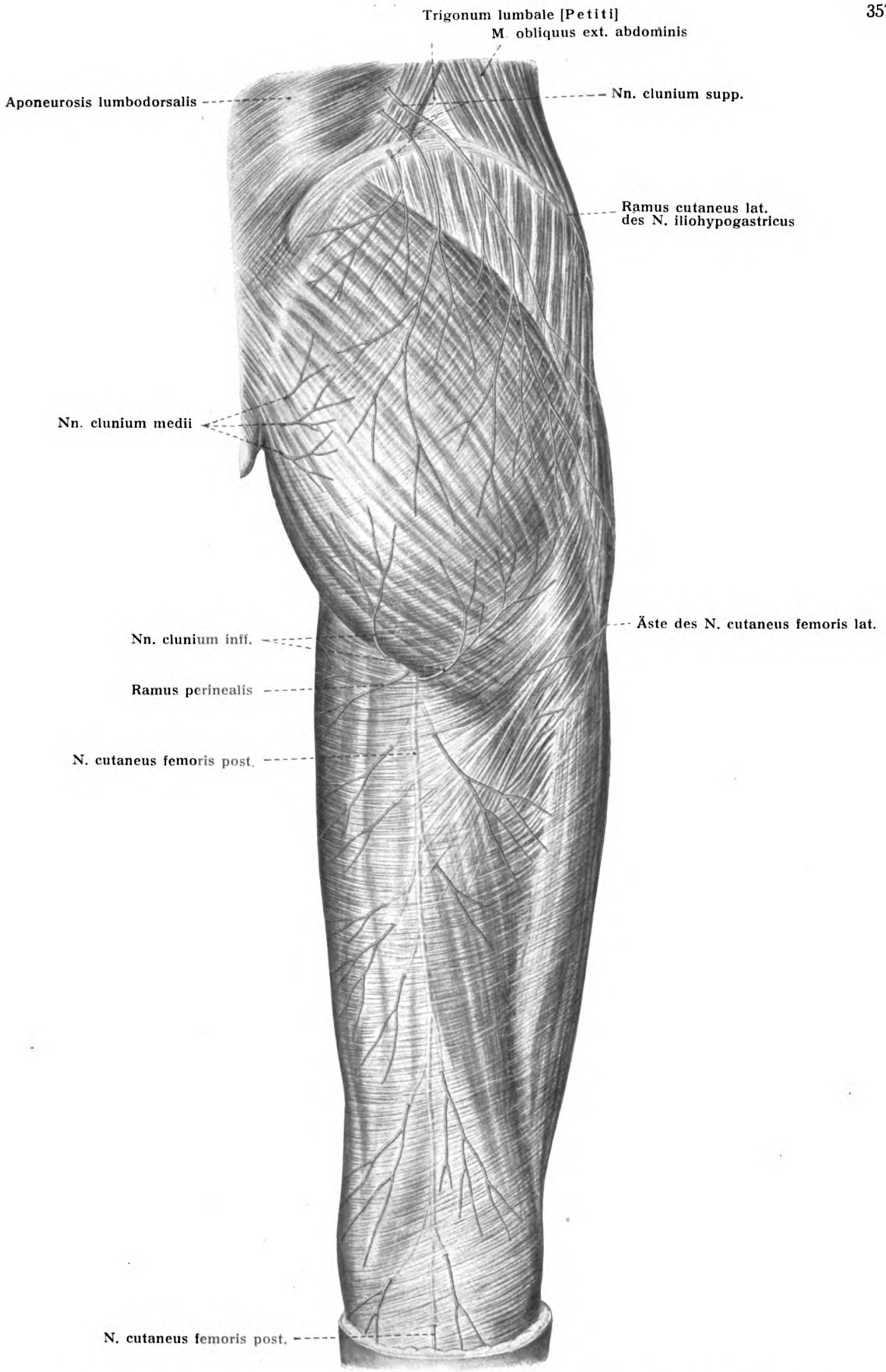

Fig. 292. Hintere Hautnerven der Hüfte und des (rechten) Oberschenkels ($^1/_2$).

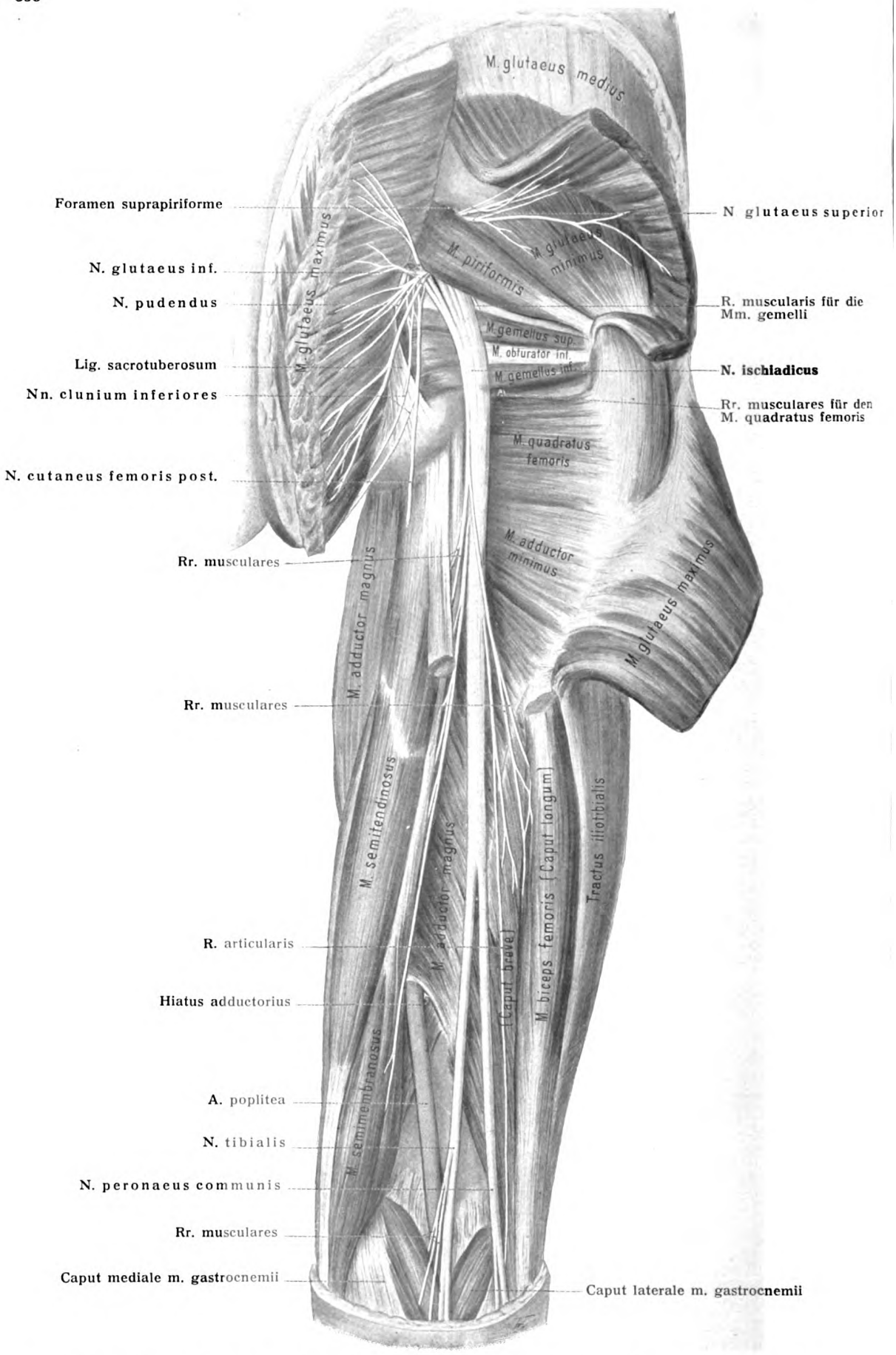

Fig. 293. Tiefe Nerven des Gesäßes und der Beugeseite des (rechten) Oberschenkels ($^1/_{10}$).

schenkel, geben an die Haut beider Teile Zweige und enden auf der lateralen Seite des Scrotum (Labia majora), indem sie sich mit Zweigen des N. pudendus verbinden.

γ. ***Rami cutanei femoris posteriores*** (Fig. 292). Sie werden, während der N. cutaneus femoris posterior bis zur Kniekehle subfascial, sodann subkutan verläuft, nach beiden Seiten, besonders medianwärts abgegeben. Die Endzweige greifen auch noch auf die Wadenhaut über, wobei sie sich einem Zweig der V. saphena parva anlagern. Fig. 298.

5. **N. ischiadicus** (Figg. 293, 294), entsteht aus allen Wurzeln des Plexus sacralis und bildet dessen Hauptfortsetzung. Die Beckenhöhle am unteren Rande des M. piriformis verlassend, zieht er zwischen Tuber ischiadicum und Trochanter major hinter den kleinen Rollmuskeln, anfänglich bedeckt vom M. glutaeus maximus, distalwärts. Weiter distal liegt der Nerv auf der hinteren Fläche des M. adductor magnus, wird hier durch die vom Tuber ischiadicum entspringenden Beugemuskeln gedeckt und gelangt so zur Kniekehle. Hier nimmt er etwa deren Mitte ein, liegt etwas lateral und über der V. und A. poplitea und wird von der starken Fascia poplitea überlagert. Meist teilt sich der Nerv im proximalen Winkel der Kniekehle in den stärkeren, den Stamm fortsetzenden N. tibialis, und in den schwächeren, zum lateralen Winkel der Kniekehle verlaufenden N. peronaeus communis (Figg. 293, 297). Häufig geschieht die Teilung schon in der Mitte des Oberschenkels, ja sie kann schon am Ursprunge aus dem Plexus gegeben sein. Künstlich läßt sich die Trennung beider Stämme immer bis zum Hüftloche ausführen. Er versorgt mit motorischen Zweigen: von Hüftmuskeln den M. obturator int., Gemelli, Quadratus femoris, ferner sämtliche Beugemuskeln des Ober-

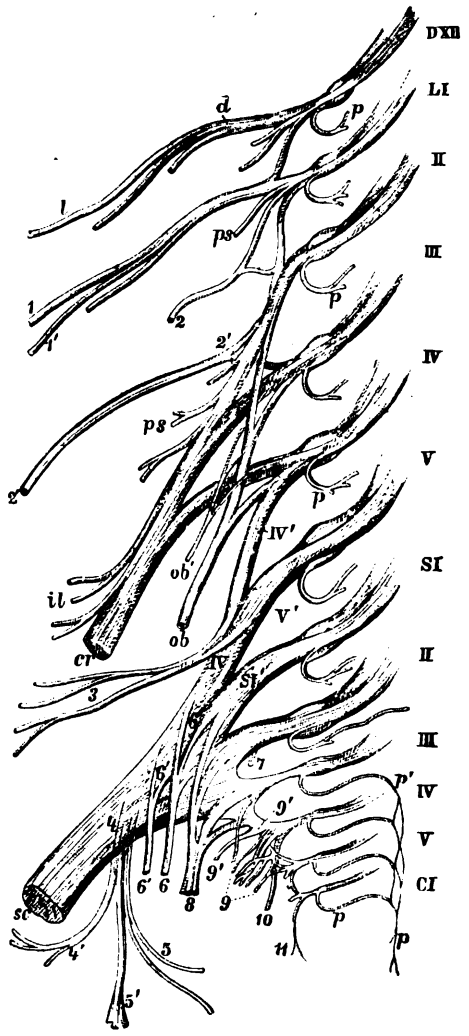

Fig. 294.

Schematische Darstellung des Plexus lumbosacralis. 1 : 2.

DXII letzter Brustnerv; *LI—V* erster bis fünfter Lendennerv; *SI—V* erster bis fünfter Sakralnerv; *CI* N. coccygeus; *p, p, p* dorsale Äste dieser Nerven; *p, p'* Plexus sacralis posterior; *LI—IV* treten zum Plexus lumbalis, *LIV'* bis *SIII* zum Plexus sacralis, *SIII* bis *SIV* zum Plexus pudendus, *SV* und *CI* zum Plexus coccygeus zusammen; *d, l* letzter Interkostalnerv; 1 N. iliohypogastricus; 1' N. ilioinguinalis; 2 N. genitofemoralis; 2' N. cutaneus femoris lateralis; *ps, ps* Zweige zum M. psoas major; *cr* N. femoralis; *il* Zweige zum M. iliacus; *ob* N. obturatorius; *ob'* N. obturatorius accessorius; *IV', V'* bilden den Truncus lumbosacralis; 3 N. glutaeus superior; 4, 4' N. glutaeus inferior; 5, 5' N. cutaneus femoris posterior; *sc* N. ischiadicus; 6, 6, 6', 6' Zweige zu den Rollmuskeln und zum Hüftgelenk; 7 Zweig für den M. piriformis; 8 N. pudendus; 9, 9 Rami viscerales; 9' Zweig zum M. levator ani; 10 Zweig zum M. coccygeus; 11 N. anococcygeus.

schenkels und alle Muskeln von Unterschenkel und Fuß. Seine sensiblen Zweige versorgen die Haut von Unterschenkel und Fuß mit Ausnahme der vom N. saphenus versorgten Abschnitte.

Der N. ischiadicus, und zwar der tibiale Teil desselben, gibt in der Hüft- und Oberschenkelgegend folgende Äste ab:

a) den Nerven für den M. obturator internus. Er entspringt bei dem Austritt des Stammes aus dem Foramen ischiadicum majus, wendet sich sofort durch das Foramen ischiadicum minus zur medialen Fläche des M. obturator internus und dringt in denselben ein. Im Foramen ischiadicum minus nimmt er den unteren, der N. pudendus dagegen den oberen Winkel ein; die Vasa pudenda verlaufen zwischen den beiden Nerven;

b) den Nerven für die beiden Mm. gemelli und den M. quadratus femoris; er entsteht ebenfalls beim Austritt des Ischiadicus;

c) einen Ramus articularis für die Hüftgelenkkapsel;

d) ***Rami musculares*** für den M. semitendinosus, M. semimembranosus, den langen Kopf des M. biceps femoris, den M. adductor magnus.

5a. N. peronaeus communis. Figg. 293, 297.

Der N. peronaeus communis zieht nach seiner Trennung vom N. tibialis längs des medialen Randes des M. biceps femoris über das Caput lat. m. gastrocnemii zum lateralen Winkel der Kniekehle, tritt am Collum fibulae auf die laterale Fläche des Knochens und teilt sich vor seinem Eintritt in den hier entspringenden M. peronaeus longus in den überwiegend sensiblen N. peronaeus superficialis und den überwiegend motorischen N. peronaeus profundus. Bis zur Teilungsstelle werden außer einem Zweig für den kurzen Kopf des M. biceps femoris und einem Ramus articularis genus superior und inferior zum lateralen und hinteren Teile der Gelenkkapsel sowie zum Tibio-Fibulargelenke noch abgegeben:

Der ***N. cutaneus surae lateralis:*** Er entspringt aus dem N. peronaeus communis innerhalb der Kniekehle und teilt sich am Unterschenkel in einen vorderen und hinteren Ast. Fig. 298.

Der vordere Ast wird alsbald subkutan, zieht an der lateralen Fläche des Unterschenkels bis zum Malleolus lateralis herab und schickt Fäden, welche die laterale untere Seite des Knies bogenförmig umgreifen, zur Kniehaut.

Der hintere Ast, ***Ramus anastomoticus peronaeus***, wechselnd stark, verläuft subfascial, hinter dem vorigen, auf dem Caput lat. m. gastrocnemii distalwärts, wird in der Längsmitte des Unterschenkels subkutan und vereinigt sich gewöhnlich mit dem N. cutaneus surae medialis aus dem N. tibialis. Seltener bleibt er isoliert. Beide stehen, wie so viele andere nachbarliche Nervenäste, in kompensatorischem Verhältnis.

1. N. peronaeus superficialis. Figg. 295, 297, 299, 301.

Er zieht in steil ab- und vorwärts gekehrter Richtung durch den M. peronaeus longus, gelangt zwischen M. peronaeus longus und brevis, legt sich sodann auf die lateral-vordere Fläche des M. extensor digitorum longus und durchbricht im distalen Drittel des Unterschenkels die Fascia cruris, um als Hautnerv zu endigen. Subkutan geworden oder noch in subfascialer Lage, teilt er sich in zwei Zweige, den stärkeren N. cutaneus dorsalis medialis und den schwächeren N. cutaneus dorsalis intermedius. Bis zu seiner Teilung gehen folgende Äste aus ihm hervor:

Rami musculares für den M. peronaeus longus (2) und für den M. peronaeus brevis.

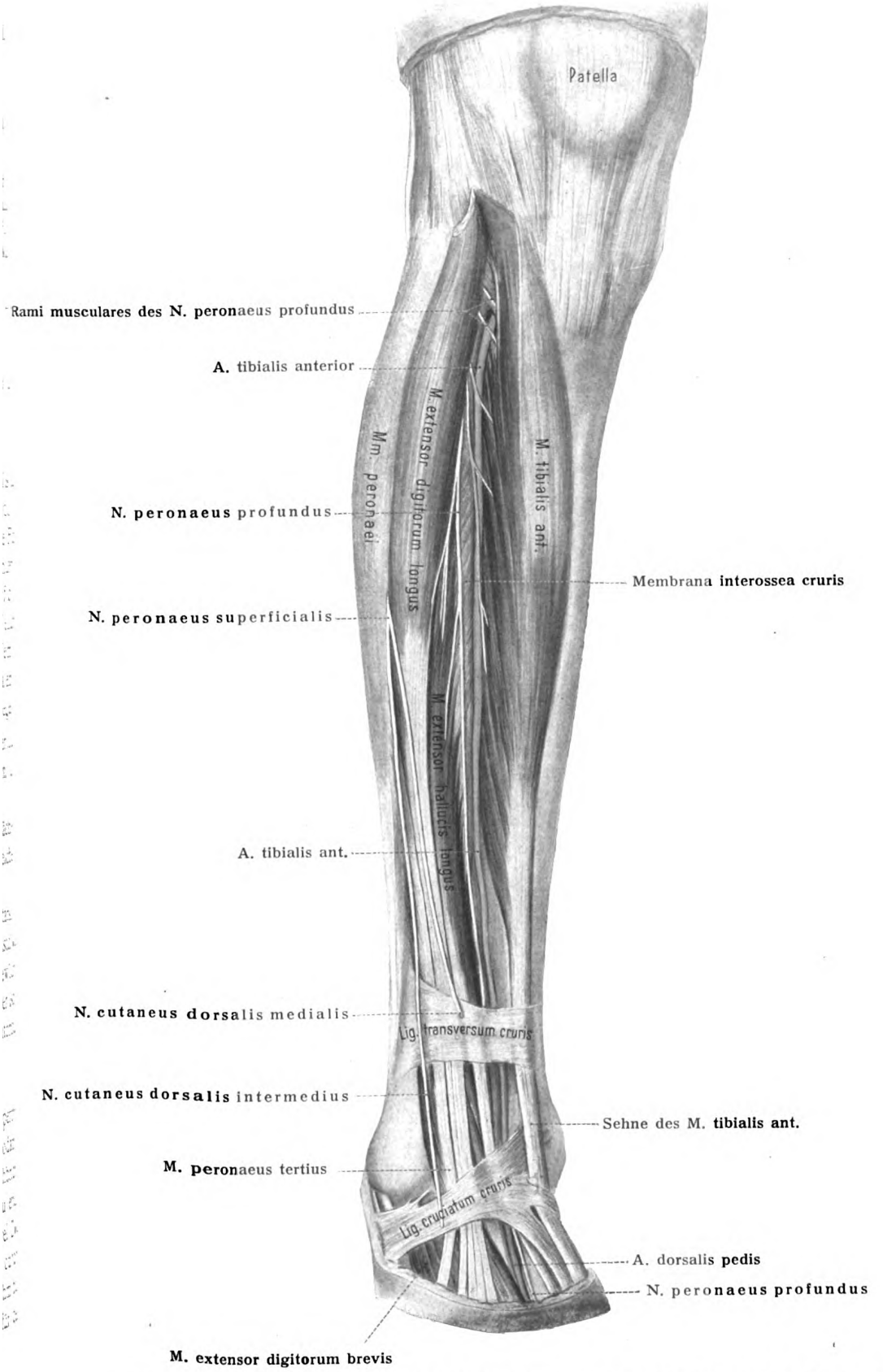

Fig. 295. Tiefe Nerven der Streckseite des (rechten) Unterschenkels ($^{7}/_{15}$).

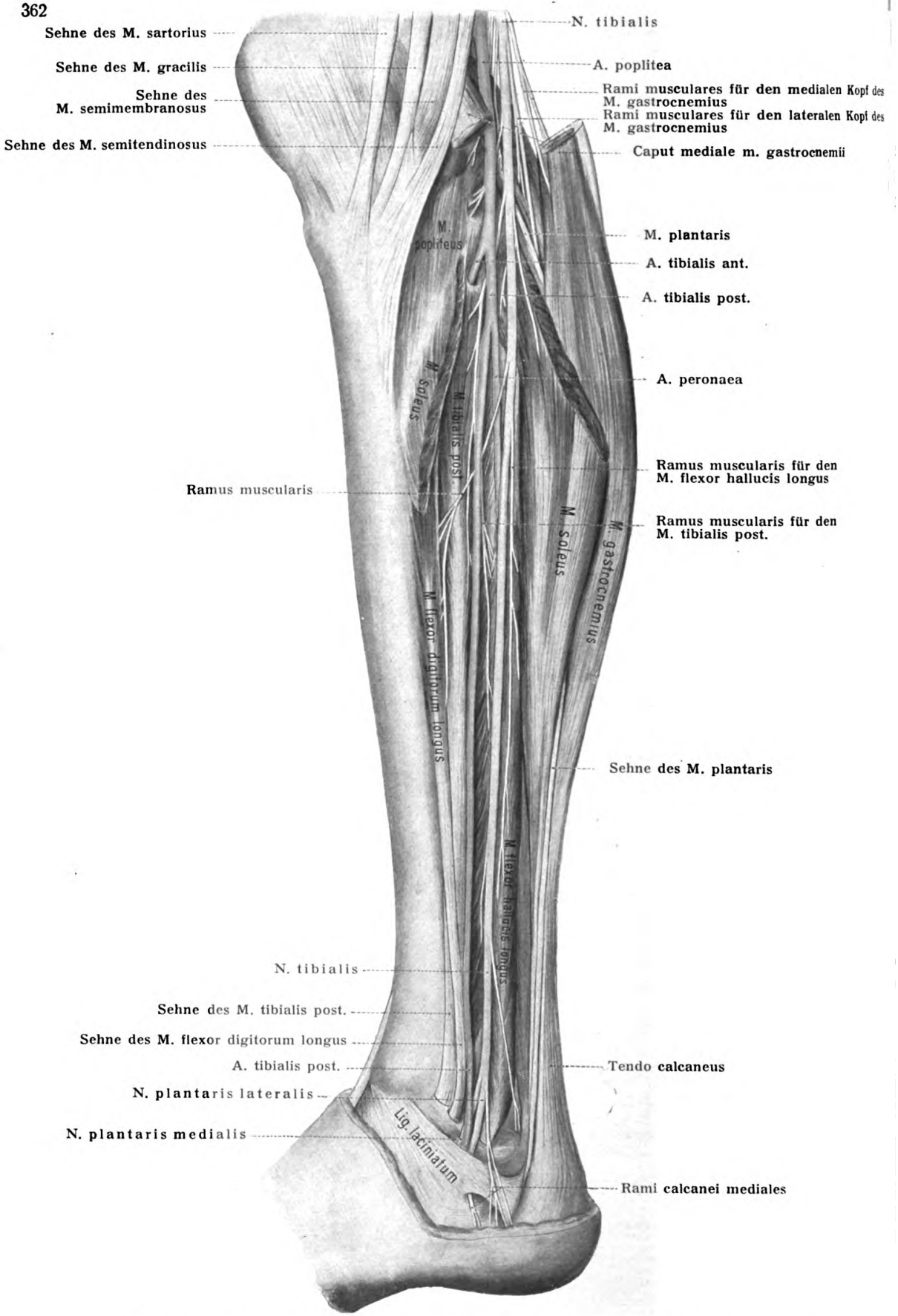

Fig. 296. Tiefe Nerven der Beugeseite des (rechten) Unterschenkels ($^7/_{15}$).

1. N. cutaneus dorsalis medialis. Figg. 297, 301.

Er wendet sich medianwärts zum Fußrücken, gibt auf diesem Wege feine Zweige zur benachbarten Haut und teilt sich auf dem Fußrücken in einen medialen und einen lateralen Zweig, welche den medialen Rand der großen Zehe und die einander zugewendeten Ränder der 2. und 3. Zehe versorgen.

a) Der mediale Zweig wendet sich zum medialen Fußrande, verbindet sich mit Fäden des Nervus saphenus und versorgt die Rückenhaut der medialen Seite der großen Zehe bis zum

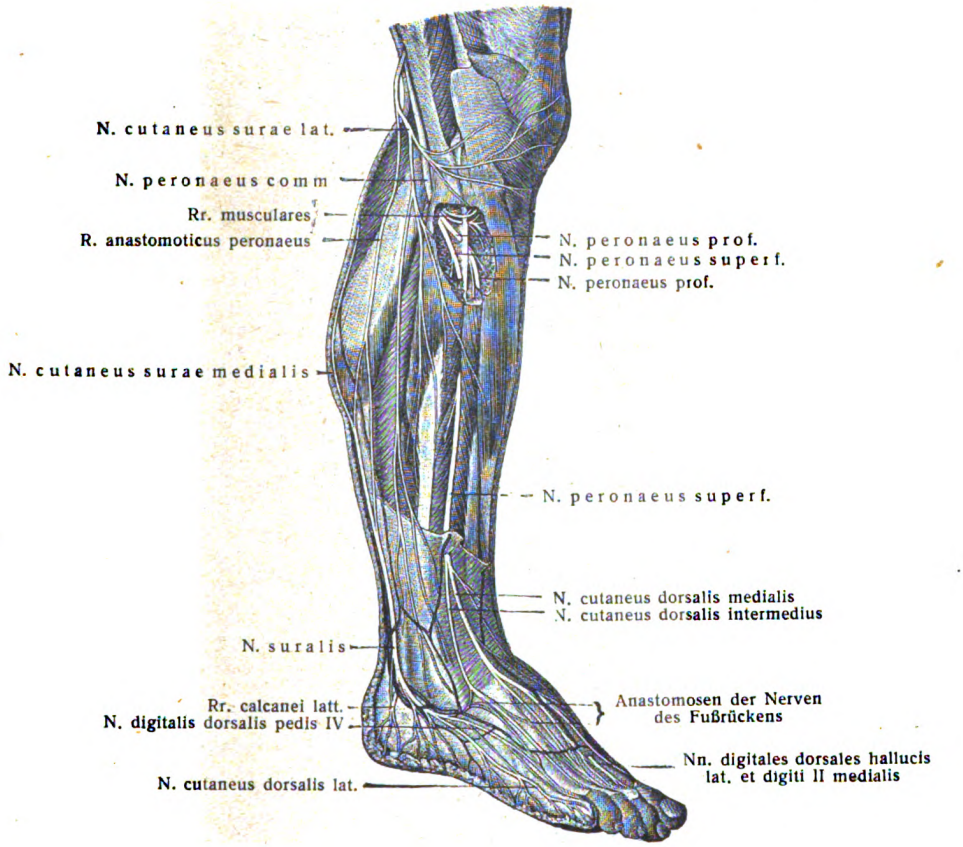

Fig. 297.

Hautnerven an der lateralen Seite des Unterschenkels und des Fußes. (Hirschfeld und Leveillé.) 1:5.
Am proximalen Teil des Unterschenkels ist die Fascia cruris entfernt, das proximale Stück des M. peronaeus longus ist herausgeschnitten.

Endglieds. Ferner schickt er zur Haut über dem Spatium interosseum I einen Verbindungszweig zum N. peronaeus profundus.

b) Der laterale Zweig zieht zum Spatium interosseum II und teilt sich in zwei Äste, Nn. digitales dorsales pedis, für die einander zugewendeten Seiten der zweiten und dritten Zehe. Dieser Zweig kann auch vom folgenden abgegeben werden.

2. N. cutaneus dorsalis intermedius. Figg. 297, 301.

Zieht über das Fußgelenk gerade nach vorn, versorgt die benachbarte Haut und teilt sich in einen medialen und einen lateralen Zweig, welche die einander zugewendeten Ränder der 3. und 4., sowie der 4. und 5. Zehe versorgen.

a) Der mediale Zweig spaltet sich in die Nerven für die einander zugewendeten Seiten der 3. und 4. Zehe.

b) Der laterale Zweig geht mit dem N. suralis Verbindungen ein und versorgt die einander zugewendeten Seiten der 4. und 5. Zehe.

Der N. cutaneus dorsalis intermedius kann auch den Nerven für die einander zugewendeten Seiten der 2. und 3. Zehe abgeben. Er endigt andererseits zuweilen schon auf dem Fußrücken und wird durch den N. suralis ersetzt. In solchen Fällen ist der R. anastomoticus peronaeus stark entwickelt.

2. N. peronaeus profundus. Figg. 295, 297, 301.

Er durchbricht die Ursprünge des M. peronaeus longus und des M. extensor digitorum longus und gelangt zu den Vasa tibialia anteriora, vor welchen er, anfänglich zwischen dem M. tibialis anterior und dem M. extensor digitorum longus, sodann zwischen dem ersteren und dem Extensor hallucis longus, herabzieht. Am Sprunggelenk durchzieht er mit den Gefäßen jenes Fach des Lig. cruciatum pedis, in welchem die Sehne des M. extensor hallucis longus ihre Lage hat, und teilt sich in einen medialen und einen lateralen Endzweig.

Während seines Verlaufes am Unterschenkel gehen aus ihm folgende Nerven hervor:

a) ein oberer und ein unterer Ramus muscularis für den M. tibialis anterior;
b) ein Ramus muscularis für den M. extensor digitorum longus;
c) zwei Rami musculares für den M. extensor hallucis longus;
d) ein Ramus articularis für die vordere Wand des Sprunggelenkes.

Der mediale Endzweig setzt die Richtung des Stammes fort, zieht mit der A. dorsalis pedis zum Spatium interosseum I und gelangt unter der mit ihm sich kreuzenden Sehne d. M. extensor hallucis brevis zum distalen Ende des Zwischenknochenraumes. Hier verbindet er sich konstant mit einem Faden des N. peronaeus superficialis und spaltet sich in zwei Hauptzweige, ***Nn. digitales dorsales hallucis lateralis et digiti secundi medialis,*** für die einander zugewendeten Seiten der Rücken der ersten und zweiten Zehe. Auf diesem Wege entsendet er den N. interosseus pedis I für die benachbarten Gelenke; zwei Fäden laufen längs der Metatarsalia I und II distalwärts und endigen an den Kapseln der Köpfchengelenke.

Der laterale Endzweig wendet sich auf der Fußwurzel, vom M. extensor digitorum brevis bedeckt, lateralwärts, versorgt diesen Muskel, entsendet drei Nn. interossei pedis (Rüdinger), welche sich wie der erste verhalten. Die Nerven der Mm. interossei dorsales aber sind plantaren Ursprunges, obgleich auch der N. peronaeus profundus als ein ventraler Nerv betrachtet werden muß (siehe oben S. 346).

5 b. N. tibialis. Figg. 296—298, 300, 302.

Er übertrifft den anderen Endast des Ischiadicus, nämlich den N. peronaeus communis an Stärke um das Doppelte, zieht durch die Mitte der Fossa poplitea herab und liegt nach hinten und etwas lateral von den Vasa poplitea. Alsbald gelangt er zwischen den beiden Köpfen des M. gastrocnemius bis zum proximalen Rande des M. soleus, dringt unter der Soleusarkade in den Zwischenraum zwischen M. tibialis posterior und M. soleus, zieht mit der A. tibialis posterior zwischen der tiefen und der oberflächlichen Schicht der Wadenmuskeln distalwärts, gelangt in der Mitte zwischen dem Malleolus medialis und Calcaneus, fibular von den großen Gefäßen (siehe S. 342, Anm.) zur medialen Seite des Fußgelenkes und spaltet sich hinter dem Malleolus medialis in seine beiden Endzweige, welche als N. plantaris lateralis und medialis unter dem Lig. laciniatum zur Fußsohle ziehen. Fig. 302.

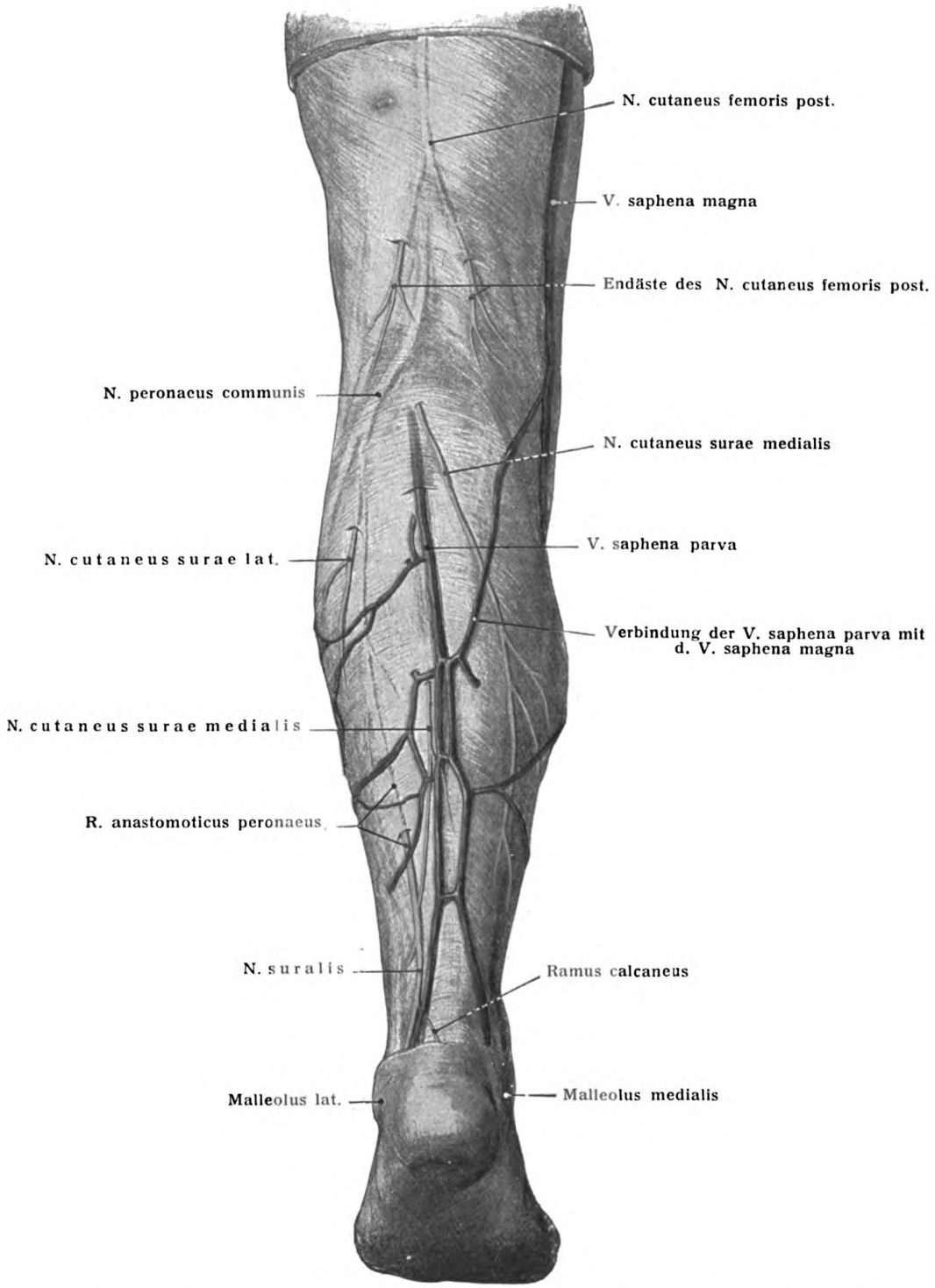

Fig. 298. Hautnerven und Hautvenen des (linken) Unterschenkels (Beugeseite) (aus Corning, topogr. Anatomie).

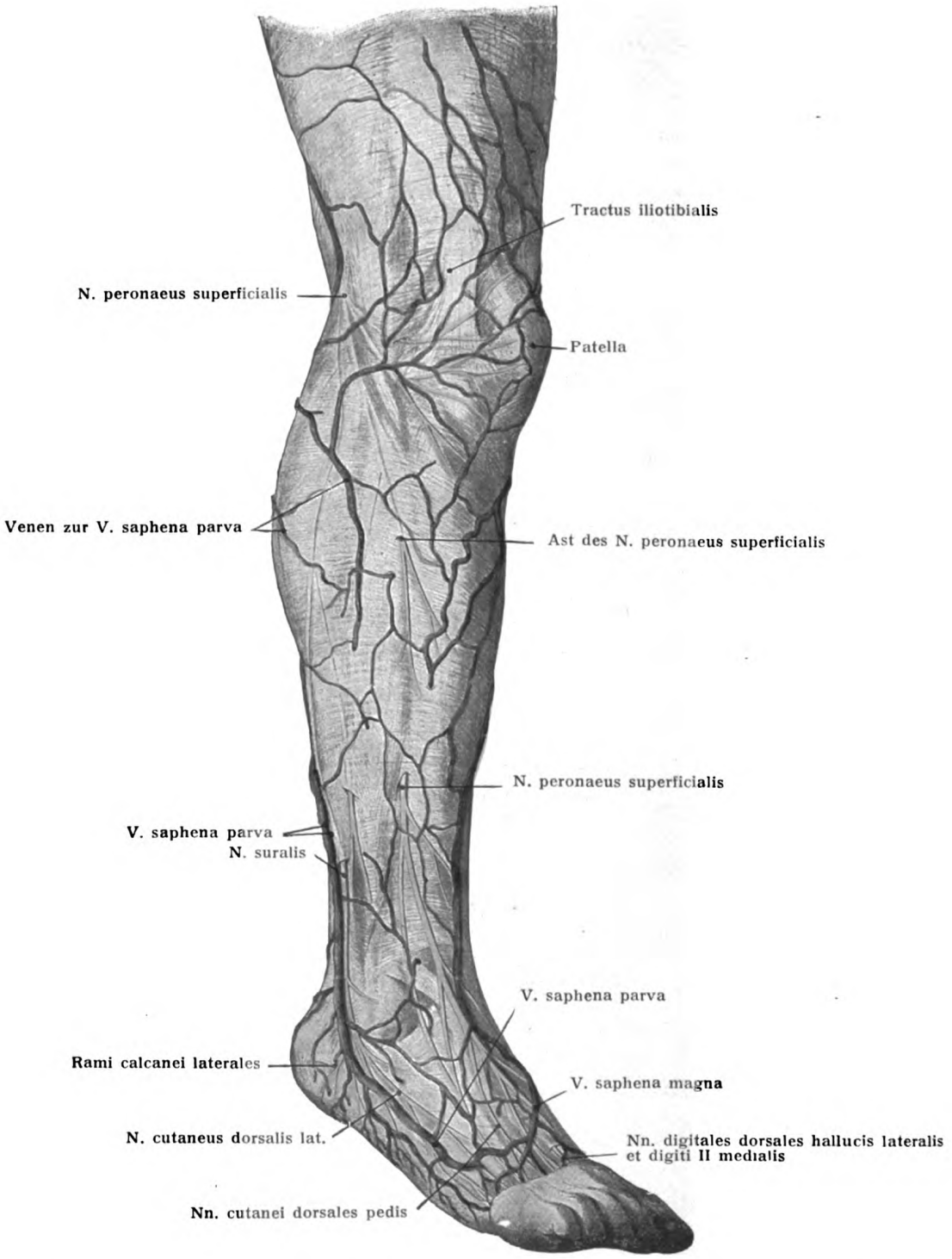

Fig. 299. Hautnerven und Hautvenen der (rechten) unteren Extremität (Streckseite) (aus Corning, topogr. Anatomie).

Jene Äste des N. tibialis, welche von ihm während seiner Verbindung mit dem N. peronaeus communis im N. ischiadicus abgegeben werden, sind bereits genannt worden; es sind dies die Äste für den M. obturator internus, die Mm. gemelli und den M. quadratus femoris, für den Semitendinosus, Semimembranosus, Adductor magnus, Caput longum bicipitis (siehe oben S. 359).

In der Kniekehle und am Unterschenkel werden von dem N. tibialis abgegeben:

a) Der ***N. cutaneus surae medialis*** (Figg. 297, 298, 300); er entspringt im proximalen Teil der Kniekehle, zieht in der Rinne zwischen den beiden Köpfen des M. gastro-

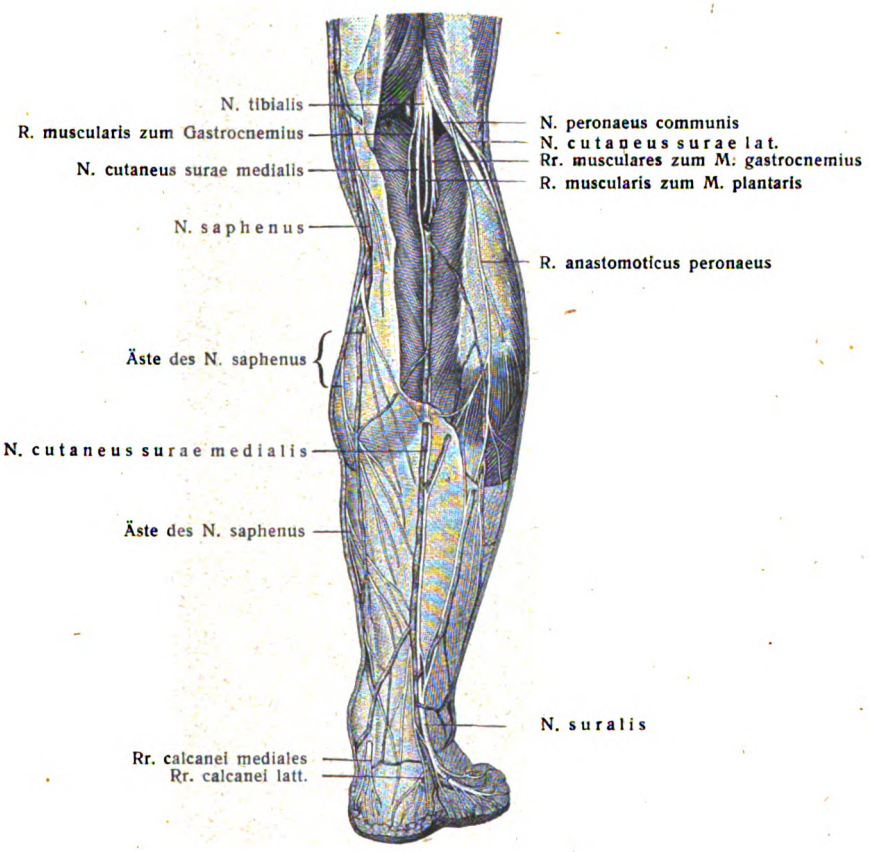

Fig. 300.

Hintere Hautnerven des Unterschenkels. (Hirschfeld und Leveillé.) 1:5.
In der proximalen Hälfte ist die Fascia cruris entfernt.

cnemius herab, liegt hier subfascial an der lateralen Seite der V. saphena parva, durchbohrt die Fascie gegenüber dem Anfange der Achillessehne, vereinigt sich darauf mit dem R. anastomoticus peronaeus und heißt dann N. suralis. Dieser begibt sich in Begleitung der genannten Vene hinter den Malleolus lateralis und verläuft als N. cutaneus dorsalis lateralis am lateralen Fußrande. Hier sendet er einen Verbindungszweig zum N. cutaneus dorsalis intermedius und endigt als N. dorsalis digiti minimi am lateralen Rande des Rückens der kleinen Zehe. Während seines Vorbeizuges hinter dem Malleolus lateralis sendet er Fäden zur Haut desselben sowie zur Haut der Ferse, Rami calcanei laterales,

(Figg. 297, 300). Proximal vom Malleolus entspringen aus ihm Fäden für die laterale Seite des Fußgelenkes, weiter distal für die vordere Kapselwand und den Sinus tarsi (Rüdinger).

b) Rami articulares für das Kniegelenk, gewöhnlich ein oberer und unterer (Rüdinger).

c) Rami musculares für die beiden Köpfe des M. gastrocnemius, den M. plantaris und M. soleus.

d) Rami musculares für den M. tibialis posterior, M. flexor digitorum longus und M. soleus.

Der erstere dieser Muskelnerven schickt in den für die Aufnahme der Vasa peronaea bestimmten Canalis musculo-peronaeus einen langen, reich mit Vater-Pacinischen Körperchen besetzten feinen Nerven ab, Nervus canalis musculo-peronaei, welcher auf dem Knochen herabzieht, vom M. flexor hallucis longus gedeckt wird, den Gefäßen, dem Periost und dem Foramen nutricium fibulae Zweige abgibt und in der Rinne hinter dem Malleolus lateralis sich verliert (Rauber).

e) Rami musculares für den M. flexor hallucis longus und den M. flexor digitorum longus.

f) Ramus popliteus. Er entspringt im distalen Teil der Kniekehle, zieht über die hintere Fläche des M. popliteus herab und teilt sich in mehrere Zweige, deren stärkster den M. popliteus selbst versorgt. Seine übrigen Zweige sind:

α. der Knochennerv der Tibia, in das Foramen nutricium eindringend;

β. N. interosseus cruris (Fischer, Halbertsma) verläuft anfangs auf der Membrana interossea, dringt später zwischen zwei Lamellen dieser Membran und gelangt so bis in die Nähe ihres distalen Endes. Hier wird er wieder oberflächlich und versorgt das benachbarte Periost der Tibia und die Syndesmosis tibiofibularis. Vom Anfangsstück des Nerven entstehen feine Zweige für die A. tibialis posterior und anterior, sowie für das Tibiofibulargelenk.

g) Rami articulares (1–8) für das Fußgelenk.

h) Gefäßnerven für die A. tibialis posterior.

i) ***Rami calcanei mediales***, zur Haut an der medialen Seite der Ferse und am hinteren Teil der Fußsohle. Fig. 300.

Die beiden Endzweige des N. tibialis sind: N. plantaris medialis und lateralis.

1. N. plantaris medialis. *Fig. 302.*

Es ist der stärkere der beiden Endzweige und entspricht dem N. medianus der Hand. In einem vom Lig. laciniatum überbrückten Kanal, gedeckt vom M. abductor hallucis, gelangt er zur Fußsohle, tritt darauf in den Zwischenraum zwischen dem M. flexor hallucis brevis und M. flexor digitorum brevis und teilt sich in einen medialen und einen lateralen Endzweig.

Bis dahin gehen aus ihm hervor:

Rami musculares für den M. abductor hallucis und für den M. flexor digitorum brevis.

a) Der mediale Endzweig läuft entlang der lateralen Seite des M. abductor hallucis distalwärts, versorgt die Haut des medialen Fußrandes, gibt dem medialen Kopfe des M. flexor hallucis brevis einen Ast und endigt als N. plantaris hallucis medialis in der Haut der medialen Seite der großen Zehe.

b) Der laterale Endzweig, etwas stärker als der vorige, liegt zwischen dem vorderen Teil des M. flexor digitorum brevis und der Aponeurosis plantaris. Aus ihm gehen drei Nerven hervor, die ***Nn. digitales plantares communes I—III.*** Am distalen Ende jedes Spatium interosseum spalten sie sich in zwei ***Nn. digitales plantares proprii*** für die einander zugewendeten Seiten der 1. bis 4. Zehe. Der N. digitalis communis III nimmt häufig einen Verbindungsfaden aus dem N. plantaris lateralis auf. Die beiden ersten gemeinsamen Zehennerven entsenden die Nn. lumbricales I und II.

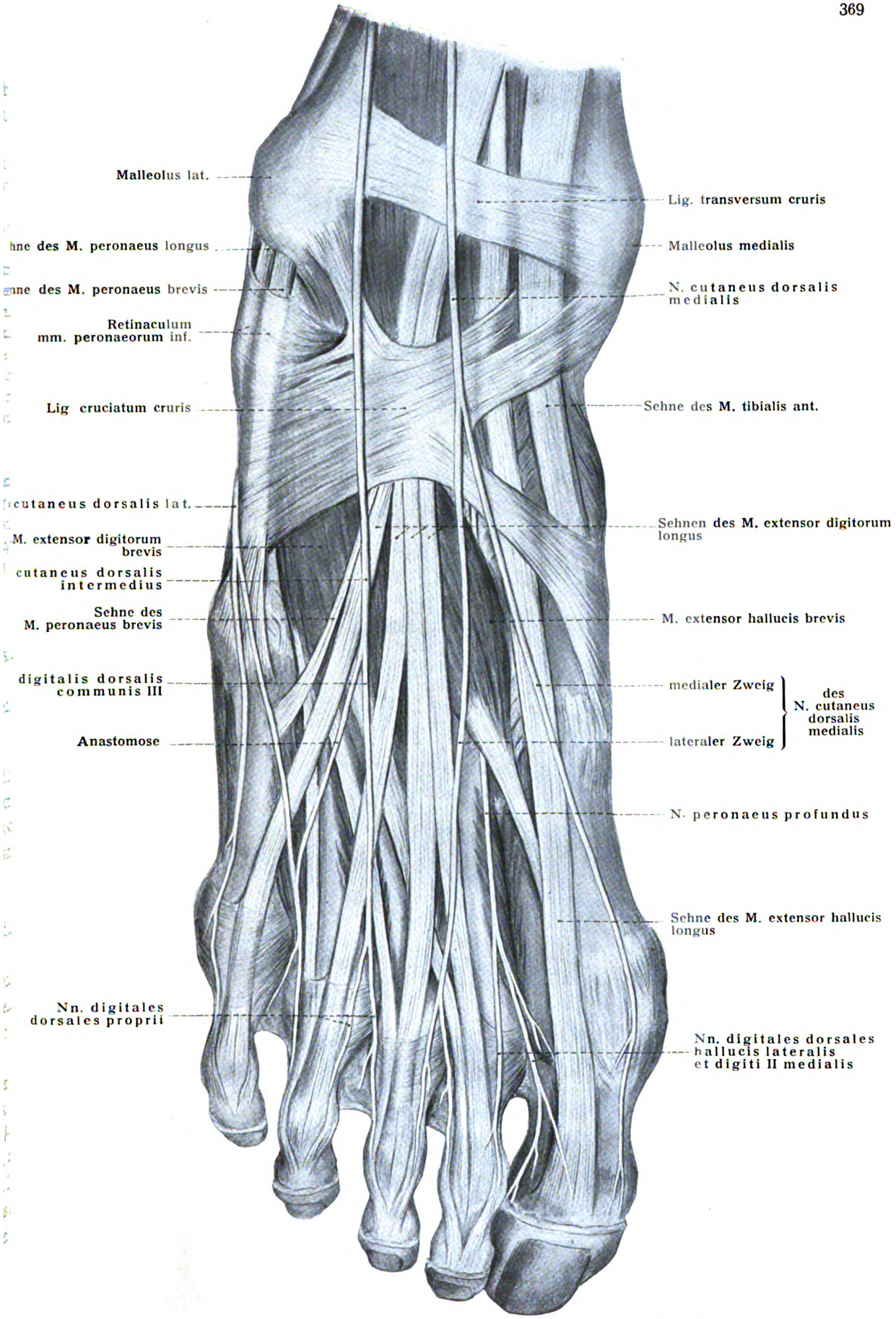

Fig. 301. Nerven des (rechten) Fußrückens ($^1/_1$).

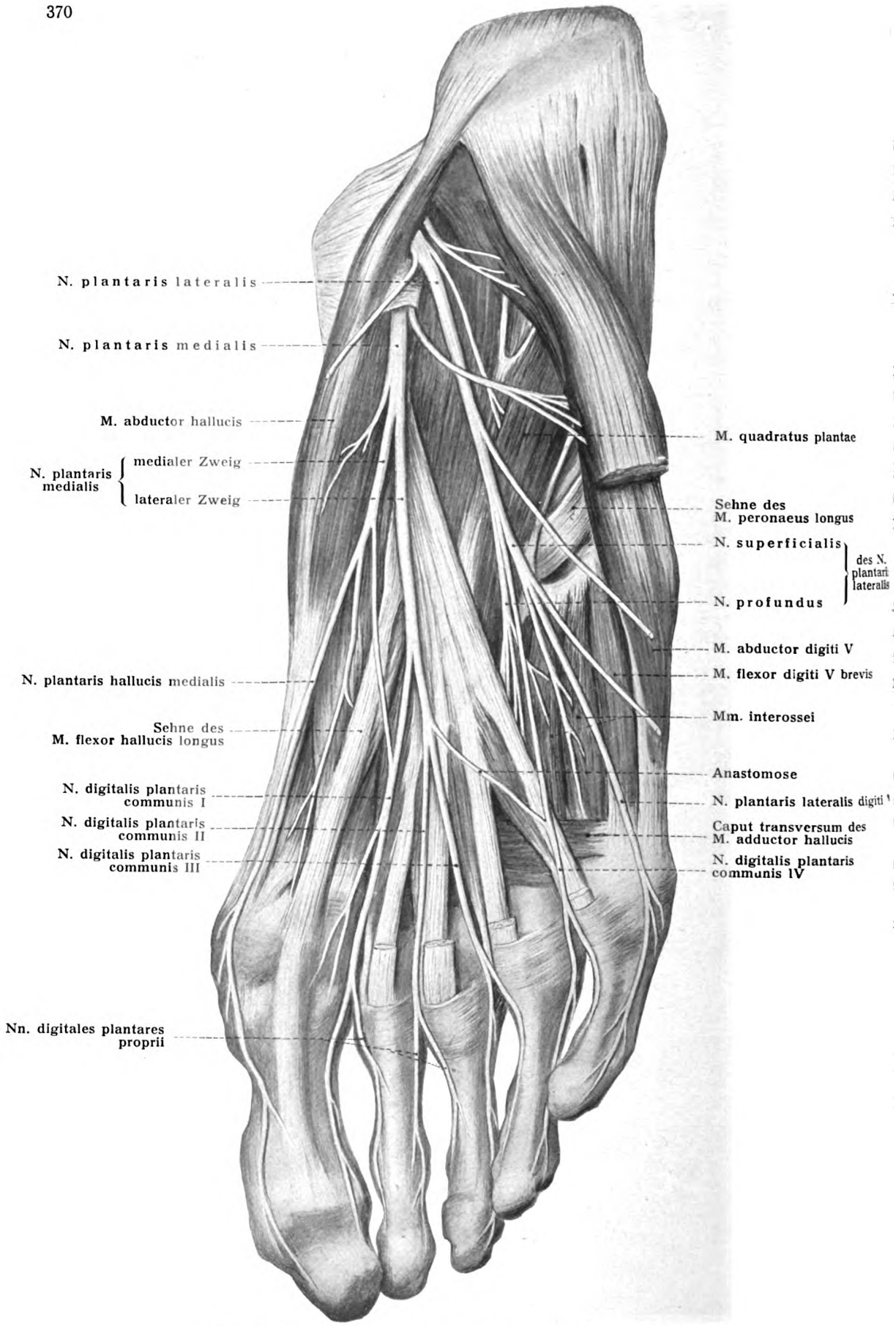

Fig. 302. Tiefe Nerven der (rechten) Fußsohle ($^1/_1$).
Der M. flexor digitorum brevis ist zum Teil entfernt; sein Ursprung ist zur Seite gelegt.

2. N. plantaris lateralis. Fig. 302.

Er entspricht dem N. ulnaris der Hand, zieht zwischen dem M. quadratus plantae und M. flexor digitorum brevis mit der A. plantaris lateralis bogenförmig lateralwärts und vorwärts. In dem Zwischenraume zwischen dem M. quadratus plantae und M. abductor digiti minimi teilt er sich in den Ramus superficialis und profundus.

Vor dieser Endteilung gehen aus ihm hervor:

Rami musculares für den M. abductor digiti minimi und für den M. quadratus plantae.

***a) Ramus superficialis.** Fig. 302.*

Er verbindet sich mit dem N. plantaris medialis und teilt sich in den N. plantaris lateralis digiti quinti für die laterale Seite der fünften Zehe und in den N. digitalis plantaris communis IV, der sich in die beiden Nerven für die zugewendeten Seiten der 4. und 5. Zehe teilt. Der laterale Nerv der kleinen Zehe versorgt meist auch die Mm. flexor und opponens digiti quinti, sowie die Interossei des Spatium IV; in anderen Fällen übernimmt der Ramus profundus diese Versorgung. Der N. plantaris digitalis communis IV entsendet auch die Nn. lumbricales III und IV.

***b) Ramus profundus.** Fig. 302.*

Er dringt in einem vorwärts und lateralwärts konvexen Bogen mit dem Arcus plantaris in den Raum zwischen den Mm. interossei und dem M. adductor hallucis. Vom konvexen Rande gehen die Nerven für die Mm. interossei der drei ersten Spatia interossea ab. Außerdem werden die beiden Köpfe des M. adductor hallucis und der laterale Kopf des M. flexor hallucis brevis von ihm versorgt. Von seinem Anfangsteil geht häufig der Nerv für die Mm. flexor und opponens digiti quinti und für die beiden Interossei des Spatium IV aus.

Sämtliche Abarten im Hautnervensystem der unteren Extremität der Anthropoiden und des Menschen zeigen etwas Gesetzmäßiges, wie L. Bolk nachwies; es sind Äußerungen eines und desselben Vorganges, welcher sich nach B. folgendermaßen formulieren läßt: „Die Unterschiede in der Ausbreitungsweise der Hautnerven der unteren Extremität bei den Anthropoiden und dem Menschen sind die Folge davon, daß Nervenfasern allmählich den ursprünglich mehr proximal gelagerten Nervenbahnen entnommen werden, um distalen Bahnstrecken (bei dem Menschen) beigefügt zu werden."

Bardeen, Ch. R., and Elting, A. W., A. Statistical Study of the Variations in the Formation and Position of the Lumbo-sacral Plexus in Man. Anat. Anz., 19. Bd., 1901. — Bolk, L., Beitrag zur Neurologie der unteren Extremität der Primaten. Morph. Jahrb., 25. Bd., 1897.

6. Das Schamgeflecht, Plexus pudendus. Figg. 303, 304.

Der Plexus pudendus stammt hauptsächlich vom SIII und SIV ab und ist durch deutliche geflechtartige Anordnung seiner Bestandteile gekennzeichnet. Er liegt abwärts vom unteren Rande des M. piriformis, auf der vorderen, sehnig glänzenden Fläche des M. coccygeus.

a) Verbindungen. Fig. 303.

Durch einen vor dem M. coccygeus herabziehenden Zweig von SIV hängt er mit SV und dadurch mit dem Plexus coccygeus zusammen. Aufwärts ist er durch den oberen Teil von SIV mit dem Plexus sacralis verbunden. Die dritte Art von Verbindung wird durch Rami communicantes mit dem Sympathicus hergestellt.

b) Äste. Figg. 303—306.

Vom Plexus pudendus gehen parietale und viscerale Nerven aus. Erstere sind für die Wände des unteren Rumpfendes, letztere für Beckeneingeweide bestimmt.

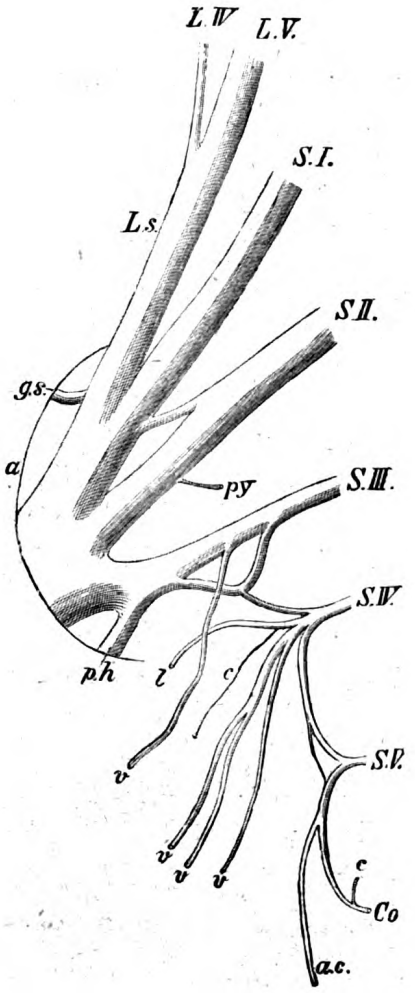

Fig. 303.

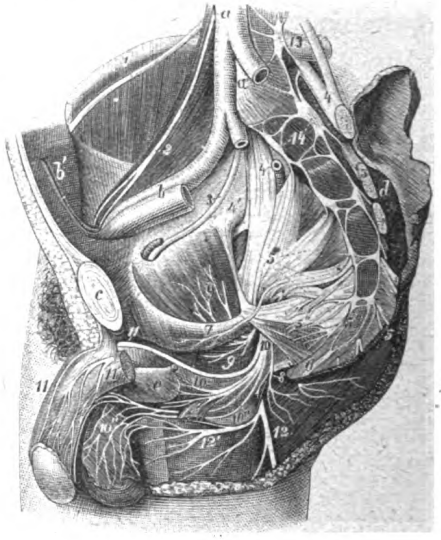

Fig. 304.

Fig. 304. **Innenseite der rechten Hälfte eines männlichen Beckens, mit den Nervenverzweigungen.** (Hirschfeld und Leveillé.) 1:4.

Die linke Wand ist hinten bis zur Kreuzdarmbeinverbindung und vorn bis zur Schambeinfuge entfernt; die Eingeweide, samt unterem Teil des Levator ani, sind weggenommen. *a* Bauchaorta; *a'* Aa. iliacae communes; *b* Vasa iliaca externa dextra; *c* Symphysis; *d* durchschnittener M. piriformis; *e* Bulbus urethrae, hinter dem durchschnittenen Crus penis; 1 N. cutaneus femoris lateralis; 2 N. genitofemoralis auf dem M. psoas; 3 N. obturatorius; 4, 4 Truncus lumbosacralis; 4' N. glutaeus superior; 5 Plexus sacralis; 5' N. sacralis quintus; 5'' Rami viscerales; 6 N. coccygeus; 7 N. musculi levatoris ani; 8 N. anococcygeus; 9 N. musculi obturatoris interni; 10 N. pudendus; 10' Nn. perineales; 10'' Nn. scrotales; 11, 11' Nn. dorsales penis dexter et sinister; 12 N. cutaneus femoris posterior; 12' dessen Rr. perineales; 13 unterer Bauchknoten des Sympathicus; 14 oberer Sakralknoten des Grenzstranges; die übrigen Beckenknoten sind samt ihren Verbindungen beiderseits dargestellt; sie endigen zwischen 5' und 6 mit dem Ganglion coccygeum.

Fig. 303. **Plexus sacralis, pudendus und coccygeus.**

L, IV, V vierter und fünfter Lendennerv; *Ls* Truncus lumbosacralis; *S. I—V* die fünf Sakralnerven; *Co* N. coccygeus; *c'* seine Verbindung mit dem Grenzstrange; *a* Rand des Foramen ischiadicum majus; *gs* N. glutaeus superior; *py* Nerv für den M. piriformis; *ph* N. pudendus; *l* Nerv für den M. levator ani; *v, v, v, v* Rami viscerales; *c* Nerv des M. coccygeus; *ac* N. anococcygeus.

1. N. pudendus. Figg. 303—306.

Er bezieht seine Fasern größtenteils aus SIII, zum kleineren Teil aus SIV; zuweilen mischen sich Fasern aus SII bei. Der Nerv ist abgeplattet und besteht aus stark verflochtenen, locker vereinigten Bündeln. Er verläßt das Becken unterhalb des M. piriformis, wendet sich aber alsbald um die Spina ischiadica und gelangt durch das Foramen ischiadicum minus an die laterale Wand der Fossa ischiorectalis, von welcher er durch die Fascia obturatoria abgeschlossen wird. Hier teilt sich der Nerv in seine drei Endäste.

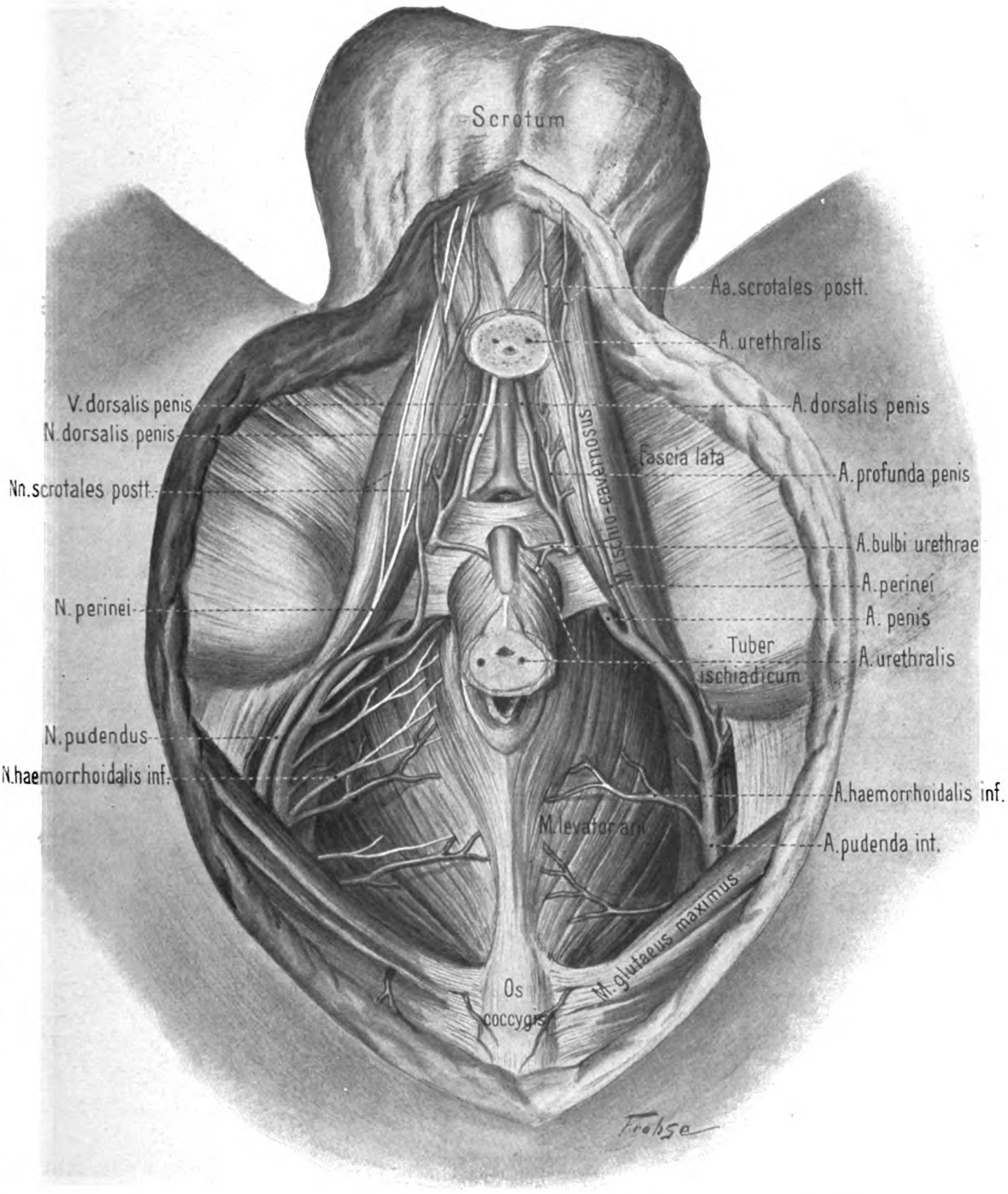

Fig. 305. Nerven und Arterien der männlichen Dammgegend ($^1/_1$).
Auf der linken Seite sind nur die Arterien dargestellt.

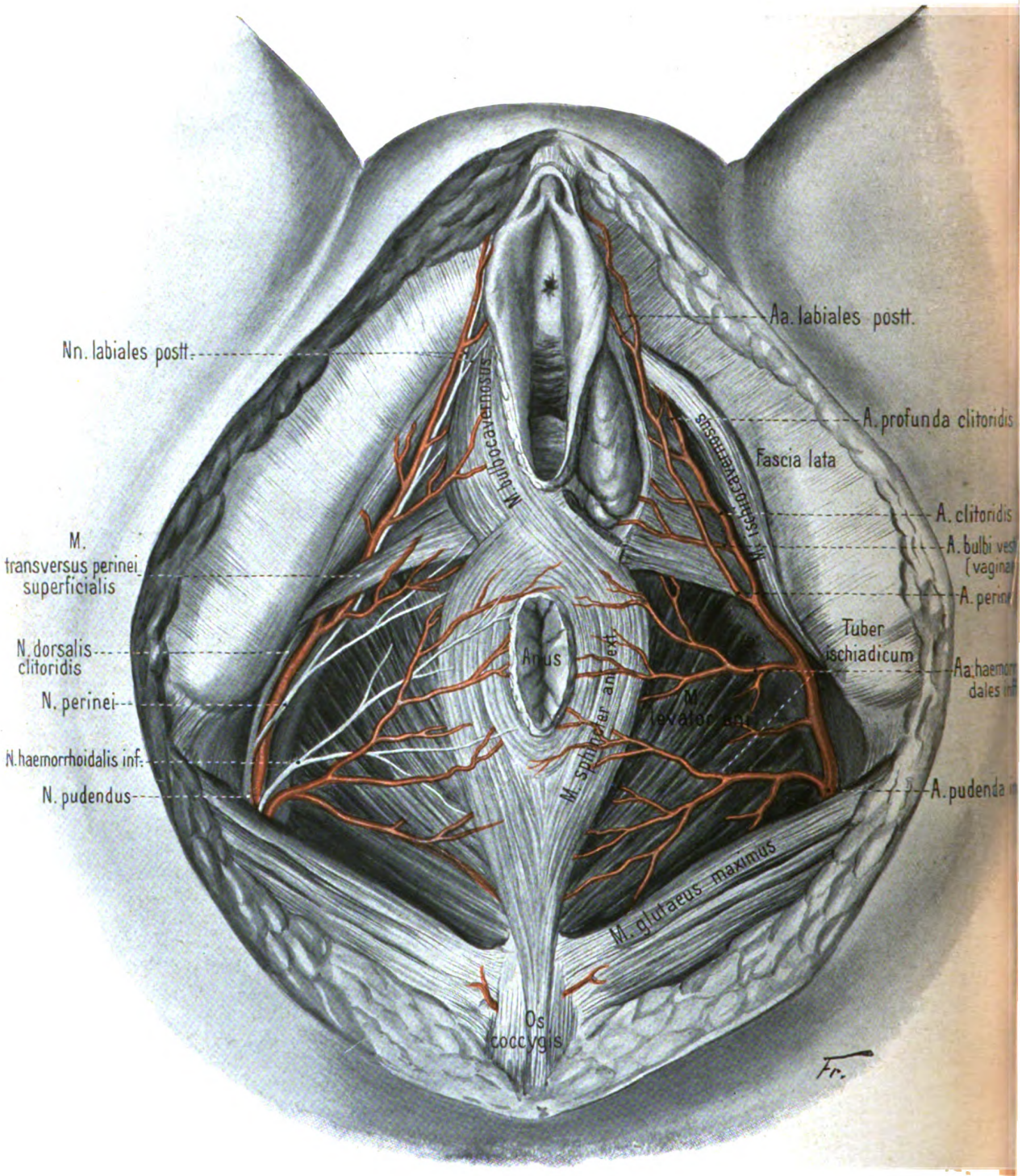

Fig. 306. Nerven und Arterien der weiblichen Dammgegend ($^1/_1$).
Auf der linken Seite sind nur die Arterien dargestellt.

Schon zuvor, und zwar beim Austritt aus der Beckenhöhle gibt der Stamm den ***N. perforans ligamentum sacrotuberosum*** ab, welcher das Ligamentum sacrotuberosum zu durchbohren pflegt, darauf zur Gegend des Tuber ischiadicum herabzieht, sich um den M. glutaeus maximus auf dessen Außenfläche begibt und sich in der hier befindlichen Haut verbreitet.

Die drei Endäste des N. pudendus sind:

a) N. haemorrhoidalis inferior. *Figg. 305, 306.*

Entspringt öfters schon vor dem Eintritt in das Foramen ischiadicum minus und strahlt mit seinen Fäden medianwärts und vorwärts zur Haut der Analgegend und zum Sphincter ani externus aus.

b) N. perinei. *Dammnerv. Figg. 305, 306.*

Er verläuft lateralwärts und gibt folgende Zweige ab:

α. N. perinei lateralis. Er wendet sich zum Ursprunge des M. ischiocavernosus, dem er zuweilen einen Ast schickt, und versorgt die Haut der lateralen Dammgegend, wobei er häufig etwas auf die mediale Schenkelfläche übergreift.

β. Nn. perinei mediales, meist zwei Stämmchen, welche ihre Hauptausbreitung in der Haut des Scrotum (der Labia majora) haben; ihre Endäste werden daher auch ***Nn. scrotales (labiales) posteriores*** genannt.

γ. Rami musculares. Sie entspringen häufig aus einem gemeinsamen Stämmchen, treten über und durch den M. transversus perinei superficialis auf die Oberfläche des Diaphragma urogenitale, versorgen von hier aus den genannten Muskel, den vorderen Teil des Sphincter ani externus, die Mm. bulbo- und ischio-cavernosus. Ein Faden dringt in den Bulbus ein (mit der A. bulbi urethrae) und gelangt zur Schleimhaut der Urethra.

c) N. dorsalis penis (clitoridis). *Fig. 305.*

Er ist der am tiefsten gelegene Endzweig des Stammes, verläuft mit der A. penis längs der inneren Seite des Ramus inf. ossis ischii und des Ramus inf. ossis pubis durch das Diaphragma urogenitale, versorgt von hier aus den M. transversus perinei profundus und Sphincter urogenitalis, durchbricht das Diaphragma urogenitale und betritt lateral vom Lig. suspensorium den Penisrücken (Dorsum clitoridis). Auf dem Rücken des Gliedes nach vorn ziehend, gibt er 8—10 seitliche Äste zur Haut desselben ab, einige andere in das Corpus cavernosum penis, und endigt mit 4—5 starken Fäden, welche zur Eichel ziehen. Letztere können als besonderer Ast, Ramus glandis, von den übrigen getrennt sein.

2. Rami musculares.

Für den Levator ani und Coccygeus. Sie entspringen bald gemeinsam, bald getrennt.

3. Nn. haemorrhoidales medii, vesicales inferiores et vaginales.

4—5 an Zahl, gelangen sie teils unmittelbar zu den durch ihren Namen bezeichneten Organen des Beckens, teils verbinden sie sich mit dem Sympathicus.

7. Das Steißbeingeflecht. Plexus coccygeus. Figg. 303, 304.

Der kleine Plexus coccygeus besteht aus einem Teil von SV und Col. Oben hängt er mit dem Plexus pudendus zusammen. Kurze Fäden verbinden den Plexus coccygeus mit dem Endstücke des Sympathicus, d. h. mit dem vierten oder fünften Ganglion sacrale und dem Ganglion coccygeum.

Aus der Ansa sacrococcygea oder auch aus SV selbst entspringt der ***N. anococcygeus,*** welcher an der vorderen Fläche des M. coccygeus herabsteigt, hierauf zwischen ihm und dem Levator ani zur dorsalen Seite dringt und hinten lateral von der Steißbeinspitze unter der Haut zutage tritt. Er verbindet sich hier mit einem Faden des Ramus posterior nervi coccygei und endigt mit einer Anzahl von Fäden (Nn. anococcygei) in der zwischen dem Anus und dem Steißbein gelegenen Haut, während die Äste des N. coccygeus dorsalwärts verlaufen und die Haut auf der dorsalen Fläche des Steißbeines selbst versorgen helfen (Henle).

Nach C. Krause werden von den Nn. anococcygei auch an den M. coccygeus und an den hinteren Teil des Levator ani Fäden abgegeben, was nach Eisler und Schumacher nicht der Fall ist.

Eisler, Der Plexus lumbosacralis d. Menschen, Abh. naturf. Ges. Halle, 17. Bd., 1892. — S. von Schumacher, Über die Nerven des Schwanzes usw., Sitzber. Akad. Wiss. Wien, 114. Bd., Abt. III, 1905.

D. Rami communicantes. Figg. 248, 249.

Das einfachste Verhalten zeigen die Rami communicantes im Gebiet der Brustnerven. Der Ramus communicans verläßt den N. thoracalis entweder gegenüber dem Abgange des Ramus posterior, oder unmittelbar ventral neben demselben, wendet sich darauf unter spitzem Winkel medianwärts, abwärts und vorwärts und senkt sich in den lateralen Rand des benachbarten Ganglion des sympathischen Grenzstranges ein, sehr selten in den Ramus superior oder inferior des Ganglion.

Der R. communicans ist entweder einfach, oder in zwei, manchmal drei Fäden geteilt, welche parallel nebeneinander liegen oder am spinalen Stamme in Abständen entspringen und gegen das Grenzstrangganglion konvergieren. Ein umgekehrtes Auseinanderweichen tritt ein, wenn die Fäden eines Ramus communicans zu zwei verschiedenen Grenzstrangganglien sich begeben.

Die Rami communicantes der Halsnerven sind nach Zahl und Verbindung etwas größerem Wechsel unterworfen. Dies wird wesentlich hervorgebracht durch die verschiedene Länge des Ganglion cervicale sup. n. sympathici, oder durch das Fehlen des Ganglion cervicale medium. Hiermit hängt es zusammen, daß die Rami communicantes der beiden oberen und der beiden unteren Halsnerven die regelmäßigste Anordnung zeigen.

Der Ramus communicans des ersten Halsnerven geht unmittelbar aus dem Ramus anterior oder aus der Ansa cervicalis prima, oder aus der Schlinge seines Ramus anterior zum N. hypoglossus hervor. Der Ramus communicans des zweiten Halsnerven pflegt aus dessen Ramus anterior zu kommen. Die Rami communicantes der beiden ersten Halsnerven begeben sich zum Ganglion cervicale superius.

Die Rami communicantes des dritten und vierten Halsnerven entspringen bald unmittelbar aus den Rami anteriores, bald aus den Ansae. Sie gelangen bald auf, bald unter den tiefen Halsmuskeln zum Grenzstrange. Der dritte Ramus communicans gesellt sich ebenfalls zum Ganglion cervicale superius, einem Verschmelzungserzeugnisse mehrerer, nämlich von mindestens vier Ganglien. Ebenso verhält sich der vierte; oder er tritt, wie der fünfte und sechste, zum Ganglion cervicale medium, wenn ein solches vorhanden ist; oder der vierte legt sich, wie der fünfte und sechste, wenn das Ganglion medium fehlt, an den zwischen dem oberen und unteren sympathischen Halsganglion befindlichen Verbindungsstrang dieser beiden Ganglien an.

Der siebente und achte Ramus communicans treten zum unteren Halsganglion des Sympathicus. Das gleiche ist auch schon vom sechsten beobachtet worden.

Die Rami communicantes der Lendennerven sind lang; sie haben von den Foramina intervertebralia bis zur Vorderfläche der Bauchwirbel einen langen Weg zurückzulegen. Sie

nehmen diesen Weg in querer oder sanft aufsteigender Richtung, unter oder zwischen den Bündeln des M. psoas, und kommen darauf in den vertikalen Spalten zum Vorschein, welche zwischen der Vorderfläche der Wirbelkörper und den medialen Sehnenbögen des Psoas sich ausspannen. Sie sind gewöhnlich doppelt und häufig so angeordnet, daß ein und dasselbe Ganglion sich mit zwei verschiedenen Lendennerven verbindet; aber auch der andere Fall kommt vor, daß ein Ramus communicans seine Fäden auf zwei benachbarte Ganglien verteilt.

Das letztere gilt auch von den Rami communicantes der Kreuznerven. Sie sind häufig doppelt, immer aber kurz, entspringen sofort beim Austritt der Rami anteriores aus den Foramina sacralia anteriora und wenden sich medianwärts zu den benachbarten Grenzganglien, indem sie die A. sacralis lateralis überschreiten.

Was das innere Wesen der Rami betrifft, so verknüpfen sie im allgemeinen Sinne das spinale oder cerebrospinale System mit dem sympathischen. Auch bei den Gehirnnerven sind Rami communicantes reichlich vorhanden. Die Rami communicantes werden gewöhnlich als Wurzeln des Sympathicus bezeichnet, um dadurch die Art der Verknüpfung beider Systeme genauer zu bestimmen. Mit dieser Bezeichnung soll vor allem ausgedrückt werden, daß die Rami communicantes dem Grenzstrange cerebrospinale Fasern zuführen. So verhält es sich auch tatsächlich; es werden dem Grenzstrange durch die Rami communicantes sowohl motorische als auch sensible Fasern zugeführt. Diese beiden Faserarten entstammen nachgewiesenermaßen den beiden Wurzeln der cerebrospinalen Nerven. Hiermit ist jedoch die Aufgabe der Rami communicantes noch nicht erschöpft. Eine zweite Aufgabe besteht darin, dem cerebrospinalen System sympathische Fasern zuzuführen. Der Ramus communicans ist seiner doppelten Aufgabe entsprechend teils cerebrospinaler Ast, teils Ast des Sympathicus und sein Zentrum im letzteren Falle das Ganglion sympathicum. Die Fasern dieses Astes werden in die Peripherie des spinalen Nerven übergeführt, hauptsächlich in die Peripherie des Ramus anterior, welcher der mächtigste der vier Äste des spinalen Nerven ist und das umfangreichste Gebiet beherrscht. Aber auch in den Ramus posterior und in den Ramus meningeus gelangen sympathische Fasern; in großen Massen schließen sich letztere endlich der gesamten peripheren Ausbreitung des Ramus communicans in den Eingeweiden und Gefäßen an.

Im einfachsten Falle sind beide Faserarten, Fibrae cerebrospinales und Fibrae sympathicae, in einem und demselben Ramus communicans enthalten. So verhält es sich nach Bidder und Volkmann im vorderen Teil des Sympathicus des Frosches. Der Ramus communicans erscheint dann um so weißer, je mehr markhaltige spinale Fasern er enthält; er erscheint um so grauer, je mehr graue Fasern er einschließt.

An vielen Stellen des Körpers sind aber, wie oben erwähnt, für jeden Spinalnerven zwei oder auch drei Rami communicantes vorhanden. Von jenen zweien pflegt der eine vorzugsweise markhaltige spinale, der andere besonders graue Fasern aus dem Sympathicus zu enthalten. Jener erscheint dann weiß von Ansehen, R. communicans albus, dieser grau, R. communicans griseus. Meist aber sind in jedem der beiden Stränge Fasern beider Arten gemischt.

Bau der cerebrospinalen Nerven und Ganglien.

a) Nervenstämme und Nervenwurzeln.

Die cerebrospinalen Nerven bestehen in überwiegender Menge aus markhaltigen, mit Schwannscher Scheide versehenen Nervenfasern und erscheinen in auffallendem Lichte weiß. Den markhaltigen Nervenfasern sind teils vereinzelte, teils in kleine Bündel zusammengefaßte marklose (Remaksche) Fasern beigemischt. Die Bündel der cerebrospinalen Nerven werden umhüllt und durchsetzt von reich-

lichem Bindegewebe, welches in besonderer Weise angeordnet ist. In den Nervenwurzeln anfangs noch spärlich und eine Fortsetzung der Pia bildend, wird es in den austretenden Nervenwurzeln reichlicher, indem sich diesen die Arachnoidea- und Durascheide, als Fortsetzung der Arachnoidea und Dura, umhüllend anschließt. So haben die Nerven anfänglich dieselben Hüllen wie das Rückenmark und Gehirn; vor dem Spinalganglion aber fließen die drei Scheiden, indem sie reichliche Verbindungen miteinander eingehen, zusammen; die Dura erfährt eine Auflockerung, nimmt Fettträubchen auf und es verliert sich die scharfe Abgrenzung sowohl nach außen als nach innen.

Über die Anordnung der Nervenfasern und des Bindegewebes im peripherischen Nerven siehe S. 11 unter Organstruktur der peripherischen Nerven.

Hier seien nur noch folgende Einzelheiten nachgetragen:

Die Dicke des Epineurium und der Perineuralscheiden nimmt nach der Peripherie hin allmählich ab, indem die einzelnen Bündel früher oder später aus dem Verbande ausscheiden. Meist haben letztere dann nur noch eine Perineuralscheide. Die aus dem Stämmchen endlich einzeln sich abzweigenden Nervenfasern werden noch von einer dünnen endothelialen Fortsetzung der Perineurallamelle umhüllt. Diese Hülle nannte Ranvier die Henlesche Scheide. Der zwischen ihr und der Schwannschen Scheide befindliche enge Raum ist ein injizierbarer Lymphraum und hängt mit dem übrigen Lymphsystem der Nerven unmittelbar zusammen.

Die Blutgefäße der peripheren Nerven, kleine Arterien und Venen, folgen der Längsrichtung des Nerven und liegen zunächst im Epineurium. Weiterhin treten zahlreiche feine Gefäße durch die Perineuralscheiden hindurch in das Innere der sekundären Bündel, wo sie in ein zierliches Kapillarnetz mit langgestreckten Maschen übergehen. Die kleinen Arterien werden von feinen Gefäßnerven (Nervi nervorum) begleitet (W. Krause).

Die Nervenwurzeln behalten in zentraler Richtung ihre Schwannschen Scheiden bis zum Eintritt in das Rückenmark. Hier tritt an Stelle der Schwannschen Scheide die Neuroglia (Ranvier).

b) Spinalganglien. Figg. 307, 308.

Die Spinalganglien bestehen aus Ganglienzellen und Nervenfasern, als wesentlichen Gebilden; hierzu kommen noch Bindegewebe, Blut- und Lymphgefäße. Die Ganglienzellen sind zum überwiegenden Teil pseudounipolar, doch sind Fälle bekannt, in welchen von einer umschriebenen Stelle der Zelle oder von verschiedenen Stellen mehrere Ausläufer abgehen (s. oben S. 39). Wie Ranvier fand, zeichnet sich der gewöhnlich vorhandene einfache Fortsatz dadurch aus, daß er nach erhaltener Markscheide sich früher oder später in zwei Fortsätze teilt. Der eine dieser Fortsätze zieht zur Peripherie, der andere zentralwärts. Der einfache Ausläufer der Spinalganglienzellen vereinigt sich nach Gewinnung der Markscheide scheinbar mit einer anderen markhaltigen Nervenfaser. Diese Vereinigung ergibt sich aber bei genauerer Untersuchung als eine Teilung des Zellenausläufers, indem sein Axenzylinder sich in zwei Arme spaltet, von welchen je einer zum Axenzylinder der beiden Teilungsfasern wird. Wichtig ist die Erfahrung, daß bei Fischen die Spinalganglienzellen gegenständig bipolar sind; beim Neunauge (Petromyzon) aber kommen bipolare und unipolare Fortsätze jener Art vor, die sich nachträglich

teilen. So schlägt Petromyzon hierin eine Brücke zwischen den übrigen Fischen und den höheren Wirbeltieren (Freud). Übrigens liegen im Ganglion acusticum der höheren Vertebraten Verhältnisse vor, welche denjenigen der Fische ganz entsprechen und hiernach als ursprüngliche zu deuten sind; denn die Acusticusganglien bestehen aus bipolaren Nervenzellen. Beim Embryo der höheren Vertebraten sind alle Spinalganglienzellen des späteren pseudounipolaren Typus bipolar.

Auf dieses eigentümliche Verhältnis hat schon vor Jahren W. His die Aufmerksamkeit gelenkt. Man beachte in dieser Hinsicht das Ganglion spinale der

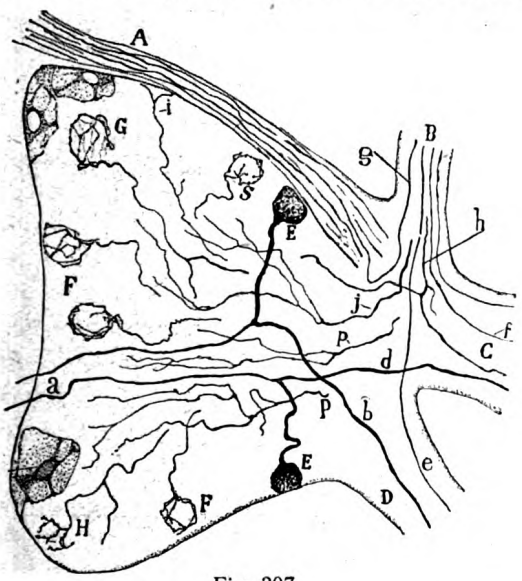

Fig. 307.

Fig. 307. **Querschnitt durch ein Spinalganglion einer 10 Tage alten Ratte.** Chromsilber-Imprägnation. (Cajal.) In der Zeichnung sind die typischsten perizellularen Verzweigungen aus verschiedenen Präparaten zusammengetragen. *F, G, H* perizellulare Nervenfaserkörbe; *P, J* Fasern, die im Ganglion sich verzweigen; *A* vordere Wurzel; *B* Sympathicuswurzel (Ramus communicans); *C* vorderer Spinalast; *D* hinterer Spinalast; *E* Spinalganglienzellen.

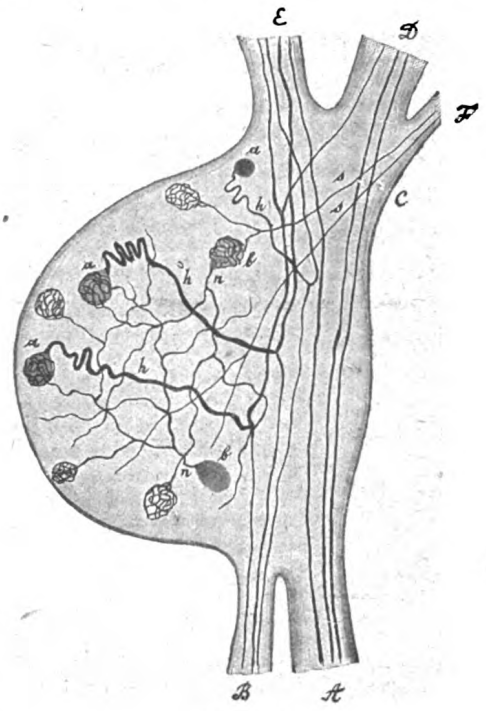

Fig. 308.

Fig. 308. **Schema der gegenseitigen Beziehungen der Elemente, aus welchen ein Spinalganglion besteht.** *A* und *B* vordere und hintere Wurzel; *C* Spinalnerv; *D* und *E* vorderer und hinterer Ast des Spinalnerven; *F* Sympathicuswurzel (Ramus communicans); *a* und *b* Spinalganglienzellen von verschiedenem Typus; *h* Hauptausläufer der Zellen vom 1. Typus, die sich in periphere und zentrale Fasern teilen; *n* Nervenfortsätze der Zellen vom 2. Typus, die als perizellulare Geflechte um die Zellen vom 1. Typus endigen. (A. S. Dogiel, 1896.)

Fig. 50 (S. 39), die ein Beispiel abgibt für alle höheren Wirbeltiere. Durch besondere Wachstumsvorgänge wandeln sich die Bipolarzellen in pseudounipolare Form um. Der periphere Ausläufer wächst weiter in die Peripherie hinaus, der zentrale aber in das Rückenmark oder Gehirn, seinem Endkerne (Nucleus terminalis) entgegen. Fig. 54.

Über „durchtretende Fasern" des Ganglion siehe S. 40.

Über den feineren Bau der Spinalganglienzellen siehe oben S. 38, die Figg. 19, 51 sowie Allg. Teil, Figg. 196—202.

Mit dem Bisherigen sind die Besonderheiten der spinalen Ganglien indessen noch nicht erschöpft; denn die Erfahrungen der letzten Jahre haben gezeigt, daß zwischen dem Zellprotoplasma und der Endothelscheide der Ganglienzelle noch eine sehr feine perizellulare Verzweigung gelegen ist, die mit einer

Fremdfaser zusammenhängt (Figg. 307, 308). Dies weist darauf hin, daß jede Zelle eines Ganglion außer durch die peripheren Empfindungsreize auch noch von anderen Nervenzellen her beeinflußt werden kann. Die bisherigen Erfahrungen scheinen dafür zu sprechen, daß Zellen des sympathischen Systemes es sind, welche jene Fremdfasern liefern. Es dringen nämlich, wie Cajal genauer ausführte, in die Spinalganglien der Wirbeltiere Nervenfasern ein, welche man durch die Rami communicantes unmittelbar bis zu einem sympathischen Ganglion verfolgen kann. Es sind starke Fasern, die im Spinalganglion drei oder mehr Zweige abgeben; letztere scheinen es zu sein, die mit den genannten perizellularen Verzweigungen zusammenhängen. Einige von den Zweigen dringen sogar in die vordere Wurzel ein und scheinen frei im Rückenmark zu endigen. Ebenso wie Spinalganglien verhalten sich in dieser Hinsicht die spinalartigen Ganglien des Vagus, Glossopharyngeus, Facialis, Trigeminus usw.

Den Beobachtungen von A. S. Dogiel zufolge liegen die Dinge in den Spinalganglien noch verwickelter, indem in ihnen außer gewöhnlichen pseudounipolaren Zellen auch Assoziationszellen vorzukommen scheinen, Zellen des sogen. II. Golgischen Typus (siehe Fig. 308 b, b). Diese würden eingeschaltet sein zwischen den Zellen des sympathischen Ganglion und den pseudounipolaren Zellen des Spinalganglion.

Die Spinalganglien, ebenso das Ganglion jugulare n. vagi, besitzen ferner, wie Dogiel findet (1898), ihnen eigentümliche sensible Nervenapparate. Es sind in diesen Ganglien besondere Nervenzellen enthalten, die sich von den gewöhnlichen Spinalganglienzellen dadurch unterscheiden, daß der periphere Fortsatz im Ganglion selbst sich verästelt und mit Endbäumchen in dessen Bindegewebe endet. Ein zweiter wichtiger Befund ist der, daß die genannten Ganglien alle gemischter Art sind, d. h. daß in ihnen auch vielverästelte kleine sympathische Nervenzellen vorkommen. Aber auch die sympathischen Ganglien (unter ihnen das Ganglion ciliare [nach Hòltzmann]) sind gemischter Art; es kommen in ihnen Spinalganglienzellen pseudounipolarer Art neben den regelrechten multipolaren sympathischen Zellen vor.

Das Bindegewebe der Spinalganglien ist wie das der Nervenwurzeln als eine Fortsetzung der Meningen zu betrachten. Jede einzelne Zelle und ihre Faser erhält eine Fortsetzung der bindegewebigen Scheide (siehe Fig. 19).

Bikeles, G., und Jasinski, A. (1898) leugnen nach experimentellen Untersuchungen an den Spinalganglien der Katze die Gegenwart der trophischen Nerven. — Dogiel, A. S., Zur Frage über den feineren Bau der Spinalganglien und deren Zellen bei Säugetieren. Internat. Monatsschrift Anat. u. Phys., 14. Bd., 1897. — Sjövall, E., Die Spinalganglienzellen des Igels. Anat. Hefte Nr. 58, 1901. — Timofeef, D., Beobachtungen über den Bau der Nervenzellen der Spinalganglien und des Sympathicus beim Vogel. Internat. Monatsschrift Anat. u. Phys., 15. Bd., 1898.

Blutgefäße der Nerven.

Man muß nach Tonkoff zwischen Arteria nutricia nervorum und A. comes nervorum unterscheiden. Letztere stellen Anastomosen zwischen Haut- und Muskelarterien dar und können bei der Bildung von Kollateralbahnen bedeutungsvoll sein.

Das Ganglion cervicale I erhält seinen Ramus nutriens unmittelbar aus der A. vertebralis usw. Alle Ganglien erhalten ihre Arterien aus zwei oder mehreren Quellen. Die wichtigste Quelle ist der in eine A. radicalis medullae spinalis sich fortsetzende Ramulus medius des Ramus spinalis der segmentalen Arterien. Genaue Angaben macht T. auch für alle größeren Nervenstämme. (Internat. Monatsschrift f. Anat. und Phys., 15. Bd., 1898.)

Die Beziehungen der Neuromeren, Myomeren und Dermatomeren zueinander.

Eine Gliederung in Folgestücke kommt bekanntlich nicht allein dem Nervensystem und den Gefäßen zu, sondern auch, und zwar in noch ausgesprochenerem Grade, der Muskulatur und den Knochen. Infolge der Nerven- und Gefäßversorgung nimmt ferner das Integument des Gesamtkörpers, die äußere Haut, an der Segmentierung teil und kann in dermale Segmente, Dermatomeren, zerlegt werden. Aber auch der Darm kann sich der allgemeinen Gliederung des übrigen Körpers nicht entziehen, obgleich bei ihm die Grenzen der Segmente besonders im abdominalen Gebiete schon frühzeitig, infolge des großen Längenwachstumes des Dünn- und Dickdarmes, vollständig verwischt werden. Aber die Nerven- und Gefäßversorgung des gesamten Darm- und Eingeweideapparates weist ebenso wie die Entwicklung auf das Bestehen von Enteromeren hin. Das nächste veranlassende Moment aller dieser Gliederungen ist vielleicht gerade in der früheren Gliederung der Muskulatur zu suchen.

Zu jedem Neuromer gehört ein entsprechendes Myomer, Dermatomer, Enteromer. Bei der Entwicklung verschieben sich die zu demselben Körpersegment gehörigen Nerven-, Muskel- usw. Segmente in hohem Maße, so daß es mühsamer Untersuchungen bedarf, die zusammengehörigen Stücke zu erkennen. Namentlich ist die Beziehung der Dermatomeren und der Myomeren zum entsprechenden Neuromer von großer praktisch medizinischer Bedeutung.

Deshalb sei im folgenden eine Tabelle wiedergegeben, welche sich auf die Beziehungen der Nervensegmente zu den zugehörigen Muskel- und Hautgebieten erstreckt; auch die reflektorischen Segmente sind beachtet.

Lokalisation der Funktion in den verschiedenen Segmenten des Rückenmarkes.

Nach den Zusammenstellungen von Starr und Edinger, auf Grund von Tierversuchen und pathologischen Beobachtungen. Vergleiche hiermit die in geringem Maße verschiedenen Angaben bei den einzelnen Muskeln (Abt. III).

Segmente	Muskeln	Reflexe	Gefühlsinnervation der Haut
2.—3. Cervicalis	Sterno-mastoideus Trapezius Scaleni u. Nackenmuskeln Diaphragma	Inspiration bei raschem Druck auf den Rippenbogen	Nacken und Hinterkopf
4. Cervicalis	Diaphragma Supra- und Infraspinatus Deltoideus Biceps u. Coracobrachialis Brachioradialis Rhomboidei	Erweiterung d. Pupille auf Reizung des Nackens 4. bis 7. Cervic.	Nacken Obere Schultergegend Außenseite des Armes
5. Cervicalis	Deltoideus	Scapularreflex. 5. Cerv. bis 1. Thor.	Rückseite der Schulter und des Armes
	Biceps und Coracobrachialis Brachioradialis und Supinator	Sehnenreflexe der entspr. Muskeln	Äußere Seite des Ober- u. Vorderarmes
	Pectoralis, pars clavicularis Serratus anterior Rhomboidei Brachialis Teres minor		

Segmente	Muskeln	Reflexe	Gefühlsinnervation der Haut
6. Cervicalis	Biceps Brachialis Pectoralis, pars clavicularis Serratus anterior Triceps	Reflexe von den Sehnen d. Extensoren des Ober- und Unterarmes	Äußere Seite des Vorderarmes
	Extensoren der Hand und der Finger Pronatoren	Handgelenksehnen. 6. bis 8. Cerv.	Rücken der Hand, Radialisgebiet
7. Cervicalis	Caput longum tricipitis Extensoren der Hand und der Finger Flexoren der Hand Pronatoren der Hand	Schlag auf die Vola erzeugt Schließen der Finger	Radialisgebiet der Hand
	Pectoralis, pars costalis Subscapularis Latissimus dorsi Teres major	Palmarreflex 7. Cerv. bis 1. Thor.	Medianusverteilung
8. Cervicalis	Flexoren der Hand und der Finger Kleine Handmuskeln	Pupillarreflex	
1. Thoracalis	Strecker des Daumens Kleine Handmuskeln Daumen- und Kleinfingerballen		Ulnarisgebiet
2.—12. Thoracalis	Muskeln des Rückens und des Bauches	Epigastr. 4.—7. Thor.	Haut d. Brust, d. Rückens, des Bauches und der oberen Glutäalregion
	Erectores spinae	Abdomen 7.—11. Thor.	
1. Lumbalis	Iliopsoas Sartorius Bauchmuskeln	Cremasterreflex 1.—3. Lumb.	Haut der Schamgegend Vorderseite des Hodensackes
2. Lumbalis	Iliopsoas Sartorius Flexoren des Knies (Remak?) Quadriceps femoris	Patellarsehne 2.—4. Lumb.	Äußere Seite der Hüfte
3. Lumbalis	Quadriceps femoris Einwärtsroller d. Schenkels Adductores femoris		Vorder- und Innenseite der Hüfte
4. Lumbalis	Adductores femoris Tibialis anterior Flexoren d. Knies (Ferrier?)	Glutäalreflex 4.—5. Lumb.	Innere Seite der Hüfte und d. Beines bis z. Knöchel. Innenseite des Fußes
5. Lumbalis	Auswärtsroller der Hüfte Beuger des Knies (Ferrier?) Beuger des Fußes Extensoren der Zehen Peronaei		Rückseite der Hüfte, des Oberschenkels u. äußerer Teil des Fußes
1. und 2. Sacralis	Flexoren des Fußes und der Zehen Peronaei Kleine Fußmuskeln	Plantarreflex	Hinterseite des Oberschenkels, äußere Seite des Beines und Fußes
3.—5. Sacralis	Muskeln des Perineum	Achillessehne Blasen- und Rektalzentren	Haut über dem Sacrum, Anus, Perineum, Genitalien

Neuere Angaben über den Segmentbezug der Muskeln der oberen Extremität sind gegeben von S. von Schumacher, Sitzber. Akad. Wiss. Wien, Bd. 117, Abt. III, 1908.

Sklerozonen und Dermatomeren.

Über das Verhältnis der Neuromeren und Myomeren zum Stammskelet ist bereits an früherer Stelle Auskunft gegeben worden (siehe die Abschnitte:

Genealogie der Muskeln, Abt. III, S. 20; Verhältnis der Muskel- zu den Knochensegmenten, Abt. III, S. 21).

Schwieriger liegen die Dinge am Gliedmaßenskelet. Wenn es auch bereits bekannt ist, daß die Extremitätenmuskeln von den Myotomen der Urwirbel ihren Ursprung nehmen, so sind doch die Umbildungen der einzelnen Teile zu den verschiedenen definitiven Muskelformen der oberen und unteren Extremitäten noch nicht bekannt. Ebensowenig bekannt ist die Lagerung der aus den einzelnen Segmenten je hervorgegangenen Muskelindividuen an den zugehörigen Knochen der Extremitäten. Selbst die Beziehungen der den verschiedenen Segmenten entsprechenden Muskeln

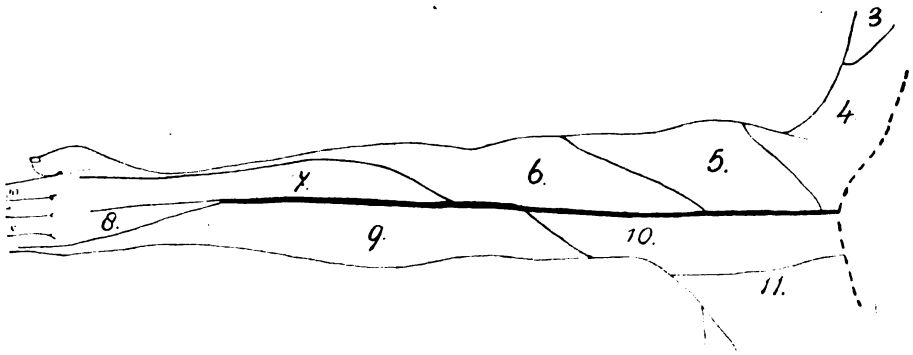

Fig. 309.

Das Dermatomsystem an der Dorsalfläche der oberen Extremität.

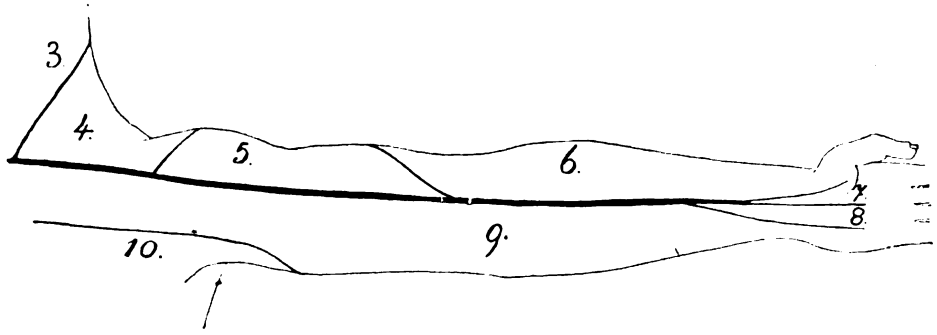

Fig. 310.

Das Dermatomsystem an der Ventralfläche der oberen Extremität. (L. Bolk, 1898.)

zu den zugehörigen neutralen Segmenten sind keineswegs schon überall auf morphologischem Wege in helles Licht gesetzt, am wenigsten bei den Extremitäten.

Kennt man die Beziehungen der Muskelindividuen einer Extremität zu ihren neuralen Segmenten, so ist dadurch der Weg geöffnet, um auch beim Erwachsenen das Verhältnis der Nerven- und Muskelsegmente zu den Haftstellen an den Knochen zu bestimmen.

Durch eine Reihe schöner Untersuchungen, die im Laufe der beiden letzten Dezennien angestellt worden sind, ist ein bedeutender Schritt vorwärts auf diesem Felde gemacht worden. Es ist zu erwarten, daß die noch fehlenden Schritte ebenfalls gemacht und zugleich auf vergleichendes und entwicklungsgeschichtliches Gebiet gelenkt werden.

Im allgemeinen haben die Untersuchungen von Bolk ergeben, daß in der Tat eine Gesetzmäßigkeit zwischen der segmentalen Herkunft und der Skeletanheftung besteht.

Bolk, L., Beziehungen zwischen Skelet, Muskulatur und Nerven der Extremitäten usw. Morpholog. Jahrb., 21. Bd., 1894. — Derselbe, Rekonstruktion der Segmentierung der Gliedmaßenmuskulatur, dargelegt an den Muskeln des Oberschenkels und des Schultergürtels. Morpholog. Jahrb., 22. Bd., 1895. — Derselbe, Die Sklerozonie des Humerus. Morpholog. Jahrb., 23. Bd., 1895.

In bezug auf Dermatome (= Dermatomeren) ist zu erinnern an das über die kutanen

Halsnervengebiete Vorgebrachte, und bezüglich der oberen Extremität zeigt ein Blick auf Figg. 309 und 310, welche Fülle von Verständnis auch hier gewonnen werden kann.

Das fünfte (spinale) Dermatom ist ganz der oberen Extremität tributär geworden. Das ganze Dermatomsystem an der Dorsalfläche der oberen Extremität stellt Fig. 309 vor Augen; an der Ventralfläche Fig. 310.

Hiermit sind die Abbildungen der Hautnervenfelder der Extremität Figg. 276, 277 zu vergleichen. Siehe auch Abt. I, Haut.

Eintritt der Nerven in die Muskeln und Verästelung in ihnen.

Neuere Untersuchungen von Fr. Frohse sowie von Eisler ergänzen G. Schwalbes frühere Angaben über die Eintrittsstellen der Nerven in die Muskeln und berichtigen sie teilweise auch. Fast jeder Muskel hat einen charakteristischen Aufbau; es darf nicht wundernehmen, wenn die Nervenverteilung sich darin widerspiegelt.

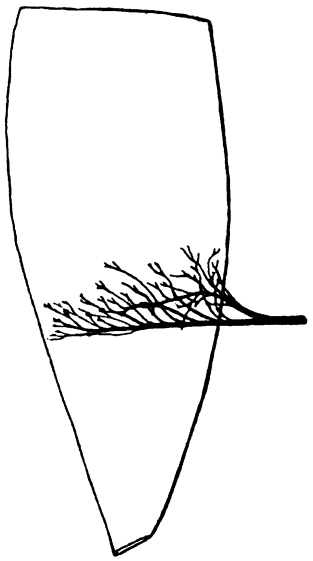

Fig. 311.

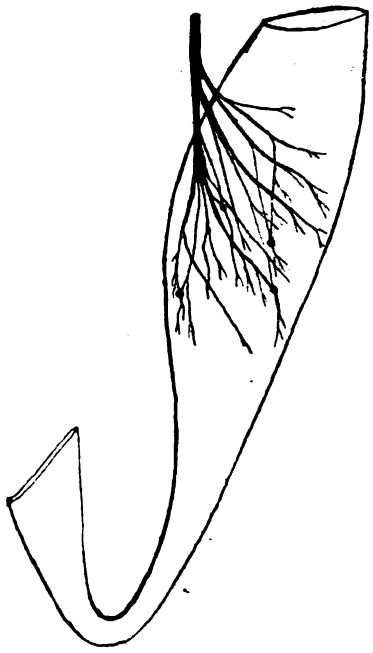

Fig. 312.

Fig. 311. **Nervenverzweigung im M. obliquus oculi inferior.**
Fig. 312. **M. obliquus oculi superior mit N. trochlearis.**
(Frohse und Bardeleben.)

Aus einer von Bardeleben und Frohse gemeinsam ausgeführten Untersuchung ist folgendes hier mitzuteilen:

Nerveneintrittsstelle und Verästelung der Nerven entsprechen der Form des Muskels nicht allgemein. Jeder Nerv teilt sich in zwei Äste oder der Stamm gibt nach und nach je einen Ast ab. Jeder Muskelnerv gibt Gefäßnerven ab. Der Nerveneintritt erfolgt mit den Gefäßen oder getrennt. Jeder Nerv gibt indessen einen rückläufigen Ast ab.

Die Eintrittsstellen liegen an der tiefen Fläche, an der Oberfläche, proximal, zwischen proximalem und mittlerem Drittel, im geometrischen Mittelpunkt (selten), nie ganz distal! Die Verästelung der Nerven im Muskel ist sehr verschiedenartig: vorwiegend absteigende Äste, lange absteigende und kurze aufsteigende Äste, gleichlange auf- und absteigende Äste, fächerförmige Ausstrahlungen der Äste, kegelförmige Ausstrahlung, Verästelung in Form von Endbäumchen nach einer oder nach zwei Seiten. (Siehe auch Abt. III, S. 4.)

Es gibt extra- und intramuskuläre Schlingen, extra- und intramuskuläre Anastomosen, intramuskuläre Plexus, diese zeigen nach Eisler für jeden Muskel einen ganz bestimmten Typus.

Doppel-Innervierung wurde festgestellt an folgenden Muskeln:
Brachialis (N. musculocutaneus und Radialis).
Flexor digitorum sublimis (Abart: Medianus und Ulnaris).

Flexor digitorum profundus } Medianus und
Lumbricalis III und Adductor pollicis } Ulnaris.
Pectineus: Femoralis, Obturatorius (Abart?).
Adductor magnus: Obturatorius, Ischiadicus.
Flexor dig. pedis brevis
Lumbricalis III (pedis), } Plantaris medialis und lateralis.
Adductor hallucis

Bezüglich der Beurteilung der Befunde hebt v. Kölliker hervor, daß die Länge der Muskelfasern die Hauptrolle spiele bei dem Verhalten des Nerven. Sind in einem Muskel die Fasern so lang wie der Muskel, so ist die Verbreitung der Nerven auf eine Stelle beschränkt.

Jede Muskelfaser des Sartorius besitzt 3—4 Endplatten (Sandmann). Auch die Zahl der Endplatten der einzelnen Muskelfasern kommt hiernach in Betracht.

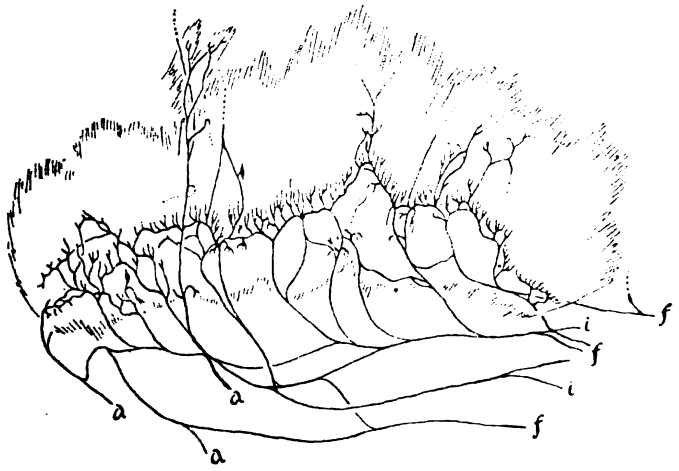

Fig. 313.

Fig. 313. **Intramuskuläres Nervengeflecht** im M. occipitalis (rechts). (Nach Eisler.) 1 : 1.
f Zweige des N. facialis; *i* Zweige des N. occipitalis minor; *a* Zweige des N. occipitalis major. Sensible Nerven außerhalb des Muskelfleisches sind punktiert.

Wichtig für die Beurteilung ist endlich die Entwicklung eines Muskels, sowohl Ontogenie als Phylogenie.

Nußbaum, M., Nerv und Muskel. Arch. mikr. Anat., 52. Bd., 1898. — Sihler, Chr., Neue Untersuchungen über die Nerven der Muskeln. Zeitschr. f. wiss. Zool., 68. Bd., 1900.

Vergleichung der Hirn- und Rückenmarksnerven.

In früherer Zeit war es möglich, die Frage des Verhältnisses der Hirn- zu den Rückenmarksnerven mit wenigen Worten zu beantworten. Man wußte die Schwierigkeiten noch nicht im ganzen Umfange zu würdigen, welche sich einem solchen Unternehmen entgegenstellen. Gegenwärtig kennt man diese Schwierigkeiten sehr genau und die zu beschreitenden Wege, aber auch die Gewißheit, daß die tatsächlichen Grundlagen zur Gewinnung eines sicheren Urteils noch nicht in erschöpfender Weise gewonnen worden sind. Es bedarf also noch vieler Bemühungen, bis es möglich sein wird, die Frage des Verhältnisses beider Nervengruppen ihrer endgültigen Lösung entgegenzuführen.

Um die Vergleichung durchführen zu können, ist zunächst notwendig eine vollständige Kenntnis der Ursprungs- und Endkerne, der zentralen und peripheren Bahnen der beiderlei Nerven, mit voller Berücksichtigung der Qualität dieser Bahnen.

Eine Vergleichung der Endformen aller dieser Bestandteile würde aber niemals zum Ziele führen können, weil diese Endformen für sich allein betrachtet, voller Dunkel sind und ein un-

verständliches Chaos bleiben würden. Vielmehr hat noch nach allen Seiten hin die Entwicklungsgeschichte dieser Endformen fördernd in das Verständnis einzugreifen.

Aber auch die individuelle Entwicklungsgeschichte würde nicht hinreichen, auf alle bezüglichen Fragen Antwort zu geben. Sie hellt auf, soweit ihre Tragweite reicht; aber mit zunehmender Helligkeit tauchen oft unerwartet in der Ferne viele neue Rätselgebilde auf, für den Gewinn der Lösung eines einzigen. Im vollen Maße hat daher auch die vergleichende Anatomie und vergleichende Entwicklungsgeschichte einzutreten, um ihrerseits das zu überschauende ausgedehnte Feld zugänglicher zu machen. Auf allen diesen Wegen ist die Untersuchung zurzeit zwar erfolgreich aufgenommen, aber, wie gesagt, noch nicht zum Ende geführt.

Die im folgenden gegebene Gruppierung erhebt der angegebenen Sachlage entsprechend mehr Fragen, als sie abschließende Antworten enthält; aber auch mit dieser Eigenschaft wird sie förderlich sein.

Die Fila olfactoria, den ersten Hirnnerven darstellend, lassen in ihrer Entstehung gewisse Beziehungen erkennen zur Entwicklung der sensiblen Wurzeln der Hirn- und Rückenmarksnerven (S. 39 und Sinnesorgane).

Nach van Wijhe wäre der Olfactorius nicht der erste, sondern der Reihe nach der zweite Hirnnerv, was uns, bei aller Anerkennung scharfsinniger Durchführung doch nicht annehmbar erscheint.

Der N. opticus, Pedunculus opticus v. Wijhe, ist überhaupt kein peripherer Nerv, der zu den übrigen Hirn- und Rückenmarksnerven morphologische Beziehungen hätte, sondern er ist ein interzentraler Verbindungsstrang zwischen verschiedenen Hirnteilen, einerseits der Retina, andererseits dem Vierhügel-, Zwischen- und Endhirn, wobei Kreuzungen eine große Rolle spielen.

Der dritte, vierte und fünfte Hirnnerv: Oculomotorius, Trochlearis und Trigeminus können als Trigeminus-Gruppe zusammengefaßt werden.

In der Trigeminus-Gruppe ist der Trigeminus selbst der Nerv des ersten Kiemenbogens, d. i. des Kieferbogens, wenn das Urteil sich durch die Branchiomerie, d. i. die Gliederung der Darmwand und ventralen Leibeswand, bestimmen läßt und die Nervenversorgung der aus dem Kieferbogen hervorgehenden Gebilde ins Auge faßt.

Sein Ramus primus gehört alsdann einem präbranchialen Metamer an. Der Oculomotorius und Trochlearis fallen dem Trigeminusgebiet zu, besonders mit Rücksicht auf ihre Ursprungskerne diese stellen das mediale Glied der motorischen Ursprungskerne dar, während der motorische Kern des Quintus das laterale Glied derselben bildet.

Der Acustico-Facialis ist das Nervenpaar für den zweiten Kiemenbogen, wobei also wiederum die Branchiomerie als Einteilungsgrund zur Verwendung gelangt. Der Akusticus ist, seinem morphologischen Wesen nach, ein in den Dienst des Gehörsinnes, aber auch des großen Gleichgewichtsapparates getretener sensibler Hautnerv. Zu dieser Gruppe gehört als medialer motorischer Nerv, entsprechend seinem Ursprungskern, der N. abducens.

Der neunte, zehnte und elfte Hirnnerv: Glossopharyngeus, Vagus und Accessorius, machen die Vagusgruppe aus, wobei, wie für die Trigeminusgruppe, nur die überwiegende Stärke des betreffenden Nerven den Namen liefert.

Der Glossopharyngeus ist der Nerv des dritten Kiemenbogens.

Der Vagus ist dagegen der Nerv der noch folgenden Kiemenbögen, deren Einzelbestandteile zu einem mächtigen Gesamtnerven verbunden worden sind, Vagus und Glossopharyngeus haben je zwei Stammganglien, alle, soweit man es bis jetzt weiß, von übereinstimmender definitiver Textur.

Der Accessorius ist ein Nerv, welcher als gesondertes Gebilde erst in den höheren Abteilungen der Wirbeltiere zur Erscheinung gelangt; er gehört in eine und dieselbe Reihe mit dem motorischen Teil der Vaguswurzeln, jenem, der im Nucleus ambiguus seinen Ursprung nimmt.

Der zwölfte Hirnnerv: Hypoglossus, Kiemenbogengebilde versorgend, die zum Teil weiter rostral gelegen sind, als das Versorgungsgebiet des Glossopharyngeus und Vagus, entspricht, wie schon J. Müller vermutet hat, einigen Spinalnerven, denen meist die dorsale (sensible) Wurzel fehlt, welche sich zu dem einzigen Hypoglossus zusammengeballt und durch sekundäre Aufnahme in das Kopfgebiet zu einem Hirnnerven umgebildet haben.

Sichergestellt ist diese Auffassung durch Froriep, welcher zuerst (bei Embryonen) die sensiblen Ganglien des Hypoglossus aufgefunden hat.

Wie die unter Frorieps Leitung angestellten vergleichenden Untersuchungen von W. Beck gezeigt haben, trägt der ventrale Hypoglossusstamm seine Zusammensetzung aus mehreren gleichwertigen Spinalnerven auch im erwachsenen Zustande noch zur Schau dadurch, daß er sich aus mehreren Gruppen von Wurzelfäden bildet, die erst beim Austritt durch den Schädel zu einem einheitlichen Stamm verschmelzen (am deutlichsten bei den Ungulaten, mit in der Regel drei Abteilungen). Mit den dorsalen Wurzeln steht es eigentümlich. Die rostrale ventrale Wurzelgruppe des Hypoglossus hat nie eine zugehörige dorsale Wurzel. Die mittlere Wurzel hat nur selten eine dorsale Wurzel. Konstant dagegen findet sich bei gewissen Säugern (z. B. beim Schwein) eine dorsale Wurzel, welche dem kaudalsten Wurzelgebiet angehört, mit einem Ganglion, dem Ganglion hypoglossi von Froriep. Die dorsale Wurzel des N. cervicalis I scheint bei allen Säugetieren zwar embryonal angelegt zu werden; bei den einen persistiert sie darauf, bei den anderen wird sie rudimentär oder sie schwindet ganz.

Wie verhält es sich beim Menschen? Die ventralen Wurzelfäden sind meist in zwei Bündel geteilt; manchmal ist sogar der Canalis hypoglossi des Occipitale anfänglich noch in zwei Abschnitte getrennt; häufiger sind zwei durale Eingänge da. Eine dorsale Wurzel war in keinem Falle (von 32) nachzuweisen; doch kann sie vorkommen (Chiarugi, Kazzander). Die dorsale Wurzel des N. cervicalis I kann beim Menschen ganz fehlen; in den meisten Fällen ist aber eine schwache dorsale Wurzel vorhanden und immerhin ein rudimentäres Gebilde zu nennen. Durch die ganze Reihe läßt sich der Rückbildungsvorgang der ersten dorsalen Spinalnervenwurzel auf allen seinen Stufen nachweisen. Bei den Ungulaten und Karnivoren sehen wir die Gruppe der occipitalen Spinalnerven erst auf dem Wege, sich umzugestalten zu dem rein ventralen Hypoglossus. Von den Halbaffen an, durch Nager, Insektivoren und Affen, schreitet der für die Occipitalregion hier bereits vollendete Rückbildungsvorgang auf die Halsgegend weiter fort und gestaltet auch den N. cervicalis I zu einem rein ventralen Nerven.

Literatur.

Beck, W., Über den Austritt des N. hypoglossus und N. cervicalis I usw. Anat. Hefte Nr. 18, 1895. — Froriep, A., Entwicklungsgeschichte des Wirbeltierkopfes. Verh. anat. Ges. 1902. — Derselbe, Einige Bemerkungen zur Kopffrage. Anat. Anz., 21. Bd., 1902. — Hatschek, B., Die Metamerie des Amphioxus und Ammocoetes; ebendaselbst. — Kupffer, C. v., Studien zur vergleichenden Entwicklungsgeschichte des Kopfes der Kranioten. 1. und 2. Heft, München 1893. — Derselbe, Entwicklungsgeschichte des Kopfes. In: Ergebnisse der Anatomie und Entwicklungsgeschichte. 1896. — Pinkus, F., Die Hirnnerven von Protopterus annectens. Morphol. Arbeiten von G. Schwalbe, 4. Bd., 1894. — Der N. hypoglossus (u. a) hat zwei dorsale Wurzeln, die mit Ganglien versehen sind, und zwei ventrale Wurzeln, er hat dieselben Äste wie alle Spinalnerven und führt außerdem Zweige zur Zunge und zum Plexus brachialis. — Rabl, C., Über den gegenwärtigen Stand der Frage über die Metamerie des Wirbeltierkopfes. Verhandlungen der Anatomischen Gesellschaft 1892. In diesem Bericht ist auch die frühere Literatur angegeben. — Sewertzoff, A. N., Zur Entwicklungsgeschichte des Ceratodus Forsteri. Anat. Anz., 21. Bd., 1902. S. stellt u. a. das Vorhandensein eines kleinen, mit Ganglion versehenen N. praeopticus bei Ceratodus fest.

V. Das vegetative, sympathische oder Gangliennervensystem. Systema nervorum sympathicum.

Gleich den meisten bisher betrachteten Teilen des Nervensystems läßt auch das sympathische System eine segmentale Anordnung seiner Bestandteile deutlich erkennen. Fig. 314. Denn es besteht:

1. Aus einer jederseits längs der Wirbelsäule gelagerten großen Anzahl (20—25) Ganglien, Ganglia trunci sympathici, welche miteinander durch kurze, längslaufende Verbindungsstränge, Zwischenstränge, Rami intergangliares, zu je einem Längsstrang, dem sogen. Grenzstrang oder Stammstrang des Sympathicus, Truncus sympathicus, verbunden sind.

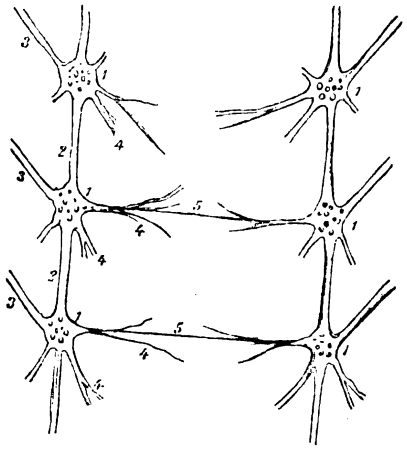

Fig 314.

Schema des Sympathicus.

1, 1, Ganglien des Grenzstranges; 2, 2 Zwischenstränge, Rami intergangliares; 3 Rami communicantes; 4 periphere Zweige der Ganglien; 5 quere Verbindungen der Ganglien beider Seiten, Rami transversi.

2. Aus Rami communicantes, d. h. Nerven welche den Grenzstrang mit dem cerebrospinalen Nervensystem in Verbindung setzen.

3. Aus sehr zahlreichen peripheren Zweigen, welche von den verschiedensten Stellen des Grenzstranges ausgehen, in die Peripherie ziehen, hier mit cerebrospinalen Nerven wieder an vielen Orten in Verbindung treten, sowie zur Geflechtbildung, Plexus sympathici, und zur Aufnahme kleiner und großer Ganglien in die Geflechte, Ganglia plexuum sympathicorum, große Neigung haben. Letztere führen auch den Namen periphere Ganglien des Sympathicus, gegenüber den Ganglien des Grenzstranges.

4. Aus variablen queren Verbindungszweigen, Rami transversi, welche die Grenzstränge beider Seiten miteinander in Zusammenhang bringen. Sie sind nur an einigen Abteilungen des Sympathicus eine regelmäßigere Erscheinung, wie im Lumbal- und Sakralteil desselben.

Da das sympathische System sich über alle großen Körperabteilungen erstreckt, so unterscheidet man an ihm einen Kopf-, Hals-, Brust-, Bauch- und Beckenteil.

1. Der Grenzstrang und seine Ganglien.

Der Grenzstrang des Sympathicus liegt teils neben der Wirbelsäule, teils an der Schädelbasis und erstreckt sich vom Kopf bis zum Steißbein.

A. Halsteil. Figg. 241, 244, 315.

Am Hals kommen jederseits in der Regel drei Grenzstrangganglien vor, ein oberes, mittleres und unteres, doch sind sie durch Verschmelzung aus acht segmentalen Ganglien hervorgegangen.

1. Das obere Halsganglion, Ganglion cervicale superius. **Figg. 241, 244, 315.**

Es ist eine platte, spindelförmige Anschwellung von 25—30 mm Länge, 6—8 mm Breite und 3—5 mm Dicke, welche vor den Querfortsätzen des 2. und

3. Halswirbels, vor dem M. longus capitis und der Fascia praevertebralis, hinter der A. carotis interna, medial vom Vagusstamm liegt.

Das kraniale Ende des Ganglion hängt mit dem Kopfteil des Sympathicus zusammen; das kaudale Ende setzt sich in der Höhe des vierten, manchmal erst des fünften Halswirbels in einen Nervenstamm fort, welcher in seltenen Fällen auch doppelt gefunden wird und eine Verbindung mit dem mittleren Ganglion herstellt. Letzteres Ganglion kann fehlen, dann geht jener Nervenstamm, der Ramus intergangliaris inferior des Ganglion superius, in das untere Halsganglion über. Das Ganglion superius zeigt nicht selten Einkerbungen, als Andeutungen einer Zerlegung in mehrere Stücke; wie es denn in Wirklichkeit mindestens einem Komplex von 4 segmentalen Sympathicusganglien entspricht.

2. Das mittlere Halsganglion, Ganglion cervicale medium. Figg. 241, 244, 315.

Das mittlere Halsganglion hat meist ovale Form, liegt in der Höhe des 6. Halswirbels, an der vorderen medialen Seite des Truncus thyreocervicalis oder der A. thyreoidea inferior selbst, und wechselt an Größe; es kann durch 2 bis

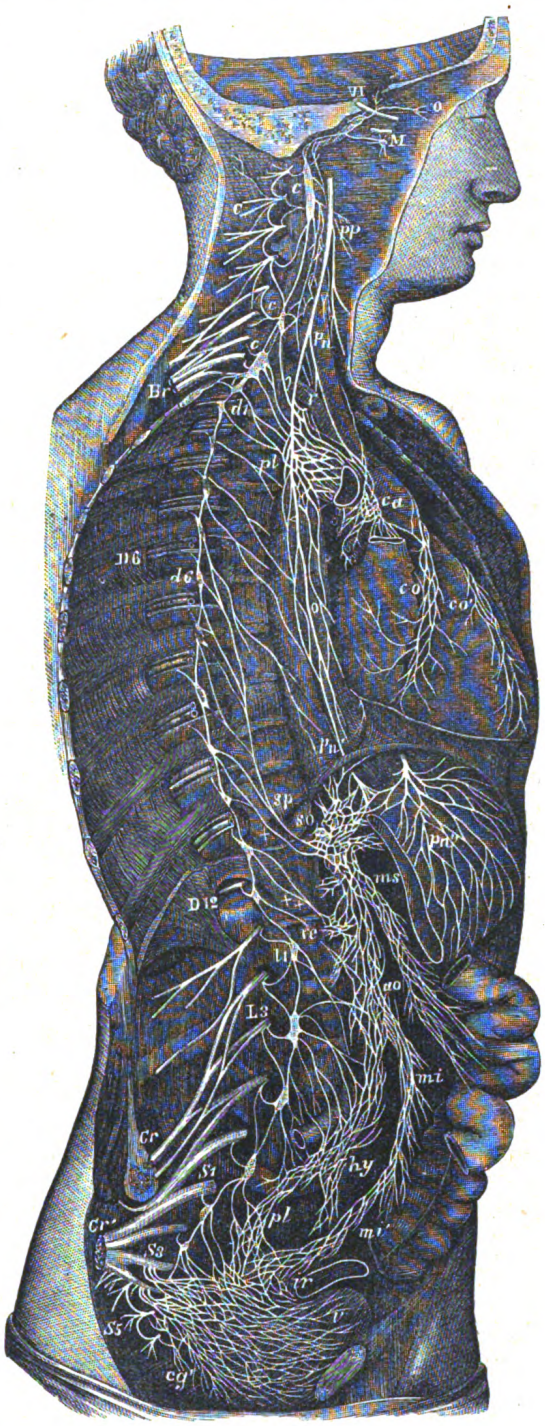

Fig. 315.

Fig. 315. Schematische Übersicht des sympathischen Grenzstranges der rechten Seite und seiner Verbindungen mit den sympathischen Geflechten der Brust-, Bauch- und Beckenhöhle. 1 : 4.

Cerebrospinalnerven: *VI* N. abducens; *o* Ganglion ciliare; *M* zweiter Ast des Trigeminus mit dem Ganglion sphenopalatinum; *C* Plexus cervicalis; *Br* Plexus brachialis; *D* 6 sechster, *D* 12 zwölfter Interkostalnerv; *L* 3 dritter Lendennerv; *S* 1, *S* 3, *S* 5 erster, dritter, fünfter Sakralnerv; *Cr* N. femoralis; *Cr'* N. ischiadicus; *pn*, *pn'* N. vagus; *r* N. recurrens. — Grenzstrang: *c* oberes, *c'* mittleres, *c''* unteres Halsganglion; *d* 1 erstes, *d* 6 sechstes Brustganglion; *l'* erstes Lumbalganglion; *cg* Ganglion coccygeum. — Geflechte: *pp* Plexus pharyngeus; *pl* Plexus bronchialis posterior; *ca* Plexus cardiacus; *co* Plexus coronarius ant.; *co'* Plexus coronarius post.; *o* Plexus oesophageus; *sp* N. splanchnicus major; † N. splanchnicus minor; †† N. splanchnicus tertius; *so* Plexus coeliacus; *re* Plexus renalis; *pn''* Plexus gastricus aus dem linken Vagus; *ms* Plexus mesentericus superior; *ao* Plexus aorticus abdominalis; *mi* Plexus mesentericus inferior; *mi'* seine Verbindung mit *ir*, dem Plexus haemorrhoidalis; *hy* Plexus hypogastricus superior; *pl* Plexus hypogastricus inferior; *v* Plexus vesicalis.

3 kleinere Ganglien ersetzt werden, aber auch ganz fehlen. Sein Ramus intergangliaris inferior ist gewöhnlich doppelt und umgreift die A. subclavia. Die so entstehende Schlinge hat den Namen Ansa subclavia (Vieussenii). Der hintere Verbindungsfaden ist der stärkere und zieht geradenwegs zum unteren Halsganglion; der vordere ist schwächer und umgreift die A. subclavia im Bogen.

3. Das untere Halsganglion, Ganglion cervicale inferius. Figg. 241, 244, 315.

Es hat seine Lage in der Vertiefung zwischen dem Querfortsatz des letzten Halswirbels unter der ersten Rippe, hinter der A. subclavia und der Wurzel der A. vertebralis. Es ist größer als das vorige, von unregelmäßig sternförmiger Gestalt, kann sich dem ersten Brustganglion bis zur Berührung nähern und mit ihm zusammenfließen. Fig. 241.

A. Mannu, Ricerche anatomo-comparative sul Simpatico cervicale usw. Internat. Monatsschr., 30. Bd., 1913.

B. Brustteil. Figg. 241, 244, 315. Abt. IV, Figg. 279, 280.

Der Brustteil des Grenzstranges umfaßt jederseits eine Reihe von 11—12 Ganglien, Ganglia thoracalia.

Sie liegen neben der Wirbelsäule, vor den Rippenköpfchen, bald näher dem oberen, bald näher dem unteren Rippenrande. Die beiden unteren Ganglia thoracalia nähern sich der Wirbelsäule und liegen an der Seitenfläche der beiden letzten Brustwirbel. Sie alle sind durch einfache Rami intergangliares miteinander vereinigt.

Der Brustteil des Grenzstranges wird von der Pleura costalis bedeckt und liegt somit außerhalb des hinteren Mittelfellraumes. Das erste Brustganglion, Ganglion thoracale primum, ist das größte und verschmilzt nicht selten mit dem unteren Halsganglion; nicht selten auch verschmilzt mit ihm das zweite Brustganglion. Die Brustganglien besitzen eine dreieckige oder spindelförmige Gestalt und sind dem Angegebenen zufolge deutlich segmental angeordnet.

C. Bauch- oder Lendenteil. Figg. 244, 284, 315.

Vom Ganglion thoracale XII setzt sich der Stamm des Grenzstranges in die Bauchhöhle fort und durchzieht dabei den zwischen dem medialen und lateralen Lendenschenkel des Zwerchfelles befindlichen Schlitz oder durchbricht den lateralen Schenkel selbst.

So gelangt die Pars abdominalis des Grenzstranges auf die Vorderfläche der Lendenwirbelkörper, liegt hier unmittelbar medial von den Psoasursprüngen, und zwar rechterseits hinter der V. cava inferior, linkerseits neben der Aorta. Der Lendenteil des Grenzstranges enthält 4—5 Ganglia lumbalia von spindelförmiger oder ovaler Gestalt; das letzte ist gewöhnlich das größte.

D. Beckenteil. Fig. 315.

Die Pars abdominalis des Grenzstranges setzt sich in die Pars pelvina fort. Meist sind vier, seltener fünf Ganglia sacralia und ein Ganglion coccygeum vorhanden.

Die Pars sacralis liegt auf der ventralen Fläche des Kreuzbeines, medial von den Foramina sacralia anteriora. Die Grenzstränge beider Seiten nähern sich dabei allmählich einander. Das kaudale Ende, Pars coccygea, verhält sich verschieden.

Nach Henle ist eine Vereinigung des rechten und linken untersten Kreuzknotens durch eine kaudalwärts konvexe Schlinge, Ansa sacralis, das häufigere Vorkommnis. In dem Geflecht aber sind regelmäßig kleine Ganglien enthalten. In anderen Fällen (nach Schumacher in der Regel) kommt ein wohlausgeprägtes kleines, unpaares, auf der Mitte der Ventralfläche des 1. Steißwirbels gelegenes Ganglion vor, Ganglion coccygeum, welches Andeutungen einer Teilung in zwei Ganglien zeigen kann.

Im ganzen also sind im Rumpfteil des Sympathicus jederseits 20—25 Grenzstrangganglien untergebracht.

S. v. Schumacher, Über die Nerven des Schwanzes usw. Sitzber. Akad. Wiss. Wien. 114. Bd., Abt. III, 1905.

Abarten: Der Grenzstrang kann an einzelnen Stellen unterbrochen sein, d. h. die Rami intergangliares fehlen. Nach Bischat ist dies am häufigsten im Brustteil der Fall. Bei manchen Tieren bleibt die gegenseitige Verbindung der Grenzstrangganglien auf größere und kleinere Strecken normalerweise aus, so bei Schlangen (J. Müller).

2. Rami communicantes.

Sie sind bereits als Äste des cerebrospinalen Systemes geschildert worden, setzen letzteres und das sympathische System miteinander in Verbindung, führen dem Sympathicus Fasern der vorderen und hinteren Wurzeln der Hirn- und Rückenmarksnerven zu, bringen aber andererseits auch Fasern des Sympathicus in die drei übrigen typischen Äste der cerebrospinalen Nerven hinein. Siehe oben S. 376 und Figg. 248, 249.

3. Die peripheren Verzweigungen des Sympathicus.

A. Halsteil.

1. **Äste und Verbindungen des Ganglion cervicale superius.** Fig. 241, 244, 315, 316.

a) Obere Äste.

N. caroticus internus; er dringt mit der A. carotis interna in den Canalis caroticus ein.

N. jugularis; er zieht zum Foramen jugulare und teilt sich in zwei Äste, von welchen der eine zum Ganglion jugulare n. vagi, der andere zum Ganglion petrosum n. glossopharyngei verläuft.

b) Untere Äste.

N. intergangliaris inferior, langer Verbindungsstrang zum Ganglion cervicale medium, oder (wenn dieses fehlt) zum Ganglion cervicale inferius.

N. cardiacus superior. Er verstärkt sich oft durch einen vom vorigen sich ablösenden Zweig, zieht medial vom vorigen vor dem M. longus colli herab und gelangt hinter der A. thyreoidea inferior zur oberen Brustapertur. Rechterseits zieht er hierauf längs der A. anonyma, linkerseits längs der A. carotis communis sinistra zum

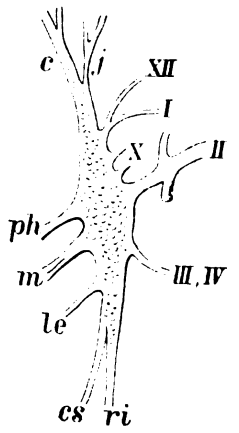

Fig. 316.

Ganglion cervicale superius des Sympathicus (links).

c N. caroticus internus, sich in einen R. internus und externus teilend und in den Canalis caroticus eintretend; *j* N. jugularis für das Ggl. petrosum n. glossopharyngei und das Ggl. jugulare n. vagi; *XII* u. *I* Rami communicantes mit dem Hypoglossus und ersten Halsnerven; *X* Verbindungszweige mit dem Ggl. nodosum n. vagi; *II*, *III*, *IV* Rami communicantes mit dem Ramus anterior n. cervicalis II–IV; *ri* Ramus intergangliaris inferior; *cs* N. cardiacus superior; *le* Verbindungszweig zum N. laryngeus sup.; *m* Nn. carotici externi; *ph* Ramus pharyngeus zum Plexus pharyngeus, großenteils den Rami communicantes der Halsnerven entstammend.

Herzgeflecht. Während seiner Halsbahn geht er mehrfach Verbindungen ein mit den oberen Herzästen des Vagus sowie dessen Kehlkopfästen und gibt zahlreiche Äste [Nn. thyreoidei supp. (Bräucker)] zur Schilddrüse. Bei seiner Einsenkung in den oberflächlichen Teil des Plexus cardiacus trifft er am konkaven Rande des Arcus aortae auf ein einfaches oder doppeltes Ganglion; im letzteren Falle pflegt das rechte das größere zu sein. Ist das Ganglion einfach, so erreicht es eine Länge von 5—6 mm und wird alsdann Ganglion cardiacum (Wrisbergi) genannt. Zuweilen findet sich schon oberhalb im Stamme des N. cardiacus superior ein kleines Ganglion, das Ganglion cardiacum superius.

c) Hintere Äste:

ein einfacher oder doppelter kurzer, aber starker Verbindungszweig mit dem Ganglion nodosum n. vagi;

ein Verbindungszweig mit dem Hypoglossus und starke Verbindungen mit den drei bis vier oberen Halsnerven (es sind die zugehörigen Rami communicantes).

d) Vordere Äste:

1. Nn. carotici externi, 2—3 Stämmchen, welche in der Gegend des Ursprunges der A. occipitalis an die Carotis externa herantreten, sie umgreifen und unter Plexusbildung teils abwärts, teils aufwärts begleiten. Der absteigende Teil entsendet:
   - α. einen Zweig zu dem im Teilungswinkel der Carotis communis gelegenen Glomus caroticum und entwickelt:
   - β. den die A. thyreoidea superior umstrickenden Plexus thyreoideus superior, welcher mit dem Gefäß zur Schilddrüse gelangt.

Die aufsteigenden Zweige sind stärker und entwickeln:

- γ. den Plexus caroticus externus. Dieser begleitet die Carotis externa aufwärts bis zu ihrer Teilungsstelle und enthält an der Abgangsstelle der A. auricularis posterior ein kleines Knötchen, Ganglion temporale (Scarpae);
- δ. den Plexus lingualis, welcher die A. lingualis begleitet;
- ε. den Plexus maxillaris externus für die A. maxillaris externa und ihre Äste. Mit der A. submentalis gelangen Fäden zum Ganglion submaxillare n. trigemini als Radix sympathica ganglii submaxillaris;
- ζ. den Plexus pharyngeus ascendens für die A. pharyngea ascendens;
- η. den Plexus occipitalis für die A. occipitalis;
- ϑ. den Plexus auricularis posterior für die A. auricularis posterior;
- ι. den Plexus temporalis superficialis für die A. temporalis superficialis;
- $\varkappa$. den Plexus maxillaris internus für die A. maxillaris interna und ihre Äste;
- λ. den Plexus meningeus; er begleitet die A. meningea media, nimmt den N. meningeus (medius) vom 2. Trigeminusast und den N. spinosus vom 3. Trigeminusast auf und entsendet einen Faden zum Ganglion oticum (Arnold).

2. Rami laryngopharyngei, 2—3.

Diese starken Äste enthalten deutlich zum Teil unmittelbare Fortsetzungen der Rami communicantes der oberen Hälfte der Halsnerven.

3. Verbindungsfäden mit dem N. laryngeus superior des Vagus.

2. Äste und Verbindungen des Ganglion cervicale medium. Figg. 241, 244, 315.

a) Rami intergangliares, ein superior und zwei inferiores;

b) Rami communicantes von CV und VI;

c) Nn. carotici, graue Fäden, die teils zur Carotis communis, teils zur A. thyreoidea inferior gelangen und dieselbe mit zwei Fäden aus dem unteren Halsganglion umspinnen. So entstehen der Plexus caroticus communis, von dem zahlreiche Äste zur Schilddrüse ziehen (Bräucker) und der mehrere kleine Ganglien führende Plexus thyreoideus inferior;

d) N. cardiacus medius. Er ist meist stärker als der obere lange Herznerv und entspringt bei Fehlen des Ganglion cervicale medium aus dem betreffenden Ramus intergangliaris. Dicht hinter der Carotis interna herabziehend, gelangt er vor oder hinter der A. subclavia zum Plexus cardiacus. Er gibt Äste zur Schilddrüse ab [Nn. thyreoidei medii (Bräucker)]. Zuweilen erhält er in der Brusthöhle ein länglich-rundes Knötchen, das Ganglion cardiacum medium (Arnoldi).

3. Äste und Verbindungen des Ganglion cervicale inferius. Figg. 241, 244, 315.

Die Äste der beiden unteren Halsganglien sind, wie letztere selbst, gewöhnlich nicht streng sämtlich voneinander zu trennen; sie sind im übrigen den vorhergehenden ähnlich.

a) Rami intergangliares;

b) Rami communicantes;

c) Äste zur A. thyreoidea inferior und besonders zahlreiche Zweige zur A. vertebralis, um welche sie den Plexus vertebralis entwickeln. Dieses starke Geflecht erhält Verbindungen von den Halsnerven, welche bei den unteren Halsnerven ansehnlicher sind als bei den oberen und während seines Verlaufes im Canalis intertransversarius zu ihm gelangen. Der Plexus vertebralis zieht mit der Arterie kranialwärts zu deren Gehirnästen;

d) die zur A. subclavia und ihren Ästen ziehenden Nerven bilden den Plexus subclavius. Aus diesem und dem Ganglion zieht ein stärkerer Zweig zur Schilddrüse [N. thyreoideus inf. (Bräucker)]. Von ihm gelangt ein Fädchen zum unteren Epithelkörperchen.

e) um die A. mammaria int. befindet sich der Plexus mammarius int.;

f) N. cardiacus inferior, aus dem unteren Halsganglion;

g) N. cardiacus imus, aus dem ersten Brustganglion (letzterer Herznerv bestritten). f) u. g) können sich miteinander zu einem gemeinsamen Stämmchen verbinden. Sie gelangen nach kurzem Verlaufe, der linke hinter dem Arcus aortae, der rechte hinter der A. anonyma, zum tiefen Herzgeflechte.

Plexus cardiacus. *Figg. 244, 315, 317—320.*

Zum Geflecht der Herznerven treten die aus dem Stamme des N. vagus, aus dem N. laryngeus superior, laryngeus inferior (oder Plexus pulmonalis), sowie

die aus den drei Halsganglien (und dem ersten Brustganglion des Sympathicus beider Seiten entspringenden Herzäste zusammen. Über den bisweilen vorkommenden Herzast des N. hypoglossus siehe oben S. 298. Zahl und Stärke der Herzäste beider Seiten können sich sehr ungleich verhalten; ebenso sind die Herznerven in verschiedenen Fällen nach Zahl und Stärke, Abgang und Verbindungen veränderlich. Doch prägen sich hierin nur oberflächliche Unterschiede aus.

Bei ihrem Eintritt in die Brusthöhle nähern sich die Nn. cardiaci beider Seiten und bilden mittels zahlreicher Anastomosen ein weitmaschiges Geflecht, das Herzgeflecht, Plexus cardiacus, an welchem eine oberflächliche und eine tiefe Schicht, die jedoch miteinander zusammenhängen, unterschieden werden können.

1. Das oberflächliche Herzgeflecht, Plexus cardiacus superficialis, wird besonders von den oberen Herznerven gebildet, dehnt sich mehr nach der linken Seite aus, bedeckt den konkaven Rand des Arcus aortae und die Teilungsstelle der A. pulmonalis und schließt an dieser Stelle ein doppeltes oder (größeres) einfaches Ganglion ein, das Ganglion cardiacum (Wrisbergi), welches als makroskopisches Ganglion übrigens auch fehlen kann.

2. Das tiefe Herzgeflecht, Plexus cardiacus profundus, liegt weiter rechts, zugleich etwas höher als das oberflächliche, unmittelbar hinter dem Aortenbogen, zwischen ihm und der Teilungsstelle der Trachea, oberhalb der A. pulmonalis. Der tiefe Plexus ist dichter und stärker als der oberflächliche.

Von beiden Abteilungen des Plexus cardiacus entwickeln sich nach verschiedenen Seiten hin Verbindungs- und periphere Zweige.

a) Verbindungszweige mit den Plexus trachealis und bronchialis;
b) Zweige für den Stamm der Aorta und Pulmonalis, Rami pulmonales. Letztere begleiten als Plexus pulmonalis die Äste der Arterie und stehen mit den Plexus pulmonales des N. vagus in Verbindung;
c) Zweige zur Wand der Vorhöfe;
d) der Plexus coronarius cordis anterior et posterior.

Der Plexus coronarius cordis anterior besteht aus Fäden, welche die Wurzel der Aorta umfassen, die A. coronaria dextra erreichen und unter reicher Geflechtbildung dem Verlaufe dieser Arterie folgen; zahlreiche Fäden gelangen von hier aus absteigend zur rechten Kammer, minder zahlreiche zum rechten Vorhofe. Der Plexus coronarius cordis posterior, stärker als der vorige, gelangt hinter der A. pulmonalis zum Anfangsteil der A. coronaria sinistra und erstreckt sich entlang der Bahn dieses Gefäßes. Er entsendet in ähnlicher Weise, wie der rechte, aufsteigende Zweige zu dem linken Vorhofe, absteigende zur linken Kammer.

Die Plexus coronarii sind im Bereich des Sulcus coronarius und an den Vorhofsgeflechten reichlich mit mikroskopischen Ganglien versehen. Alle diese Ganglien liegen oberflächlich unter dem Epikardium und dringen von hier aus nur in geringe Tiefen vor.

Die Entdeckung der Herzganglien verdanken wir Remak, welcher sie zuerst im rechten Herzohre des Kalbes auffand.

Endigung des Herznerven.

Die Herzmuskulatur nimmt ihrem Baue nach eine Zwischenstellung zwischen der gestreiften Muskulatur des Körpers und der glatten ein (siehe Abt. I, S. 127). Die Endigung der den Herz-

muskel versorgenden motorischen Nerven stimmt jedoch mit derjenigen Form überein, welche den glatten Muskeln zukommt: motorische Endplatten sind nicht vorhanden.

Wie Cajal mit Benutzung der schnellen Golgischen Methode zeigte, bilden die motorischen Herznervenfasern bei Reptilien, Batrachiern und Säugern perizellulare Endplexus, welche jenen der glatten Muskulatur vergleichbar sind. Allen diesen Nervenfasern fehlt das Myelin. Ihre sehr varikösen terminalen Fibrillen endigen an der Oberfläche der Muskelzellen mit kleinen Anschwellungen.

Diese Befunde wurden später von Retzius bestätigt. Die Nerven laufen als feine marklose Fasern den Muskelbündeln entlang, umspinnen dieselben und verzweigen sich hier und da dichotomisch. Die Endäste sowohl, wie die im ganzen nicht besonders zahlreichen Seitenäste dringen zwischen die Muskelzellenstränge hinein und endigen mit knotig varikösen feinen Endfibrillen an den Muskelzellen. Daß sie alle Muskelzellen innervieren, ist kaum möglich; es werden viele Muskelzellen

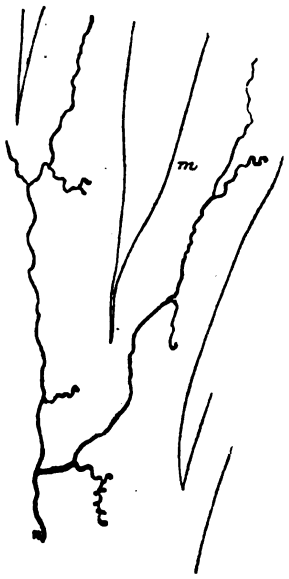

Fig. 317.

Fig. 317. **Nervenendigung im Herzen des Frosches.** (G. Retzius.) *m* Muskelbündel; *n* Nervenfaser.

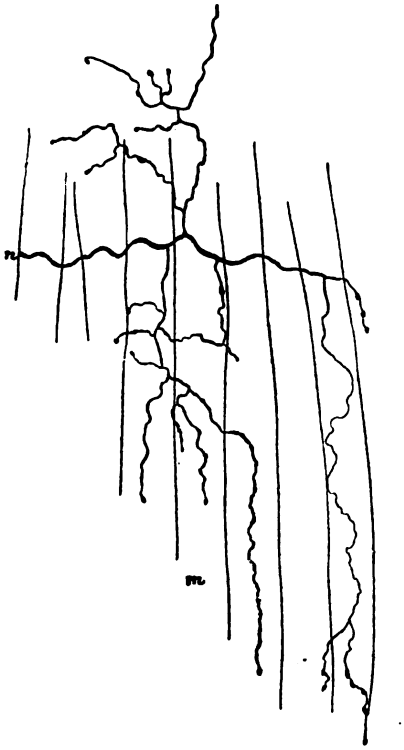

Fig. 318.

Fig. 318. **Nervenendigung im Herzen der Maus.** (G. Retzius.) *m* Muskelbündel; *n* Nervenfaser.

gefunden, welche auch bei reichlichster Färbung der Nerven von keinen Nervenfaserenden berührt werden. Die Erregung der letzteren würde dann keine unmittelbare, sondern eine mittelbare sein. Fig. 317.

Das Herz der Säuger zeigt ganz entsprechende Verhältnisse, wie das Beispiel vom Herzen der Maus es vor Augen stellt. Fig. 318.

Das Herz enthält jedoch nicht nur motorische Nerven und Nervenendigungen; auch das Pericardium und Endocardium sind mit Nerven ausgestattet. Was diejenigen des Endocard der Säugetiere betrifft, so entspringen sie nach A. Smirnow aus den Ästen des Myocardium. Die Mehrzahl der Fasern ist marklos. Unmittelbar unter dem Myocard bilden die Ästchen ein weitmaschiges subendocardiales Geflecht, von welchem feinere Bündel ausgehen. Dann folgen in der Tiefe des Endocardium enthaltene, eigentliche Endocardialnervengeflechte; feinere Bündel und einzelne Fasern, welche davon ausgehen, vereinigen sich zu einem subendothelialen Geflecht.

Die markhaltigen Fasern und ihre Äste endigen in verschiedener Tiefe des Endocard mit sensiblen Endbäumchen.

Es verbreiten sich bekanntlich, wie neuerdings V. Schmidt feststellte, Nerven im Pericardium, Myocardium und Endocardium:

Vom Plexus epicardiacus dringen feine Fasern gegen das Epithel des Epicardium vor und endigen frei zwischen und unter den Epithelzellen.

Die dem Myocardium angehörigen Nerven bilden einen Generalplexus im Myocardium, mit 3 Teilen, wie sie von L. Gerlach beschrieben wurden als fundamentaler, perimuskulärer und intermuskulärer Plexus.

Im Myocardium kommen aber auch Fasern vor, welche die Arterien und Venen mit zwei Geflechten versorgen.

Unter dem Endocard gibt es ein nervöses Geflecht; auch im Endocard gibt es ein besonderes Geflecht, sogar unter dem Endothel ist ein besonderes Geflecht vorhanden; sie alle bilden die Smirnowschen Herzgeflechte (Figg. 319, 320). Auch in den Vorkammern und Herzohren kommen diese Geflechte vor.

Die Endverzweigung im Myocard geschieht unter Ausbildung kleiner terminaler Noduli, die mit den Muskelzellen in Kontakt stehen. Auch gabelförmige Verzweigungen kommen vor. Diese sind analog einer früheren Entwicklungsstufe der motorischen Endplatten der gestreiften Muskeln. Im Bindegewebe des Myocard kommen terminale Endbüsche vor, die von einzelnen

Fig. 319.

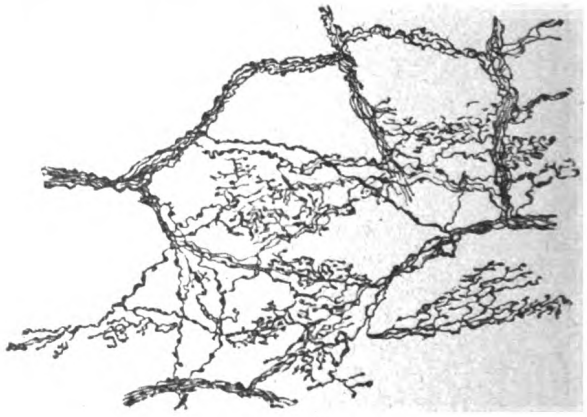

Fig. 320.

Fig. 319. **Sensible Nervenendigung aus dem Vorhofsendocard des Hundes.** (Atrium dextrum), mit einer marklosen, später markhaltigen Nervenfaser in Verbindung.

Fig. 320. **Kleines Stück des Endocardialgeflechtes aus dem linken Vorhof der Katze.** (Al. Smirnow.) Von diesem Geflecht gehen marklose, zum Teil variköse Fädchen aus, die mit Endverästelungen in Verbindung stehen.

Fasern ausgehen (Smirnow). Im Myocardium der Ventrikel sind kleine multipolare Nervenzellen zerstreut, deren Neurit sich zu einem Nervenstämmchen begibt. Die Nervenzellen der extracardialen Ganglien sind von perimuskulären Nervengeflechten umgeben, von welchen mindestens zwei Nervenfasern ausgehen. Der eine Teil solcher Fasern zieht zum Myocardium.

Dicht unter dem Pericardium liegen viele Nervenstämmchen, die überwiegend aus markhaltigen, teilweise aus marklosen Fasern bestehen. Die Endapparate werden gebildet von einem Netze von Nervenfäden, zwischen denen sternförmige Bindegewebszellen als Stützapparate gelagert sind. Von diesen Netzen können sich Fäden abzweigen, welche neue Endapparate bilden. Die Anzahl der letzteren ist überaus groß. Im Endocard liegen Endapparate der gleichen Art (Smirnow).

Dicht unter dem Endothel der Blutgefäße, aber auch in der Adventitia, kommen ebenfalls solche Endapparate vor.

Schmidt, Victor, Die Innervation des Herzens. Petersburg 1897 (russisch, mit französischer Zusammenfassung). — Smirnow, Al., Über die Endigungen im Herzen bei Amphibien und Säugetieren, Anat. Anz., 10. Bd.

B. Brust- und Bauchteil des Sympathicus.

1. Astbildung und Verbindungen.

Die Kette der Brust- und Lendenganglien des Sympathicus bringt folgende Äste und Verbindungen hervor:

1. Rami intergangliares, welche die Längsverbindungen zwischen den einzelnen Ganglien vermitteln;

2. Rami communicantes, welche die Verbindung mit den spinalen Nerven herstellen;

3. Äste zur Aorta thoracalis. Sie bilden ein Geflecht um dieselbe, Plexus aorticus thoracalis, welches kranial mit den peripheren Strahlungen zur Aorta aus dem Plexus cardiacus zusammenhängt, kaudal durch den Hiatus aorticus des Zwerchfelles mit der Aorta in die Bauchhöhle tritt und mit dem Plexus coeliacus in Verbindung steht.

Auch von der Pars lumbalis des Grenzstranges ziehen Äste teils zum Plexus renalis, großenteils aber zum Plexus aorticus abdominalis und Plexus hypogastricus. Nach Sappey dringen hier wie im Brustteil einzelne dieser Fäden auch in die Wirbelkörper ein.

4. Verstärkungsäste zum Plexus bronchialis posterior.

5. N. splanchnicus major. Die Brustganglien, vom 6. bis zum 9., senden je einen markweißen Ast von der Beschaffenheit spinaler Nerven medianwärts und abwärts aus (Abt. IV Fig. 279). Diese Äste treten nach und nach zu einem ansehnlichen Nerven, dem großen Eingeweidenerven, zusammen, welcher, gedeckt von der Pleura, auf den Wirbelkörpern herabläuft, durch den Lendenteil des Zwerchfelles (mit der V. azygos) in die Bauchhöhle gelangt und in das Ganglion coeliacum eintritt. Kurz vor seinem Durchtritt durch das Zwerchfell liegt ihm ein kleines Ganglion, Ganglion splanchnicum (Arnold), an, welches einen Teil der Fasern des Splanchnicus aufnimmt, feine Fäden zum Plexus aorticus und einen längeren Faden durch das Zwerchfell zum Plexus coeliacus sendet. Figg. 244, 315, 321.

Der N. splanchnicus major erhält seine markhaltigen Nervenfasern aus den Rami communicantes des 4. bis 9. Brustnerven. Sie ziehen, im Grenzstrange angelangt, an dessen medialer Seite herab und verlassen ihn früher oder später als Splanchnicuswurzeln. Der Splanchnicus ist jedoch kein reiner Spinalnerv, er enthält auch sympathische Fasern. Das Verhältnis der marklosen zu den markhaltigen Fasern ist nach Rüdinger 1:5.

Der N. splanchnicus erhält teils vasomotorische Nervenfasern (für die Darmgefäße), teils motorische Fasern (für die Darmmuskeln), teils sensible Fasern. Ein Teil der motorischen Fasern zeigt die Eigenschaft der Hemmungsnerven, indem ihre Reizung die Peristaltik hemmt; ein anderer Teil aber (excitierende) beschleunigt die Peristaltik.

6. N. splanchnicus minor (Figg. 244, 315, 321, Abt. IV Fig. 279). Er entspringt gewöhnlich mit zwei Wurzeln aus dem Grenzstrange, und zwar aus dem zehnten und elften Ganglion thoracale. Für die Abstammung seiner Fasern gilt im allgemeinen das über den Splanchnicus major Angegebene. Der kleine Eingeweidenerv durchsetzt das Zwerchfell entweder gemeinsam mit dem Splanchnicus major, oder lateral von ihm, medial vom Grenzstrange. In der Brusthöhle verbindet er sich zuweilen mit dem Splanchnicus major, gewöhnlich aber bleibt er selbständig und schickt jenem nur Verbindungsfäden zu. Endlich begibt er sich zu jenem Teile des Plexus coeliacus, welcher die Wurzel der A. renalis an ihrer oberen und hinteren Seite umgibt, und verbindet sich hier mit dem kleinen Ganglion renaliaorticum. Ein Zweig des Splanchnicus minor, der R. renalis, gelangt unmittelbar zum Plexus renalis. Dieser Zweig kann auch selbständig aus dem Grenzstrange entspringen und heißt dann N. splanchnicus minimus s. imus.

2. Die Geflechte des Brust- und Bauchteiles des Sympathicus.

1. Plexus aorticus thoracalis.

Er geht aus dem peripheren Teil des Plexus cardiacus hervor, soweit Äste von diesem zur Aorta ascendens gelangen. In die Fortsetzung dieses Geflechtes greifen jene Fäden ein, welche von den Brustganglien (teilweise auch vom N. splanchnicus major) zur Aorta ziehen. Durch den Hiatus aorticus dringt dieser lockere Plexus in die Bauchhöhle und hängt hier mit dem Plexus coeliacus zusammen.

2. Plexus coeliacus (Eingeweide- oder Sonnengeflecht, Cerebrum abdominale).

Dieses mächtige Geflecht umgibt die Ursprünge der Aa. coeliaca und mesenterica superior, erstreckt sich lateral bis zu den Nebennieren, aufwärts bis zum Hiatus aorticus, abwärts bis zur Wurzel der A. renalis. Der Plexus coeliacus liegt hiernach auf dem Anfangsteil der Aorta abdominalis, vor den medialen Schenkeln des Zwerchfelles. Figg. 244, 315, 321.

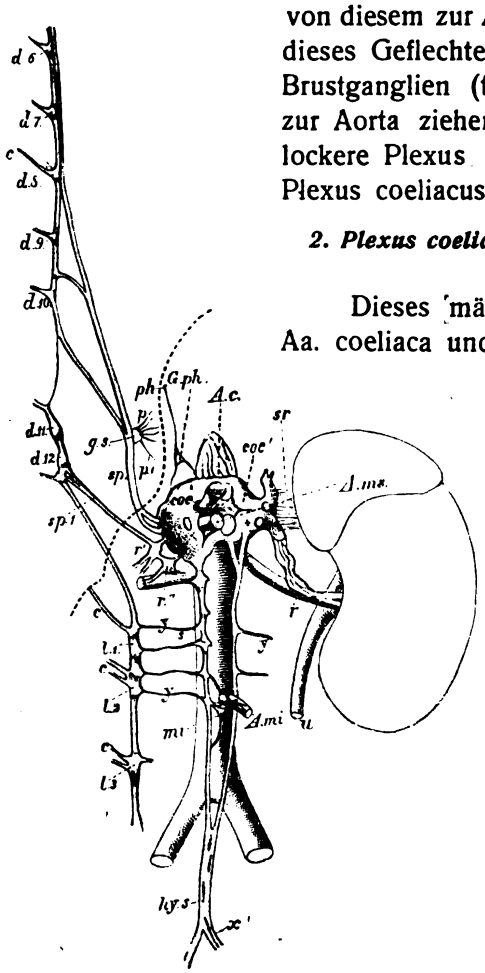

Fig. 321.

Nn. splanchnici und Bauchgeflechte des Sympathicus. Nach einem Präparat vom Kinde.

Die punktierte Linie zwischen *g.s* und *g.ph* bedeutet die Schnittlinie des Diaphragma. Links sind Nebenniere und Niere skizziert, rechts ein Teil des Grenzstranges mit den Nn. splanchnici dargestellt. *A.c* A. coeliaca; *A.ms* A. mesenterica superior; d_6, d_7—d_{12} sechstes bis zwölftes Brustganglion des Grenzstranges; l_1, l_2 und l_3 Lumbalganglien desselben; *c, c* Rami communicantes; *sp* N. splanchnicus major; sp_1 N. splanchnicus minor; *g.s* Ganglion splanchnicum; *p, p'* dessen periphere Fäden; *coe* rechtes, *coe'* linkes Ganglion coeliacum; *G.ph* Ganglion phrenicum; † Stelle der Einsenkung des linken N. splanchnicus major in die hintere Wand des G. coeliacum sinistrum; *s.r* Plexus suprarenalis; *r* Plexus renalis; *r', r''* Ganglion desselben auf der rechten Seite. Vom unteren Ende der Ganglia coeliaca entwickeln sich die beiden die Aorta begleitenden Stränge des Plexus aorticus abdominalis; *s* Ganglion des letzteren (G. spermaticum); *y, y* Verbindungsfäden mit dem Grenzstrange; *mi* Ganglion mesentericum inferius; *hy.s* Plexus hypogastricus; *x* Anfang des Plexus hypog. inferior; *u* Ureter.

Die Grundlage des Plexus coeliacus bildet ein paarig gelagertes, halbmondförmiges Ganglion von graurötlicher Farbe und ansehnlicher Größe, das Ganglion coeliacum. Die Konvexität dieses Ganglion ist lateralwärts, die Konkavität medianwärts gerichtet; der konvexe Rand reicht nahe bis zum medialen Rande der Nebenniere. Das linke Ganglion liegt näher der Mittellinie und teilweise auf der Aorta, das rechte ist mehr zur Seite gerückt und ruht in der Gegend

Die wichtigsten Wurzeln des Plexus coeliacus sind:

1. Die Nn. splanchnici.
2. Die abdominalen Äste der Nn. vagi, insbesondere des rechten (Rr. coeliaci).
3. Mehrere Zweige der letzten Brust- und der zwei obersten Lendenganglien.
4. u. 5. Oben hängt der Plexus coeliacus mit dem Plexus aorticus thoracalis zusammen, nachdem dieser in die Bauchhöhle eingetreten ist. Abwärts setzt er sich in den Plexus aorticus abdominalis fort.

der Spalte zwischen der medialen und der lateralen Zacke des Zwerchfelles. Durch eine Anzahl kurzer grauer Fäden sind beide Ganglia coeliaca, deren obere und untere Hörner ohnedies einander nahe liegen, in gegenseitige Verbindung gesetzt. Durch größere Annäherung, ein- oder doppelseitige Verschmelzung ergibt sich eine ringförmige Gestalt des Doppelganglion, welches dann auch Ganglion solare genannt wird. Durch zunehmende Einkerbungen kann andererseits eine mehr oder weniger weitgehende Zerklüftung in einzelne Stücke eintreten. Einige dieser isolierten Teile sind als besondere Ganglien beschrieben worden.

Besonders häufig zeigt sich ein kleiner isolierter Knoten an der rechten unteren Seite des Anfangsteiles der A. mesenterica superior, das unpaare Ganglion mesentericum superius; besonders häufig ist ferner ein anderer Knoten am oberen hinteren Umfange der A. renalis, das Ganglion renaliaorticum. In letzteres tritt, wie oben erwähnt, gewöhnlich der N. splanchnicus minor ein, während der Splanchnicus major, zuweilen in zwei Äste gespalten, die hintere Fläche des lateralen Teiles des Ganglion coeliacum aufsucht. Ein drittes unpaares Ganglion ist das Ganglion phrenicum, in der Nähe des oberen Endes der rechten Nebenniere an der unteren Fläche des Zwerchfelles gelegen. Als Ursachen der Zerklüftung machen sich im allgemeinen einmal die Einsenkung besonderer Wurzeln, sodann der Abgang besonderer Äste nach bestimmten Richtungen geltend. Die vielfache Kreuzung und Verkettung der Elemente, insbesondere die strahlige Richtung der zahlreichen Ausläufer rechtfertigt die ältere Benennung Sonnengeflecht, Plexus solaris.

Aus dem Plexus coeliacus gehen folgende, teils paarige, teils unpaare sekundäre Plexus hervor.

a) Paarige sekundäre Geflechte des Plexus coeliacus.

α. Plexus phrenicus. Er wird von Fäden gebildet, welche um die Aa. phrenicae inferiores ein lockeres Geflecht bilden und mit den Rami phrenicoabdominales des N. phrenicus in Verbindung treten. Rechts erfolgt diese Verbindung durch Vermittlung eines besonderen Ganglion, des bereits erwähnten Ganglion phrenicum. Letzteres ist nicht zu verwechseln mit den im Zwerchfell selbst gelegenen, in den Teilungswinkeln der Phrenicusverzweigung gelegenen kleinen Ganglien. Siehe S. 318.

β. Plexus suprarenalis.

Es sind dies zahlreiche, meist parallel laufende, zum großen Teil weiße Fäden, die vom lateralen Rande des Ganglion ausgehen, durch Fäden vom Plexus phrenicus verstärkt werden und sich in die hintere mediale Fläche der Nebenniere einsenken. Sie sind mit kleinen Ganglien versehen, durchziehen die Nebenniere in radiärer Richtung und bilden in deren Substanz ein Geflecht, in welchem einzelne zerstreute Ganglienzellen vorkommen.

γ. Plexus renalis.

Der mächtige Plexus renalis begleitet die A. renalis, entwickelt sich aus dem Plexus coeliacus und dem Anfang des Plexus aorticus abdominalis, ferner aus dem R. renalis des N. splanchnicus minor und aus Fäden der Pars lumbalis des Grenzstranges. Sie sind mit kleinen Ganglien versehen, den Ganglia renalia. Die Fäden sind meist grauer Art. Aus dem Plexus renalis geht ein Faden zum Ureter herab. Die Ureternerven enthalten Ganglienzellen in zerstreuter und zu kleinen Knötchen gehäufter Anordnung.

δ. Plexus spermaticus.

Er besteht aus grauen Fäden, die sich aus den Plexus renales und mesentericus superior abzweigen und durch Fäden aus dem Plexus aorticus abdominalis verstärkt werden. Die Vasa spermatica interna begleitend, gelangt er beim Manne zum Hoden, beim Weibe zum Ovarium und zum Fundus uteri. Hier verbindet er sich mit dem Plexus uterinus. Einer der Nervenfaserzüge gelangt auch zur Fimbria ovarica und zum äußersten Ende der Tuba uterina.

b) Unpaare sekundäre Geflechte des Plexus coeliacus.

ε. Plexus gastricus superior.

Er begleitet die A. gastrica sinistra, gelangt mit ihr zur kleinen Magenkurvatur, tritt hier mit den Plexus gastrici des Vagus in Verbindung und steht durch feine, auf die A. gastrica dextra übergehende Fasern mit dem Plexus hepaticus in Zusammenhang. Er enthält einzelne mikroskopische Ganglien (C. Krause).

ζ. Plexus hepaticus.

Das Lebergeflecht setzt sich aus Ästen besonders des rechten Vagus und des Plexus coeliacus zusammen. Starke, platte Stränge umgeben in Form eines engmaschigen Netzes die A. hepatica und die Ductus choledochus, hepaticus und cysticus, feine Äste gelangen auch zur Pfortader. In dem Geflecht sind kleine mikroskopische Ganglien und einzelne zerstreute Ganglienzellen enthalten. Mit den Ästen des Ductus hepaticus und der A. hepatica dringen zahlreiche feine Zweige ins Innere der Leber, welche überwiegend aus marklosen Fasern bestehen.

Abzweigungen des Lebergeflechtes folgen den Ästen der Arteria hepatica, die als A. gastrica dextra und A. gastroduodenalis bekannt sind, zur kleinen Kurvatur des Magens, zur großen Kurvatur desselben und zum Pankreas. Man nennt das der A. gastroduodenalis folgende Geflecht den Plexus gastricus inferior. Mit dem Ductus cysticus und der A. cystica dringen feine Nervennetze zur Gallenblase, welche im Körper und Grunde derselben Ganglienzellen führen. Dieser Plexus liegt teils zwischen der Serosa und Muscularis, teils zwischen der letzteren und der Mucosa (L. Gerlach).

η. Plexus lienalis.

Das Milzgeflecht bezieht seine Fäden besonders aus dem linken Ganglion coeliacum und aus dem rechten Vagus. Die Fäden umspinnen die A. lienalis und ihre Zweige. So gelangen Fasern des Plexus zur großen Kurvatur, besonders zum Magengrunde und zum Pankreas. Die Milznerven bestehen größtenteils aus marklosen Fäden.

ϑ. Plexus mesentericus superior.

Er geht aus dem unteren Rande des Plexus coeliacus hervor und begleitet mit weißgrauen, netzförmig verbundenen Fäden die A. mesenterica superior und ihre Verzweigungen. Deutlich ist in dem Plexus mesentericus superior die Beteiligung von Fasern der Splanchnici und der Vagi ausgesprochen. Der Astfolge der A. mesenterica superior entsprechend können mehrere Reihen von Zweigen des Plexus unterschieden werden, so

1. Rami pancreaticoduodenales, für den Kopf des Pankreas und den unteren Teil des Duodenum;
2. Rami intestinales, für das Jejunum und Ileum;
3. Rami colici für das Caecum, Colon ascendens und einen Teil des Colon transversum.

Am Mesenterialrande des Dünndarmes treten die Nerven unter der Serosa in geflechtartige Verbindung und senden durch die Längsmuskulatur zahlreiche Fäden zu einem Ganglienplexus, welcher zwischen der Längs- und Ringschicht der Muscularis liegt. Dieser Plexus hat den Namen Plexus myentericus oder Auerbachscher Plexus. Er besteht aus Längs- und Querbündeln, welche in den Knotenpunkten neben marklosen Fasern zahlreiche kleine und mittlere multipolare Ganglienzellen führen. Letztere sind die Ausgangspunkte neuer markloser Fasern. Von diesem Geflecht entwickelt sich an der inneren Seite ein sekundärer ganglienzellenloser Plexus feinster markloser Fasern, welche die Muscularis innervieren. Das Auerbachsche Geflecht ist im ganzen Dünn- und Dickdarm vorhanden; es fehlt auch nicht im Magen und erstreckt sich über die Speiseröhre hinaus zur Schlundwand, um hier sein Ende zu finden; im Gebiet des M. buccinator ist es nicht mehr vorhanden. Siehe Abt. IV, S. 99, 111, 127.

Einwärts vom Plexus myentericus und mit ihm durch zahlreiche Nervenfäden verbunden befindet sich in der Submucosa des Darmes der Plexus submucosus oder das Meißnersche Geflecht. Seine Maschen sind weiter; es enthält ebenfalls Ganglienzellen und Ganglienzellengruppen. Es ist für die Gefäße der Submucosa, für die Brunnerschen Drüsen, wahrscheinlich auch für die Muscularis mucosae, ferner für die Schleimhaut bestimmt. In der Schleimhaut bilden die Fädchen ein die Lieberkühnschen Drüsen umspinnendes Geflecht. Feine Nervennetze dringen in die Zotten selbst vor und finden hier ihre Ausbreitung.

Der Meißnersche Plexus hat dieselbe Ausdehnung wie der Auerbachsche und erstreckt sich durch den ganzen Darmkanal.

An den Nerven des Mesenterium kommen Vater-Pacinische Körperchen vor. Besonders sind solche am Plexus lienalis, im Anfangsteil des Plexus mesentericus superior gefunden worden. Konstant befinden sie sich auch in dem Bindegewebe hinter dem Pankreas.

3. Plexus aorticus abdominalis.

Das Bauchaortengeflecht entwickelt sich aus dem Plexus coeliacus und bildet im wesentlichen zwei, den Seiten der Aorta aufliegende, durch Queräste verbundene Stränge, welche kaudalwärts konvergieren und sich unterhalb der A. mesenterica inferior zum Plexus hypogastricus superior vereinigen. Sie werden verstärkt durch die von den Ganglia lumbalia zugesandten Äste. An den Vereinigungsstellen dieser mit dem Plexus sind kleine Ganglien gefunden worden. Beide Längsstränge schicken zur Wurzel der A. mesenterica inferior mehrere Fäden ab, die gegen ein an der unteren Seite jener Arterie liegendes Ganglion, Ganglion mesentericum inferius, ziehen und in ein Geflecht übergehen, welches die A. mesenterica inferior und ihre Zweige umgibt, Fäden zum Colon descendens, zum Colon sigmoideum und zum oberen Teil des Rektum gelangen läßt.

4. Plexus mesentericus inferior.

Er begleitet die A. colica sinistra und die A. haemorrhoidalis sup. Die von ihm zum oberen Teil des Rektum ziehenden Äste, Nn. haemorrhoidales supp., bilden den Plexus haemorrhoidalis sup.

5. Plexus iliacus.

Er begleitet die A. iliaca communis, setzt sich auf die A. iliaca externa und die A. femoralis und poplitea fort. Hier heißt er Plexus femoralis und Plexus popliteus.

6. Plexus hypogastricus superior.

Das obere Beckengeflecht ist die unpaare Fortsetzung des Plexus aorticus abdominalis, liegt auf dem unteren Teil der Aorta abdominalis und setzt sich von hier aus über die Teilungsstelle der Aorta bis zum Promontorium fort. Das Geflecht wird verstärkt durch Fäden, welche aus den unteren Lendenknoten zu ihm gelangen. Das Geflecht setzt sich fort in die beiden Plexus hypogastrici inferiores des Beckens.

Die Nebenorgane des Sympathicus (Zuckerkandl), **Paraganglien** (Kohn). Fig. 322.

Als Paraganglien bezeichnet Kohn besondere Organe, welche nach Herkunft und Lage stets in enger Beziehung zum Sympathicus stehen und aus

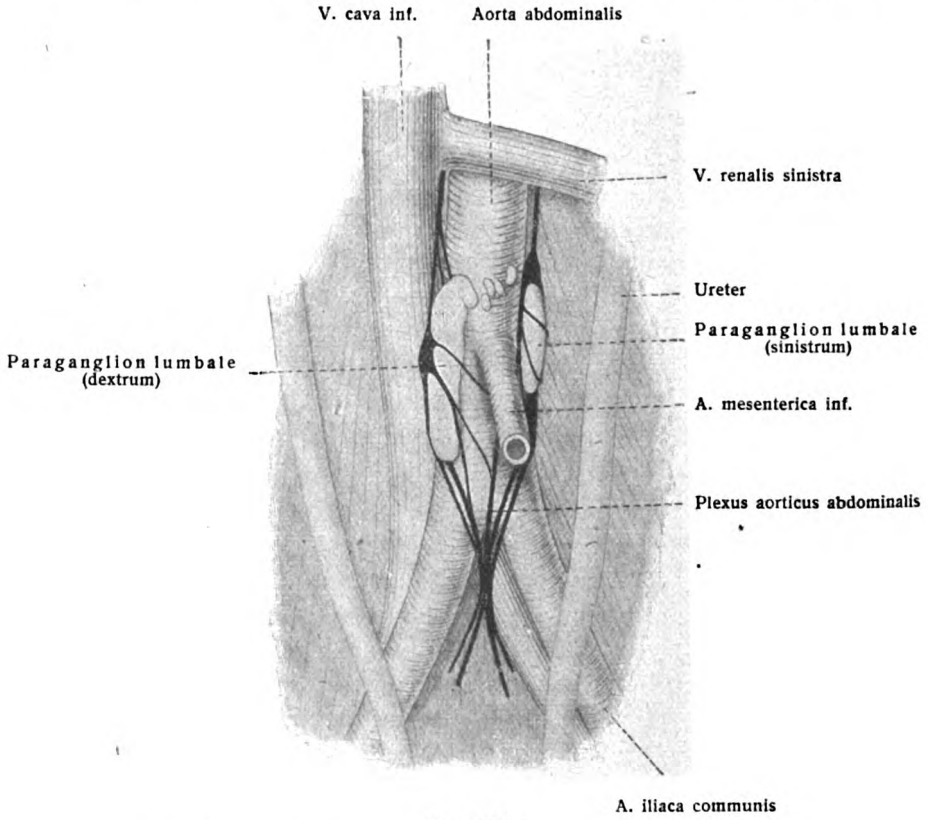

Fig. 322.
Sympathische Nebenkörper eines Neugeborenen. (E. Zuckerkandl, 1901.)

besonderen, Chromsalze begierig aufnehmenden und festhaltenden Zellen (chromaffinen Zellen), Nervenzellen und Nervenfasern bestehen und sehr gefäßreich sind.

Zu diesen Organen gehören die Carotisdrüse (Abt. III, S. 285), die Marksubstanz der Nebenniere (Abt. IV, S. 283), sowie die Nebenorgane des Sympathicus, welche Zuckerkandl im retroperitonäalen Gewebe neben der Aorta gefunden hat. An den genannten Stellen sind die chromaffinen Zellen in größeren Mengen, als verhältnismäßig selbständige Gebilde, vorhanden; sie finden sich aber zerstreut in größerer und geringerer Zahl innerhalb der sympathischen Nerven und Ganglien.

Wenn man auf Grund dieser Feststellungen den Paraganglien besondere Stellung und besondere Bezeichnung geben will, so können die Carotisdrüse als Paraganglion intercaroticum, die Marksubstanz der Nebenniere als Paraganglion suprarenale, die Zuckerkandlschen Nebenorgane als Paraganglia lumbalia bezeichnet werden.

Zuckerkandl, E., Über Nebenorgane des Sympathicus im Retroperitonäalraum des Menschen, Verh. anat. Ges. 1901. — Kohn, A., Arch. mikr. Anat., 56. Bd., 1900. — Derselbe, Prager med. Wochenschr. 1902. — Derselbe, Die Paraganglien. Arch. mikr. Anat., 62. Bd., 1903.

C. Beckenteil des Sympathicus.

1. Astbildung und Verbindungen. Figg. 315, 323.

Die Ganglien des Sakralteiles senden folgende Äste und Verbindungen aus:

1. Rami intergangliares, einfache oder doppelte longitudinale Zwischenstränge;

2. Rami communicantes, zur Verbindung mit den spinalen Nervenstämmen;

3. Rami transversi, querverlaufende Verbindungen zwischen den Grenzsträngen beider Seiten. Sie kommen unbeständig auch am Lenden- und Brustteil vor;

4. zahlreiche Äste vom Grenzstrang zu dem Plexus hypogastricus inferior und den Gefäßen ziehend.

2. Geflechte des Beckenteiles des Sympathicus.

Die Plexus hypogastrici inferiores, untere Beckengeflechte.

Sie gehen aus der Fortsetzung des Plexus hypogastricus superior hervor und bestehen anfangs aus zwei Strängen, welche an der medialen Seite der Vasa hypogastrica des kleinen Beckens liegen und an die laterale Fläche des Rektum gelangen. Im Grunde des kleinen Beckens, unmittelbar oberhalb des Levator ani breiten sie sich zu einem reichen Geflecht aus, welches durch Aufnahme der Äste aus dem Grenzstrange, ferner durch Äste von SII und III bedeutend verstärkt wird.

Aus diesem Geflecht gehen zahlreiche Nerven für die Beckeneingeweide hervor. Die unmittelbaren Zweige aus den Sakralnerven sind gleichsam als Nn. splanchnici sacrales zu betrachten, welche die Grenzstrangganglien überspringen. Die kleineren Geflechte verlaufen teilweise mit den visceralen Ästen der A. hypogastrica zu ihren Organen. Das Rektal- und Blasengeflecht ist beiden Geschlechtern gemeinsam. Zwischen beiden liegt beim Manne der Plexus seminalis und deferentialis, welcher durch den Plexus prostaticus in den Plexus cavernosus übergeht und mit dem Plexus vesicalis zusammenhängt. Beim Weibe findet sich statt dieser Geflechte der Plexus uterovaginalis.

Aus dem Plexus hypogastricus gehen hiernach folgende sekundäre Geflechte hervor:

α. Plexus haemorrhoidalis medius.

Er entwickelt sich aus dem oberen hinteren Teile des Plexus hypogastricus inferior. Mit den Nerven des Plexus haemorrhoidalis sup. bildet er ein Geflecht, von welchem Zweige in die Wand des Rektum eintreten.

β. Plexus vesicalis.

Das Blasengeflecht entsteht aus dem vorderen unteren Abschnitt des Stammplexus, sowie aus dem Plexus deferentioprostaticus (uterovaginalis). Seine Nerven

folgen anfangs den Gefäßen, werden später selbständig und gelangen besonders zum Blasengrunde (Nn. vesicales inferiores) und zum oberen Teil der Blase (Nn. vesicales superiores). Das Blasengeflecht ist reich an markhaltigen Nervenfasern, welche aus SIII und IV stammen. Die Nerven für den unteren Teil des Ureter entwickeln sich ebenfalls vom Plexus hypogastricus und stehen mit dem Plexus vesicalis in unterer Verbindung. Von den, oberhalb seiner Einmündungsstelle in die Blase zu ihm gelangenden Nerven entspringt einer aus dem Anfangsteil des Beckengeflechts und dringt in den Ureter an der Stelle ein, wo dieser die Beckengefäße kreuzt; ein zweiter Faden folgt weiter unten, ein dritter gelangt vom ersten Sakralknoten zu ihm (Frankenhäuser).

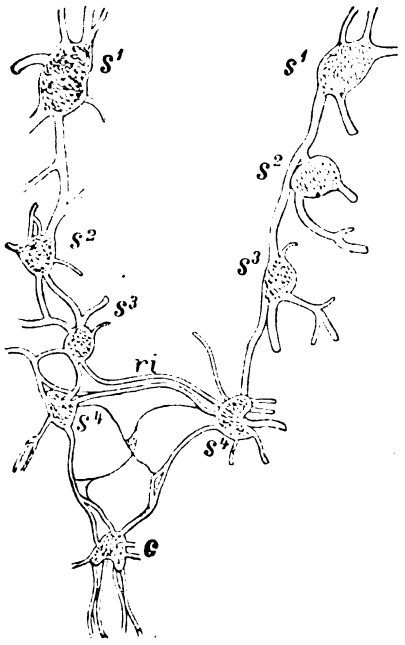

Fig. 323.

Sakralteil des Grenzstranges des Neugeborenen, schwach vergrößert.

s^1—s^4 die vier Sakralganglien; *c* das unpaare, aber seine Zusammensetzung aus zweien noch andeutende Ganglion coccygeum mit starken peripheren Zweigen, die mit der A. sacralis media verlaufen. Dorsal vom Ganglion coccygeum ein kleines Zwischenganglion; *ri* Ramus transversus zwischen den beiden, bzw. drei letzten Sakralganglien. Prismazeichnung des zwischen Glasplatten liegenden Präparates.

γ. Plexus deferentialis, seminalis und prostaticus.

Dieses Geflecht besteht aus einem, die Vesicula seminalis und die Ampulle des Ductus deferens umspinnenden, Ganglienzellen führenden Geflecht, aus welchem Fasern den Ductus deferens aufwärts begleiten. Eine derselben gelangt zum Leistenkanal und mit dem Plexus spermaticus zum Hoden (Schlemm). Unten geht der Plexus seminalis in den Plexus prostaticus über, welcher seine Lage zwischen der Prostata und dem Levator ani hat und kleine Ganglien, Ganglia prostatica, einschließt. Auch in diesen Plexus gelangen Fasern von SIII und IV, in welchen Eckhardt die Nn. erigentes des Penis nachgewiesen hat. In der Bahn der Nn. erigentes kommen nach Lovén und Nikolsky Ganglienzellen vor. Fasern, welche die Penisgefäße verengern, sind in der Bahn des N. pudendus enthalten (Lovén).

δ. Plexus cavernosus penis.

Er bildet die Fortsetzung des Plexus prostaticus nach vorn, folgt der Pars membranacea urethrae, durchbohrt darauf mit mehreren Zweigen den M. transversus perinei profundus und gelangt zur dorsalen Fläche der Peniswurzel, wo er sich mit Ästen des N. penis aus dem N. pudendus verbindet. Aus dieser Verbindung gehen die Nn. cavernosi penis hervor, mehrere minores, und jederseits ein major (J. Müller). Jene ersteren treten in die Wurzel des Corpus cavernosum penis ein. Der N. cavernosus gibt Zweige in das Corpus cavernosum urethrae und in das Corpus cavernosum penis seiner Seite ab, läuft an der dorsalen Seite des letzteren vorwärts, verbindet sich mehrfach mit Zweigen des N. dorsalis penis und endigt schließlich im Schwellkörper des Penis. Einzelne Fäden gelangen zum Schwellkörper der anderen Seite und verbinden sich auch wohl mit dem N. cavernosus dieser Seite. Die Nn. cavernosi bestehen vorwiegend aus marklosen Fasern.

γ'. Plexus uterovaginalis.

Das Utero-Vaginalgeflecht stellt beim Weibe die Hauptmasse des unteren Teiles des Plexus hypogastricus inferior dar, liegt auf der lateralen Seite des oberen Teiles der Vagina und der Cervix uteri und sendet von hier Ausläufer zur vorderen und zur hinteren Wand dieser Organe, ebenso an der Vagina abwärts, an dem Uterus aufwärts. Aus SIII und IV, nach Frankenhäuser auch SII, bezieht der Plexus reichlich spinale Fasern. In die Verzweigungen des Plexus sind von der Mitte der Scheide an bis zum oberen Ende des Uterushalses zahlreiche kleine Ganglien eingelagert, welche neben dem Scheidengewölbe etwas ansehnlicher sind. Eine plattenförmig verschmolzene Gruppe dieser paracervicalen Ganglien beschreibt Frankenhäuser als Cervikalknoten. Von dessen oberem Rande geht nach diesem Beobachter der größere Teil der Uterusnerven aus; ein kleinerer stammt unmittelbar aus dem Plexus hypogastricus. Aus dem gleichen Gebiet entstehen auch Fasern für das untere Gebiet des Uterus, für die Blase und Scheide.

Am Fundus uteri treten Fäden des Plexus uterinus mit Zweigen des Plexus spermaticus zusammen.

δ'. Die Nerven der Schwellkörper der Clitoris, N. cavernosus clitoridis major et Nn. cavernosi clitoridis minores, stammen nach Valentin aus dem Plexus vesicovaginalis und bilden den Plexus cavernosus clitoridis.

D. Kopfteil des Sympathicus. *Fig. 324.*

Als Ganglien, welche dem Kopfteil des Sympathicus angehören, werden ihrer Struktur und Entwicklung wegen unbestritten angesehen: Das Ganglion oticum, sphenopalatinum, ciliare, submaxillare, sublinguale.

Ebenfalls als sympathische Ganglien zu betrachten sind eine Menge von Mikroganglien, welche z. B. in der Zunge, in den Speicheldrüsen, im Auge ihre Lage haben.

Von diesen vielen Ganglien sind die drei zuerst genannten zweifellos Grenzstrangganglien gleichwertig, während die übrigen periphere sympathische Ganglien darstellen.

Wie am Rumpfteil des Sympathicus, so sind auch an seinem Kopfteil Verbindungen, Geflechte und Äste der Ganglien zu unterscheiden.

Im einzelnen verhält sich der Kopfteil des Sympathicus folgendermaßen:

Vom Ganglion cervicale superius haben dessen Verbindungen mit dem Hypoglossus, Vagus und Glossopharyngeus bereits oben (S. 391) Erwähnung gefunden. Dasselbe Ganglion aber läuft in zwei obere Äste aus, von welchen der eine stark, der andere schwächer ist. Der letztere, N. jugularis, wendet sich zur Nervenabteilung des Foramen jugulare und spaltet sich in zwei Fäden, von welchen der eine zum Ganglion jugulare n. vagi zieht, während der andere seinen Weg zu dem Ganglion petrosum n. glossopharyngei nimmt.

Der stärkere obere Ast des Ggl. superius, der N. caroticus internus, begleitet die A. carotis interna in den Canalis caroticus und spaltet sich am Beginn desselben in zwei Äste, einen Ramus medialis und einen Ramus lateralis.

a) Der stärkere Ramus lateralis zieht anfangs an der hinteren, dann an der lateralen Wand der Carotis interna empor, bildet mit Fäden des Ramus medialis

ein Geflecht um das genannte Gefäß, den wichtigen Plexus caroticus internus, und tritt vielfach mit Hirnnerven in Verbinduug. Diese Verbindungen sind:

1. Ein oder zwei Verbindungszweige mit dem Plexus tympanicus: N. caroticotympanicus inferior und superior. (Der letztere heißt auch N. petrosus profundus minor).
2. N. petrosus profundus.

   Er verbindet den lateralen Ast und mit ihm das Ganglion superius mit dem Ggl. sphenopalatinum, besteht wesentlich aus grauen

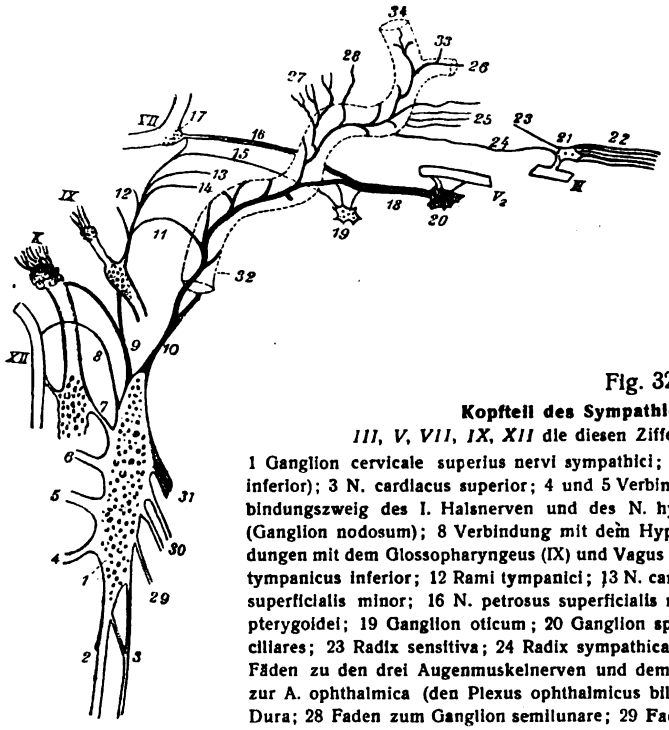

Fig. 324.

Kopfteil des Sympathicus. (Linke Seite.)

III, V, VII, IX, XII die diesen Ziffern entsprechenden Hirnnerven.

1 Ganglion cervicale superius nervi sympathici; 2 unterer Zwischenstrang (R. intergangliaris inferior); 3 N. cardiacus superior; 4 und 5 Verbindungszweige des II.—IV. Halsnerven; 6 Verbindungszweig des I. Halsnerven und des N. hypoglossus; 7 Verbindung mit dem Vagus (Ganglion nodosum); 8 Verbindung mit dem Hypoglossus; 9 N. jugularis und seine Verbindungen mit dem Glossopharyngeus (IX) und Vagus (X); 10 N. caroticus internus; 11 N. caroticotympanicus inferior; 12 Rami tympanici; 13 N. caroticotymp. sup.; 14 R. tubae; 15 N. petrosus superficialis minor; 16 N. petrosus superficialis major; 17 Ganglion geniculi; 18 N. canalis pterygoidei; 19 Ganglion oticum; 20 Ganglion sphenopalatinum; 21 Ganglion ciliare; 22 Nn. ciliares; 23 Radix sensitiva; 24 Radix sympathica des Ganglion ciliare; 25 die sympathischen Fäden zu den drei Augenmuskelnerven und dem R. I. trigemini; 26 Fäden des Sympathicus zur A. ophthalmica (den Plexus ophthalmicus bildend); 27 Zweige zur Hypophysis und zur Dura; 28 Faden zum Ganglion semilunare; 29 Faden zum N. laryngeus superior; 30 Äste zum Plexus caroticus ext.; 31 Rr. pharyngei; 32 und 34 A. carotis interna; 33 A. ophthalmica.

   Fasern und gehört zur Klasse der Rami intergangliares oder Zwischenstränge.
3. Ein Verbindungszweig mit dem N. petrosus superficialis major legt sich dem letzteren in der Nähe des Porus caroticus internus an und zieht an jenem Nerven rückwärts zum Hiatus canalis facialis und zum N. facialis.
4. Verbindungszweige zum N. abducens, welche den letzteren innerhalb seines Weges im Sinus cavernosus an der lateralen Carotiswand erreichen.

b) Der schwächere Ramus medialis gibt Fäden zum Plexus caroticus internus, gelangt allmählich zur unteren Wand der Carotis interna und bildet besonders das im Bereich der dritten Biegung der Carotis interna gelegene Gelecht, welches wegen seiner Lage im Sinus cavernosus den Namen Plexus cavernosus führt. An der Bildung des Geflechts ist der laterale Ast nur mit einzelnen Fäden beteiligt.

Der Plexus cavernosus entsendet folgende Äste:

1. einige Fäden zum N. abducens.
2. Verbindungsfäden zum N. oculomotorius.
3. Einen Faden zum N. trochlearis.
4. Verbindungsfäden zum Ganglion semilunare und Ramus I trigemini.
5. Die Radices sympathicae des Ganglion ciliare.
6. Zweige für die Hypophysis cerebri, für welche besonders Henle eingetreten ist.
7. Äste für die Carotis interna selbst. Sie bilden feine Geflechte um dieses Gefäß, setzen sich auf dessen Äste fort und bilden den Plexus arteriae cerebri anterioris, den Plexus arteriae cerebri mediae, sowie den Plexus arteriae chorioideae. Zwei oder drei Fäden wenden sich zur A. ophthalmica (C. Krause) und bilden den Plexus ophthalmicus.

4. Elementarer Bau des Sympathicus.

Die Ganglienzellen im völlig ausgebildeten Sympathicus haben nicht an allen Orten desselben Individuum denselben Bau; denn es gibt zwar in überwiegender Menge multipolare Zellen (Fig. 325), aber es fehlt auch nicht an bipolaren; sogar unipolare und apolare sind beobachtet worden. Nach der Zahl der Fortsätze ist das sympathische Neuron nicht zu bestimmen, sondern allein nach der Abkunft. Dieser Satz wird von der vergleichenden Histologie nur bestätigt.

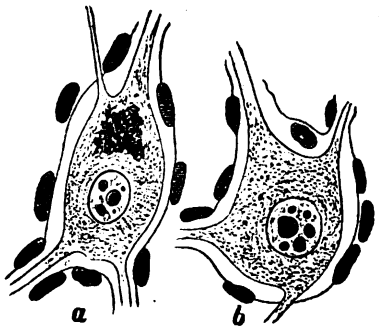

Fig. 325.
Zwei multipolare Zellen aus dem Sympathicus.
a aus dem Ganglion cervicale sup.; *b* aus dem Ganglion coeliacum.

Es seien hier zunächst die Ergebnisse von Cajal an den sympathischen Ganglien mitgeteilt. Beim Hühnchen sind ihre Zellen multipolar und zeigen außer dem Nervenfortsatz viele kurze Fortsätze, welche frei in demselben Ganglion enden. Die Längskommissuren zwischen den Ganglien bestehen aus Nervenfasern, welche in den Zellen der Ganglien entspringen und Endverzweigungen besitzen, die um den Zellkörper und seine kurzen Fortsätze liegen. Aus dem Rückenmark kommen von der Wurzel motorische Fasern, die ebenfalls mit freien Verzweigungen in den sympathischen Ganglien endigen. Längskommissuren haben selten Kollateralen, durch welche eine sympathische Faser mit anderen benachbarten in Beziehung treten kann usw. Der einzige Nervenfortsatz der sympathischen Zelle geht in eine Remaksche Faser über, welche entweder in ein Längsbündel einläuft oder in einen der visceralen Zweige dringt, um sich in den Organen der vegetativen Zone zu verteilen.

Die Darmzotten, die Adventitia kleiner Gefäße, die glatte Muskulatur (Auerbachscher Plexus), das Hüllgewebe der Drüsen (Speicheldrüsen, Pankreas usw.) haben hier und da zerstreut gewisse Nervenzellen von Spindelform, dreieckiger, sternförmiger Gestalt, von deren Ecken zahlreiche Fortsätze ausgehen, die sich

verzweigen und miteinander verbinden. So entstehen verwickelte Geflechte, welche die tätigen Zellen umgeben.

Die große Mehrzahl der Nervenzellen des Grenzstranges des N. sympathicus, ebenso der Nervenzellen des Herzens des Frosches haben nach A. E. Smirnow (1900) nur einen Fortsatz, den Neurit oder die gerade Faser Arnolds. Die multipolaren Zellen sind nur in geringer Zahl vorhanden. Bei ihnen ist eine komplizierte Innervation der Zellkörper und ihrer Dendriten von seiten anderer Nervenzellen zu beobachten; gewöhnlich sind sie von einem perizellularen Endgeflecht umgeben. (Figg. 327, 328.) Eine Nervenfaser kann durch Astbildung eine ganze Gruppe von Nervenzellen innervieren. Die Neuriten haben Kollateralen, die in demselben Ganglion verlaufen und seine Zellen innervieren. Es gibt Neuriten der sympathischen Zellen ohne, mit feiner und mit dicker Markscheide.

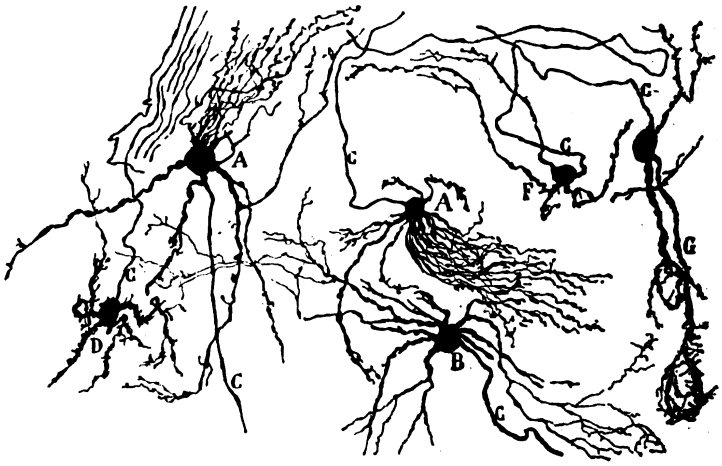

Fig. 326.

Verschiedene Typen von sympathischen Zellen aus dem oberen Halsganglion des erwachsenen Pferdes.

A Zelle mit einem dichten Busch von kurzen Fortsätzen; *B* Zelle mit feinen kurzen und vielverzweigten Fortsätzen; *C* Nervenfortsatz; *D* Zelle mit wenigen und kurzen zottigen Fortsätzen; *F* Zelle mit wenigen und feinen Fortsätzen; *G* Zelle mit 2 Fortsätzen, die zwei benachbarte Zellen umgebend endigen. (Cajal.)

Das Binnennetz kommt auch in sympathischen Nervenzellen vor (E. Veratti, Anat. Anz., 15. Bd., 1899); ebenso gibt es gefensterte Zellen (Michailow).

Nach Dogiel enthalten das Ganglion cervicale medium, alle Ganglien des Brustteils des Sympathicus, das G. coeliacum, die Ganglien des Auerbachschen und Meißnerschen Plexus usw. zweierlei Arten von sympathischen Zellen: sensible und motorische, die in bestimmter Weise miteinander verbunden sind. Der Neurit einer motorischen Zelle endet in den glatten Muskeln, während die Dendriten sich in Ganglien verästeln. Mit letzteren Verästelungen tritt der Neurit der sensiblen Zelle direkt oder durch Kollateralen in Verbindung. Die Dendriten der sensiblen Zellen erstrecken sich bis zur Mucosa und Submucosa.

Das Vorkommen chromophiler Zellen und Körperchen im Sympathicus betont H. Stilling und gibt eine zugehörige Abbildung von Ganglien des Bauchsympathicus der Katze. Anat. Anz. 15. Bd.

An dem Aufbau des Sympathicus sind außer den wesentlichen Bestandteilen, nämlich Nervenzellen und Nervenfasern markloser und markhaltiger Art, noch Bindegewebe und Gefäße beteiligt. Das Bindegewebe bildet um jede

einzelne Zelle eine besondere endotheliale Scheide, welche sich auch auf die Äste fortsetzt. Fibrilläres Bindegewebe kommt im Innern reichlich vor und bildet für jedes Ganglion eine äußere feste Hülle. Fig. 16.

Calamida, U., Terminazioni nervose nelle mucose dei seni nasali. Anat. Anz., 21. Bd., 1902. — Juschtschenko, A. J., Zur Frage über den Bau der sympathischen Knoten bei Säugetieren und Menschen. Arch. mikr. Anat., 49. Bd., 1897. — Kölliker, A. v., Der feinere Bau des Sympathicus, in: Gewebelehre, II, 2, 1896. — Lenhossék, M. v., Bau der sympath. Ganglien, in: Beiträge zur Histologie des Nervensystems und der Sinnesorgane. Wiesbaden 1894. — Michailow, S., Der Bau der zentralen sympathischen Ganglien. Int. Monatsschr. Anat. Phys., 28. Bd., 1911. —

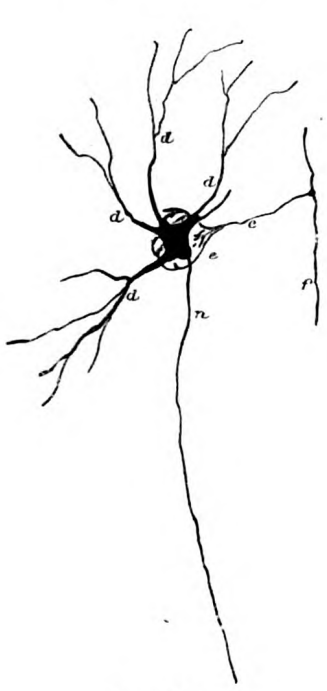

Fig. 327.

Fig. 328.

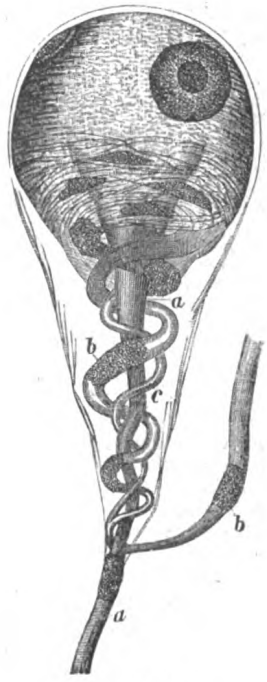

Fig. 329.

Fig. 327. **Sympathische Nervenzelle** mit den Dendriten *d* und dem Neuriten *n*; *e* Endbäumchen (perizellulares Geflecht) der Kollaterale *c*; *f* Fremdfaser, welche die Kollaterale *c* aussendet. (Nach Sala.)

Fig. 328. **Sympathische Nervenzelle.**
1 Zellkörper; 2—4 Zellkörper benachbarter sympathischer Nervenzellen, welche von Endbäumchen der Dendriten *(d)* von Zelle 1 in perizellulare Körbe eingeschlossen werden; *n* Neurit. (Nach Retzius.)

Fig. 329. **Sympathische Nervenzelle** vom Sympathicus des Frosches **mit gerader Faser und Spiralfaser.**

Rubaschkin, W. J., Zur Lehre von dem Bau der sympathischen Nervengeflechte. Ber. d. kais. militär-med. Akad. in Petersburg, 3. Bd., 1901. — Smirnow, A. E., Zur Kenntnis der Morphologie der sympathischen Ganglienzellen des Frosches. Anat. Hefte Nr. 45, 1900.

5. Verbreitungsgebiet, physiologische Faserarten und Faserverlauf des Sympathicus.

Über die gröberen Beziehungen der beiden spinalen Nervenwurzeln und des spinalen Ganglion zum sympathischen Ganglion, und über die Beziehungen des letzteren zum Ramus anterior und posterior des gemeinsamen Spinalnervenstammes orientiert Fig. 330. Die dorsale Wurzel (*rs*) schwillt zum Ganglion spinale (*Sp*) an, an welchem die ventrale Wurzel (*rm*) medial vorüberzieht. Unterhalb des Ganglion befindet sich der gemeinsame Stamm des Spinalnerven, welcher sich sofort in den

Ramus posterior (*p*) und Ramus anterior (*a*) teilt. Das sympathische Ganglion (*Sy*) steht mit der ventralen und dorsalen Wurzel, beziehungsweise mit dem Ganglion spinale in Verbindung. Das sympathische Ganglion gibt ferner auch Fäden ab an den Ramus anterior und posterior des Spinalnerven; aus Früherem ist es aber bekannt, daß das sympathische Ganglion auch Fasern an den Ramus meningeus abgibt; endlich treten Fasern des Ganglion massenhaft in die Peripherie der Rami communicantes der Spinalnerven über, so daß also die vier verschiedenen Astgruppen der Spinalnervenstämme mit sympathischen Fasern versorgt werden. Dabei ist von selbständig zur Peripherie tretenden Ästen des Ganglion sympathicum, die ebenfalls vorkommen, noch abgesehen.

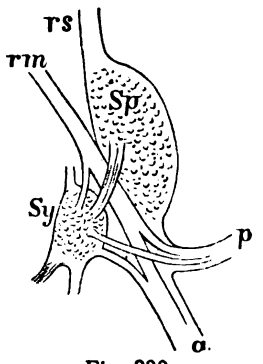

Fig. 330.

Aus Schnitten hergestelltes Bild zur Verdeutlichung der Beziehungen des Ganglion sympathicum *(Sy)* zum spinalen Systeme.

Vom Sympathicus des Vogels.

Sy Ganglion des Grenzstranges; *Sp* Ganglion spinale; *rs* Radix sensitiva; *rm* Radix motoria des Spinalnerven; *p* Ramus posterior des Spinalnerven; *a* Ramus anterior des Spinalnerven; das Ganglion sympathicum steht in Verbindung mit der motorischen und sensiblen Wurzel des Spinalnerven, bezw. mit dem Spinalganglion. Das Ganglion sympathicum gibt ferner Faserzüge zum Ramus anterior und Ramus posterior.

Das periphere Verbreitungsgebiet des Sympathicus erstreckt sich über den ganzen Körper. Seine Verästelungssysteme folgen dabei in ihrer Bahn überwiegend der Bahn der cerebrospinalen Nerven und der Gefäße; ein anderer Teil schlägt selbständige Bahnen ein.

Es wird sich also darum handeln, zu untersuchen, welche Organe und Gewebe in diesem ausgedehnten, über den ganzen Körper sich erstreckenden Verbreitungsgebiet der Sympathicus aufsucht.

Drei Organgebiete sind es nun, welche sich als die Hauptaufnahmeplätze der Peripherie des Sympathicus erweisen:

1. die glatte Muskulatur und ein Teil der gestreiften;
2. die Gefäße, und
3. die Drüsen des Darmsystems, des Harn- und Genitalsystems, des Hautsystems, zu welchem auch ein Teil der Speicheldrüsen gehört.

Was die Muskulatur betrifft, so ist die Herzmuskulatur, die glatte Muskulatur der Speiseröhre, des Darmkanals, des Respirationstraktus, des Harn- und Geschlechtsapparats, sowie diejenige des Auges besonders zu nennen.

Was die Gefäße betrifft, so ist es insbesondere die Muscularis, welche vom Sympathicus innerviert wird, doch sie nicht allein.

Was die drüsigen Organe betrifft, so fällt ein Teil der zu ihnen gelangenden Nerven den Gefäßnerven zu, ein anderer Teil aber ist unmittelbar sekretorischer Art.

In den dem Sympathicus eigentümlichen Organgebieten sind ihm in mehr oder weniger ausgedehnter Weise sensible Fasern beigemischt.

Endlich sind noch kürzere zentripetalleitende Fasern zu erwähnen, welche mit dem einen Ende in den Schleimhäuten, mit dem anderen Ende in näheren oder entfernteren sympathischen Ganglien endigen und Reflexe auf die glatten Muskeln des betreffenden Gebietes zu vermitteln vermögen; das Vorhandensein von Fasern dieser Art wird durch das physiologische Experiment gefordert.

Zählt man zusammen, so ergeben sich folgende physiologische Faser-

arten: motorische, vasomotorische, sekretorische, beigemischte sensible, Reflexfasern. Ein Teil der motorischen Fasern zeigt die Eigenschaft der Hemmungsnerven, ein anderer wirkt beschleunigend und gehört zu der Reihe der excitierenden Nerven usw. (siehe S. 10).

Der Faserverlauf im Sympathicus ist durch die Untersuchungen von Kölliker, Gaskell, Langley und anderen in den wesentlichen Grundzügen festgestellt worden, so daß er nunmehr übersichtlich dargestellt werden kann (Figg. 331, 332).

Im Allgemeinen.

Nur zwei Neuronen besorgen in der Regel die Leitung zwischen Zentralnervensystem und Peripherie sowohl in zentripetaler (receptorischer), wie in zentrifugaler (effectorischer) Richtung.

Die zentrifugale Bahn wollen wir zuerst betrachten: Der Zellkörper des I. effectorischen Neurons des Sympathicus, dessen Neurit als cerebrospinale motorische (effectorische) Faser des Sympathicus bezeichnet wird, liegt im Mittelhirn, Medulla oblongata, Rückenmark.

Im Rückenmark liegen die Zellkörper in der Seitensäule und der an sie dorsalwärts sich anschließenden Randzone der grauen Substanz und zwar vom VIII. Cervical- bis zum II. oder III. Lumbalsegment. Der Neurit tritt mit den vorderen Wurzeln aus und gelangt durch den Ramus communicans albus zum Grenzstrange. Die aus dem Sacralmark stammenden Fasern verlaufen in den Nn. sacrales I—III.

Die aus Mittelhirn und Medulla oblongata kommenden sympathischen Fasern verlaufen in den Nn. oculomotorius, facialis, glossopharyngeus, vagus.

Die Neuriten dieses I. effectorischen Neurons des Sympathicus sind markhaltig; sie endigen nach längerem oder kürzerem Verlauf an Zellen der Ganglien des Grenzstranges oder peripherer sympathischer Ganglien. Sie heißen deshalb praeganglionäre Fasern, Fibrae praeganglionares (Langley).

Die Neuriten des II. effectorischen Neurons des Sympathicus sind dagegen marklos. Sie heißen postganglionäre Fasern, Fibrae postganglionares (Langley). Sie verlaufen meist direkt, ohne Einschaltung weiterer Neuronen, zu ihrem Endgebiet, so daß in der Regel nur zwei Neuronen das Zentralorgan mit der Peripherie verbinden; es ist jedoch wahrscheinlich, daß in bestimmten Gebieten auch sympathische Neuronen III. und IV. Ordnung vorkommen. Die Mehrzahl der postganglionären Fasern verläuft innerhalb der Äste und des Plexus des Sympathicus zu den Eingeweiden oder in den Rami communicantes grisei zu den Spinalnerven, mit deren Ästen sie ihr Endgebiet erreichen (Gefäße, Haut mit ihren Organen). Eine geringere Zahl zieht zu den Spinalganglien.

Die zentripetale Bahn besteht hauptsächlich aus marklosen Fasern, die zum Teil postganglionäre Fasern, zum Teil periphere Ausläufer von Spinalganglienzellen sind. Sie übertragen die Erregung auf die Spinalganglienzellen, von denen sie zentralwärts weitergeleitet wird, und zwar zum Rückenmark zur Auslösung von Reflexen, zum Gehirn, wo sie zum Bewußtsein kommt.

Je nach dem Abschnitt des Zentralnervensystems, aus dem die praeganglionären Fasern stammen, werden unterschieden: I. Der Sympathicus im engeren Sinne bestehend aus dem Grenzstrang und seinen Ganglien nebst den von ihnen ausgehenden Ästen und Geflechten. Seine praeganglionären Fasern entspringen

nur in dem Teil des Rückenmarkes, welcher reicht vom VIII. Cervical- bis zum II. oder III. Lumbalsegment. Fig. 332.

II. Der Parasympathicus. Dessen praeganglionäre Fasern kommen aus dem Mittelhirn, der Medulla oblongata, dem Sacralmark (S. II—IV). Fig. 332.

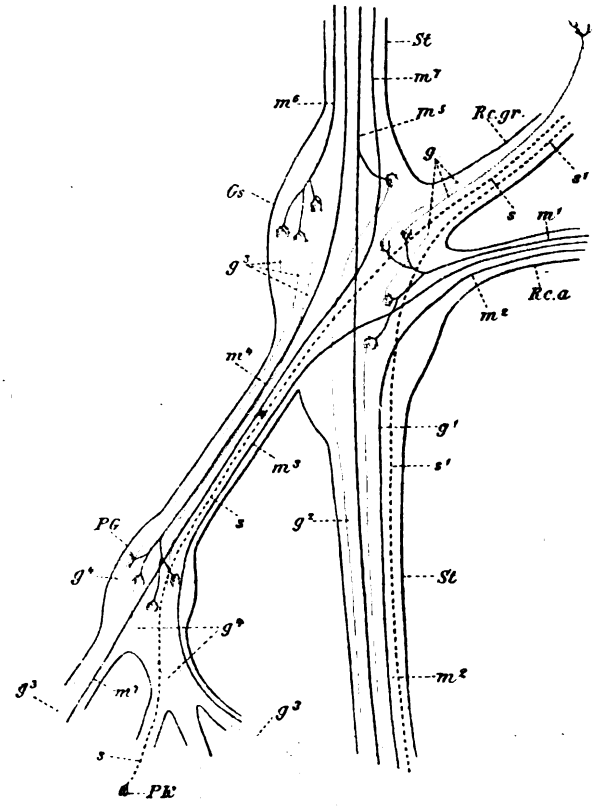

Fig. 331.

Schema zur Darstellung des Verlaufes der Fasern im Sympathicus. (Von A. Kölliker.)
PG peripheres Ganglion; *Gs* Ganglion des Grenzstranges; *PK* Pacinisches Körperchen; *Rca* weißer Ramus communicans; *Rcgr* grauer Ramus communicans; *St* Stamm des Grenzstranges; *g* Ganglienfasern, die im Ramus communicans griseus weiterziehen und in einem Ramus posterior eines Spinalnerven zu Arrectores pilorum ziehen; g^1 Ganglienfasern, die im Grenzstrange weiterziehen; g^2 Ganglienfasern, deren Ganglienzelle von einer Kollaterale der Faser m^5 innerviert wird; g^3 Ganglienfasern, deren Zellen von spinalen, im Grenzstrange herunterlaufenden Fasern m^6 innerviert werden und jenseits des peripheren Ganglion enden; g^4 Ganglienfasern, die im peripheren Ganglion entspringen und jenseits desselben enden; m^1 motorische spinale Faser, die im Ganglion selbst endet; m^2 motorische spinale Faser, die im Grenzstrange weiter zieht; m^3 motorische spinale Faser, die vom Ramus communicans albus des Grenzstrangganglion kommt, dieses und das periphere Ganglion durchsetzt und weiter in kleineren Ganglien endet; m^4 motorische spinale Faser, die im Grenzstrange herunterläuft, das Grenzstrangganglion durchsetzt und in dem peripheren Ganglion endet; m^5 motorische spinale Faser, die im Grenzstrange herunterläuft, im Grenzstrangganglion eine Kollaterale abgibt, die um eine Zelle endet; m^6 motorische spinale Faser, die im Grenzstrange herunterläuft und im Grenzstrangganglion endet; m^7 motorische spinale Faser, die im Grenzstrange herunterläuft, das periphere Ganglion durchsetzt und weiter in kleineren Ganglien endet; *s* sensible Cerebrospinalfaser, die jenseits beider Ganglien in einem Pacinischen Körperchen *PK* endet resp. beginnt; s^1 sensible Cerebrospinalfaser, die im Grenzstrange weiter läuft — Punktierte Linien = sensible cerebrospinale Fasern. Durchgehende schwarze Linien = cerebrospinale motorische Fasern I. Ordnung (Praeganglionic fibres Langley). Rote Sterne und Linien = sympathische Neuronen II. Ordnung und ihre Neuriten (Postganglionic fibres Langley).

Während so die praeganglionären Fasern beider Systeme von verschiedenen Stellen des Zentralnervensystems entspringen, versorgen die postganglionären Fasern dieselben Organe (Fig. 332). Beide Systeme wirken jedoch meist entgegengesetzt. So bewirken die im Oculomotorius verlaufenden parasympathischen Fasern Verengerung der Pupille, die vom Sympathicus stammenden aber

Erweiterung. Der parasympathische Vagus hemmt die Herzbewegung, der Sympathicus beschleunigt sie. Beim Darm dagegen befördert der Vagus, der Sympathicus aber hemmt die Bewegung. Auch gegen bestimmte chemische Substanzen verhalten sich beide Systeme verschieden (siehe die Lehrbücher der Physiologie und Pharmakologie).

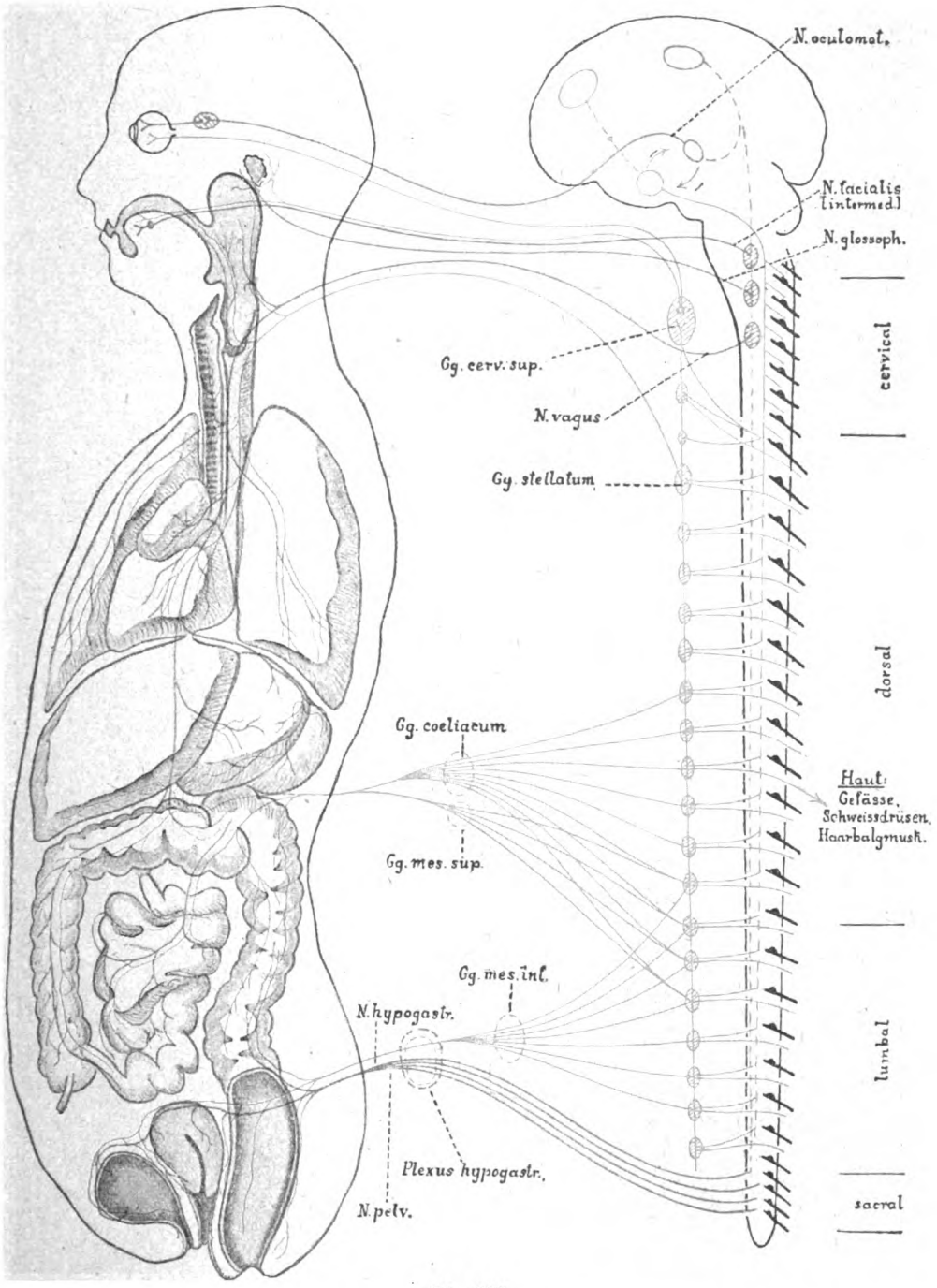

Fig. 332.

Schema vom Sympathicus (rot) **und Parasympathicus** (blau). (Aus Meyer-Gottlieb, Pharmakologie.)
Praeganglionäre Fasern ausgezogen, postganglionäre Fasern punktiert.

Im Besonderen.

I. Der Sympathicus im engeren Sinne. Fig. 332.

Seine praeganglionären Fasern kommen von Zellen, die vom VIII. Cervical- bis zum II. oder III. Lumbalsegment in der Seitensäule und der an sie dorsalwärts sich anschließenden Randzone der grauen Substanz liegen. Sie treten mit den vorderen Wurzeln aus und gelangen durch die Rami communicantes albi zum Grenzstrang. In diesem verlaufen die Fasern aus C. VIII und Th. I—VI nur kranialwärts, die aus Th. VII—X kranial- und kaudalwärts, die aus Th. XI bis L. III nur kaudalwärts. Sie endigen entweder in den Ganglien des Grenzstranges oder in peripheren Ganglien, wie Ggll. coeliacum, mesentericum sup., inf. Die postganglionären Fasern verlaufen in den Ästen des Sympathicus zu den Eingeweiden oder durch die Rami communicantes grisei zu Spinalnerven und in diesen zu ihrem Endgebiet.

Die postganglionären Fasern des Halssympathicus versorgen den M. dilatator pupillae, den sie erreichen durch Vermittlung des Plexus caroticus, der Radix sympathica ganglii ciliaris, der Nn. ciliares breves, ferner die glatten Muskeln der Orbita und der Augenlider, die Blutgefäße und die Schweißdrüsen von Kopf und Hals, ferner die Speicheldrüsen und Tränendrüsen.

Die postganglionären Fasern des Brust- und Bauchsympathicus versorgen die Brust- und Baucheingeweide. Die zu den Brusteingeweiden ziehenden Fasern kommen aus dem Ganglion stellatum (Ganglion thoracale I), die zu den Baucheingeweiden gelangenden aus dem Ganglion coeliacum und mesentericum sup., wobei zu bemerken ist, daß die zu dem Ganglion coeliacum und mesentericum sup. ziehenden praeganglionären Fasern in den Nn. splanchnici (major et minor) verlaufen. Die postganglionären Fasern zum Colon descendens und den Beckenorganen kommen aus dem Ganglion mesentericum inf. Ferner werden versorgt die Gefäße und die Haut (mit ihren Drüsen und Muskeln) des Rumpfes und der Extremitäten.

II. Der Parasympathicus. Fig. 332.

Die praeganglionären Fasern vom Mittelhirn verlaufen im N. oculomotorius und gelangen durch die Radix brevis zum Ganglion ciliare. Die postganglionären Fasern ziehen mit den Nn. ciliares breves zum M. sphincter pupillae und zum M. ciliaris.

Die praeganglionären Fasern der Medulla oblongata begleiten die Nn. facialis, glossopharyngeus, vagus.

Die mit dem Facialis verlaufenden Fasern ziehen 1. im N. petrosus superficialis major zum Ganglion sphenopalatinum. Die von diesem ausgehenden postganglionären Fasern versorgen die Tränendrüse sowie die Schleimhaut von Nase und Rachen. 2. Die in der Chorda tympani befindlichen Fasern gelangen zu den Ggll. submaxillare und sublinguale. Die hier entspringenden postganglionären Fasern versorgen die genannten Drüsen, den vorderen Teil der Zunge und den Boden der Mundhöhle.

Die praeganglionären Fasern des Glossopharyngeus verlaufen im N. tympanicus und N. petrosus superficialis minor zum Ganglion oticum, die postganglionären Fasern gelangen zur Glandula parotis.

Die den N. vagus begleitenden praeganglionären Fasern verlaufen bis zu den Ganglien innerhalb der innervierten Organe (Herz, Lunge, Magen, Leber,

Bauchspeicheldrüse, Niere, Darm), woselbst die postganglionären Fasern entspringen.

Die im Sacralmark entspringenden praeganglionären Fasern verlaufen in den Nn. sacrales I—III zu den Ganglien des Plexus hypogastricus. Die postganglionären Fasern versorgen Colon descendens, Rectum, Harnblase, Geschlechtsorgane.

6. Nervenendigungen im Verbreitungsgebiet des Sympathicus.

Es ist zurzeit noch nicht möglich, über alle hier in Frage kommenden Nervenendigungen zu berichten; doch liegen über einen ansehnlichen Teil sichere mit allen neuen Hilfsquellen gewonnene, wenn auch noch nicht in allen Stücken abschließende Erfahrungen vor, unter welchen diejenigen von Cajal, Retzius und Kölliker, welchen wir hier wesentlich folgen, obenan stehen und eine Reihe interessanter Aufschlüsse gewähren.

a) Endigung in der glatten Muskulatur. Fig. 333.

Ein Beispiel gilt für den ganzen großen Apparat. Eine blasse Nervenfaser zweigt sich von einem Ast ab und begibt sich zu einigen umliegenden Muskel-

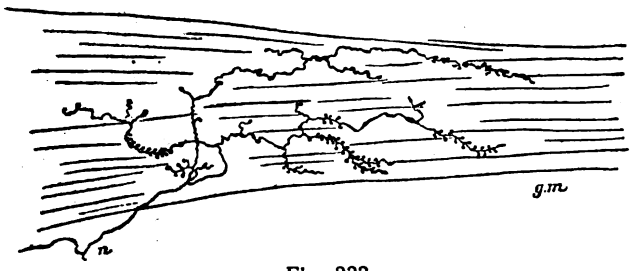

Fig. 333.



Fig. 334.

Fig. 333. **Nervenendigung in der glatten Muskulatur.** (G. Retzius.) *gm* glatte Muskulatur; *n* Nerv.
Fig. 334. **Nervenendigung in einer kleinen Arterie.** (G. Retzius.)

bündeln. Hier teilt sie sich dichotomisch und schickt die beiden Äste zu verschiedenen Bündeln. Diese Äste biegen um und verästeln sich zu wiederholten Malen. Alle diese Äste sind mit kleinen dichtstehenden Knötchen besetzt. Die Äste laufen an den Muskelbündeln frei aus und haften ihnen innig an. Doch legen sich die Nerven den Muskelbündeln nicht nur äußerlich an, sondern sie dringen in das Innere der Bündel ein, um zwischen den Muskelzellen sich zu verästeln und alsdann zu enden. Diese Form der Endigung ist der in den gestreiften Muskeln bei den niederen Tieren, z. B. bei Würmern, sehr ähnlich. Ein Eindringen in die Substanz der Muskelzellen, eine Verbindung der Endfibrillen mit dem Kerne der Muskelzellen, welche einige frühere Beobachter annahmen, ist nicht vorhanden.

Bezüglich der Muscularis tracheae siehe Abt. IV, Fig. 259.

Im ganzen liegt hier eine Bestätigung und Sicherstellung der Ergebnisse vor, welche von Kölliker über die Nervenendigung in den glatten Muskeln schon vor Jahren mit einfacheren Methoden erhalten worden waren.

Über die Endigungen der motorischen Herznerven siehe S. 395.

Über die Endigung zentripetaler Herznerven siehe Figg. 319, 320.

b) Endigungen an den Gefäßen.

Die marklosen Nerven bilden Geflechte um die Arterien, sogenannte perarterielle Nervenplexus. Aber sie bilden nicht nur Netze mit zusammenhängenden Schlingen, sondern sie entsenden hier und da verästelte und variköse Seitenästchen, welche den Muskelfasern der Arterienwand eng anliegen und an ihnen frei auslaufend endigen. Fig. 334. Nerven der Kapillaren siehe Abt. III, Fig. 196.

c) Endigung in der Milz.

Zur Untersuchung diente die Milz kleiner Säuger. (G. Retzius.)

Die Nerven treten stets mit den Arterien in das Organ ein und begleiten sie nach allen Richtungen, indem sie Geflechte um dieselben bilden. Von diesen entspringen hier und da Äste, welche sich der Arterienwand anlegen und ihr seitliche Zweige zusenden. Letztere verästeln sich weiter und umstricken das Gefäß. Die feinsten Seitenästchen laufen mit freien Enden an der Arterienwand aus. Sie sind mit feinen Knötchen besetzt. Wie man erkennt, sind dies die Nerven der Muscularis der Arterienwand. Die Pulpa ist arm an Nerven. Einzelne Fasern treten in sie hinein und verästeln sich in ihr büschelförmig; wahrscheinlich sind aber auch die Nervenzweige der Pulpa für die Gefäße bestimmt. Ganglienzellen wurden keine gesehen (siehe auch Ruffini: Internat. Monatsschrift f. Anat. und Phys., 23. Bd., 1906).

Außer den Gefäßnerven der Milz ist, worauf Kölliker hinweist, das trabekulare System von Nerven reich entwickelt bei allen Milzen, deren Trabekel glatte Muskulatur einschließen. In allen diesen muskulösen Balken bilden die Nerven einen äußeren, die Balken überziehenden Plexus mit vorwiegend längsgerichteten Maschen, von welchen aus dann feinere Zweige in das Innere der Balken eindringen, um in kleinen Abständen vorwiegend der Länge nach zu verlaufen und nach weiterer Netzbildung mit zarten Endbäumchen zu endigen. In den Milznervenstämmen kommen neben unzähligen Remakschen Fasern spärliche markhaltige vor, welche Teilungen zeigen und allmählich ihr Mark zu verlieren scheinen; denn in den feineren und feinsten Ästen sind markhaltige Fasern nicht mehr nachzuweisen. Es liegt nahe, diese Fasern als solche sensibler Art anzusprechen.

d) Endigung in den Eingeweiden.

1. Endigung in den Speicheldrüsen des Mundes, an der Submaxillaris.

Sie war schon 1889 von Cajal gesehen worden. Die Nervenfasern ordnen sich zu einem Geflecht mit rundlichen oder polygonalen Maschen um die primitiven Läppchen. Die Bündel des Geflechtes sind von verschiedener Dicke, haben oft einen wellig gebogenen Verlauf und bestehen aus verschiedenen Axenzylindern ohne Markscheide. Diese Axenzylinder verästeln sich während ihres Verlaufes und entsenden feine variköse Fibrillen, welche auf der Basalmembran oder auf der äußeren Fläche der Speichelzellen frei zu endigen scheinen. Das Geflecht stammt ab von Nervenzweigen, welche von sympathischen Ästen ausgehen, die mit den Blutgefäßen in die Drüse eindringen. Ob interepitheliale Endzweige vorhanden sind, konnte an den vorliegendeu Objekten nicht entschieden werden. Es fehlte nicht an Ganglienzellen und Ganglienzellengruppen, d. i. an Mikroganglien.

Wohl aber hatte Cajal schon 1891 am Pankreas Nerven zwischen die Drüsenzellen hinein zu verfolgen vermocht; sie hörten hier mit freien verästelten interepithelialen Endfasern auf.

Später gelang es Retzius, an einem günstigeren Objekt, den sogenannten Parotiden des Salamanders, Verhältnisse zu sehen, welche sich ganz an die Ergebnisse Cajals anschließen. Die Endfasern des perilobulären Geflechts dringen durch die Basalmembran hindurch und treten mit den Speichelzellen in unmittelbare Berührung. Die Mehrzahl der Endfasern schmiegt sich dabei in die Zwischenräume der Zellenbasen; hier und da aber dringen auch Fasern tiefer zwischen den Seitenflächen der Zellen vor. An Oberflächenbildern wäre ein solches Verhalten schwer sicher zu stellen; allein Querschnitte lieferten entscheidende Bilder. Ähnliche Ergebnisse lieferte die Unterzungendrüse von Lacerta agilis.

Siehe Fig. 338 und Abt. IV, S. 63, Figg. 85—87.

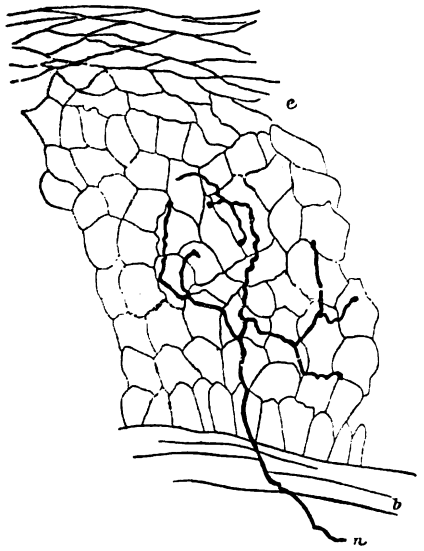

Fig. 335.

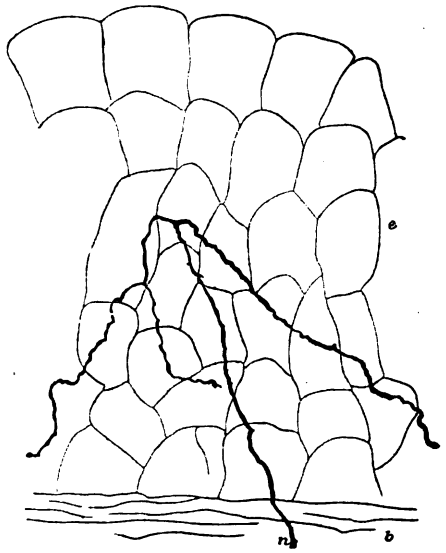

Fig. 336.

Fig. 335. Nervenendigung im geschichteten Plattenepithel des Oesophagus. (G. Retzius.)
n Nervenfaser; *b* Bindegewebe; *e* Epithel.

Fig. 336. Nervenendigung im Epithel der Harnblase. (G. Retzius.)
n Nervenfaser; *b* Bindegewebe; *e* Epithel.

2. Im Epithel des Oesophagus. Fig. 335.

Im Oesophagus der Katze gelang der Nachweis, daß Nervenfasern in das Epithel austreten und eine reichliche interzellulare Verästelung eingehen (G. Retzius).

3. Endigung in der Leber. Fig. 337.

Die Erfahrungen sind noch unvollständig. Hier und da fanden sich in der Leber von Hund und Katze außer den gefärbten Gallenkapillaren auch Nervenfasern. Die Nervenfasern begleiten und umspinnen die interlobulären Blutgefäße und senden von Stelle zu Stelle kleine terminale Seitenzweige aus, welche an der Gefäßwand mit knotigen Spitzen endigen. Es sind Gefäßnerven. Andere Nervenfasern, welche in das Innere der Läppchen eintreten und die Drüsensubstanz innervieren, sind ebenfalls gesehen worden (A. S. Dogiel).

4. Endigung in der Trachea. Figg. 340, 341; siehe Abt. IV, S. 210.

5. Endigung in den Lungen; siehe Retzius, Biolog. Untersuchungen, Bd. III.

6. Endigung in der Niere. Fig. 339 und Abt. IV, Figg. 326, 327.

Die gröberen Nervenzweige dringen mit den Arterien in den Hilus ein. Ein oder zwei feine Zweige folgen jeder A. interlobularis und verhalten sich an ihr,

wie es von den Gefäßen schon oben beschrieben worden ist. Feine Nervenzweige begleiten auch alle Vasa afferentia und umstricken sie bis in die Glomeruli

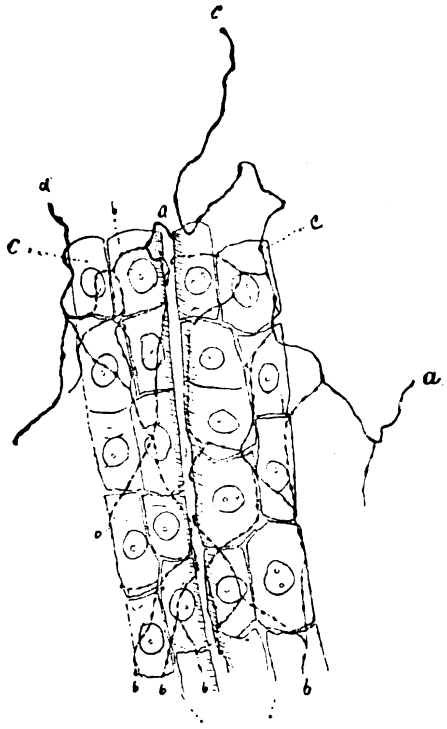

Fig. 337.

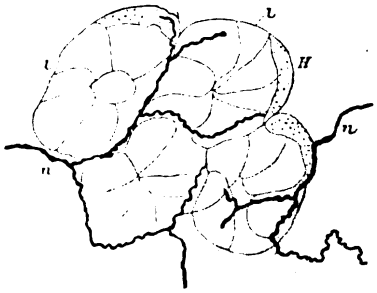

Fig. 338.

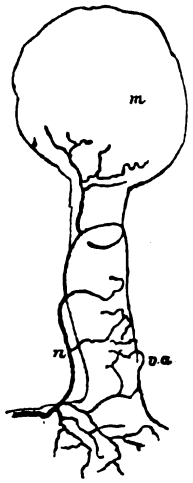

Fig. 339.

Fig. 337. Nervenendigungen in der Leber der Taube. (Von Korolkow und Dogiel.)
Zwischenbalkengeflechte und Überzellennetze. *a* Axenzylinder des Zwischenbalkengeflechtes; *b* Fibrillen, welche das Überzellennetz bilden; *c* Leberbalken.

Fig. 338. Nervenendigung in Schleimdrüsen. (G. Retzius.)
l, l durchschnittene primitive Läppchen. *H* Halbmonde; *n, n* Nervenfasern.

Fig. 339. Nervenendigung an einem Vas afferens der Nierenrinde. (G. Retzius.)
m Malpighisches Körperchen; *va* Vas afferens; *n* Nerv.

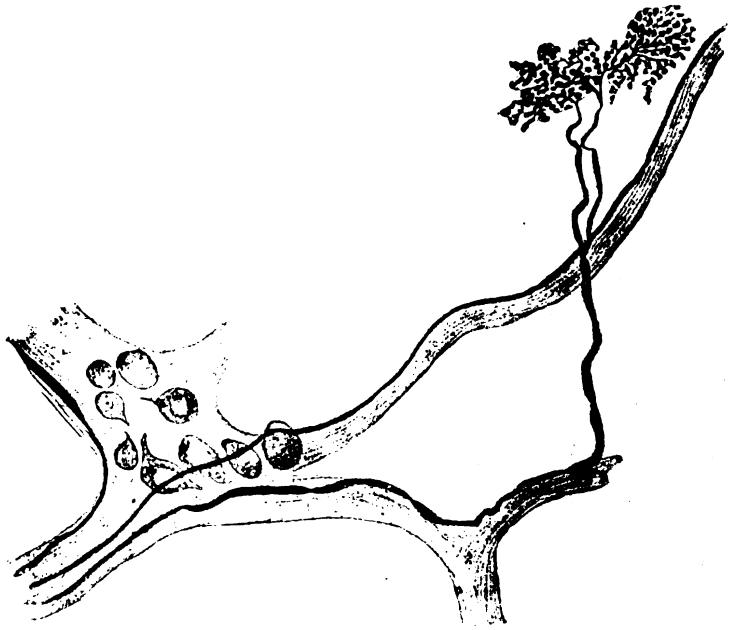

Fig. 340.

Fig. 341.

Fig. 340. Intermuskuläres Endbäumchen aus der Wand der Trachea des Hundes.
Die zugehörige breite markhaltige Nervenfaser ist weithin sichtbar. Flächenpräparat, Methylenblau. (A. Arnstein.)

Fig. 341. Perizelluläre Nervenendigungen an den Wimperzellen der Trachea des Hundes. (A. Arnstein.)

hinein. An dem Glomerulus selbst und an den Vasa efferentia konnten keine Nerven gesehen werden. Ebensowenig wurden im Drüsenparenchym endigende Nerven wahrgenommen (G. Retzius).

7. Im Epithel der Harnblase. Fig. 336.

In der Harnblase des Kaninchens zeigte sich, daß Nervenfasern aus dem Bindegewebe in das Epithel aufsteigen, um in demselben nach einer mehr oder weniger reichen Verästelung mit freien Enden aufzuhören. Die Nervenfasern verlaufen alle eine weite Strecke im Epithel tangential; doch befindet sich die Endigung nie in den oberflächlichen Schichten, sondern in den tieferen, gegen

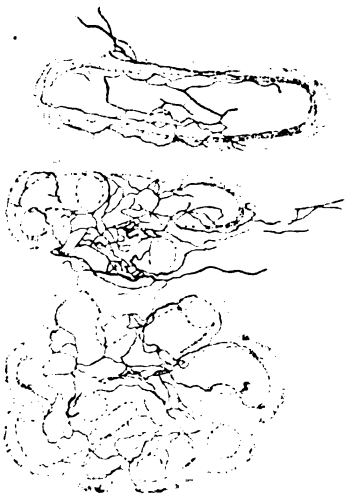

Fig. 342.

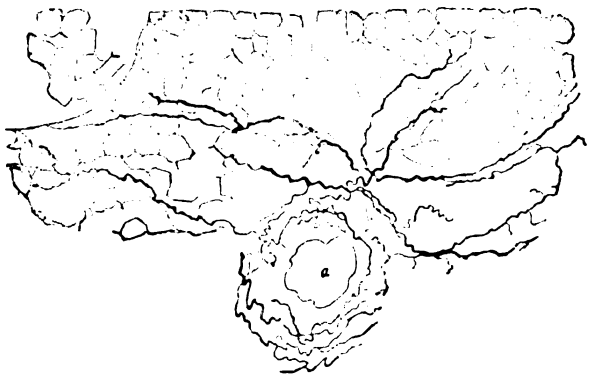

Fig. 343.

Fig. 342. **Nerven im Caput epididymidis eines jungen Katers.** (Schnitt.) (D. Timofeew.)

Fig. 343. **Nerven an Samenkanälchen des Kaninchens.** *a* Blutgefäß. (G. Sclavunos.)

welche die Endfibrillen sich zurückbiegen, so daß die Endigung in der Nähe der Bindegewebsgrenze gelegen ist (G. Retzius).

8. Endigung in den Ovarien; siehe Retzius, Biolog. Untersuchungen, Bd. V.

9. Endigungen im Hoden. Figg. 342 und 343.

10. Im Peritonaeum; siehe Abt. IV, S. 399.

Buch, M., Die Sensibilitätsverhältnisse des Sympathicus und Vagus mit besonderer Berücksichtigung ihrer Schmerzempfindlichkeit im Bereich der Bauchhöhle. Arch. Anat. u. Phys. 1901. — v. Csiky, Die Nervenendigungen in den glatten Muskelfasern. Internat. Monatsschrift, 14. Bd., 1897 (Blutegel und Frosch). — Kallius, E., Nervenendigungen in Drüsen. In: Ergebnisse der Anatomie und Entwicklungsgeschichte, herausgegeben von Merkel und Bonnet, 4. Bd., 1895. — Kölliker: Sitzungsberichte der Würzburger phys. med. Gesellschaft 1893. — Ottolenghi, D., Sur les nerfs de la moelle des os. Arch. ital. de Biologie, 37. Bd., 1902.

VI. Die Lehre von den Sinnesorganen. Aesthesiologia.

Einleitung.

Sinnesorgane sind Einrichtungen am Organismus, durch welche gewisse Bewegungsvorgänge und chemische Reize der Außenwelt auf das Nervensystem einwirken, um daselbst Empfindungen und Vorstellungen zu veranlassen. Zu einem Sinnesorgan gehören demgemäß 1. ein peripherer Aufnahmeapparat, welcher zwischen die Außenwelt und den Sitz der psychischen Tätigkeit eingeschaltet ist; 2. ein psychisches Zentralorgan, welchem die Verarbeitung der anlangenden Erregungen zufällt, und 3. eine die Peripherie mit dem Zentralorgan verbindende Leitungsbahn.

Als Reize der Außenwelt auf periphere Sinnesflächen machen sich geltend der Anstoß fester, flüssiger, gasförmiger Körper, Schwingungen der Luft, des Lichtäthers, Wärmebewegungen, Schmeck- und Riechstoffe. Die zur Aufnahme dieser Reize bestimmten Apparate sind die Sinnesorgane der Haut, das Geruchs- und das Geschmacksorgan, das Gehör- und das Sehorgan.

Wie verhält es sich mit Sinneswahrnehmungen bei Tieren, welche noch kein gesondertes Nervensystem besitzen? Protozoen reagieren auf äußere Einwirkungen der verschiedensten Art, Amöben ziehen bei der geringsten Erschütterung ihre Pseudopodien zurück; Vorticellen schrecken bei der Berührung durch kleine vorbeischwimmende Wesen heftig zusammen; ein Stückchen faulender Substanz versammelt Scharen von Infusorien; die hell erleuchtete Seite des Aquarium wird vor der dunklen von denselben Wesen bevorzugt; bei vielen von ihnen kennt man einen Pigmentfleck, der an die Möglichkeit des Vorhandenseins eines besonderen Sehorganes erinnert. Man wird nicht fehl gehen mit der Annahme, daß schon Protozoen Empfindungen verschiedener Art auszulösen vermögen.

Sicher nachweisbare Sinnesorgane sind erst da zur Ausbildung gelangt, wo die Arbeitsteilung im Zellenstaate auch ein besonderes Nervensystem zur Anlage gebracht hat. Peripherer Apparat und psychisches Zentralorgan stehen in einer inneren Beziehung zueinander. Auch der Grad der Differenzierung des einen steht in einem gewissen Zusammenhange mit der Ausbildungsstufe des anderen. Die einfachsten Tiere mit gesonderten Aufnahme- und Auslösungsapparaten finden sich bei dem großen Stamme der Cölenteraten.

Bei diesen sowohl wie in der ganzen aufsteigenden Linie des Tierreiches ist es einleuchtenderweise die äußere Oberfläche des Körpers, an welcher Aufnahmeapparate für Sinnesreize zur Ausbildung gelangen. Eine bevorzugte Stellung für ihre Unterbringung nimmt, wo ein solcher vorhanden ist, der Kopf ein.

Von dem Orte der Nervenendigungen ist in allgemeiner Hinsicht hervorzuheben, daß sie entweder in oder an dem Epithel der Oberfläche oder im unterliegenden Bindegewebe gelegen sind; oder es sind Teile der Hirnwand selbst, welche die Reize der Außenwelt aufnehmen. Die Form der Nervenendigung ist entweder eine zellulare oder eine freie; letztere kann eine korpuskuläre oder nicht korpuskuläre sein. Epithelzellen, in oder an welchen Sinnesnervenfasern entspringen oder endigen, werden Neuro-Epithelzellen oder Sinnesepithelzellen genannt.

Der Aufnahmeapparat steht seiner Einrichtung nach in Beziehung zu dem Reize, welcher zur Einwirkung gelangen soll. Fremdartige Reize wirken entweder überhaupt nicht als Sinnesreiz, oder in der Form von Schmerz, oder sie wirken in der besonderen Funktion des gereizten Sinnesorganes. Die Sinnesorgane sind hiernach je mit spezifischer Energie begabt. Eines kann das andere nicht vertreten.

Die Sinnesorgane unterrichten uns zwar nach Maßgabe ihrer spezifischen Energie und ihres Fähigkeitsgrades über gewisse Bewegungen der Außenwelt; immer aber geschieht dies in mittelbarer Weise. Was wir empfinden, ist nicht die Außenwelt und sind nicht ihre Bewegungsreize, wir empfinden vielmehr nur die Veränderung, welche jene Reize in uns bewirken, d. i. die Veränderungen unseres Selbst, die Gleichgewichtsstörungen unseres Ich, die Tätigkeit unserer eigenen Sinnesorgane. Wir empfinden mit den Sinnesorganen folglich nur unsere eigenen Eigenschaften, nicht diejenigen der Außenwelt; erstere werden durch letztere nur in erregten, uns wahrnehmbaren Zustand versetzt. Die in uns durch einen Sinnesreiz hervorgebrachte Gleichgewichtsstörung beruht auf Bewegungen innerhalb unseres Nervensystems. Entsprechend den spezifischen Energien der peripheren Sinnesorgane und der mit ihnen verbundenen Sinneszentralorgane nennen wir eine stattgefundene Gleichgewichtsstörung warm, hell, laut, bitter, lieblich usw.

In der Außenwelt selbst gibt es keine Wärme, keine Helligkeit, keinen Klang, keine Bitterkeit, sondern nur Bewegungen und Stoffe, sowie auch in unseren Sinnesorganen und Nerven nur Bewegungen veranlaßt werden.

So gewiß dies ist, so bleibt die Möglichkeit der Empfindung von Bewegungen rätselhaft schon bei den Protozoen.

Sinnesorgane vermitteln also die Kenntnis der Außenwelt durch Veränderungen, welche letztere auf uns ausübt. Aus diesem Grunde liegen den Sinnesorganen gewisse andere Einrichtungen nicht fern, welche im Inneren des Körpers vorhanden sind und ebenfalls dazu dienen, uns über veränderte Zustände unserer Person zu unterrichten. Man nennt die durch sie vermittelten Empfindungen Gemeingefühle, Allgemeinempfindungen, Eigenempfindungen. In diese Gruppe von Empfindungen rechnet man das Muskelgefühl, das Gefühl von Hunger und Durst, die Empfindung von Schmerz usw. Man wird es durchaus begreiflich finden, daß auch in der Tiefe des Körpers, an Orten, welche dem Gelenkdruck oder dem Muskeldruck ausgesetzt sind, ähnliche oder gleiche Nervenendigungen wiederkehren, wie sie von der Haut bekannt sind. Mit spezifischen Nervenendigungen ausgestattete innere Teile des Körpers werden als innere Sinnesflächen den äußeren gegenüberzustellen sein.

Einige der äußeren Sinnesorgane, in der Regel das Seh- und das Gehörorgan, werden den übrigen gegenüber höhere genannt; die niederen Sinnesorgane aber umfassen die Organe des Hautsinnes, das Geruchs- und das Geschmacksorgan. Hierzu bestimmt teils die verwickelte Beschaffenheit des Baues jener, teils ihre Ausstattung mit verschiedenartigen Hilfsorganen, teils die Höhe ihrer funktionellen Stellung. Man darf sich jedoch durch diese Unterschiede nicht verleiten lassen, die Bedeutung der zuletzt genannten drei Sinnesorgane für die Lebenstätigkeit des Individuums gering anzuschlagen.

Die Sinnesorgane sind die großen Zuführbahnen für bestimmte Erregungen des Gehirns, vor allem also von seiten der Außenwelt.

Ohne Sinnesorgane oder ihnen entsprechende Einrichtungen entsteht kein Denken.

Man kann ein solches Denken ein Reizdenken oder stigmatisches Denken, mit Rücksicht auf die materielle Unterlage auch protoplastisches Denken nennen.

Gibt es kein höheres Denken, als ein stigmatisches, protoplastisches, animales?

Es muß ein anderes, höheres Denken geben als das geschaffene, nämlich das schöpferische, das keiner cerebralen Unterlage bedarf. Wir können es uns nicht genauer vorstellen, nur ahnen. „Du gleichst dem Geist, den du begreifst, nicht mir." —

I. Die äußere Haut, Integumentum commune s. Cutis, siehe Abt. I.

II. Das Geruchsorgan, Organon olfactus.

Das Geruchsorgan besteht aus der Regio olfactoria der Nasenschleimhaut.

Dazu kommt noch das Organon vomeronasale, das Jacobsonsche Organ. Beide liegen innerhalb der Nasenhöhle, welche nebst ihren Nebenhöhlen schon in der Eingeweidelehre geschildert worden ist. Es bleibt nur noch übrig, die Lage, Ausdehnung und den Bau der Regio olfactoria nebst ihrer Verbindung mit dem Zentralnervensystem kennen zu lernen.

Die Schleimhaut der Regio olfactoria nimmt ausschließlich das Gebiet der oberen Siebbeinmuschel und des gegenüberliegenden Teiles der Scheidewand ein. Ebenso weit oder mehr oder weniger weit in das Gebiet der mittleren

Muschel hinein erstreckt sich eine gelblichbraune Färbung der Schleimhaut und unterscheidet äußerlich die Riechschleimhaut als Locus luteus von der rötlichen Regio respiratoria. Beim Neugeborenen besonders pflegt die gelbe Färbung von der oberen auf die mittlere Muschel weit überzugreifen. Die Schleimhaut der Regio olfactoria ist die Trägerin des spezifischen Sinnesapparates und enthält zugleich Endigungen einfach sensibler Nerven; letztere verbreiten sich auch in dem ganzen Umfange der Regio respiratoria.

Genauere Flächenbestimmungen über die Ausdehnung der Regio olfactoria des Menschen gehören der neueren Zeit an. In einem Falle betrug die gesamte Ausdehnnng des Riechepithels an der oberen Muschel und an dem Septum beider Seiten etwas über 500 Quadratmillimeter; davon kommen einerseits auf die Seitenwand 124, auf das Septum 133 Quadratmillimeter. Die Regio olfactoria war auf den mittleren Teil der oberen Muschel und die gegenüberliegende Fläche des Septum beschränkt. Der hintere Rand ist wenig unregelmäßig, der untere Rand mehrfach ausgezackt; der vordere sehr unregelmäßig, mit zahlreichen streifenförmigen Verlängerungen versehen, durch eingestreute Flecken von flimmerndem Respirationsepithel unterbrochen. Vor der Hauptfläche liegt an der Seitenwand eine 5 Quadratmillimeter große isolierte Riechinsel (v. Brunn).

In einem zweiten Falle betrug die Flächenausdehnung des Riechepithels etwa 480 Quadratmillimeter; hiervon kommen einerseits 99 auf das Septum, 139 auf die laterale Wand. Auch hier ist die obere Muschel allein der Sitz der Riechschleimhaut, welche deren unteren Rand nirgends erreicht; die Form der Gesamtfläche ist hier breit und niedrig, im ersten Falle schmal und hoch. Die Neigung des Riechepithels, Flecken von Flimmerepithel zu umschließen, ist stark ausgeprägt; kleine isolierte Riechinseln kommen ebenfalls vor; auch inmitten einer Flimmerinsel kann eine kleine Riechinsel liegen. (A. v. Brunn, Arch. mikr. Anat., 39. Bd., 1892.)

Die Dicke des menschlichen Riechepithels beträgt durchschnittlich 0,06 mm; fast ebensoviel mißt das Epithel der Pars respiratoria.

Bei den Haustieren ist das Riechepithel viel mächtiger und beträgt nach v. Brunnschen Messungen bei dem Hunde 0,1; bei der Katze 0,13; beim Kaninchen 0,12; beim Schafe 0,12; beim Kalbe 0,13 mm. In der geringeren Höhe wie in der geringen Flächenentfaltung der menschlichen Riechschleimhaut prägt sich für die Peripherie die gleiche Erscheinung aus, die zentral am Riechlappen sich bekundete: die Reduktion des menschlichen Geruchsapparates.

Man unterscheidet am Riechepithel zwei Formen langgestreckter, von der Oberfläche bis zum Bindegewebe reichender Zellen, die als Riechzellen und Stützzellen unterschieden werden; zwischen ihren basalen Teilen findet sich eine dritte Form, die Ersatzzellen. Figg. 344—346, 359.

1. Die Riechzellen, auch Stäbchenzellen genannt, haben einen spindelförmigen Körper, welcher den Kern trägt; an den Körper schließt sich ein sehr feiner zentraler sowie ein stärkerer peripherer Fortsatz von zylindrischer Form an. Der zentrale Fortsatz bildet leicht Varikositäten, gleicht hierin den Nervenfibrillen und färbt sich auch in Goldchlorid wie letztere (Babuchin). Er hört an der Epithelgrenze nicht auf, sondern geht in eine Olfactoriusfaser über, welche den bindegewebigen Teil der Schleimhaut durchdringt, anderen Olfactoriusfasern sich zugesellt und ihren Weg nimmt zum Bulbus olfactorius, wo sie an einem Glomerulus des letzteren in Form eines Endbäumchens aufhört (Figg. 152, 348, 350). Die den Kern tragenden Körper der Riechzellen liegen in sehr verschiedenen Höhen, so daß die beiderlei Fortsätze bei verschiedenen Zellen sehr ungleich lang sind. Auf Schnitten erscheinen darum die Körper mit ihren Kernen in einer breiten Zone gelegen, welche sich von der Schicht der Ersatzzellen bis über die Mitte der Epithelhöhe erstreckt und hier in einer geraden Linie endigt; man nennt diesen breiten Streifen die Zone der runden Kerne (Figg. 345, 359). Jeder Kern ist durch den Besitz eines deutlichen Kernkörperchens ausgezeichnet. Die Riech-

zellen sind derart verteilt, daß im Umkreise einer Stützzelle mindestens sechs, zuweilen mehr Riechzellen stehen. Fig. 351.

Der periphere Fortsatz ist an seinem freien Ende mit einem Büschel kurzer feiner Fibrillen besetzt, den Brunnschen Riechhärchen (Fig. 346). Dies sind zarte, spitz auslaufende Härchen, welche in der Zahl von 6—8 vorliegen und meist etwas auseinanderweichen. Ob der sie unmittelbar tragende Zellteil, welcher an Reagentienpräparaten als eine verschieden große knopfförmige Anschwellung erscheint, einen natürlichen Fußpunkt der Riechhärchen darstellt, ist noch ungewiß.

2. Die Stützzellen, auch Zylinderzellen genannt, haben ihren ovalen Kern alle in annähernd gleicher Höhe, am Außenrande der Kernzone der Riechzellen. Dadurch bilden sie die Zone der ovalen Kerne (Figg. 345, 359). Der Kern liegt

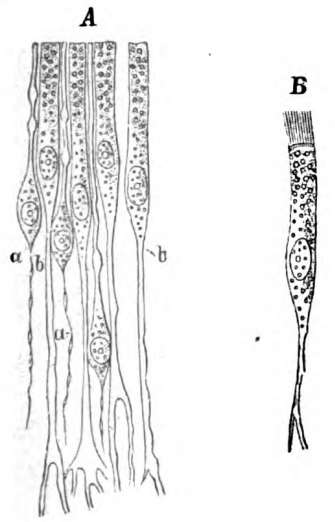

Fig. 344.

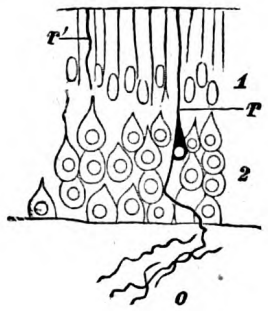

Fig. 345.

Fig. 345. **Neuroepithel der Regio olfactoria des Menschen.** (v. Brunn.)

o Olfactoriusfasern; *r* eine Riechzelle (peripherer Nervenzelle) in Verbindung mit einer Olfactoriusfaser; *r'* peripherischer Teil einer Riechzelle; 1 Zone der ovalen Kerne; 2 Zone der runden Kerne der Riechschleimhaut.

Fig. 346.

Fig. 344 *A*. **Epithel der Riechschleimhaut.** (M. Schultze.) 500:1. *a*, *a* Riechzellen; *b*, *b* Stützzellen.
B. **Flimmerepithelzelle vom Rande der Regio olfactoria.** (M. Schultze.)

Fig. 346. **Eine Riechzelle des Menschen.** (v. Brunn.)
1 Zellkörper mit dem Kerne; 2 peripherer Fortsatz; 3 Endkegel; 4 Riechhärchen; 5 zentraler Fortsatz (Beginn einer Olfactoriusfibrille.)

im unteren Ende des starken peripheren Teiles der Zelle; dieser ist jenseits des Kernes mit körnigem gelblichen Pigment versehen. Der von der Kerngegend zum Bindegewebe ziehende Teil der Zelle ist schmaler, häufig plattgedrückt, oft mit Nischen versehen, welche die Riechzellen aufnehmen. Die basalen Enden der Stützzellen sind häufig geteilt, gezackt, mit Fußplatten versehen. Auch in diesem Teil der Zellen ist Pigment vorhanden. Fig. 344.

Die Zone der ovalen Kerne wird hier und da außen überragt von dem Körper einer Riechzelle, welche alsdann einen sehr kurzen peripheren Fortsatz besitzt; Riechzellen dieser Art werden atypische Formen genannt. Sie erinnern an Gebilde, welche Dogiel in der Riechschleimhaut der Fische und Amphibien beschrieben und Riechzapfen genannt hat.

3. Die Ersatzzellen, Basalzellen, liegen an der Grenze des Epithels gegen das Bindegewebe, sind im ganzen kegelförmig gestaltet, hängen aber durch Fortsätze, Zellbrücken bildend, untereinander zusammen, ein protoplasmatisches Netzwerk darstellend.

Die freie Oberfläche des Epithels trägt bei Säugetieren eine feine kutikulare Membran, Membrana limitans olfactoria, Brunnsche Membran, welche für jeden peripheren Riechfaden ein kleines Loch besitzt, durch welches jener frei die Oberfläche erreicht, während die Zylinderzellen gedeckt bleiben. Auf ihrer Außenfläche findet sich häufig, den Zylinderzellen entsprechend, eine fein radiär gestreifte kutikulare Auflagerung, welche an den Stäbchensaum der Darmepithelzellen erinnert. Die hier und da noch bestrittene Limitans olfactoria ist zugleich eine Schutzhülle und ein Befestigungsapparat der freien Teile des gesamten Neuro-Epithels.

Über die Deutung der einzelnen Elemente des Riechepithels ist zu bemerken, daß aus dem starken embryonalen Riechepithel durch Sonderung die Riechzellen und die Stützzellen (ebenso auch die Ersatzzellen) hervorgehen, so daß ein Verhältnis zutage tritt wie zwischen Nervenzellen und Ependymzellen. In der Tat sind die Riechzellen nichts anderes als oberflächlich gelegene

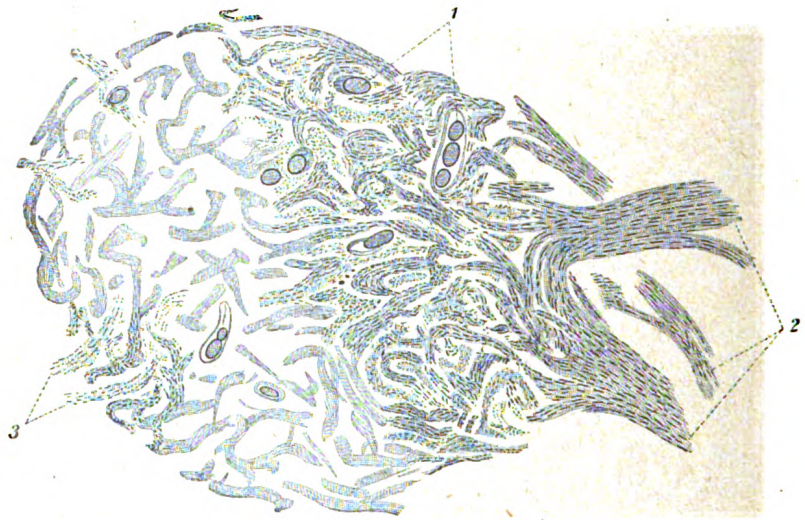

Fig. 347.

Glomerulus olfactorius des erwachsenen Kaninchens. (Chromosmium, Fuchsin.) (H. Held.)

1 Kapillaren mit roten Blutkörperchen; 2 Nervi olfactorii, die vom Geruchsepithel kommen; 3 Dendriten der Mitralzellen.

Nervenzellen, und zwar, da die Riechschleimheit der äußeren Haut entstammt, kutane Nervenzellen, welche in ihrem Verhalten den Hautnervenzellen des Regenwurms (Abt. I, S. 204) homolog erscheinen. Der zentrale Fortsatz der Nervenzelle ist ein Neurit (Nerven- oder Axenzylinderfortsatz der Nervenzelle), der im Glomerulus olfactorius sein Endbäumchen entwickelt. Der periphere Fortsatz dagegen kann als Dendrit gelten, welcher in den Riechhärchen in terminale Fibrillen sich zersplittert. Auch Kern und Kernkörperchen verhalten sich ganz wie bei Nervenzellen.

Der lange gesuchte Zusammenhang zwischen den Riechzellen und den Olfactorisfasern ist erst durch die neueren Methoden nachgewiesen worden. Für den Frosch zeigten diesen Zusammenhang zuerst Ehrlich und Arnstein (Methylenblau); für das Kaninchen Grassi und Castronovo; für junge Kaninchen und Ratten Ramon y Cajal und van Gehuchten; für den Menschen v. Brunn 1892. Teilungen von Olfactoriusfibrillen kommen in der ganzen Bahn der Nervi olfactorii zwischen dem Epithel und den Glomeruli nicht vor.

An der Grenze des Riechepithels gegen das Flimmerepithel und in letzterem selbst sind auch intraepitheliale Nervenfasern beobachtet, welche aus dem bindegewebigen Teil der Schleimhaut in das Epithel aufsteigen und in ihm bis gegen die Oberfläche vordringen, ohne mit Zellen in Verbindung zu treten; dies

sind die Endigungen einfach sensibler, dem Trigeminus angehöriger Nervenfasern, vielleicht aber gehören sie auch zum Teil dem N. terminalis an (S. 131). Ebensolche freie Endigungen sind auch mitten im Gebiet der Regio olfactoria neben der zellularen Endigung der Olfactoriusfasern vorhanden (Fig. 352). Zer-

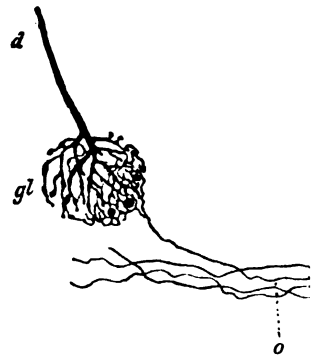

Fig. 348.

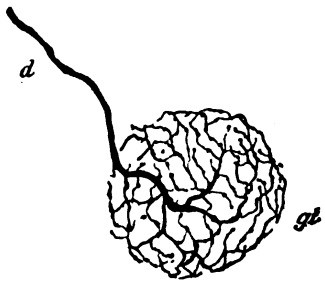

Fig. 349.

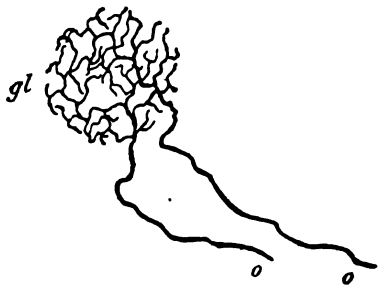

Fig. 350.

Fig. 348. **Aus beiden Bestandteilen zusammengesetzter Glomerulus.** (G. Retzius.)
o Olfactoriusfaser; *d* Dendrit einer Pyramidenzelle; *gl* Glomerulus olfactorius.

Fig. 349. **Glomerulus-Ausbreitung eines Dendriten einer Pyramidenzelle des Bulbus olfactorius.** (G. Retzius.)
d Dendrit einer Pyramiden- oder Mitralzelle des Bulbus olfactorius; *gl* Glomerulus-Ausbreitung des Dendriten *d*.

Fig. 350. **Glomerulus-Ausbreitung zweier Olfactoriusfasern** *(o, o)*. (G. Retzius.)
Dieser *(gl)* Glomerulus ist in den Glomerulus der Fig. 349 eingeschoben zu denken, um den ganzen Glomerulus vor sich zu haben.

störung der Riechschleimhaut und periphere Durchschneidung der Riechfäden muß notwendig deren sekundäre aufsteigende Degeneration herbeiführen; Zerstörung des Bulbus olfactorius und der Glomeruli dagegen wird sämtliche Nervi olfactorii intakt lassen.

Bei Fischen, Amphibien, Reptilien und Vögeln ist derselbe typische Bau der Riechschleimhaut vorhanden, wie bei den Säugetieren und dem Menschen. Die Riechzellen tragen ebenfalls



Fig. 351.

Anordnung der Riechzellen beim Kaninchen. (G. Retzius, 1900.)
Teil der Oberfläche der Riechschleimhaut eines Kaninchens mit dem zwischen den Endflächen der eigentlichen Epithelzellen angeordneten peripheren Enden der Riechzellen (die schwarzen Punkte). Links sind die Riechzellen sehr zahlreich, nach rechts hin sparsamer.

starre Riechhärchen, die Zylinderzellen dagegen flimmernde Cilien. Die Riechschleimhaut der Fische erhebt sich stets zu einem mehr oder weniger verwickelten System von Falten, welche eine quere radiäre, rosettenartige oder longitudinale Anordnung besitzen können. In welcher Verbreitung bei den Fischen Geruchsknospen, knospenförmige Stellen der Schleimhaut vorkommen, welche Riechepithel tragen, während zwischen ihnen gewöhnliches Epithel gelegen ist, bleibt unentschieden. Jedenfalls sind solche Knospen nicht den Nervenhügeln der äußeren Haut der

Fische zu homologisieren, indem bei letzteren die gewöhnliche intraepitheliale freie Nervenendigung statt hat. Neuere Untersuchungen von Kamon (Arch. mikr. Anat., 64. Bd.) haben gezeigt, daß die Geruchsknospen bei Esox und Trigla ganz verschieden sind von den Geschmacksknospen dieser Tiere.

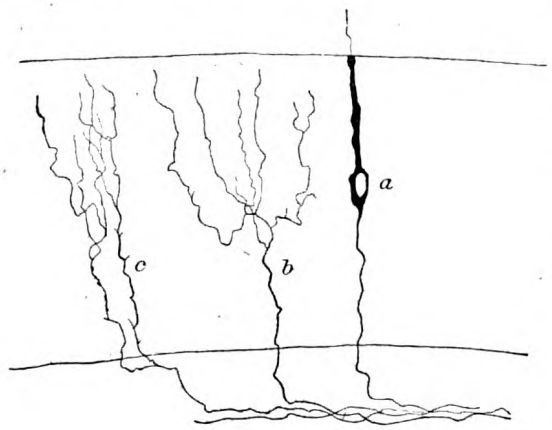

Fig. 352.

Aus der Riechschleimhaut der 8tägigen Maus. (v. Lenhossék.)

a Riechzelle, die sich an ihrem unteren Ende in eine Olfactoriusfaser fortsetzt; *b*, *c* freie Nervenendigungen.

Der bindegewebige Teil der Riechschleimhaut ist locker gefügt, reich an Lymphzellen, arm an Bindegewebsfasern; hier und da tritt ein wirkliches Lymphknötchen auf. Die Schleimhaut ist ferner reich an Drüsen, an Blutgefäßen und Nerven.

Die Drüsen der Regio olfactoria, Glandulae olfactoriae (Figg. 353, 359), sind ziemlich dicht stehende einfache oder verästelte Schläuche, welche in der Lamina propria liegen und mit ihren feinen Ausführungsgängen das Epithel durchsetzen. Die Zellen des Drüsenkörpers können gelbliches Pigment enthalten; hierauf, insbesondere aber auf der Pigmentierung der Stützzellen, selbst der Bindegewebszellen der Propria, beruht die Farbe des Locus luteus. Dieselbe Pigmentierung kann aber auch in den Nachbargebieten

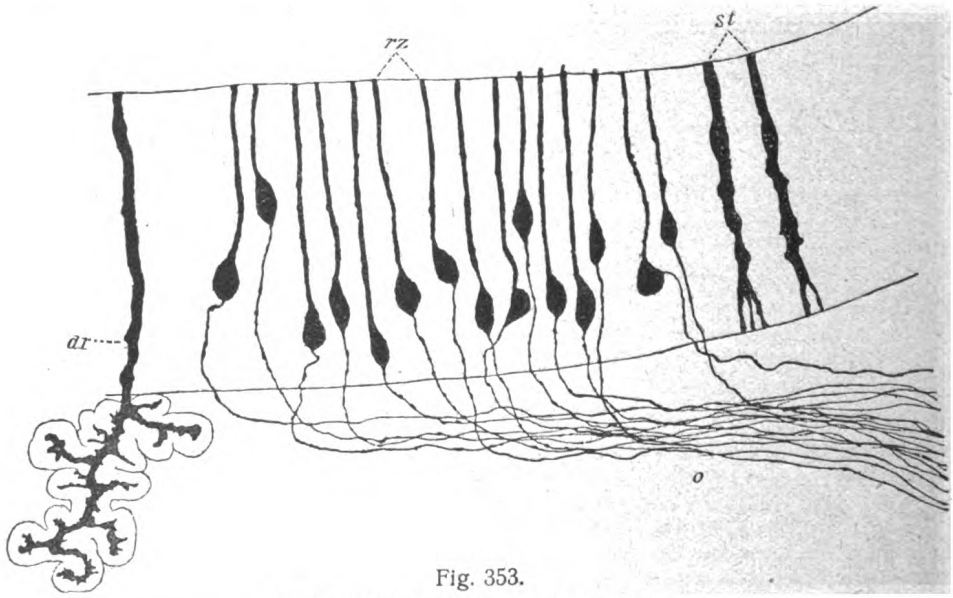

Fig. 353.

Regio olfactoria der Maus. (G. Retzius.)

rz Riechzellen; *o* deren zentrale Fortsetzungen als Olfactoriusfasern; *st* Stützzellen oder Zylinderzellen des Epithels; *dr* Glandula olfactoria.

der Flimmerzellen der Regio respiratoria gefunden werden, so daß von der Ausdehnung des Locus luteus nicht sicher auf die Grenzen der Riechschleimhaut zurückzuschließen ist (S. 422).

Die sezernierenden Zellen der Glandulae olfactoriae des Menschen sondern keinen Schleim ab; die Drüsen sind reine Eiweißdrüsen (v. Brunn); für eine Anzahl von Säugetieren ist dagegen von Paulsen in den genannten Drüsen gemischtes Epithel nachgewiesen worden, indem zwischen den Eiweißzellen auch Schleimzellen vorkommen.

Eine Eigentümlichkeit der Glandulae olfactoriae des Menschen besteht ferner in dem häufigen Vorkommen eines subepithelialen Behälters, einer wechselnd großen Blase, welche ihren feinen Ausführungsgang durch das Epithel schickt, während sie andererseits mehrere Drüsengänge aufnimmt. So erinnert das Bild an den Sinus gewisser Talgdrüsen. Die Blase kann mehrfache Ausbuchtungen besitzen und trägt ein einfaches niedriges Plattenepithel. Ein geformter

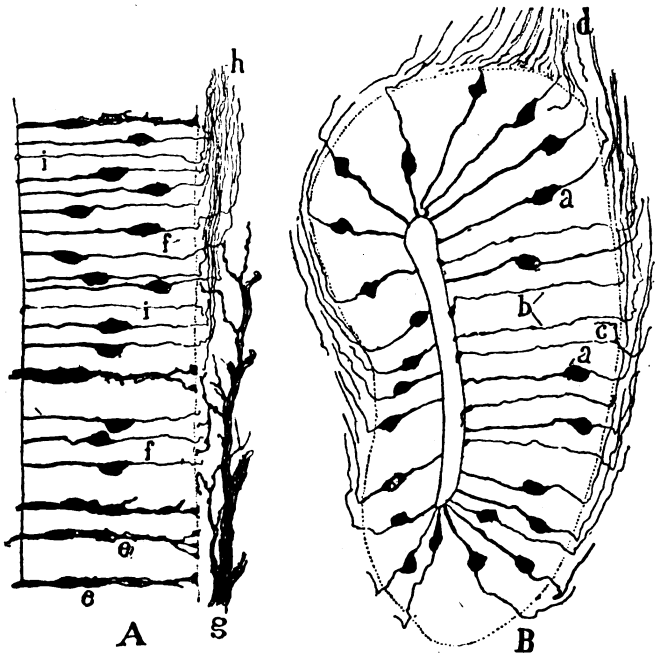

Fig. 354.

Riechzellen aus der Nasenhöhle eines reifen Rattenfetus. (Cajal.)

A. Epithel der Riechschleimhaut, *e* Epithelzelle, *f* Neuroepithelzelle; *i* Nervenfasern, die frei im Epithel endigen; *h* Olfactoriusfibrillen; *g* sensible Trigeminusfasern.

B. Querschnitt des Jacobsonschen Organes, *a* bipolare Zellen, *b* Nervenfasern, die mit einer Varikosität in der Epithelschicht endigen; *c* Teilfaser einer anderen; *d* Olfactoriusfasern.

Inhalt fehlt den Blasen durchaus. Eine zweite, seltenere Form der Mündung der Glandulae olfactoriae findet statt in mit Flimmerepithel ausgekleideten Vertiefungen, Krypten (v. Brunn).

Beide Formen der Glandulae olfactoriae überschreiten die Grenzen der Regio olfactoria beträchtlich nach allen Seiten.

Die größeren Äste der Nn. olfactorii liegen in Kanälchen und Rinnen der bezüglichen Knochenteile; die kleineren dringen allmählich zu den oberflächlichen Schichten der Schleimhaut. Alle diese Fäden sind von perineuralen Scheiden umgeben, welche aus den Hirnhäuten hervorgehen. Die Olfactoriusfasern sind sämtlich marklos und stellen eine besondere Gruppe der marklosen Fasern dar (Fig. 359 und Abt. I, S, 142).

Jacobsonsches Organ.

Wenn auch das Jacobsonsche Organ des Menschen zu den rudimentären Organen gehört und keine Sinnesfunktion zu erfüllen hat, so ist es doch von be-

sonderem Interesse, die Stufe seiner Verödung beim Erwachsenen kennen zu lernen. Hierauf bezügliche Untersuchungen haben gelehrt, daß die laterale Wand des Organes das Epithel der Pars respiratoria der Nasenschleimhaut trägt. Das hohe Epithel der medialen Seite dagegen ist demjenigen der Pars olfactoria ähnlich und besitzt wie dieses schlanke und lange Zellen. Die fadenförmigen Sinneszellen fehlen jedoch. Es sind zylindrische Stützzellen vorhanden und zwischen ihnen kürzere spindelförmige Elemente, welche die freie Oberfläche nicht erreichen. Sie können entweder als nicht zur vollen Entwicklung gelangte oder von höherer Entwicklung wieder zurückgesunkene Riechzellen, aber auch als weiter entwickelte Ersatzzellen gedeutet werden. Zahlreiche maulbeerförmige oder rundliche Kalkkonkremente sind durch die ganze epitheliale Auskleidung zerstreut und zeigen an, daß man es mit einem untätig gewordenen Organe zu tun hat.

Wie Kölliker zeigte, war bei einem 8wöchigen menschlichen Embryo sogar ein Olfactoriuszweig für das Jacobsonsche Organ entwickelt. Da anzunehmen ist, daß dieser Nerv von dem Epithel des Jacobsonschen Organs aus sich zentralwärts entwickelte, so besaß das Organ zu dieser Zeit eine hohe Stufe der Ausbildung. Später trat alsdann die rückschreitende Umbildung ein.

Zu dem Jacobsonschen Organ stehen der Ductus incisivus s. nasopalatinus und die Papilla incisiva in enger Beziehung (siehe Abt. IV, S. 187).

Das funktionierende Jacobsonsche Organ der Säugetiere besitzt den gleichen Bau wie die Riechschleimhaut des betreffenden Tieres. Siehe Fig. 354.

Über die zentralen Bahnen der Geruchsnerven siehe Fig. 152 und S. 165, 166, 238.

Vergleichend anatomisches.

Nach der verschiedenen Ausbildung des Geruchsapparates teilen Paul Broca und William Turner die Säugetiere, mit besonderer Berücksichtigung des zentralen Abschnittes des Geruchsorganes in drei große Gruppen:

1. makrosmatische: Edentata, Ungulata, Carnivora, Rodentia, Marsupialia, Lemuria, überhaupt die größere Zahl der Säugetiere;
2. mikrosmatische: Pinnipedia, Barten-Wale, Affen, Mensch, Monotremen;
3. anosmatische: Delphin und Zahnwale.

Die ursprüngliche Zahl der Riechwülste, d. i. der mit Riechschleimhaut überkleideten Muscheln ist, wie besonders die Untersuchungen von Zuckerkandl ergeben haben, eine verhältnismäßig geringe; Vermehrung oder formale Verwicklung deutet auf Vervollkommnung des Apparates hin.

Die meisten Säugetierordnungen (die größere Zahl der Carnivoren, Nager, Insektivoren, Halbaffen, Marsupialier und Ornithorhynchus) besitzen fünf Riechwülste, die Ungulaten bis zu acht. Sechs bis elf Riechwülste finden sich bei Edentaten, einer bis drei bei den Primaten.

Beim Menschen werden sehr häufig drei Riechwülste (Siebbeinmuscheln) angelegt, aber nur zwei ausgebildet (Peter). Die Concha suprema ist nur eine Nebenmuschel der oberen Siebbeinmuschel. (Siehe Abt. IV, S. 192.)

Mangakis, M., Ein Fall von Jacobsonschem Organ beim Erwachsenen. — Peter, K., Anlage und Homologie der Nasenmuscheln. Verh. anat. Ges. 1902. — Derselbe, Entwicklung d. Geruchsorgans. Ergebn. d. Anat., 20. Bd., 1911. — Strasser, H., Sur le développement des cavités nasales et du squelette du nez. Arch. des Sc. phys. et nat. XII, 1901.

III. Das Geschmacksorgan, Organon gustus.

Wie das Geruchsorgan am Anfangsteil des Atmungsapparates seinen Platz hat, so das Geschmacksorgan im Eingangsgebiet des Verdauungskanals. Das Hauptorgan für den Geschmackssinn ist die Zungenschleimhaut, diese

aber nicht in ganzer Ausdehnung, sondern nur in einem Teil des Zungenrückens und der Seitenränder; die untere Zungenfläche ist ganz unbeteiligt. In zweiter Linie kommt die orale Fläche des weichen Gaumens in Betracht. Im ganzen also ist das mit der Geschmacksaufnahme betraute Gebiet von ringförmiger Gestalt.

Diejenigen Stellen der Mundhöhlenschleimhaut, an welchen Geschmacksnerven endigen, zeigen eine knospenförmige Anordnung des Epithels; man nennt die Endknospen des Geschmacksorganes daher Geschmacksknospen. Sie sind fast gleichzeitig von Lovén und Schwalbe an den umwallten Papillen entdeckt worden.

Träger von Geschmacksknospen sind folgende Stellen der Schleimhaut:

1. die umwallten Papillen, Papillae vallatae;
2. die Blätterpapille jeder Seite, Papilla foliata;
3. die pilzförmigen Papillen, Papillae fungiformes;
4. die vordere Fläche des weichen Gaumens, Velum palatinum.

Den Geschmacksknospen ähnliche Epithelgebilde kommen auch in der Schleimhaut des Vestibulum laryngis vor; ob sie noch dem Geschmacksorgan zuzurechnen sind, oder den Nervenhügeln der niederen Wirbeltiere entsprechen und einfache sensible Organe sind, ist ungewiß.

Die Beschreibung der feineren Beschaffenheit der Endknospen ist am besten an die einer Papilla vallata anzuknüpfen. Fig. 360.

Die ebene oder sanft eingedrückte obere Fläche einer Papilla vallata liegt meist in gleicher Höhe mit den angrenzenden Teilen der Zungenschleimhaut, wird aber von dieser durch einen bis 2 mm tiefen kreisförmigen Spalt, den Wallgraben, getrennt. Die äußere Wand des Wallgrabens stellt den Ringwall dar. Im Grunde des Grabens münden die Ausführungsgänge zahlreicher seröser Drüsen, die ihr Sekret in den Graben entleeren, um die Schmeckstoffe aufzunehmen, sie den nahen Geschmacksknospen zuzuführen und sie wieder aus dem Wallgraben zu entfernen (Spüldrüsen).

An senkrechten Durchschnitten durch eine umwallte Papille wird erkannt, daß ihre äußere Hülle von einem geschichteten Plattenepithel gebildet wird. Die Zellen der tiefsten Lage, Basalzellen, sind von zylindrischer Form. Das dicke Epithel der dorsalen Papillenfläche ist in den oberflächlichen Schichten verhornt. Im Bereich des Wallgrabens ist der Epithelüberzug dünner; zugleich fehlen hier die sekundären Papillen, welche der Papillenrücken in beträchtlicher Zahl trägt. Auch am Ringwalle fehlen die sekundären Papillen. An den Seitenflächen der Papille liegen dagegen in großer Menge, in regelmäßigen Abständen und in mehreren Reihen die Geschmacksknospen, Calyculi gustatorii. Vereinzelt kommen sie auch im Epithel des gegenüberliegenden Ringwalles vor. Bei Nagetieren sind sie hier sogar sehr häufig. Selbst auf der Rückenfläche der umwallten Papillen mancher Säugetiere (z. B. des Schweines) kommen sie vor.

Die Zahl der in einer umwallten Papille vorhandenen Knospen ist sehr beträchtlich. Jede der beiden großen umwallten Papillen des Schweines hat gegen 4760 Knospen.

Man unterscheidet an jeder Knospe eine Basis, eine Spitze und die Seitenfläche. (Figg. 361, 362.) Mit der Basis sitzen sie dem Bindegewebe unmittelbar auf; ihre Spitze liegt innerhalb einer Öffnung der oberflächlichen Epithelschicht und ist also der im Wallgraben befindlichen Flüssigkeit frei zugewendet. Die größte Breite der Knospe liegt etwas oberhalb ihrer Längsmitte und mißt beim Menschen

40 μ, während die Länge zwischen 70 und 80 μ schwankt. Die erwähnte Öffnung der Knospe heißt Geschmacksporus; er gestattet der schmeckbaren Flüssigkeit Zutritt zur Spitze der Geschmacksknospe. An Flächenbildern (Fig. 355) erscheint der Porus als kleiner, scharfgeschnittener Kreis von 2,7 bis 4,5 μ Durchmesser, welcher von zwei oder drei Epithelzellen begrenzt wird, nicht selten aber auch innerhalb einer einzelnen Epithelzelle gelegen ist.

Jede Knospe besteht aus langgestreckten Epithelzellen, welche mit ihrer Längsaxe senkrecht auf der Papillenoberfläche stehen. Die äußeren Schichten der Knospenzellen, Deckzellen (Fig. 357, 1), sind außen um so mehr konvex, je näher sie dem Außenrande der Knospe liegen; die Innenzellen haben steilere Stellung. Die Deckzellen verjüngen sich an ihrem basalen Ende oder teilen sich gabelig; das freie Ende läuft zugespitzt aus. Die Innenzellen (Fig. 357, 2–4)

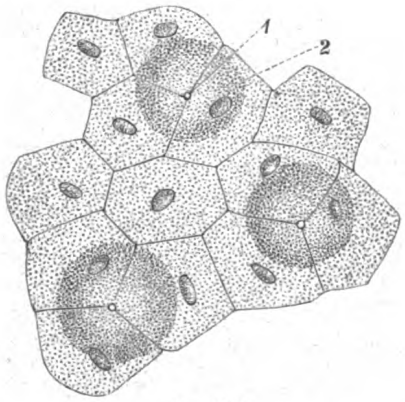

Fig. 355.

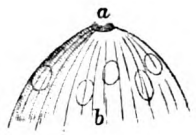

Fig. 356.

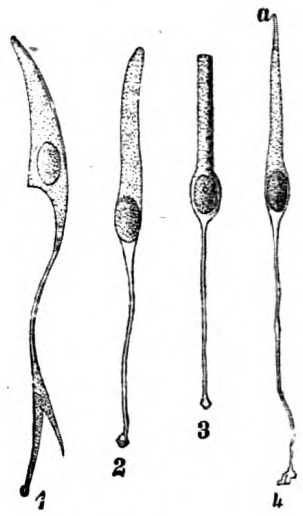

Fig. 357.

Fig. 355. **Abgelöstes Epithel der Seitenwand einer Papilla vallata vom Schweine.** Flächenansicht. Vergrößerung 350:1. (G. Schwalbe.) Bei 1 Geschmacksporus; bei 2 der Umfang der durchschimmernden, unterliegenden Geschmacksknospe.

Fig. 356. **Spitze einer Geschmacksknospe vom Schafe.** 300:1. *a* Härchenkranz, den Spitzen der Deckzellen entsprechend; *b* Deckzellen, fest miteinander verbunden und nur an ihren Umrissen unterscheidbar.

Fig. 357. **Isolierte Zellen der Geschmacksknospe der menschlichen Zunge.** 400:1. 1 Deckzelle; 2, 3, 4 Innenzellen; Zelle 4 bei *a* mit stiftchenartigem Aufsatze.

sind schmaler, nur an der Kernstelle etwas verdickt; der basale Teil ist fein, am Ende meist kegelförmig zu einer Fußplatte verdickt; der periphere Teil ist zylindrisch oder kegelförmig und endigt mit einem kutikularen Stiftchen. Eine dritte Zellform wird durch Basalzellen gebildet, welche im Inneren der Knospenbasis liegen und wahrscheinlich Ersatzzellen darstellen.

Wie endigen an diesen Knospen die Nerven? Nach den früheren Mutmaßungen waren es die Innenzellen, welche die zellularen Endigungen der Geschmacksnervenfasern bilden sollten. Doch haben die neueren Erfahrungen übereinstimmend gezeigt, daß dem nicht so ist, sondern daß sowohl an den Knospen als in dem zwischen den Knospen gelegenen Plattenepithel die Nervenendigung eine freie ist, wie in der Epidermis der Haut, wie bei den einfach sensiblen Nerven.

So unterscheidet man eine gemmale und eine intergemmale Nervenendigung (Gemma = Knospe).

Die zum Epithel tretenden zahlreichen Nervenzweige bilden im bindegewebigen

Teil der Schleimhaut ein Geflecht, den subepithelialen Plexus. Ein Teil der Faserbündel des Geflechts zieht zur Basis der Geschmacksknospen; ein anderer Teil nimmt seinen Weg in die Epithellager, welche sich zwischen den Knospen befinden.

Die intergemmalen Epithelnerven teilen sich, wie Retzius zuerst gezeigt hat, nach ihrem Eintritt in das interepitheliale Labyrinth wiederholt, breiten sich zuerst seitlich aus und schicken darauf ihre Endfibrillen mehr oder weniger senkrecht zur Oberfläche, so daß im ganzen ein kandelaberartiges Endbäumchen zustande kommt. Viele der terminalen Fibrillen endigen in den obersten Zellschichten mit freien Enden, meist jedoch erst nach seitlicher Umbiegung; andere sind sogar eine Strecke weit rückläufig, bevor sie endigen. So stimmt diese intergemmale Endigung im ganzen völlig überein mit der in der äußeren Haut und in den meisten Schleimhäuten vorkommenden freien interzellularen. Fig. 358.

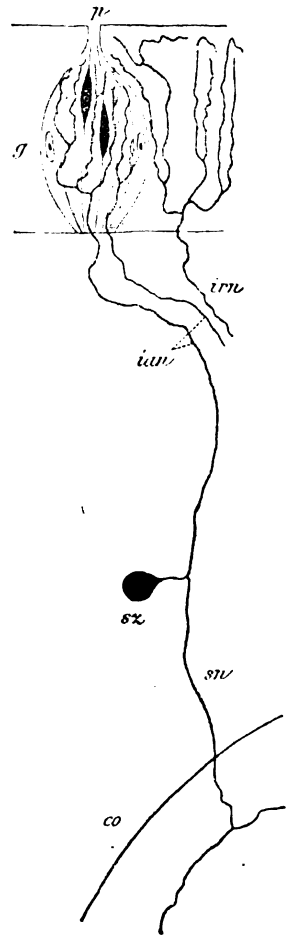

Fig. 358.

Schema des Geschmacksorganes. (G. Retzius.)

g Geschmacksknospe; *p* Geschmacksporus; *ian* intragemmale Nervenverbreitung; *irn* intergemmale Nervenverbreitung; *sz* Spinalganglienzelle; *co* Zentralorgan.

Die an der Basis der Geschmacksknospen eintretenden Nervenbündel bilden nach Retzius ein innerhalb der ganzen Breite der Knospe sich ausdehnendes Geflecht, dessen äußere Teile von verschiedenen Autoren perigemmale Endigung genannt worden sind. Die aus dem Geflecht hervorgehenden Endfasern steigen in überwiegender Zahl bis zur Nähe der Knospenspitze auf und endigen hier frei. Andere Endfasern endigen schon tiefer in der Knospe, manche sogar nach rückläufiger Bahn. Eine Endigung in irgendwelchen Zellen der Knospe kommt nicht vor.

Weder die Deck- noch die Innenzellen der Geschmacksknospen sind folglich den Riechzellen gleichzustellen; letztere haben die Bedeutung peripherer Nervenzellen; erstere dagegen sind zu zierlichen tonnenförmigen Apparaten geordnete Epithelzellen, welche die Nervenendigungen stützen und sie dem peripheren Reize günstig lagern. Wie die im Bindegewebe endigenden Nervenfasern einen richtenden Einfluß auf ersteres ausüben und die Ausbildung der Terminalkörperchen veranlassen, so geschieht von seiten gewisser Nervenfasern ein richtender Einfluß auf das umgebende Epithel, welches dadurch zu epithelialen Terminalkörperchen geformt wird. Nur die gemmale Endigung enthält Geschmacksnervenfasern; die intergemmale aber wird einfach sensiblen Nerven zuzurechnen sein.

Zur Vergleichung des Geschmacksorganes mit dem Geruchsorgan ist ferner zu beachten, daß die Epithelformation des letzteren dem äußeren Keimblatt, diejenige des Geschmacksorganes aber dem inneren Keimblatt den Ursprung verdankt.

Wo immer Geschmacksnerven vorkommen, überall zeigt sich dasselbe Bild. Auch bei anderen Tieren, (Frosch, Salamander) ist die Endigung der Geschmacksnerven derselben Art, nämlich eine interzellulare, freie (Retzius).

Die Geschmacksknospen ähneln so sehr den in der äußeren Haut und Mundhöhlenschleimhaut vorhandenen becherförmigen Organen (Endknospen, Nervenhügel) der Fische und Amphi-

bien, daß über die Nervenendigung in den letzteren der Vergleichung wegen hervorzuheben ist daß auch bei ihnen ein unmittelbarer Zusammenhang zwischen Nervenfasern und Epithelzellen fehlt und eine freie interzellulare Endigung statt hat (Retzius).

Aus den Untersuchungen v. Lenhosséks über die Endknospen der Barbe und des Aales (1894) ist folgendes hervorzuheben: Fast an allen Knospen konnte am unteren Pol eine tellerartige Platte bemerkt werden, ein Nerventeller, dessen Konkavität die Knospe aufnimmt, während an die Konvexität Nervenfasern herantreten. Von der Konkavität des Nervenlellers treten randwärts die Endfibrillen ab, um an der Oberfläche der Knospe emporzuziehen und im Umkreise des Geschmacksporus mit feinen Endknötchen zu endigen. Der Nerventeller besteht aus einem Geflecht feiner, durcheinandergewirrter Äste.

Außer diesen der Oberfläche der Knospe dicht anliegenden steifen Fasern ist eine zweite Form der Endigung vorhanden; sie besteht aus einem feinen zierlichen Geflecht, welches die Knospen umspannt, ohne mit deren Oberfläche in Verbindung zu treten.

Die Zweige des N. glossopharyngeus sind innerhalb der Zunge mit kleinen Ganglien besetzt, die Remak zuerst auffand; sie führen den Zweigen zahlreiche, peripher ziehende, marklose (Remaksche) Fasern zu (Schwalbe). Die markhaltigen Fasern breiten sich unter Geflechtbildung nach allen Richtungen hin aus, gelangen teilweise sogar zum Rücken der umwallten Papillen, wo einzelne Fasern in Endkolben endigen (W. Krause). Markhaltige und marklose Fasern dringen in großer Zahl zu den Seitenteilen der umwallten Papillen und strahlen hier in ein eigentümliches kernreiches Bindegewebe ein.

Die in den kleinen Ganglien der Zungenäste des N. glossopharyngeus vorkommenden Nervenzellen sind nach v. Lenhosséks Beobachtungen multipolarer Art mit einem einzigen Nervenfortsatz; sie gleichen sympathischen Nervenzellen. Der Nervenfortsatz konnte in einzelnen Fällen gegen die Schleimhaut hin verfolgt werden.

Außer diesen Nervenzellen kommen in viel oberflächlicherer Lage, nämlich subepithelial, eigentümliche multipolare Zellen vor von viel kleinerem Durchmesser, in zerstreuter Anordnung; sie sind schon von Drasch, Retzius, Sklavunos u. a. gesehen worden; hier und da dringt einer der Fortsätze ins Epithel ein; sie scheinen eher Bindegewebszellen zu sein. M. v. Lenhossék, Verhandl. d. phys.-med. Gesellschaft in Würzburg, Bd. 17, 1893.

Nach einseitiger Durchschneidung des N. glossopharyngeus bei jungen Kaninchen verschwinden die Knospen der Papillae vallatae und foliata an der operierten Seite, während sie an der gesunden unverändert bleiben (Vintschgau und Hönigschmied).

Dem vorderen Teil der Zunge werden Geschmacksfasern durch die Chorda tympani (N. intermedius) zugeführt. Zerstörung der Chorda hebt die Geschmacksempfindung der bezüglichen Seite im vorderen Teil der Zunge auf. Der N. lingualis führt der Zunge nur einfach sensible, keine spezifischen Sinnesnerven zu.

Was die übrigen Örtlichkeiten betrifft, welche Geschmacksknospen besitzen, so ist vor allem die Papilla foliata (Abt. IV, Fig. 88) hervorzuheben, d. i. jene, longitudinal aufgereihte Gruppe von senkrechten Schleimhautfältchen, welche an den hinteren Teilen der Seitenränder der Vorderzunge hervortreten. v. Ajtai wies die Geschmacksknospen hier zuerst beim Menschen nach, nachdem sie an der Papilla foliata des Schweines von Schwalbe, an der Papilla foliata des Kaninchens von v. Wyss und Engelmann bereits gefunden worden waren. Die Papilla foliata wird vom N. glossopharyngeus versorgt.

An den Papillae fungiformes sind Geschmacksknospen zuerst von Lovén gesehen worden. Auch hier ist ihr Vorkommen ein zerstreutes und unregelmäßiges. Zugleich sind sie kleiner und erreichen die Oberfläche nicht; ein feiner Kanal erstreckt sich von ihrer Spitze bis zum Geschmacksporus. Sie nehmen den Papillenrücken ein. In den pilzförmigen Papillen kommen außerdem vereinzelte Endkolben vor (W. Krause).

Am Velum palatinum befinden sich Knospen besonders im oberen Teil der Uvula, wo sie auf der Oberfläche der größeren Papillen sitzen (Hoffmann). Einzelne finden sich am Arcus glossopalatinus.

Die in der Schleimhaut des Kehlkopfes vorkommenden Endknospen haben oben bereits Erwähnung gefunden.

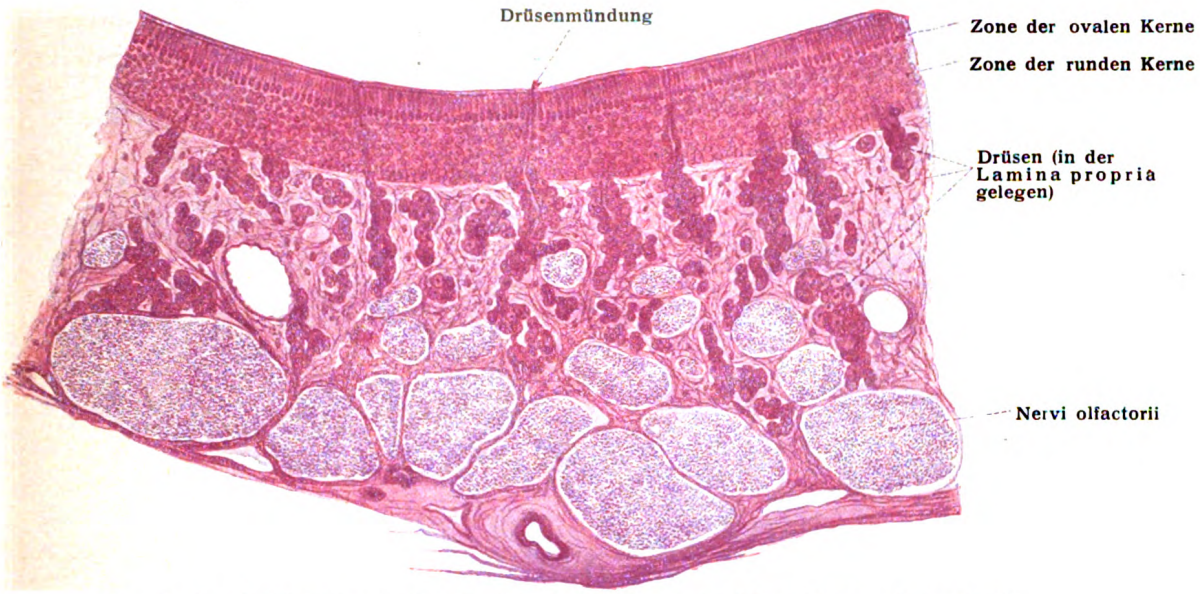

Fig. 359. Schleimhaut der Regio olfactoria vom Menschen. Querschnitt.

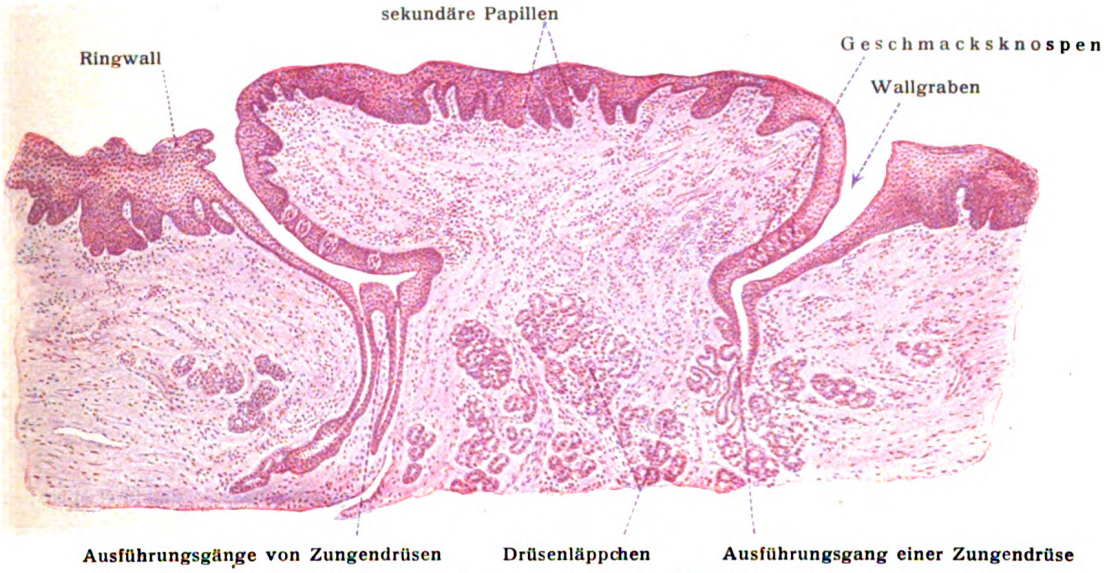

Fig. 360. Längsschnitt durch eine Papilla vallata der Menschenzunge.

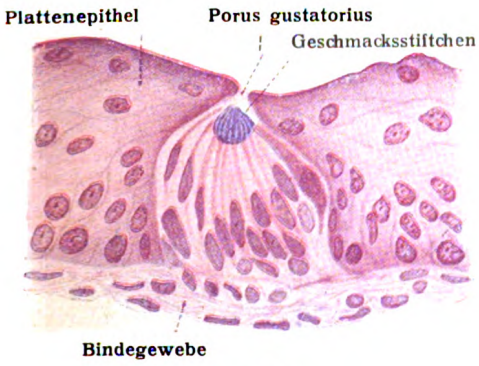

Fig. 361.

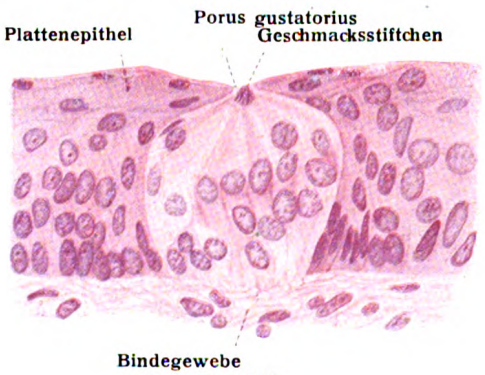

Fig. 362.

Fig. 361. Geschmacksknospe. Längsschnitt; aus der Papilla foliata des Kaninchens.
Fig. 362. Geschmacksknospe. Längsschnitt; aus der Papilla vallata des Menschen.

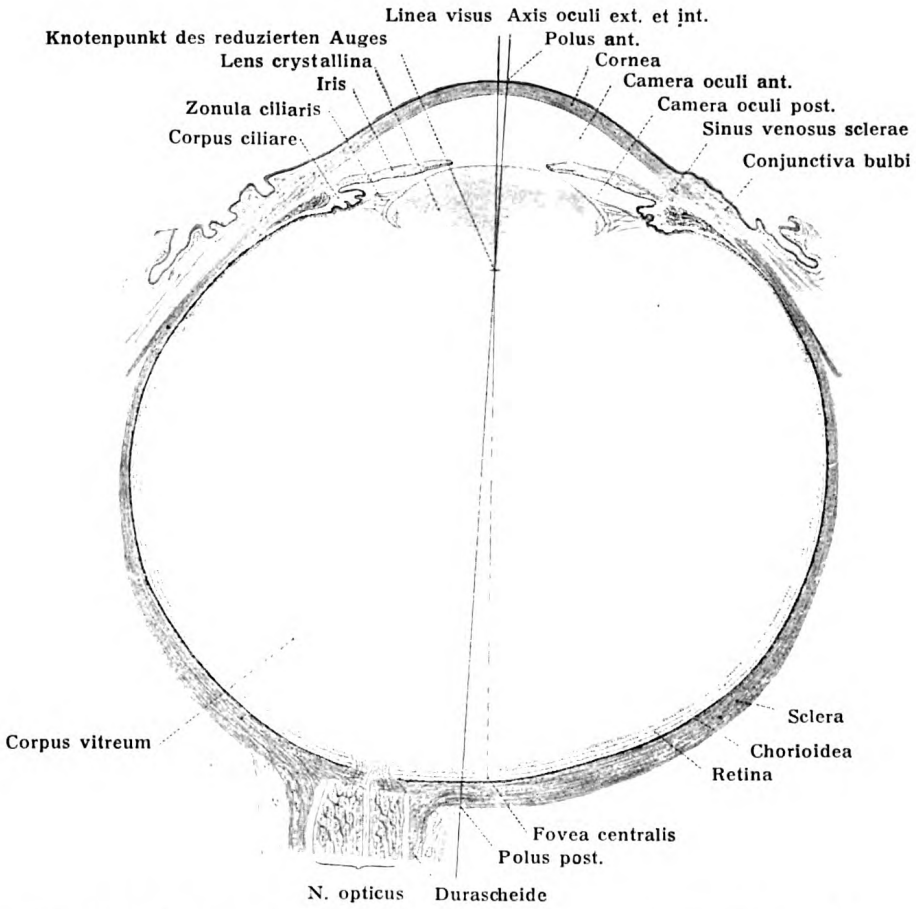

Fig. 363. Horizontalschnitt des rechten Auges mit den Augenachsen (4 : 1).

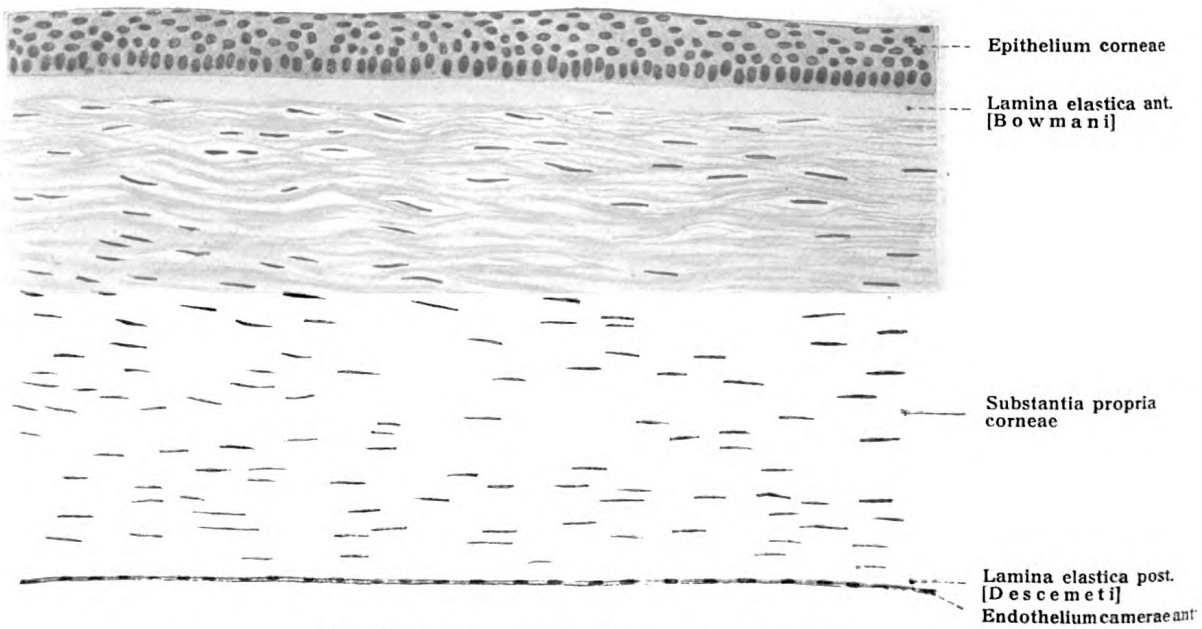

Fig. 364. Hornhaut. Querschnitt (100 : 1).

Graberg, J., Zur Kenntnis des zellulären Baues der Geschmacksknospen des Menschen. Anat. Hefte, Nr. 39, 1899. — Retzius, Biologische Untersuchungen, Neue Folge, Bd. IV; die Nervenendigungen im Geschmacksorgane der Säugetiere und Amphibien. Stockholm 1892. — Roeske, H., Die Nervenendigungen in den Papillae fungiformes der Kaninchenzunge. Internat. Monatsschr. für Anat. und Phys., 14. Bd., 1897.

IV. Das Sehorgan, Organon visus.

„Wer fühlt sich unglücklich, weil er nur einen Mund hat? Und wer fühlt sich nicht unglücklich, nur ein Auge zu haben? Man hat vielleicht nie daran gedacht, traurig zu sein, weil man nicht drei Augen hat, aber man ist untröstlich, nur eines zu haben." Diese Worte von Pascal enthalten in mancher Hinsicht so viel Beherzigenswertes, daß Rauber sie zur Einleitung dieses Abschnittes bestimmt hat. Sie zeigen vor allem, daß der Mensch über die Begründung seiner Organisation nicht nachzudenken pflegt, und sich damit begnügt, vom Typus seiner Gattung nicht abzuweichen. Sie zeigen aber auch den mit keinem anderen Besitz zu messenden Wert der normalen Körperbeschaffenheit im ganzen und den Wert des Auges im einzelnen mit außerordentlicher Deutlichkeit.

Die Mehrzahl der Menschen ist in der Tat mit dem Besitze eines Mundes und zweier Augen zufrieden. Bei einer Reihe von Mißvergnügten aber ist dies nicht der Fall. Wer nicht mit dem einen Munde zufrieden ist, dem wünschen wir Erfüllung. Und wer nicht mit beiden Augen zufrieden ist, dem kann man nur wünschen, daß sein rudimentäres Epiphysenauge, welches jetzt eine so unbedeutende Rolle im Organismus spielt, zu höherer Entfaltung gelangen möge. Aber was werden jene, die ihre beiden Augen so ungenügend zu gebrauchen wissen, noch mit einem dritten Auge anzufangen imstande sein?

Blick auf die Tierwelt.

Bei den meisten Tieren ist das Auge, gleich den übrigen Sinnesorganen, aus leicht zu deutender Veranlassung ein Hautgebilde, in erster Linie ein Gebilde der Epidermis. Erst bei den Wirbeltieren gelangt ein paariges Stück der Hirnwand zur Verwendung, um die wichtigsten Teile des Auges zu liefern; auch bei diesen liefert die Haut noch reichlich bedeutungsvolle Abschnitte des Auges; ferner ist die Hirnwand selbst ein bestimmter zentraler Bezirk des gleichen Keimblattes, welches in peripherem Anschluß an ersteren der Oberhaut den Ursprung gibt.

Vom morphologischen Standpunkt aus läßt sich das Auge der Tierwelt in folgende Gruppen bringen:

I. Hautaugen:

a) Das Flachauge; das Sehorgan ist ein kleiner pigmentierter Fleck der Oberhaut, mit dessen Zellen sich Nervenfasern verbinden. Dieser Fleck kann Sehplatte genannt werden.

b) Das Grubenauge. Die vergrößerte Sehplatte hat sich napfförmig mehr oder weniger vertieft, hängt aber randwärts mit der Epidermis zusammen. Hierbei kann durch bestimmte Leistungen des Epithels eine Linse, sogar ein gallertiger Glaskörper in der Konkavität der Grube zustande kommen.

c) Das Blasenauge. Die Sehplatte gestaltet sich zu einer epithelialen Blase, indem die Eingangspforte der Grube durch konzentrisches Vorrücken des Randes sich immer mehr verkleinert und endlich schließt. Die geschlossene Blase schnürt sich darauf vor der Epidermis ab. Hierher gehören auch die im einzelnen so merkwürdigen zusammengesetzten Augen der meisten Insekten und Kerbtiere. Die einzelnen Zellen oder kleine Zellengruppen der epidermalen Sehplatte bilden sich dabei zu vielen nebeneinanderliegenden Einzelaugen, Ommatidien, um.

II. Hirnwandaugen:

d) Das invertierte Blasenauge der Wirbeltiere. Aus dem primitiven vorderen Hirnbläschen des Embryo entwickelt sich als seitliche Ausstülpung die linke und rechte primitive Augenblase, Vesicula ophthalmica, welche alsbald nur noch durch einen hohlen Stiel mit dem übrigen Gehirn zusammenhängt. Die Blase stülpt sich von außen her ein; dadurch entsteht ein mit einer Eingangspforte versehener, aus zwei Blättern bestehender Becher, Calyculus ophthalmicus, dessen Fuß dem Stiel der Augenblase und dem späteren Nervus opticus entspricht. Die beiden Blätter der Augenblase aber werden zur Netzhaut und zum Pigmentepithel.

Bernard, H. M., On Attempt to deduce the Vertebrate Eyes from the Skin. Quart. Journal of Mikr., Sc., Nov. 1896. — Hesse, R., Sinnesorgane in Handwörterbuch d. Naturwissenschaften, 9. Bd., 1913. — Jähnichen, E., Beiträge zur Kenntnis des Turbellarienauges. Zeitschr. f. wiss. Zoologie, 62. Bd., 1896. — Kohl, C., Rudimentäre Wirbeltieraugen. Kassel, Th. Fischer, 1892. — Magnus, Hugo, Das Auge in seinen ästhetischen und kulturgeschichtlichen Beziehungen, Breslau 1876, J. A. Kern. — Retzius, G., Über den Bau des Parietalauges von Ammocoetes; Biologische Untersuchungen, Bd. VII, 1895. — Schleich, G., Das Sehvermögen der höheren Tiere. Antrittsrede. Tübingen 1896.

Das Sehorgan des Menschen.

Das Sehorgan, Auge, Oculus, wird gebildet:

1. aus dem optischen und die Sehempfindung vermittelnden Apparate, dem Augapfel, Bulbus oculi, nebst seinem Stiel, dem Sehnerven, N. opticus;

2. aus den Schutzmitteln des Augapfels, welche aus dessen Hüllen und dem Tränenapparat bestehen, und

3. aus dem Bewegungsapparat des Augapfels, welcher von sechs Muskeln gebildet wird.

I. Der Augapfel, das Auge, Bulbus oculi.

Der Augapfel ist ein kugelähnlicher Körper, welcher aus dem Inhalt oder Kern und einer diesen umschließenden häutigen Kapsel besteht. Letztere ist mit einem Stiel, dem Sehnerven, versehen und hängt durch ihn mit dem Gehirn zusammen.

a) Die häutige Kapsel oder die Wand der Hohlkugel ist in ihrem vorderen kleineren Teil vollkommen durchsichtig, in ihrem hinteren größeren Teil undurchsichtig und aus vier wie die Schalen einer Zwiebel übereinanderliegenden Häuten zusammengesetzt. Diese sind:

1. Die äußere oder fibröse Haut, Tunica fibrosa oculi; ihr vorderer durchsichtiger Teil ist die Hornhaut, Cornea; der hintere undurchsichtige Teil die Lederhaut, Sclera.

2. Die mittlere oder Gefäßhaut, Tunica vasculosa oculi; sie besteht aus drei Abschnitten, deren hinterer der größte ist und Aderhaut, Chorioidea, genannt wird; der mittlere Abschnitt ist der Ciliarkörper, Corpus ciliare, der vordere ist die Regenbogenhaut, Iris.

3. Das Pigment-Epithel, Stratum pigmenti, erstreckt sich vom Sehnerveneintritt bis zum Pupillarrand der Iris und besteht aus drei Abschnitten, dem Stratum pigmenti retinae, corporis ciliaris, iridis.

4. Die innere Augenhaut, Netzhaut, Retina, ist ein Teil der ursprünglichen Hirnwand und enthält die Ausbreitung des Sehnerven an letzterer. Man unterscheidet die Pars optica, ciliaris und iridica retinae.

b) Der Kern des Bulbus besteht aus der Kristallinse, Lens crystallina, dem Kammerwasser, Humor aqueus, und dem Glaskörper, Corpus vitreum.

Form und Durchmesser des Bulbus. *Figg. 363, 365, 366.*

Die Gestalt des Augapfels wurde oben kugelähnlich genannt. Die Abweichungen von der Kugelform bestehen vor allem darin, daß die Hornhaut einen kleineren Krümmungshalbmesser (7,75 mm) besitzt, als die Lederhaut (12,70 mm). Das kleinere vordere Segment, die Hornhaut, ist von dem größeren hinteren

Segmente durch eine flache, ringförmige Furche, Sulcus sclerae, abgegrenzt. Das erstere kann annähernd einem Kugelabschnitte gleich gesetzt werden (siehe unten), das letztere aber entspricht eher einem in vertikaler Richtung etwas abgeplatteten Ellipsoide. Oder: Cornea und Sklera stellen zusammen eine Hohlkugel dar, an welcher eine dem Sulcus sclerae entsprechende kleine Einschnürung vorhanden ist (Fig. 365). An dieser Kugel unterscheidet man zur leichteren Orientierung (wie an der Erdkugel), den vorderen Augenpol, Polus anterior, und den hinteren Augenpol, Polus posterior, sowie den Äquator und denkt sich Meridianlinien, Meridiani, von Pol zu Pol verlaufend. Besonders wichtig sind der horizontale und der vertikale Meridian.

Der vordere Pol liegt im Mittelpunkt der vorderen Fläche der Hornhaut, der hintere Pol im Mittelpunkt des hinteren Bulbussegmentes. Die sagittale Linie, welche beide Pole verbindet, heißt (äußere) Augenaxe, Axis oculi externa. Innere Augenaxe, Axis oculi interna, ist eine gerade Linie vom Mittelpunkt der hinteren Fläche der Hornhaut zu einem dem hinteren Pol entsprechenden Punkte der Innenfläche der Netzhaut. Die äußere Augenaxe mißt im Mittel 24,27 mm, die innere Augenaxe 21,74 mm; der quere Durchmesser beträgt 24,32, der vertikale 23,60 mm (C. Krause).

Die optische Augenaxe, Axis optica, fällt zusammen mit den beiden anderen Axen. Die Sehlinie, Linea visus, dagegen bildet mit den genannten Axen einen Winkel, indem sie, durch den Knotenpunkt des reduzierten Auges gehend, die Fovea centralis trifft. Fig. 363.

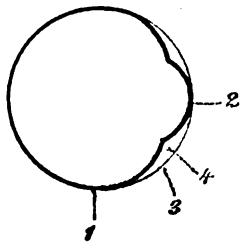

Fig. 365.

Form des Augapfels in einen Kreis gezeichnet.

1 Sklera; 2 Cornea; 3 vorderer Teil der Kreislinie; 4 Sulcus sclerae.

Legt man Ebenen durch die Iris, den Linsenäquator und den vorderen Rand der Pars optica retinae (die Ora serrata), so konvergieren diese Ebenen nach der Nasenseite. Die nasale Hälfte des Bulbus ist demnach kleiner als die temporale.

Asymmetrisch ist ferner die Verbindung des Bulbus mit dem Sehnerven. Diese Verbindung geschieht nicht am hinteren Pol des Bulbus, sondern 3—4 mm medial von demselben. Die Sehnervenaxe kreuzt die Augenaxe unter einem Winkel von 20°.

Die Entfernung des Hornhautscheitels von der vorderen Fläche der Linse beträgt 4 mm. Hiervon kommen 3 auf die Tiefe der vorderen Augenkammer. Die sagittale Axe der Linse mißt ebenfalls 4 mm. Die Entfernung der Linse von der Netzhaut beträgt 14,5, die Dicke der drei Augenhäute am hinteren Pol zusammen 2 mm.

Der Abstand beider Augen voneinander beträgt 56—61 mm.

Das Gewicht des Augapfels schwankt zwischen 6,3 und 8 g; das Volum ist 6 ccm (Henle). Das spezifische Gewicht ist 1022—1030 (Huschke).

Das Gewicht des Bulbus oculi des Neugeborenen fand L. Weiß = 2290 Milligramm im Mittel, das Volum = 2189 cmm.

Das Gewicht von 5 emmetropischen Augen Erwachsener (3 m., 2 w.) betrug im Mittel = 7448 Milligramm, das Volum = 7180 cmm.

Die Durchmesser des weiblichen Auges sind nach Sappey etwas geringer als die des männlichen, doch ist dieser Unterschied sehr unbedeutend oder fehlt ganz (Greef); insbesondere sind die Krümmungs- und Größenverhältnisse der Hornhaut bei beiden Geschlechtern gleich oder fast gleich. Die Augenaxe des Neugeborenen beträgt 17,5 mm. Im ersten Lebensjahre wächst das kindliche Auge nicht unerheblich; dann erfolgt bis zur Pubertätszeit nur eine geringe Zunahme; von hier an erreicht es rasch seine endliche Größe. Die Hornhaut hat schon im dritten Lebensjahre ihre endliche Größe erreicht (Greef). Über das Auge des Neugeborenen siehe Merkel u. Oss, Anat. Hefte, 1892. — Weiss, Leopold, Über das Wachstum des menschlichen Auges. Anat. Hefte, Nr. 25, 1897.

1. Die fibröse Augenhaut, Tunica fibrosa oculi.

Sie besteht, wie schon erwähnt, aus Hornhaut und Lederhaut.

a) Die Hornhaut, Cornea. Figg. 364—372.

Die Hornhaut bildet etwa $^1/_5$ der Tunica fibrosa oculi. Sie hat eine vordere konvexe, Facies anterior, und eine hintere konkave Fläche, Facies posterior; der Mittelteil der Vorderfläche bildet den Hornhautscheitel, Vertex corneae.

Der Rand der Cornea, Limbus corneae, geht unter Umwandlung des durchsichtigen Gewebes unmittelbar in die weiße Sklera über. Die Sklera greift außen etwas auf die Cornea über. Zuweilen schieben sich auch innere Skleraschichten vor; dann entsteht in der Sklera ein Falz, Sklerafalz, Rima cornealis, welcher die Cornea aufnimmt wie der Falz des Deckels das Uhrglas. Das Übergreifen der äußeren Skleraschichten findet besonders oben und unten statt, so daß die Grenzlinie zu einer quergestellten Ellipse wird, deren horizontaler Durchmesser 11,9, deren vertikaler 11 mm beträgt (Helmholtz und Knapp). Nach denselben Autoren ist auch die Krümmung der äußeren Oberfläche der Hornhaut elliptisch. Im horizontalen Meridian ist die Krümmung etwas schwächer als im vertikalen (Donders). Die Krümmung der hinteren Fläche ist etwas stärker als die der vorderen. In der Mitte ist die Hornhaut 0,8, am Rande 1,1 mm dick. Sie wiegt 180 Milligramm (Huschke).

Nach dem Tode trübt sich die Hornhaut allmählich, teils infolge der Trübung ihres Epithels, teils infolge der Quellung ihrer Substanz durch Kammerwasser. Sie enthält viel Bindegewebsfibrillen und ist wie diese doppelt-lichtbrechend. Bei längerem Kochen im Wasser löst sie sich in einen eigentümlichen Leim auf, welcher sich vom Knorpel- und Bindegewebsleim etwas unterscheidet:

Die Hornhaut zeigt folgende Schichten (Fig. 364):

a) das Epithel, Epithelium corneae,
b) die Lamina elastica anterior (Bowmani),
c) die Substantia propria,
d) die Lamina elastica posterior (Descemeti),
e) das Endothel der vorderen Augenkammer, Endothelium camerae ant.

a) Das Hornhautepithel ist ein geschichtetes Plattenepithel; es besteht aus fünf Zellenlagen (H. Virchow) von 50 bis 100 μ Gesamtdicke. Fig. 367.

Virchow findet es auf der ganzen Oberfläche der Hornhaut gleich dick bis dahin, wo es in das Epithel des Limbus übergeht.

Die tiefste Lage besteht aus zylindrischen Zellen, deren Basis einen gestreiften Saum (Fußplatte) besitzt und in Zähnchen ausläuft, welche in die Basalhaut eingreifen (Langerhans). Auf die Zylinderzellen folgen zwei Lagen kleiner polyedrischer Stachelzellen. Die beiden oberflächlichen Lagen bestehen endlich aus abgeplatteten Zellen, die nicht verhornen und kernhaltig bleiben (Figg. 367, 369). Im interepithelialen Labyrinthe finden sich öfters einzelne Wanderzellen, deren Form sich der Umgebung anpaßt. Von der tiefsten Zellenlage, in welcher Mitosen regelmäßig vorkommen, geht die Regeneration des oberflächlich sich abschuppenden Epithels aus.

b) Die vordere Grundhaut, auch Bowmansche Haut genannt, bildet eine glashelle Lage von 20 μ, welche randwärts plötzlich aufhört. Durch übermangansaures Kali läßt sich ein Aufbau aus Fibrillen nachweisen, die jedoch nicht elastischer Art sind. Nach H. Virchow besteht sie zweifellos aus derselben Sub-

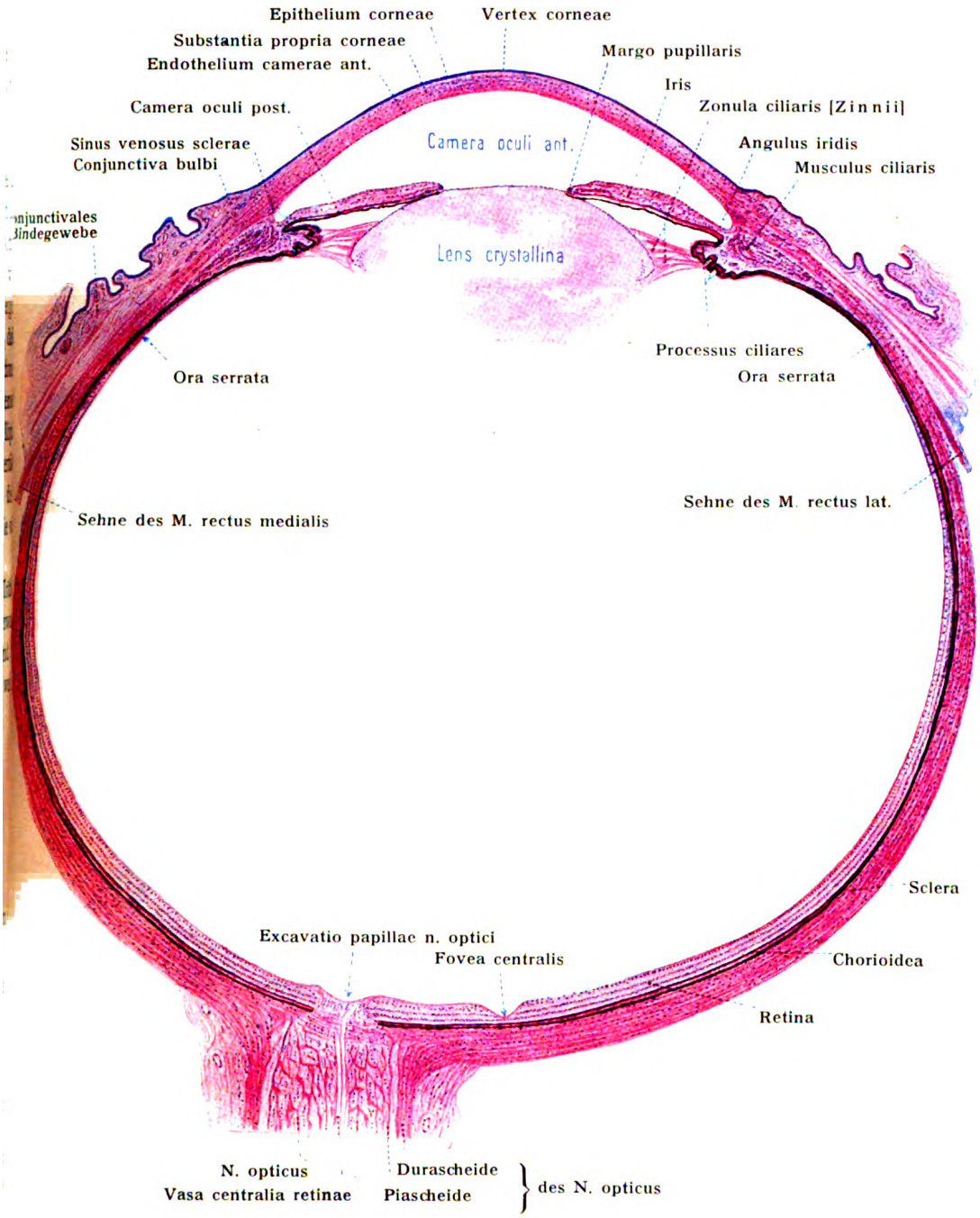

Fig. 366. Rechter Augapfel. Durchschnitt (6 : 1).

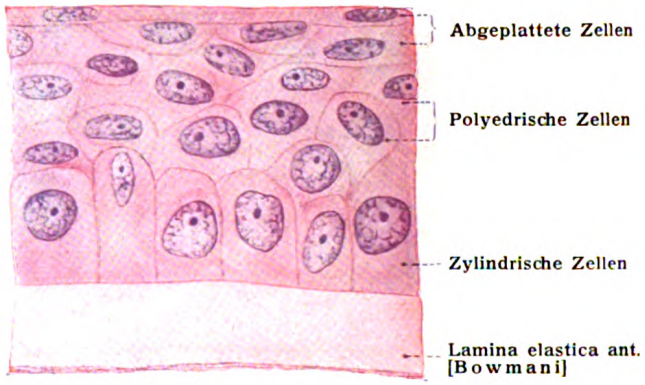

Fig. 367. Hornhaut-Epithel vom Menschen. Querschnitt. (500:1.)

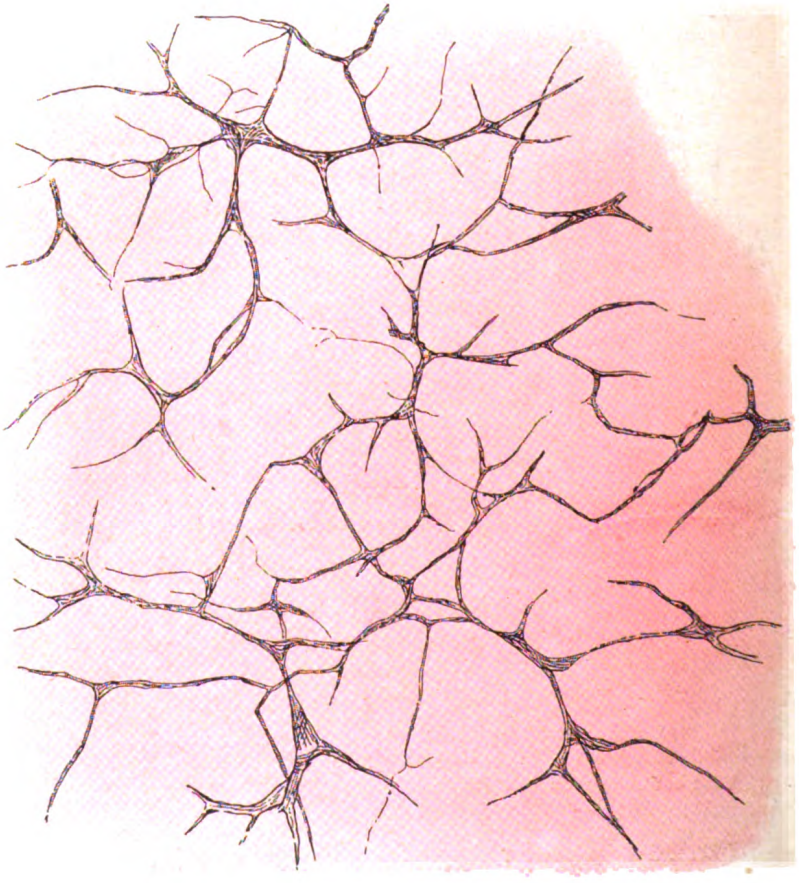

Fig. 368. Grundplexus der Hornhautnerven. Hornhaut vom Kaninchen, vergoldet.

stanz wie die Substantia propria der Hornhaut. Die zum Epithel dringenden Nerven treten durch sie hindurch.

c) Die Substantia propria (Fig. 364) besteht aus einer fibrillaren Grundlage und in sie eingelagerten Zellen. Die leimgebenden Fibrillen sind durch Kittsubstanz zu platten Lamellen vereinigt, welche 8—10 μ dick und in der Anzahl von 60—65 übereinandergeschichtet sind. Die Lamellen umfassen nicht die ganze Breite der Cornea, sondern es liegen viele, in verschiedenen Richtungen sich kreuzende Lamellen nebeneinander. Die Lamellen verschiedener Schichten sind ferner nicht vollständig voneinander abgeschlossen, sondern verflechten sich unter sehr spitzen Winkeln. Die Fibrillenbündel verlaufen durch die Lamellen verschiedener Höhe in den der Hornhautoberfläche parallelen Ebenen nach den verschiedensten Richtungen.

In den vorderen Lagen der Hornhaut sind die Fibrillenbündel feiner und werden in schräger, zuweilen in fast senkrechter Richtung durchsetzt von Fibrillen-

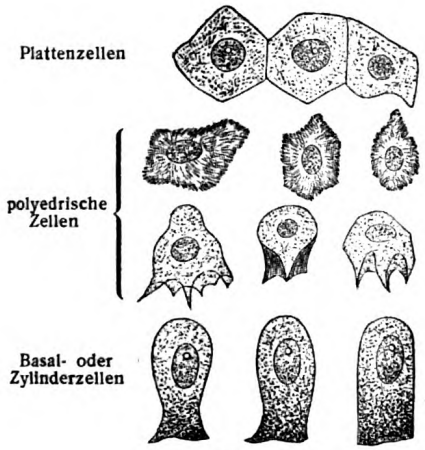

Fig. 369.

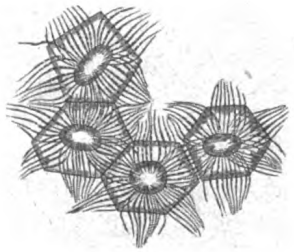

Fig. 370.

Fig. 370. **Endothelzellen der vorderen Augenkammer der Ente.** (A. Smirnow.)
Die Fadenstrahlungen befinden sich auf der äußeren (vorderen) Fläche der Endothelzellen.

Fig. 369. **Epithelzellen der Hornhaut,** isoliert. 700 : 1.

gruppen aus tieferen Lagen; man nennt sie Bowmansche Stützfasern und Fibrae arcuatae; sie verlieren sich in der vorderen Grundhaut.

Zwischen den verflochtenen Fibrillenplatten ist ein reiches Saftkanalsystem ausgespart (Fig. 371), welches durch Einstich-Injektion mit Luft, öligen Massen, Berlinerblau usw., sowie durch Tränkung mit Lösung von salpetersaurem Silber und von Goldchlorid dargestellt werden kann. Der Inhalt des Saftbahnsystems besteht aus einer klaren Flüssigkeit und zwei Arten von Zellen: Hornhautzellen, welche den fixen Zellen des Bindegewebes entsprechen (siehe Abt. I, Fig. 119) und Wanderzellen (Lymphzellen).

Die Hornhautzellen liegen der einen Wand des Saftraumes innig an und erscheinen so als Endothelzellen. In größeren Lücken stoßen nicht selten 2—3 platte Zellen mit ihren Rändern aneinander. Durch Maceration in Säuren und andere Mittel kann man auch Kapseln isolieren, an deren einer Seite die Zellen anliegen; man nennt sie Hornhautkörperchen: die elastische Wandschicht eines Saftraumes mit der einseitig anliegenden Hornhautzelle. Im Anfange der Hornhautbildung liegen die Hornhautzellen in dichten Scharen; allmählich erfolgt die Fibrillen-, Lamellen- und Saftbahnbildung.

Die Wanderzellen sind zwar regelmäßig, doch wechselnd zahlreich in der Substantia propria vorhanden. Sie bewegen sich in den Saftbahnen und dienen vielleicht durch Zerfall zur Ernährung der Hornhaut.

4. Die hintere Grundhaut (Fig. 364), auch Descemetsche Haut genannt, in frischem Zustande von strukturlosem Aussehen, besteht aus einer Anzahl sehr feiner strukturloser Lamellen, welche (durch NaCl von 10 Proz. z. B.) isoliert werden können. Sie ist in der Mitte am dünnsten, randwärts dicker und erscheint funktionell als die Zentralsehne des M. ciliaris. Gegen Alkalien, Säuren, siedendes Wasser besitzt sie ein großes Widerstandsvermögen, löst sich aber leichter von der Propria ab als die vordere Grundhaut. Abgelöst rollt sie sich nach vorn um.

5. Das Endothelium camerae anterioris (Fig. 364) besteht aus einer einfachen Lage platter Bindegewebszellen, welche durch Kittsubstanz und Inter-

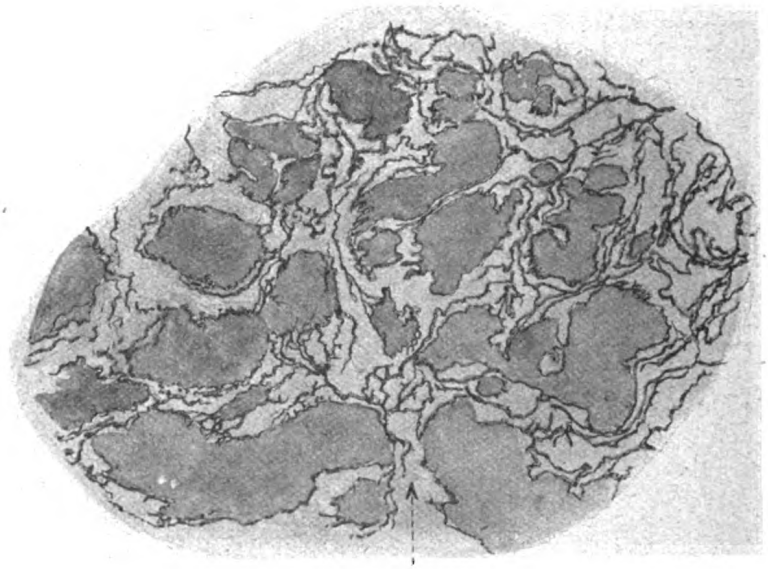

Fig. 371.

Saftlücken vom Rande der Cornea des Menschen.

zellularbrücken miteinander verbunden sind. Der Kern liegt meist zentral, ist kugelig oder ellipsoidisch und springt mit dem umgebenden Teil des Zellkörpers in die vordere Augenkammer vor.

Über Riesenkerne und Polkörperchen in dem Endothel der Cornea von Säugetieren berichtete E. Ballowitz (1900). Allg. Teil, S. 52, Fig. 76.

Interessante Verhältnisse wurden auch an den Endothelzellen der Hornhaut der Vögel aufgedeckt. Der Zellkörper ist hierselbst in zwei Teile differenziert, in einen den Kern enthaltenden Teil und in radiäre Faserbündel, welche an ersterem entspringen und der hinteren Grundhaut aufliegen. Die Radiärfaserbündel gehen in der Nähe des Kernes vom Zelleibe aus und erstrecken sich auf die ringsum anliegenden Nachbarzellen. Die zu Bündeln geordneten Fäden kreuzen sich gewöhnlich unter spitzem Winkel mit den ihnen entgegenstrebenden Fäden der Nachbarzellen. Die Fäden können abwechselnd hell und dunkel querstreifig sein (Smirnow). Fig. 370.

Blut- und Lymphgefäße der Hornhaut. Die Hornhaut entbehrt der Blutgefäße mit Ausnahme einer kleinen Randzone. Hier schiebt sich zwischen Epithel und Propria eine Schicht lockeren Bindegewebes ein, welches Blutgefäße in Form kapillarer Schlingen, das Randschlingennetz der Hornhaut, enthält. Der so

gebildete Wulst führt den Namen Anulus conjunctivae. In seltenen Fällen dringen einige Gefäßschlingen am Rande der Hornhaut bis in die Propria vor. (Siehe Gefäße des Bulbus.)

Die Lymphbahnen der Hornhaut sind vor allem gegeben in dem ausgedehnten System der interlamellären Saftkanälchen (Fig. 371). Mit ihnen stehen Räume in Verbindung, welche die zahlreichen Nerven der Hornhaut scheidenartig umgeben. Von der Hornhaut aus lassen sich die Lymphgefäße der Conjunctiva füllen; letztere sind die Hauptabflußwege der Saftbahnen der Hornhaut.

Die Nerven der Hornhaut stammen aus den Nn. ciliares. Die Hornhautzweige derselben bilden am Randteil der Sklera, auswärts vom Schlemmschen Kanal der Sklera, ein den Hornhautrand umgebendes Ringgeflecht.

Von diesem Geflecht dringen unter schräger Durchbohrung der Sklera Fäden zur Conjunctiva, verbinden sich hier mit den eigenen Nerven der letzteren und gelangen bis zum Anulus conjunctivae sowie in die vorderen Schichten der Cornea. Der größere Teil der Nervenstämmchen aber zieht in radiärer Richtung unmittelbar in die Substantia propria corneae hinein und bildet hier den Grundplexus der Hornhaut, dessen vordere Grenze bis zur vorderen Elastica reicht, während seine hintere Grenze vor dem letzten Viertel der Hornhautdicke gelegen ist. Die Zahl der am Hornhautrande eintretenden, von Lymphscheiden umgebenen Nervenstämmchen ist sehr groß und beträgt gegen 60; die dünnsten enthalten nur einige, die stärksten bis 12 Nervenfasern. Schon vor ihrem Eintritt in die Hornhaut verlieren sie ihr Mark. Die Axenzylinder teilen sich wiederholt und zerlegen sich schließlich in feine Fibrillen. An den Knotenpunkten des Geflechtes finden sich Kerne von Bindegewebszellen angelagert. Aus den vorderen Teilen des Grundplexus (Fig. 368) erheben sich zahlreiche, aus mehreren Fibrillen bestehende Fäden, Fibrae perforantes, welche die vordere Elastica durchbohren (Fig. 372). Zwischen dieser und dem Epithel bilden sie wieder ein Geflecht, den subepithelialen Plexus. Aus ihm dringen zahlreiche, den interzellularen Bahnen folgende Fäserchen in das Epithel hinein und bilden hier den interepithelialen Plexus (Hoyer). Die eigentliche Endigung aber findet nicht in Form von Netzen, sondern von terminalen, in Endknöpfen auslaufenden Fibrillen statt. Nicht alle Fasern des Grundplexus gelangen zum Epithel; ein ansehnlicher Teil dient zur Versorgung der Propria, in der sie frei endigen; letztere entsprechen den corialen Endigungen der Körperhaut. An die interepithelialen Endigungen der Hornhautnerven knüpft sich auch ein historisches Interesse. Im Epithel der Hornhaut sind die ersten interepithelialen Nervenendigungen der Haut im ganzen entdeckt worden.

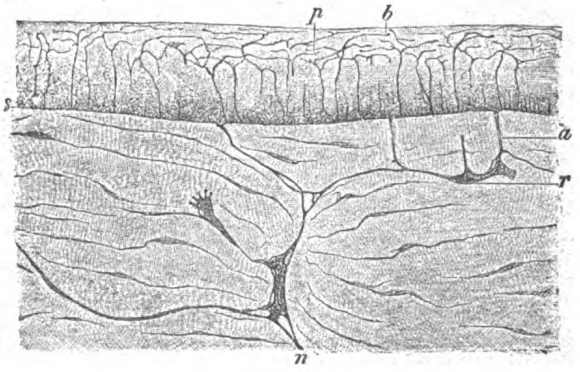

Fig. 372.

Nervengeflechte und interepitheliale Nervenendigungen der Hornhaut.

Schnitt durch eine vergoldete Kaninchenhornhaut. (Ranvier.) *n* zuführender Nerv; *r* Verdickung des Grundplexus; *e* perforierende Faser; *s* subepithelialer Plexus; *p* interepithelialer Plexus; *b* Endknötchen.

Die Nervenfasern der Propria corneae endigen nach den ergänzenden Beobachtungen von A. S. Dogiel zwar frei, d. h. nicht mit Zellen, aber in Form von Verbreiterungen der Enden zu Endplättchen.

H. Virchow, Mikroskopische Anatomie der äußeren Augenhaut und des Lidapparates. Graefe-Saemisch, Handbuch der Augenheilkunde. I. Teil, I. Band, Leipzig 1910.

b) Die Sklera, Sklera. Fig. 366.

Die Sklera bildet etwa $^4/_5$ der Tunica fibrosa oculi; sie geht vorn in die Cornea über und setzt sich medial vom hinteren Augenpol in die Durascheide des N. opticus fort. An der Übergangsstelle in den Sehnerven befinden sich das Foramen opticum sclerae und die Lamina cribrosa (siehe Sehnerv). Bei größerer Stärke ist ihre Farbe weiß; bläulich bei geringerer Stärke wie an Kindern; gelblich bei älteren Leuten infolge einer Einlagerung von Fettkörnchen. In der Nähe des Sehnerven ist sie 1—2 mm dick. Von hier aus nimmt ihre Dicke ab und beträgt am äquatorialen Gürtel 0,4—0,5 mm. Am dünnsten ist sie an den Stellen, wo die Sehnen der Augenmuskeln ihr aufliegen (0,3 mm). In der Gegend der Sehnenansätze steigt ihre Dicke wieder auf 0,6 mm. Sie ist durchsetzt von zahlreichen Öffnungen. In der Nähe des hinteren Augenpols befindet sich der Durchtritt des Sehnerven. An dieser Stelle ist jedoch kein richtiges Loch vorhanden, welches vom Sehnerven ausgefüllt wird. Vielmehr durchsetzen zahlreiche Bindegewebszüge die Öffnung und erzeugen eine siebartige Platte, Lamina cribrosa sclerae, durch deren Löcher die Bündel des Sehnerven durchtreten. Fig. 389.

Ferner finden sich zahlreiche kleinere Öffnungen in der Umgebung des Opticuseintritts zum Durchtritt der Nervi ciliares und der Aa. ciliares postt. Dicht hinter dem Äquator liegen 4 (oder 5) größere Kanäle, welche die Venae vorticosae enthalten und in der Nähe des vorderen Randes die Öffnungen für die Aa. und Vv. ciliares antt.

Histologisch besteht die Sklera aus platten Bündeln fibrillären Bindegewebes, welche vorherrschend in meridionaler und äquatorialer Richtung verlaufen und sich untereinander verflechten. Die Sehnen der geraden Augenmuskeln gehen in der Sklera in meridionale, die der schiefen in äquatoriale Richtung über, indem sie sich zugleich einsenken. Den Fibrillenbündeln sind besonders in den inneren Schichten reichlich elastische Fasern beigemischt. Die Zwischenräume der Bündel nehmen feine Saftkanälchen ein, welche mit jenen der Hornhaut zusammenhängen. Außer Wanderzellen kommen auch spärliche Pigmentzellen vor, welche in der an die Chorioidea grenzenden Lage, der Lamina fusca, reichlicher werden. Zwischen der inneren Fläche der Sklera und der äußeren der Chorioidea befindet sich ein von Bindegewebsblättern durchsetzter Lymphraum, der perichorioidale Lymphraum (Schwalbe). Auch die Außenfläche der Sklera grenzt an einen Lymphraum, den Tenonschen Raum, welcher außen von der Tenonschen Kapsel geschlossen und vom Orbitalfett abgegrenzt wird. Der Tenonsche Raum wird zwar von zahlreichen Bälkchen durchzogen; auch durchsetzen ihn die Augenmuskelsehnen. Aber dies hindert nicht die leichte Beweglichkeit des Bulbus gegenüber seiner Umgebung, so daß er wie ein Gelenkkopf in seiner Pfanne Drehungen auszuführen vermag. (Siehe unten: Tenonsche Kapsel = Fascia bulbi.)

Ungefähr in der Gegend der Ansatzstellen der Sehnen der geraden Augenmuskeln beginnt die Überkleidung der Sklera mit der Conjunctiva, welche im Gebiete des Bulbus Tunica conjunctiva bulbi heißt. Sie besteht aus einem

mehrschichtigen Plattenepithel, einer festen bindegewebigen Grundlage und lockerem subkonjunktivalen Bindegewebe. Figg. 366, 387.

Wie die Sklera sich mit der Cornea verbindet, wurde bereits S. 438 erwähnt. Hier ist noch die Gegend der inneren Oberfläche der Sklerocornealgrenze ins Auge zu fassen. Die hier befindlichen Teile sind:

a) der Sinus venosus sclerae,

b) das Ligamentum pectinatum iridis und

c) die Spatia anguli iridis.

Der Sinus venosus sclerae (Canalis Schlemmi) (Fig. 387) liegt an der vorderen Grenze und an der inneren Wand der Sklera und stellt einen endothelbekleideten venösen Ringsinus dar. Überwiegend ist der Kanal ein einfacher Gang; an einzelnen Stellen aber teilt er sich in zwei bis drei Arme, die bald wieder zusammentreten. Der Schlemmsche Kanal steht jedoch nicht nur mit dem Venensystem in offener Verbindung (siehe Gefäße des Auges), sondern auch, indem er durch das Lückenwerk des Fontanaschen Raumes Kammerwasser aufzusaugen vermag, mit dem Lymphapparate des Bulbus (Schwalbe).

Bei allen untersuchten Wirbeltieren liegt in der Kammerbucht oder in deren Wand ein dünnwandiger Venenplexus, der von Kammerwasser bespült wird, sei es, daß er sich im Fontanaschen Raume selbst befindet oder ihn begrenzen hilft. Bei den niederen Wirbeltieren nimmt der Sinus venosus (Schlemmi) seinen Abfluß nach der Chorioidea, bei den höheren nach der Conjunctiva hin. H. Lauber, 1901.

Ob der Sinus venosus in den Leichen mit Kammerwasser oder mit Blut gefüllt ist, hängt lediglich von den Druckverhältnissen in der vorderen Kammer und in den Ciliarvenen ab. —

Das Ligamentum pectinatum iridis (Fig. 387) ist ein im Iriswinkel der vorderen Augenkammer gelegenes Bälkchenwerk von dreiseitigem Querschnitt. Seine vordere Seite ist der vorderen Kammer, seine hintere Seite dem Musculus ciliaris, seine innere Seite der Iris zugewendet und steht mit dem Margo ciliaris der Iris in ausgedehnter Verbindung. Das Bälkchenwerk besteht aus starren, der elastischen Substanz verwandten Fibrillenbündeln, welche sich netzförmig untereinander verbinden, zahlreiche größere und kleine Lücken frei lassen, die mit der vorderen Augenkammer in Verbindung stehen und mit Humor aqueus erfüllt sind. Die einzelnen Bälkchen sind mit Endothel bekleidet, wie die hintere Fläche der Hornhaut und die vordere Fläche der Iris.

Der Fontanasche Raum ist das ganze System von Lücken, welche innerhalb des Schwammgewebes des Ligamentum pectinatum iridis übrig bleiben: (Spatia anguli iridis [Fontanae]). Das Ligament schließt also den Fontanaschen Raum in sich ein. Dieser gehört, wie die vordere und hintere Augenkammer, dem Lymphapparat des Auges an.

Die Blutgefäße der Sklera sind sehr spärlich und stammen, was Arterien betrifft, aus den hinteren und vorderen Ciliararterien. Die durchtretenden Gefäße der Sklera sind dagegen zahlreich und bilden eine vordere, eine mittlere und eine hintere Gruppe. Nahe dem Hornhautrande wird die Sklera von Zweigen der Aa. und Vv. ciliares antt. durchbohrt; in der Äquatorgegend wird sie von den Vv. vorticosae durchsetzt; in der Umgebung des Opticuseintritts treten die Aa. ciliares posteriores longae und breves durch sie hindurch.

Die Lymphbahnen der Sklera, ihre Saftkanälchen, ihr äußerer und innerer Lymphsack, nämlich der Tenonsche und perichorioidale Lymphraum, sind bereits oben erwähnt worden. (Siehe auch unten: Gefäße des Augapfels.)

Die Nerven der Sklera sind teils eigene, teils durchtretende. Letztere werden durch die Nn. ciliares dargestellt. Die eigenen Nerven der Sklera treten von den zwischen der Sklera und Chorioidea verlaufenden Nn. ciliares ab und endigen zwischen den Bindegewebsbündeln mit freien verdickten Endigungen.

In der Sklera der Säugetiere und des Menschen kommen außer den Nervenendigungen in der Wand der Gefäße sensible Nervenendigungen zwischen den Bündeln der sehnigen Fasern und trophische Endigungen auf den Körpern ihrer bindegewebigen Zellen vor (A. S. Smirnow, 1900).

Lauber, H., Beiträge zur Anatomie des vorderen Augenabschnittes der Wirbeltiere. Anat. Hefte, Nr. 59, 1901.

2. Die Gefäßhaut des Auges, Tunica vasculosa oculi. Fig. 366.

Die Gefäßhaut des Auges besteht aus drei wohlbegrenzten Abteilungen, welche ebensoviele hintereinander liegende Zonen darstellen; es sind dies die Chorioidea, das Corpus ciliare und die Iris. Die beiden ersteren werden auch Chorioidea im weiteren Sinne genannt.

a) Die Aderhaut, Chorioidea. Figg. 373, 374, 376, 377.

Sie ist eine dunkelrotbraune häutige Hülle von großem Gefäß- und Pigmentreichtum von 0,05 bis 0,08 mm Dicke; sie erstreckt sich vom Opticuseintritt bis zur Ora serrata und geht hier allmählich in das Corpus ciliare über. Am Opticuseintritt hat sie eine kreisrunde Öffnung, Foramen opticum chorioideae; hier ist sie fest mit der Sklera verbunden. Ihre innere Fläche ist glatt und dient den Grundflächen der Zellen des Pigmentepithels zur Unterlage. Die Außenfläche der Chorioidea erscheint nach Ablösung der Sklera flockig durch ein lockeres Gewebe, Lamina suprachorioidea, welches zahlreiche miteinander zusammenhängende Hohlräume einschließt und die Chorioidea mit der Sklera verbindet. Infolgedessen läßt sich die Chorioidea von der Sklera leicht ablösen. Bei der Ablösung bleibt aber stets eine dünne Schicht dieses flockigen pigmentierten Bindegewebes auf der Innenfläche der Sklera zurück. Dieser zurückbleibende Teil, ein Rest der Suprachorioidea, hat den Namen Lamina fusca. Etwas fester haftet die Chorioidea an der Sklera im Bereich der Macula lutea. Das zwischen der Sklera und Chorioidea zurückbleibende Hohlraumsystem gehört den Lymphbahnen des Auges an und stellt den schon erwähnten Perichorioidalraum dar.

Die Chorioidea hat vier Schichten (Fig. 376):

1. die schon erwähnte Lamina suprachorioidea;
2. die Lamina vasculosa;
3. die Lamina choriocapillaris und
4. die Glashaut, Lamina basalis, auf welcher das Pigmentepithel der Netzhaut liegt.

1. Die Suprachorioidea wird aus zahlreichen, spitzwinkelig miteinander verbundenen Lamellen gebildet, deren auf dem Querschnitte 5—6 Lagen gezählt werden. Zwischen den Lamellen liegen die erwähnten perichorioïdalen Lymphräume. Eine solche Lamelle besteht aus einem Netz von elastischen Fasern, welchem zahlreiche platte pigmentierte Bindegewebszellen zerstreut oder in Gruppen geordnet aufliegen. Auf einer oder auf beiden Seiten sind die Lamellen endlich überkleidet von Endothelzellen, deren Kerne sichtbar sind und welche, mit Silber behandelt, Zellgrenzen erkennen lassen.

Durch die Suprachorioidea ziehen: die Nn. ciliares (15—18); die beiden Aa.

ciliares posteriores longae; die Aa. ciliares posteriores breves (gegen 20); im Äquator des Auges die Venae vorticosae (gewöhnlich 4).

2. Die Lamina vasculosa (Fig. 376) besteht aus den Verzweigungen der eigenen Arterien und Venen der Chorioidea, welche durch dichtgelagerte und miteinander verflochtene Bindegewebslamellen mit Pigmentzellen und elastischen Fasern zu einem festen Ganzen verbunden werden. Am auffallendsten gestalten sich die Verzweigungen der Venen. Gewöhnlich sammeln sich an vier, etwa im Äquator des Augapfels gelegenen Stellen, die je um 90° voneinander abstehen, ansehnliche Venenstämme, welche das Blut aus der Chorioidea, dem Corpus ciliare und der Iris abführen. Die Zuflüsse dieser Venen treten von allen Seiten strahlenförmig zu dem Sammelgefäß und bilden dadurch je eine V. vorticosa, Wirbelvene. Die Zweige benachbarter Wirbelvenen gehen im hinteren Umfange des Augapfels bogenförmige Verbindungen ein (Fig. 373). Nicht immer liegen die Sammelstellen 90° auseinander; sie können sehr benachbart sein, eine Wirbelvene kann sich ver-

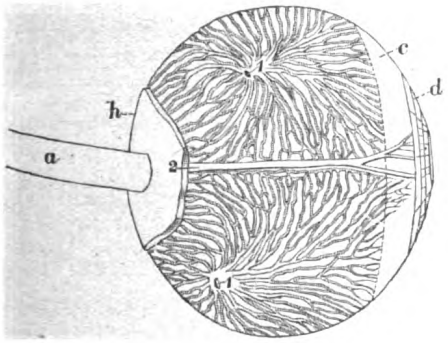

Fig. 373.

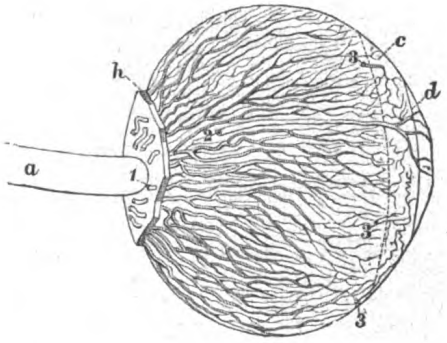

Fig. 374.

Fig. 373. **Venae vorticosae der Chorioidea.** (Arnold.) 2:1.
a N. opticus; *h* hinterer Abschnitt der Sklera; *c* Ciliarmuskel, welcher die vorderen Fortsetzungen der Venae vorticosae verdeckt; *d* Iris; 1 Stämme der Vv. vorticosae; 2 A. ciliaris posterior longa.

Fig. 374. **Arterien der Chorioidea.** (Arnold.) 2:1.
a N. opticus; *c* Ciliarmuskel; *d* Iris; *h* hinterer Abschnitt der Sklera; 1 Aa. ciliares posteriores breves; 2 A. ciliaris posterior longa; 3 Aa. ciliares anteriores.

doppeln und endlich doch noch zu einer einzigen sich verbinden; oder sie liegen weiter auseinander, so daß fünf oder sechs Wirbelvenen zustande kommen. Ihre Stämme durchsetzen zunächst die Suprachorioidea, darauf die Sklera.

Die Venen der Chorioidea sind mit perivaskulären Scheiden versehen, welche mit der Gefäßwand Lymphräume begrenzen.

Im vorderen Gebiet des Bulbus, von der Ora serrata bis zum Äquator, nehmen die Verzweigungen der Vv. vorticosae die oberflächliche Lage der Gefäßausbreitungen ein; im hinteren Gebiet dagegen liegen die Aa. ciliares posteriores breves oberflächlich. Die Mehrzahl dieser Arterien tritt lateral, einige medial vom Sehnerven in den Bulbus. Sie sind sämtlich für das Kapillarnetz der Chorioidea bestimmt. Fig. 374.

Die Arterien der Chorioidea besitzen eine deutliche Ringmuskulatur und werden außerdem jederseits von einem Streifen glatter Muskelfasern in Längsrichtung begleitet (H. Müller). Die seitlichen Streifen hängen im hinteren Bereich des Bulbus zuweilen durch Netze glatter Muskelfasern zusammen. Insoweit ist man berechtigt, von einem muskulösen Bestandteil der Chorioidea zu sprechen. Bei den Vögeln kommt im hinteren Teil der Chorioidea ein Netzwerk gestreifter Muskelfasern als Musculus chorioideae vor (v. Wittich).

3. Die Choriocapillaris (Figg. 376, 377) ist ein dichtes Netz von Kapillaren, welches in einem pigmentfreien Bindegewebe sich ausbreitet und vom Opticus-

eintritt bis zur Ora serrata reicht. Das Netz wird von zahlreichen feinen Zweigen der Aa. ciliares posteriores breves gespeist und dient besonders zur Ernährung der äußeren gefäßlosen Lagen der Retina.

Im Gebiet der Macula lutea der Netzhaut sind die Maschen besonders eng. Der Ursprung der kleineren Venen aus den Kapillarnetzen erinnert in seiner Form an die Wirbelvenen; doch sind die so gebildeten Stellulae vasculosae (Winslowi) am menschlichen Auge weniger deutlich ausgebildet als bei Säugetieren mit einem Tapetum (siehe unten). Am Foramen opticum hängen die Kapillaren mit denjenigen des Sehnerven zusammen. Das zwischen den Kapillarnetzen vorhandene Gewebe ist sehr spärlich und zeigt nur adventitielle Zellen und Wanderzellen; die Zwischenräume hängen mit den Lymphbahnen der Venen zusammen.

Zwischen der Lamina choriocapillaris und der Schicht der gröberen Gefäße liegt die meist pigmentfreie, aus feinen elastischen Fasernetzen gebildete Grenzschicht.

4. Die Lamina basalis (Fig. 376) ist eine glashelle, bis 2 μ dicke, mit der Choriocapillaris innig zusammenhängende Schicht, welche zuweilen zwei Lagen erkennen läßt; die äußere zeigt sich alsdann netz- und gitterförmig gebaut. Im höheren Alter erfährt die Membran gewöhnlich Verdickung oder stellenweise Verkalkung.

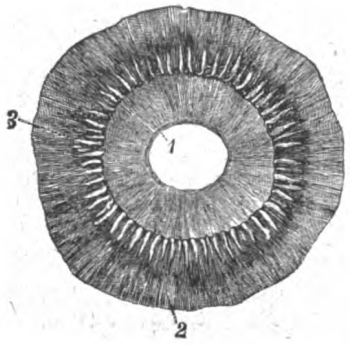

Fig. 375.

Corpus ciliare und Iris von hinten gesehen. (Henle.) 2:1.
1 hintere Fläche der Iris; 2 Orbiculus ciliaris; 3 Processus ciliares.

Die Nerven der Chorioidea: Die langen und kurzen Ciliarnerven dringen in der Suprachorioidea nach vorn und teilen sich in Zweige für die Hornhaut, für den M. ciliaris und für die Iris. Auf ihrem Wege geben sie eine Reihe feiner, aus markhaltigen und marklosen Fasern bestehender Ästchen ab, welche in der Suprachorioidea ein mit Ganglienzellen versehenes Geflecht bilden. Diese eigenen Nerven der Chorioidea sind für deren Gefäße bestimmt.

Das sogenannte Leuchten der Augen vieler Säugetiere rührt von einer stellenweise besonderen Beschaffenheit der Chorioidea her, welche ein starkes Zurückwerfen des Lichtes bewirkt. Man nennt den besonders beschaffenen Bezirk das Tapetum und unterscheidet zwei Formen, das Tapetum fibrosum und cellulosum. Im Tapetum fibrosum (Wiederkäuer, Pferde, Beuteltiere usw.) wird die reflektierende Schicht durch wellige Bindegewebsfibrillenbündel, die sich durchflechten, erzeugt. Das Tapetum cellulosum (Karnivoren, Robben) hat als Grundlage in 5—6 Lagen aufeinandergeschichtete platte Zellen, welche in ihren Körpern zahlreiche feine, spießige, farblose Kristalle in reihenweiser Anordnung enthalten.

b) Der Ciliarkörper, Corpus ciliare. Figg. 366, 375, 378—381, 387.

Das Corpus ciliare erstreckt sich von der Ora serrata bis zum Beginn (Margo ciliaris) der Iris und läßt drei Abteilungen unterscheiden:

1. Orbiculus ciliaris,
2. Corona ciliaris und
3. Musculus ciliaris.

1. Der Orbiculus ciliaris (Figg. 375, 378) grenzt als eine Zone von 4 mm Breite unmittelbar an die Ora serrata. Seine Innenfläche zeigt feine, in Meridianrichtung gebogene Leisten: Plicae orbiculares. Mikroskopisch ist er durch den Mangel der Choriocapillaris gekennzeichnet. Sein vorderer Teil wird außen allmählich von glatten Muskeln überlagert, dem hinteren Ende des M. ciliaris.

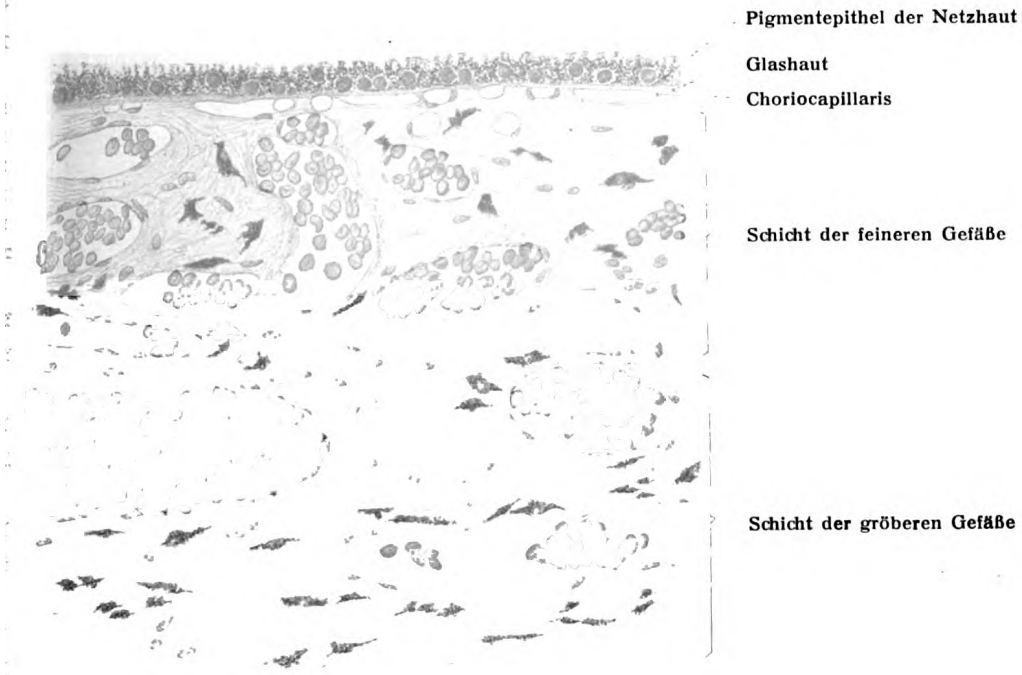

Fig. 376. Chorioidea des Menschen. Querschnitt.

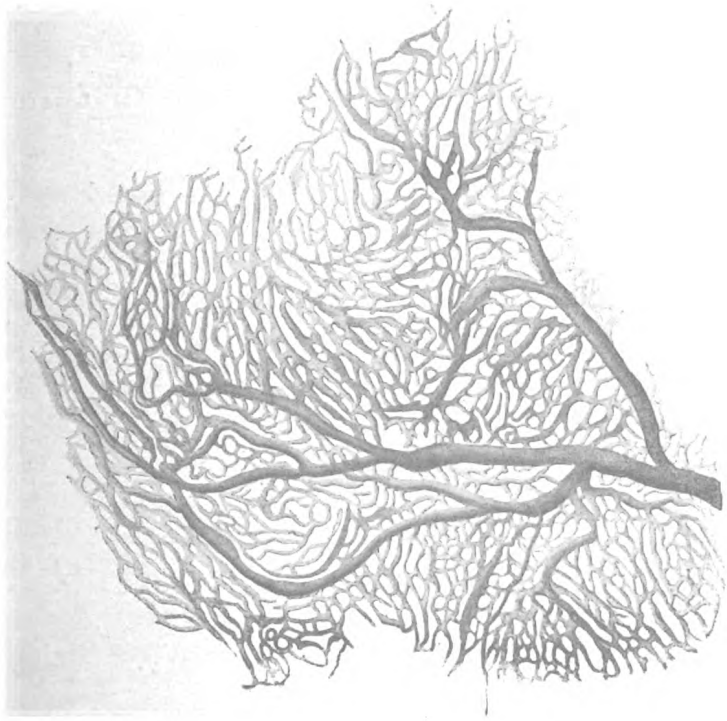

Fig. 377. Choriocapillaris injiziert. Flächenpräparat.

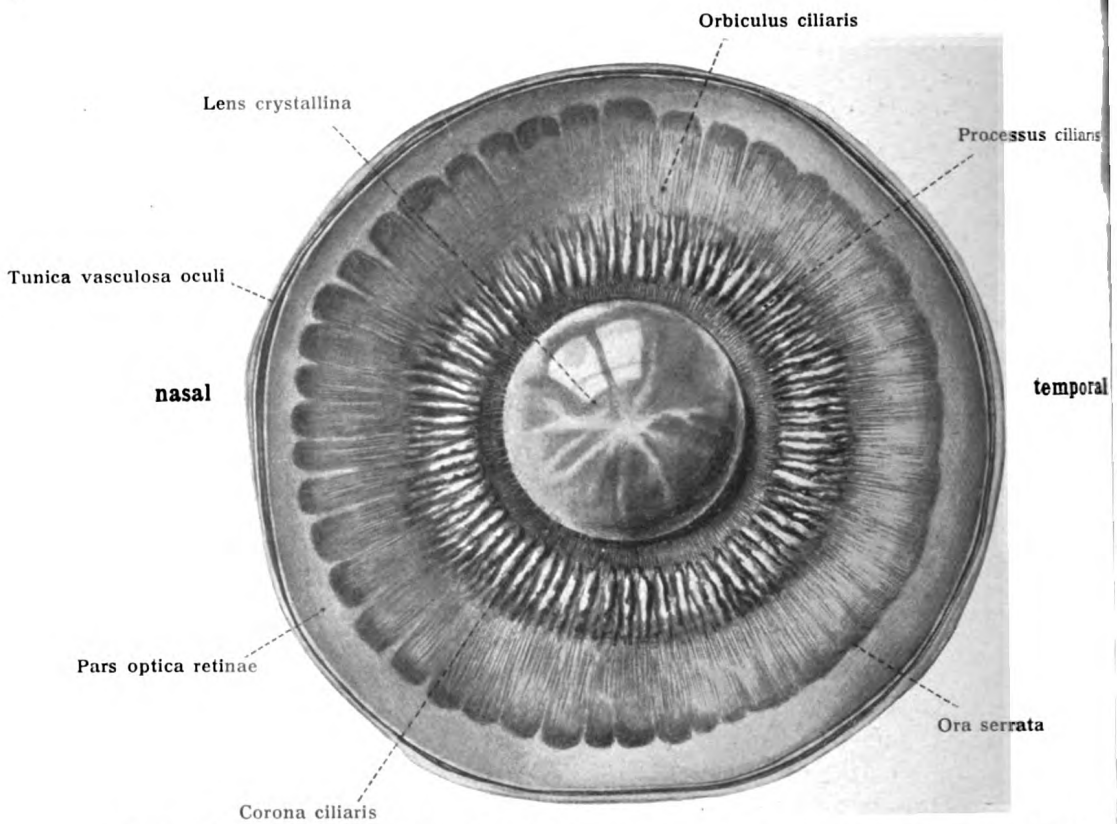

Fig. 378. Vordere Hälfte des (rechten) Augapfels von hinten gesehen (4:1).

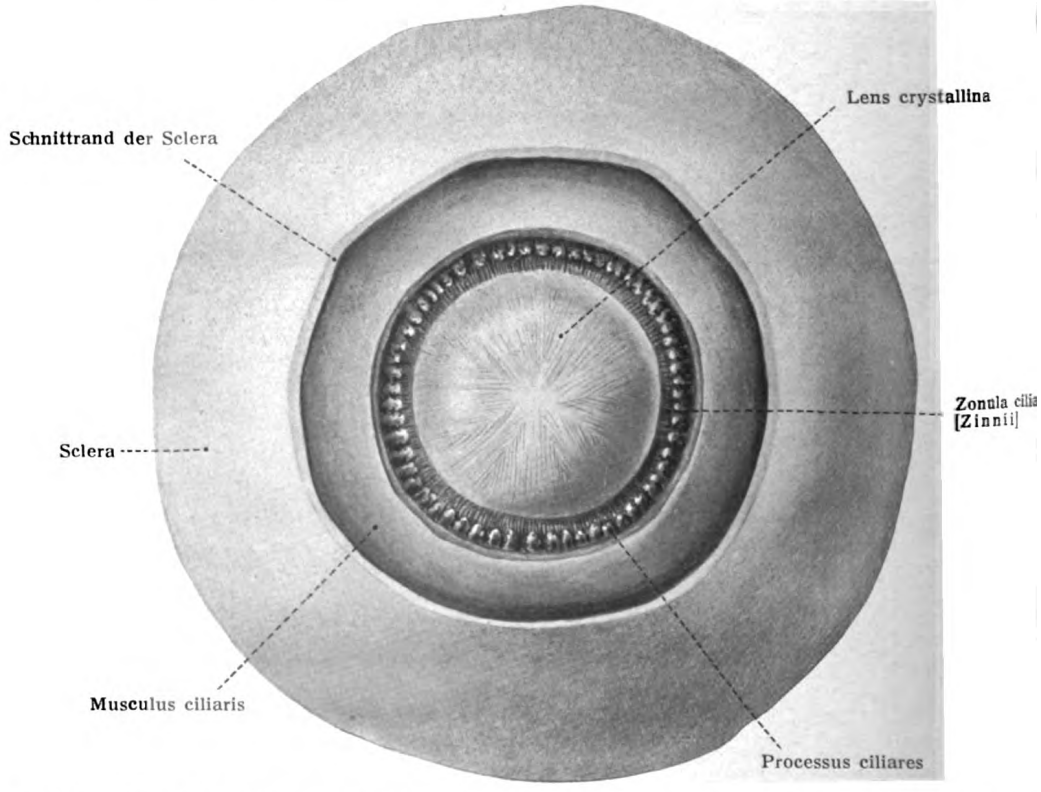

Fig. 379. Die Befestigung der Linse von vorn dargestellt durch Wegnahme der Hornhau der angrenzenden Zone der Sclera und der Iris (4:1).

Das Bindegewebe ist von fibrillärer Beschaffenheit. Seine Bündel laufen, wie die in ihm enthaltenen reichlichen Gefäße in meridionaler Richtung. Die Lamina basalis zeigt gitterförmige Verdickungen, welche unregelmäßige kleine Räume einschließen. In diesen Räumen haftet das Pigmentepithel fester als an den vorspringenden Leisten.

2. Die Corona ciliaris (Fig. 378). An der vorderen Grenze des Orbiculus ciliaris fließen Gruppen feinster Leistchen in regelmäßiger Weise zu größeren Vorsprüngen von 1 mm Höhe zusammen, welche den Namen Processus ciliares

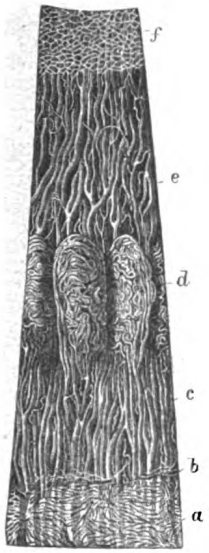

Fig. 380.

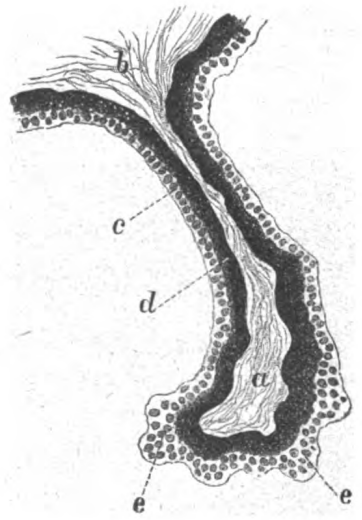

Fig. 381.

Fig. 380. **Gefäße der Chorioidea und Iris eines Kindes, von innen.** (Arnold.) 10:1.
a Choriocapillaris; *b* Ora serrata; *c* Venen des Orbiculus ciliaris; *d* Gefäße der Ciliarfortsätze; *e* Venen des Ciliarteiles der Iris; *f* Gefäße der Pupillarzone der Iris.

Fig. 381. **Durchschnitt durch einen Ciliarfortsatz senkrecht zu dessen Längsaxe.** (Schwalbe.)
a Bindegewebe, bei *b* von der inneren bindegewebigen Lage des Ciliarkörpers ausgehend; *c* Pars ciliaris retinae; *d* Stratum pigmenti corporis ciliaris; *e, e* Verdickungen des Epithels, welche zum Teil auf Flächenansichten eines von seiner Unterlage abgeschnittenen Stückes zurückzuführen sind.

führen. Solcher sind in einem Auge 70—80 vorhanden. Sie bilden in ihrer Gesamtheit die 2—3 mm breite Corona ciliaris. Fig. 378.

Die Processus ciliares sind Falten von 2—3 mm Länge, 0,12 mm Breite und 0,8—1 mm Höhe. Ihre größte Erhebung liegt dem Linsenrande gegenüber. Zwischen den Processus ciliares liegen in der Tiefe noch niedrige feine Fältchen, Plicae ciliares, als Fortsetzungen der Leisten des Orbiculus. Die Firsten der Processus ciliares berühren den Linsenrand nicht, sondern halten sich auch im lebenden Auge in etwa 0,5 mm Entfernung von ihm.

Das Gewebe der Processus ciliares ist eine Fortsetzung des fibrillären Bindegewebes des Orbiculus ciliaris. Auf der Innenfläche wird dieses Bindegewebsgerüst, gleich dem Orbiculus ciliaris, von der Lamina basalis, von dem Stratum pigmenti corporis ciliaris und der Pars ciliaris retinae überdeckt. Die Außenfläche des Bindegewebsgerüstes grenzt an den M. ciliaris. Die Ciliarfortsätze sind durch Gefäßreichtum ausgezeichnet. Ihre Arterien stammen aus dem Circulus arteriosus iridis major. Fig. 380.

3. Der Musculus ciliaris. Der Ciliarmuskel nimmt als ein ringförmiger, auf dem Querschnitt dreiseitiger Streifen glatter Muskulatur die Außenfläche des Corpus ciliare ein und deckt demgemäß die Corona ciliaris sowie den angrenzenden Teil des Orbiculus ciliaris. Er selbst grenzt außen an lockeres suprachorioidales Gewebe und an die Sklera. In jenem Gewebe ziehen die Aa. ciliares postt. longae nach vorn, teilen sich in zwei auseinanderweichende Äste, senken sich mit ihnen in den Muskel ein und gelangen durch ihn hindurch zu seinem vorderen Rande und zur Iris. Figg. 373, 374.

Der Ciliarmuskel ist keine kompakte Platte glatter Muskulatur, sondern besteht besonders in seinen tieferen Teilen aus einem Netz von Muskelbalken, dessen Maschen innen rundlich, weiter außen mehr langgestreckt sind. In dem Lückenwerk liegt Bindegewebe (Fig. 387). Man kann an dem Muskel drei Abteilungen unterscheiden (Iwanoff); eine meridionale, eine radäre und eine zirkuläre.

Die meridionalen Bündel, Fibrae meridionales (Brueckii), liegen außen und erstrecken sich von der Sklerocornealgrenze bis in das Gebiet des Orbiculus ciliaris hinein. Diese und ein Teil der folgenden Bündel sind es, welche von der Elastica posterior sowie von einem kernreichen Gewebe entspringen, das an der inneren Seite des Sinus venosus gelegen ist und sich bis zur Elastica posterior fortsetzt; letztere kann daher als Zentralsehne besonderer Art betrachtet werden.

Die einwärts folgenden Bündel haben nicht mehr rein meridionale, sondern eine zunehmend radiäre Richtung, Fibrae radiales, streben also der Innenfläche des Muskels zu; hier angelangt, biegen sie in zirkuläre, äquatoriale Richtung um.

Von Anfang an zirkulären Verlauf haben jene Bündel, Fibrae circulares (Muelleri), welche die vordere, innere Kante des Muskels einnehmen; sie werden auch Müllerscher Ringmuskel genannt, die beiden anderen Abteilungen aber M. tensor chorioideae oder Brückescher Muskel. Individuelle Verschiedenheiten sind nicht selten. Die zirkularen Fasern sind an dem Auge von Myopen besonders häufig mangelhaft, in hypermetropischen Augen dagegen stark ausgebildet.

Die Gefäße des Muskels stammen aus den Aa. ciliares posteriores longae und aus den Aa. ciliares anteriores. Seine Nerven stammen von den Ciliarnerven, treten in den Muskel ein und bilden ein ganglienzellenhaltiges Geflecht, Plexus gangliosus ciliaris, aus welchem einwärts die Nerven der Iris, auswärts die der Cornea abgehen.

Der Ciliarmuskel der Vögel, M. Cramptonianus genannt, ist sehr stark und besteht aus gestreiften Muskelfasern.

Nach den mit Methylenblaufärbung vorgenommenen Untersuchungen von Arnstein und Agababow (Anat. Anz., 1893, Internat. Monatsschr. f. Anat. u. Phys., 14. Bd., 1897) am Corpus ciliare der albinotischen Katze sind hier folgende Nervenendigungen zu unterscheiden:

α. Auf der äußeren Oberfläche des Corpus ciliare liegt ein weitmaschiges Netz, aus welchem ein aus marklosen Fasern bestehendes feines, ausgedehntes Endnetz hervorgeht, das auf der Außenfläche des M. ciliaris seine Lage hat.

β. und γ. In den Schlingen des Muskels und an seiner Innenfläche finden sich grobvariköse Fäden, die in Endbäumchen auslaufen.

δ. Die motorische Endigung an den Muskeln, welche in Form eines varikösen engen Netzes um die Muskelzellen erscheint.

ε. Ebensolche Endigungen in der Muskulatur der Arterien des Corpus ciliare und der Iris.

ζ. Im Corpus ciliare, in der Chorioidea und Iris sind Ganglienzellen enthalten, teils einzeln, teils in Haufen, ausschließlich an den Gefäßen, meist bipolarer Art; der eine Fortsatz tritt zum Gefäß, der andere zum Geflecht.

c) Die Regenbogenhaut, Iris. Figg. 366, 375, 382—387.

Die Regenbogenhaut ist der vordere, frontal gestellte Abschnitt der Tunica vasculosa oculi und stellt eine runde, frei in den Bulbusraum aufgestellte Scheibe dar, welche mit einer fast zentral gelegenen rundlichen Öffnung, dem Sehloch, versehen ist, um Lichtstrahlen in das Innere des Auges gelangen zu lassen, Die Pupille weicht etwas nasalwärts von der Irismitte ab. Sie hat am lebenden

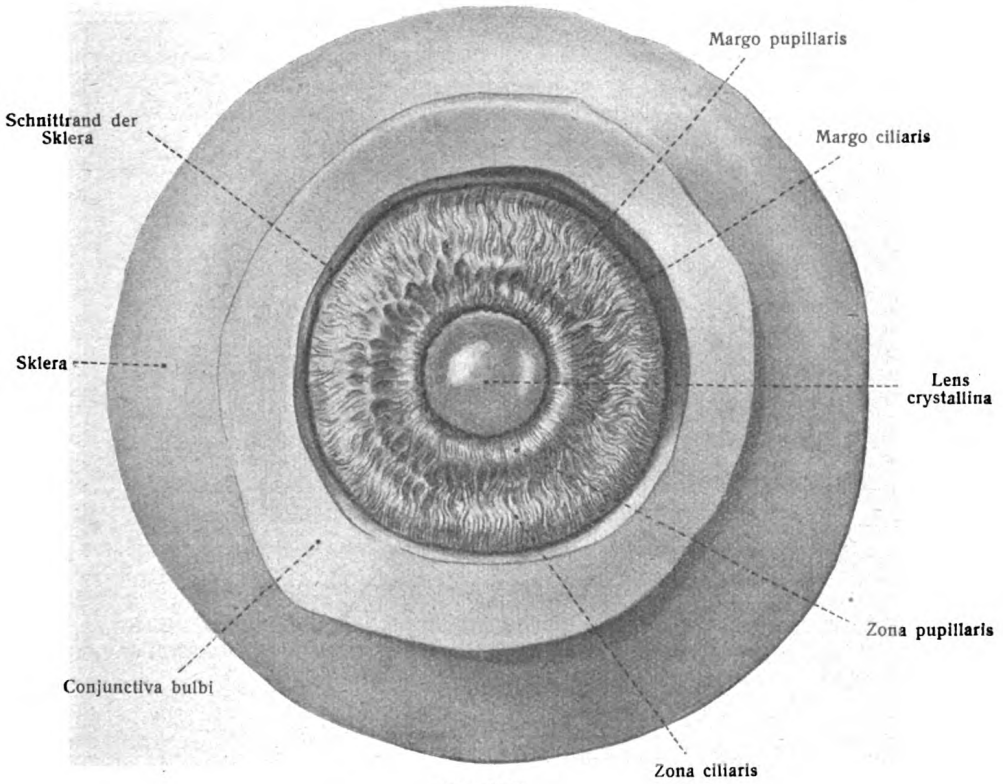

Fig. 382.
Vordere Fläche der Iris nach Wegnahme der Hornhaut. 4:1.

Auge einen mit der Belichtung, der Einstellung des Auges und anderen Einflüssen wechselnden Durchmesser von 3—6 mm, liegt hinter der Hornhaut, vor der Linse und teilt den zwischen beiden vorhandenen Raum in eine vordere größere und eine hintere kleinere Abteilung, die vordere und hintere Augenkammer. Die pupillennahen Teile der Iris liegen in größerer oder geringerer Ausdehnung der vorderen Linsenfläche unmittelbar auf und schließen dadurch beide Kammern voneinander ab. Fig. 366.

Die Iris hat eine vordere und eine hintere Fläche, Facies ant., post., einen freien und einen befestigten Rand. Der befestigte Rand heißt auch Margo ciliaris, da er mit dem Corpus ciliare zusammenhängt; er ist ferner durch das Lig. pectinatum iridis (S. 445) an den Sklerocornealrand befestigt. Der freie Rand, Margo pupillaris, ist vom befestigten Rande am toten Auge 4—5 mm

entfernt; dies ist also die Breite der Ringscheibe. Der Durchmesser der ganzen Iris beträgt 10—12 mm.

Ihre Dicke mißt bei mittlerer Kontraktion gegen 0,4 mm. Ihre Farbe ist individuell sehr verschieden. Bei blonden Personen ist sie in der Regel blau oder grau, sogar grünlich; bei braun- oder schwarzhaarigen ist auch die Iris meist dunkel, braun bis schwarzbraun, in gleichmäßigem oder fleckweisem Auftrage. In der blauen Iris sind die bindegewebigen Schichten der Iris pigmentfrei, während das Pigment an der hinteren Fläche nicht fehlt. Die braune Iris enthält ein mehr oder weniger stark pigmentiertes Bindegewebsstroma. Die albinotische Iris entbehrt jeglichen Pigmentes, sieht infolge der zahlreichen Gefäße rötlich aus und erfüllt nur unvollständig die Aufgabe der Iris, ein optisches Diaphragma zu sein.

Das Virchowsche Schema der Irisfärbung für anthropologische Zwecke unterscheidet die Kategorien: blau, grau, hellbraun, dunkelbraun, schwarz. Topinard schlägt eine Unterscheidung der drei Tiefengrade des Tones vor und zerlegt die mittlere Reihe wieder in zwei Gruppen, grün und blau. So erhält er folgendes Schema:

dunkler Ton . . .	1. schwarz und dunkel in allen Stufen;
mittlere Tontiefe	2. grün, grau, blau;
	3. braun;
helle Tontiefe . .	4. blau, hellgrau und helle Augen verschiedener Art.

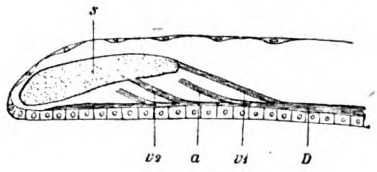

Fig. 383.

Schema der Beziehungen zwischen M. sphincter *(s)* und M. dilatator pupillae *(D)*. (Nach Miyake.)

v_1, v_2 Verbindungen zwischen *s* und *D*; *a* Ausläufer im Stroma.

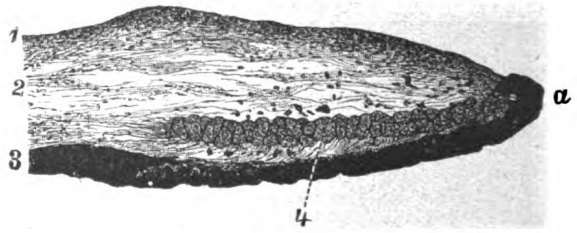

Fig. 384.

Fig. 384. **Meridionalschnitt durch die Pupillarzone der Iris des Menschen.** (Schwalbe.)

a Pupillarrand mit spornartig vorspringendem Pigmentepithel; 1 vordere Grenzschicht; 2 Gefäßschicht; 3 Pigmentschicht 4 quergeschnittene Bündel des Sphincter pupillae; zwischen 3 und 4 schräge Faserung.

Schichten der Iris. Die Iris besteht aus mehreren Schichten, welche genetisch auf zwei Gruppen, eine meso- und eine ektodermale, zurückgeführt werden können. Fig. 387.

Mesodermale Gruppe: Das vordere Endothel und das Irisstroma;
ektodermale Gruppe: M. sphincter pupillae und M. dilatator pupillae, Stratum pigmenti iridis und Pars iridica retinae.

Vorderes Endothel. Es hängt mit dem Endothel der Cornea und der Bälkchen des Lig. pectinatum iridis unmittelbar zusammen. Bei jüngeren Personen ist das Endothel der vorderen Irisfläche eine ununterbrochene Lage, während bei älteren eigentümliche Unterbrechungen vorkommen. Letztere bilden sich aus in den Vertiefungen zwischen den permanent gewordenen Falten der Pupillarzone (Koganei).

Das Stroma, Stroma iridis. Das Irisstroma ist an der vorderen Fläche zu einer vorderen Grenzschicht in der Weise verdichtet, daß die Stromazellen vorwiegen, während die Fasern sehr zurücktreten. Die bindegewebigen Zellen zeigen Spinnenform und liegen in 3—4 Schichten übereinander. Von der Fläche

betrachtet, stellt die vordere Grenzschicht ein dichtes Netzwerk dar, das aus den Fortsätzen jener Zellen besteht.

Der hinter der vorderen Grenzschicht gelegene Teil des Irisstroma heißt Gefäßschicht. Sie bildet als Trägerin der Gefäße und Nerven die Hauptmasse der Iris und hat die Struktur lockeren Bindegewebes. In der Pupillarzone enthält diese Schicht den M. sphincter pupillae. Die Bindegewebsfasern (kollagene und sehr wenig elastische) sind hauptsächlich um die Blutgefäße (Arterien, Venen) und Nerven als mächtige Adventitiaschicht angehäuft. Zirkuläre Fasern sind selten, die meisten folgen der Gefäßbahn. Auf der Oberfläche der Adventitia liegen die meist spindelförmigen Stromazellen. Die Zwischenräume zwischen den Gefäßen und Nerven werden von lockerem Bindegewebe ausgefüllt. Muskelfasern fehlen. In der braunen Iris finden sich endlich noch klumpige mit braunen Körnchen

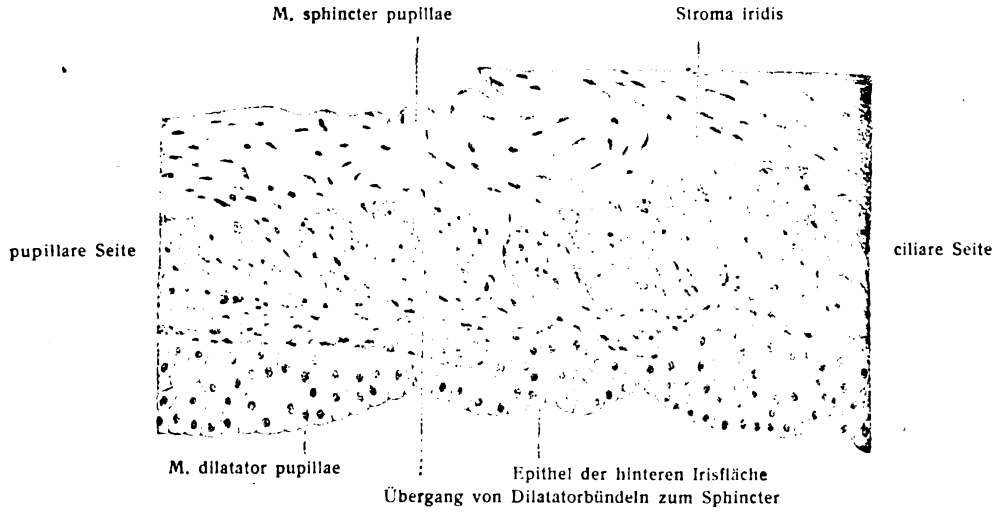

Fig. 385.

M. sphincter und M. dilatator pupillae an einem gebleichten Radiärschnitt durch die Iris des Pferdes. 105 : 1. (R. Miyake. 1901.)

erfüllte Pigmentzellen von verschiedener Größe; am zahlreichsten sind dieselben in der Pupillarzone.

Der M. sphincter pupillae (Figg. 384, 387), ein ringförmiger platter Muskel von 40—80 μ Dicke und 1 mm Breite, nimmt die Pupillarzone ein, liegt jedoch der hinteren Fläche des Irisstroma näher. Er besteht aus Bündeln glatter Muskulatur, welche die Pupille umkreisen und dicht an den Pupillenrand heranreichen. Hinter dem Sphincter folgt eine Lage von Bindegewebe, welches im Radialschnitte eine schräge Faserung erkennen läßt und mit den bindegewebigen Septen der Muskelbündel zusammenhängt. Im Anschluß an die Bindegewebsstränge kommen auch zerstreute Muskelbündel von radiärem Verlauf vor, welche sich untereinander verflechten und pupillarwärts in die Sphincterfaserung übergehen. Sie bilden einen Teil des M. dilatator pupillae. Figg. 383, 385, 386.

Die Dilatatorschicht ist eine glashelle, über die Iris ausgedehnte Haut von 2 μ Dicke, deren hinterer Fläche das Epithel des Stratum pigmenti iridis aufliegt. An ihre vordere Fläche treten in der Gegend der Pupillarzone hier und da die erwähnten Radiärbündel glatter Muskulatur heran. Fig. 385.

Sie besteht nach den neueren Untersuchungen (Retzius, Heerfordt, Vialleton, Miyake) aus radiär angeordneten glatten Muskelfasern.

Sphincter und Dilatator pupillae sind, wie neuere Untersuchungen übereinstimmend dargetan haben, epithelialen Ursprunges. Sie stammen ab vom äußeren Blatt des Augenbechers (Nußbaum, Szili).

Die hintere Fläche der Iris wird bedeckt von zwei Schichten dunkel pigmentierter Zellen. Die vordere ist das Stratum pigmenti iridis, die hintere ist die Pars iridica retinae. Beide gehen am Pupillenrand ineinander über (Fig. 386). (Siehe darüber weiter unten.)

Die hintere Fläche der Pigmentschicht wird noch von einem feinen Grenzhäutchen, Membrana limitans iridis, einer Fortsetzung der Membrana hyaloidea (siehe unten) überkleidet.

Nerven der Iris. Sie gehen aus dem in der Substanz und in der Außenfläche des M. ciliaris gelegenen Plexus ciliaris hervor. Die in die Iris eingetretenen,

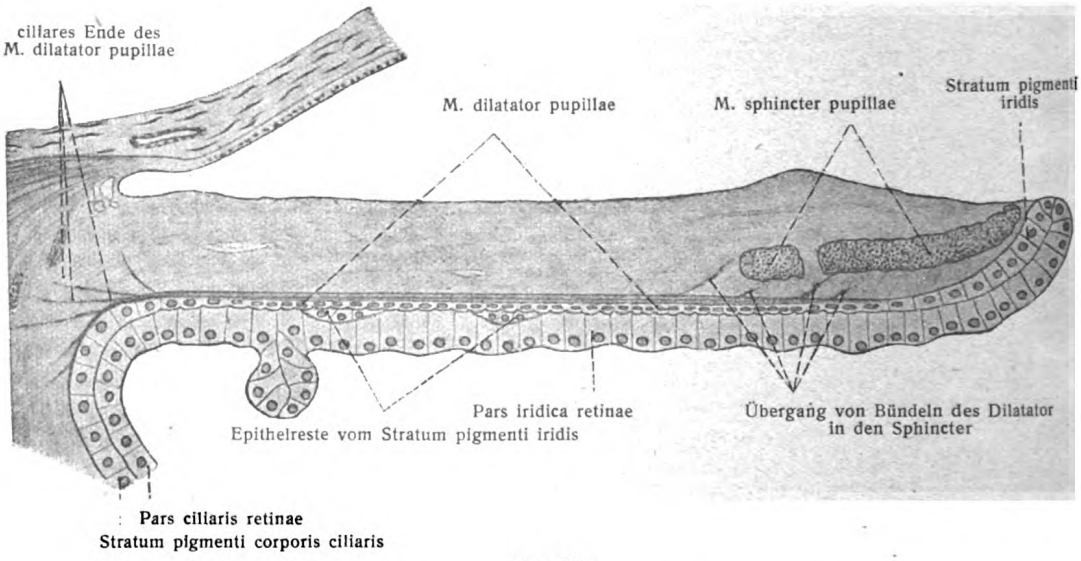

Fig. 386.

Schematische Darstellung der hinteren Schichten der Iris des Erwachsenen. (A. Szili, 1901.)

zum Teil markhaltigen Stämmchen bilden in den vorderen Teilen des Irisstroma einen oder zwei ringförmige Plexus, von welchen der dem Sphincter benachbarte am regelmäßigsten vorkommt. Die markhaltigen Fasern verlieren allmählich sämtlich die Markscheide. Ein großer Teil der Fasern ist für den Sphincter iridis bestimmt, in dessen Substanz sie ein Geflecht feiner blasser Axenzylinder bilden; ein anderer Teil der Nerven zieht zum Dilatator und zu den Gefäßen.

Blutgefäße der Iris siehe S. 483 unter Gefäße des Augapfels.

Melkich und Arnstein, Zur Kenntnis des Ciliarkörpers und der Iris bei Vögeln. Anat. Anz., 10. Bd., — Bajardi, P., Contributions à l'histologie comparée de l'Iris Arch. italiennes de Biologie, 1893. Tome 19. — Agababow, A., Die Nervenendigungen im Corpus ciliare bei den Säugetieren und Menschen. Internat. Monatsschr., 14. Bd., 1897. — Miyake, R., Ein Beitrag zur Anatomie des M. dilatator pupillae bei den Säugetieren. Verhandl. d. phys.-med. Ges. in Würzburg 1901 u. Dissertation, Würzburg 1901. — Vialleton, L., Sur le Muscle dilatateur de la pupille chez l'homme. Arch. d'Anat. micr. 1897.

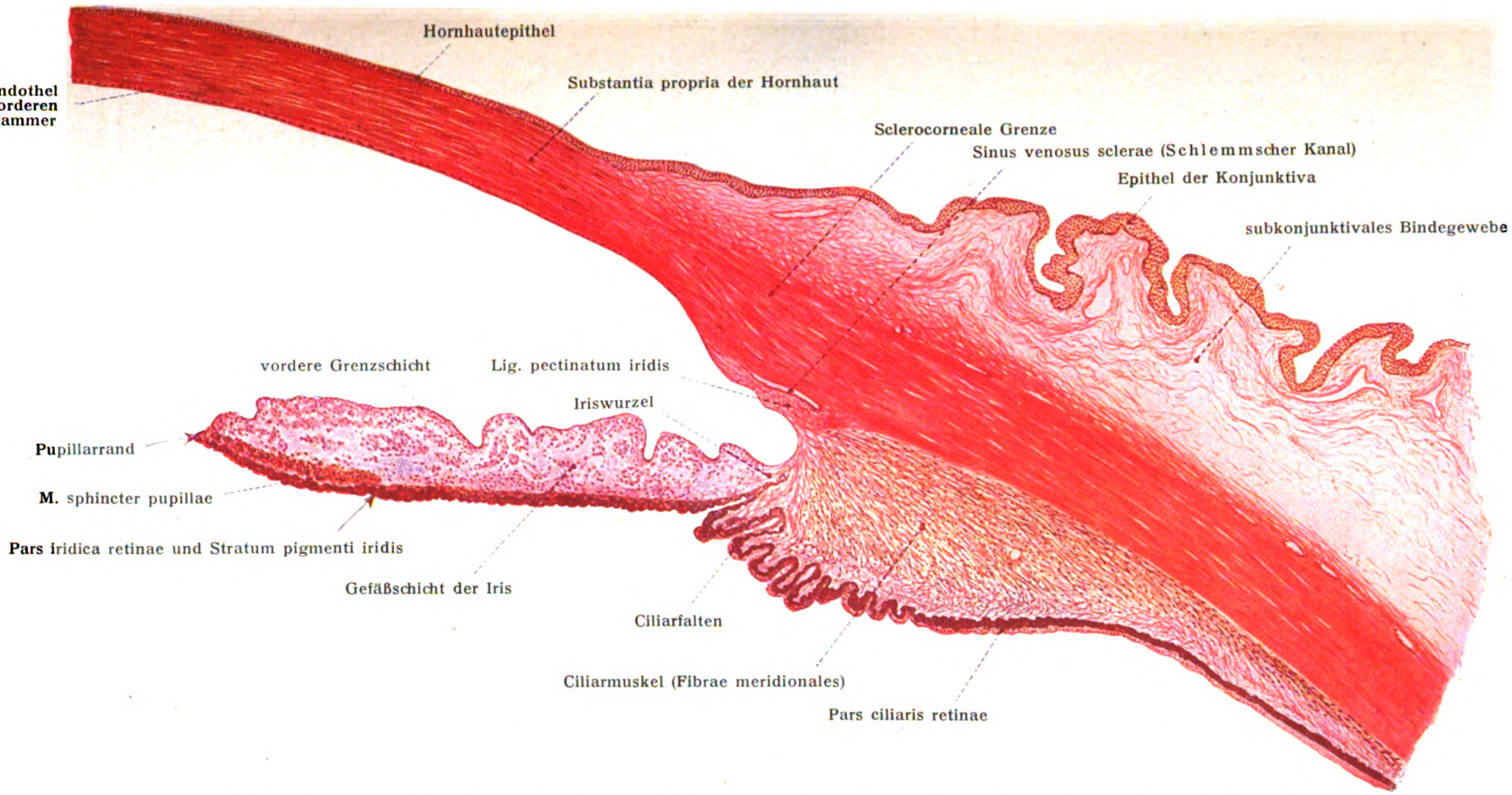

Fig. 387. Hornhaut, Iris und Corpus ciliare vom Menschen. (Nach einem Präparat von H. Virchow.)

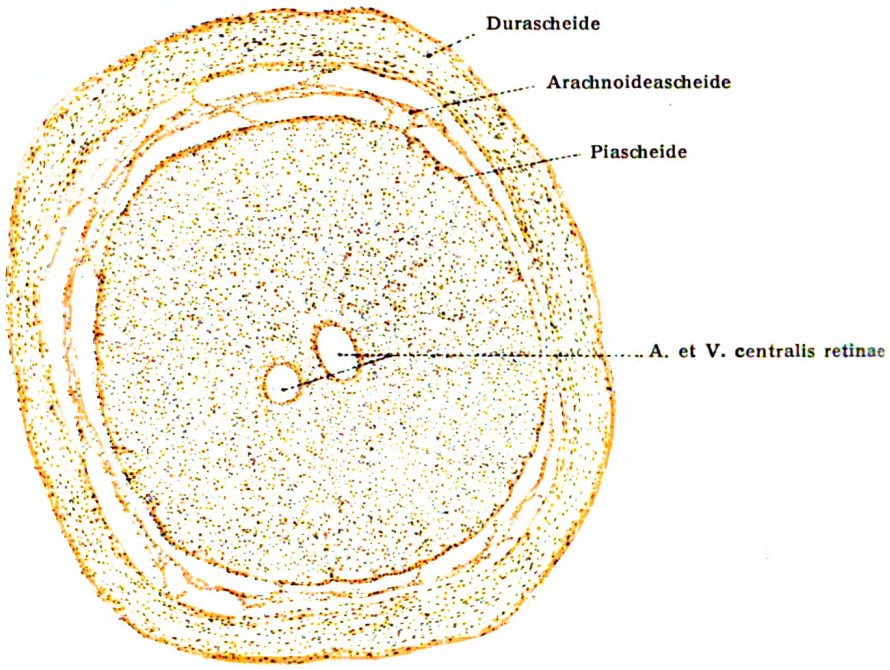

Fig. 388. Nervus opticus vom Menschen. Querschnitt in geringer Entfernung vom Bulbus.

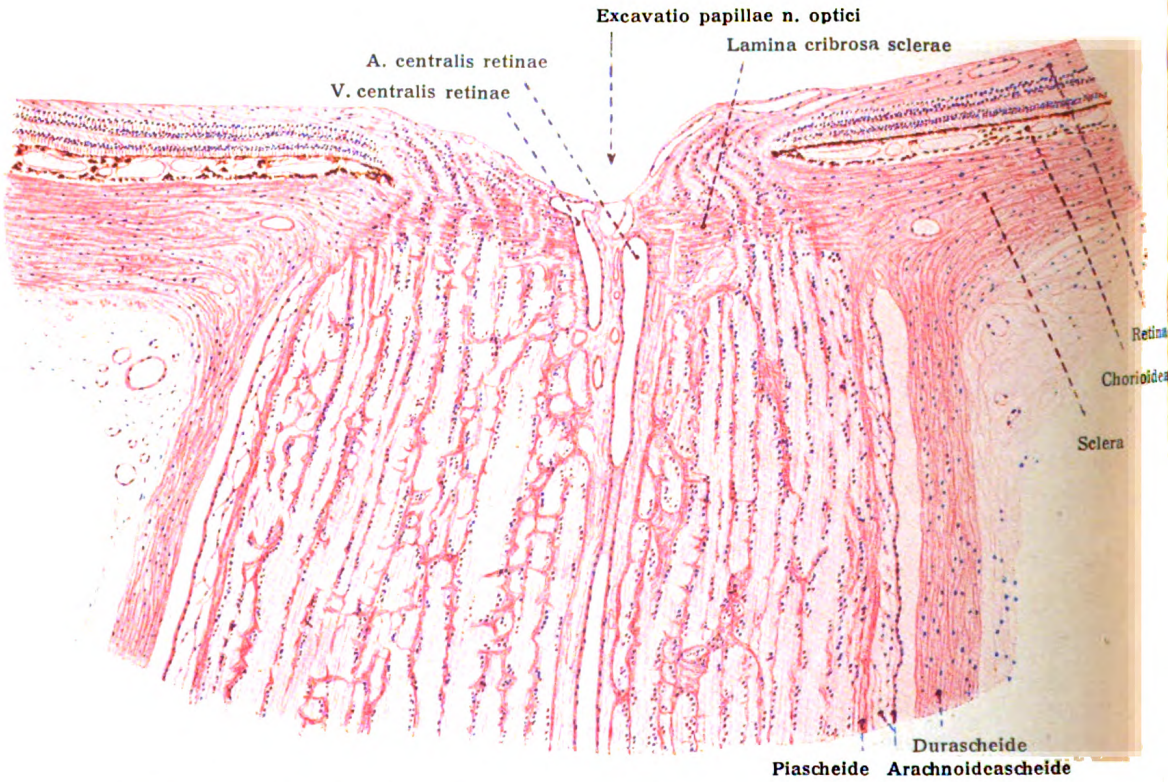

Fig. 389. Durchschnitt durch die Eintrittsstelle des Sehnerven. Mensch.

3. Der Sehnerv, N. opticus. Figg. 366, 388—390.

Der Sehnerv geht aus dem Chiasma opticum hervor, betritt durch das Foramen opticum des Keilbeines die Orbita und zieht durch diese zum Augapfel. Sein Verlauf in der Augenhöhle ist nicht geradlinig, sondern S-förmig gebogen, indem die hintere Hälfte einen lateral-abwärts konvexen, die vordere einen lateralwärts konkaven Bogen beschreibt.

Der Sehnerv ist innerhalb der Orbita von Fortsetzungen der Hirnhäute umgeben und besitzt demnach eine Dura-, eine Arachnoidea- und eine Piascheide mit entsprechenden, nur etwas vereinfachten Lymphräumen. Der zwischen der Dura- und Piascheide gelegene Lymphraum (intervaginaler Raum, Schwalbe) wird nämlich durch die fortgesetzte feine Arachnoidea in eine kleine äußere und eine geräumige innere Abteilung geschieden. Straffe Bälkchen heften die Arachnoidea an die Durascheide, ein Netzwerk von Bälkchen spannt sich zwischen der Arachnoidea- und Piascheide aus. Figg. 388, 389.

Die Durascheide des Sehnerven geht auf den Augapfel über und setzt sich stumpfwinkelig umbiegend in die äußeren zwei Drittel der Sklera fort. Ähnlich verhält sich die Piascheide, indem sie größtenteils in das innere Drittel der Sklera ausläuft. An dieser Stelle pflegt das intervaginale Lymphsystem zugespitzt aufzuhören. Figg. 366, 389.

Von der Innenfläche der Piascheide treten in der ganzen Peripherie und Länge des Sehnerven zahlreiche Bälkchen ab, welche in das Innere vordringen, sich netzförmig verbinden und dadurch den ganzen Raum in eine große Anzahl (gegen 800) kleiner Fächer zerlegen, in welchen bündelweise die Fasern des Sehnerven verlaufen.

Der Sehnerv beherbergt in seinem vorderen Stück auch zwei wichtige Gefäße, die A. und V. centralis retinae. Sie dringen meist 15—20 mm vom Bulbus entfernt in den Sehnerven ein, im medialen unteren Quadranten desselben, gewinnen rasch dessen axialen Teil und nehmen eine Hülle von der Piascheide mit sich. Diese Hülle bildet den zentralen Bindegewebsstrang des Sehnerven. Figg. 388, 389.

Mit diesem Strange treten die erwähnten Bälkchen und Netze des Opticus in Verbindung. In der Gegend des Sehnerveneintrittes in die Sklera werden die Bindegewebsbälkchen dieser Art dicker und zahlreicher und schlagen vorzugsweise quere Richtung ein. An Querschnitten erhält man darum den Eindruck einer siebförmig durchbrochenen Bindegewebsplatte, welche sich vom Rande der Sklera zum zentralen Bindegewebsstrange erstreckt. Dies ist die Lamina cribrosa. Auch von der angrenzenden Chorioidea gelangen zarte Bälkchen in den Sehnerven hinein. Fig. 389.

Die Fasern des Sehnerven sind bis zur Lamina cribrosa hin markhaltig und haben durchschnittlich 2 μ Durchmesser; zwischen ihnen liegen zahlreiche weit feinere, aber auch solche von 5—10 μ. Die Zahl der Fasern ist schwer bestimmbar und beträgt gegen 500000. Statt der Schwannschen Scheide ist eine Neuroglia (Fig. 390) vorhanden, wie es dem interzentralen Wesen des N. opticus entspricht. Im Gebiet der Lamina cribrosa verlieren die Nervenfasern ihre Markscheide und betreten marklos den Bulbusraum. Schon mit freiem Auge läßt sich an einem Längsschnitt des Opticus die Übergangsstelle erkennen; der markhaltige Teil erscheint weiß, der marklose grau. Die weiße Farbe des Opticus hört

mit einer scharfen, gegen den Bulbus leicht konkaven Linie auf. Infolge des Verlustes der Markscheide seiner Fasern verjüngt sich die Dicke des Opticus beträchtlich, wie die Figg. 366 u. 389 zeigen.

Die Durascheide enthält zahlreiche Nervenfasern, deren Bündel miteinander anastomosieren und stellenweise ein förmliches Maschenwerk bilden. Auch die Piascheide zeigt an ihren Gefäßen eine spärliche, im Bindegewebe eine reiche Versorgung mit Nervenfasern; erstere stammen wohl aus dem Plexus caroticus, letztere aus dem N. oculomotorius. Ph. Stöhr, Anat. Anz., 55. Bd., 1922.

Deyl, J., Über den Eintritt der A. centralis retinae in den Sehnerven beim Menschen. Anat. Anz., 11. Bd. — Henkel, F., Beiträge zur Entwicklungsgeschichte des menschlichen Auges. Anat. Hefte Nr. 31/32, 1898. — Sattler, H., Über die elastischen Fasern der Sklera, der Lamina cribrosa und des Sehnervenstammes. Arch. f. Anat. und Phys. 1897.

Die Eintrittsstelle der A. centralis retinae liegt nach den entwicklungsgeschichtlichen Untersuchungen von Strahl am unteren Rande des Opticus, in dessen Medianlinie oder ganz dicht

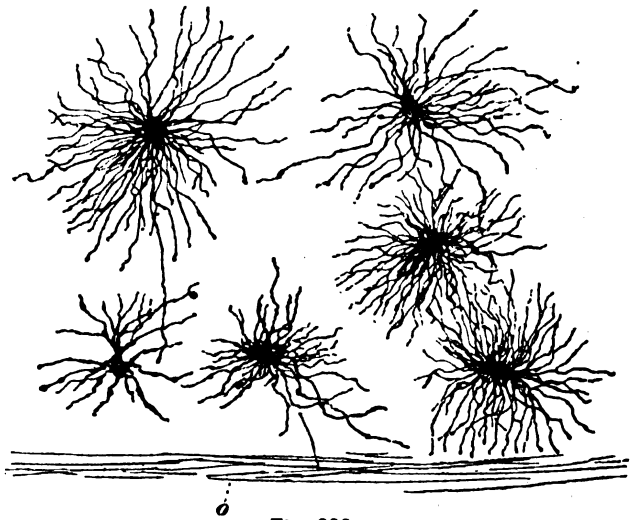

Fig. 390.



Fig. 391.

Fig. 390. **Neuroglia des N. opticus.** (G. Retzius, 1894.)
Randteil mit der Piascheide *(o)*, von einem Längsschnitt des Sehnerven einer 5 Tage alten Katze.

Fig. 391. **Zellen des Pigmentepithels der Netzhaut des Menschen.** (M. Schultze.)
Von der Seite; man erkennt die langen wimperförmigen Fortsätze, pigmentlose Kuppe und Hut. Der Kern ist nicht dargestellt.

neben dieser, wie beim Erwachsenen. Vor dem dritten Fetalmonat, im zweiten z. B., liegt diese Stelle nicht gerade unten, sondern schräg einwärts geneigt. Anat. Anz., 14 Bd.

4. Das Pigmentepithel, Stratum pigmenti. Figg. 376, 381, 386, 391, 394, 395.

Das Pigmentepithel erstreckt sich als einschichtiges Epithel vom Sehnerveneintritt bis zum Pupillarrand der Iris. Dort biegt es um in die Pars iridica retinae (Fig. 386). Man unterscheidet drei regionäre Abschnitte, welche den drei Abteilungen der Tunica vasculosa oculi entsprechen. Es sind das Stratum pigmenti retinae, Stratum pigmenti corporis ciliaris und Stratum pigmenti iridis.

α. Stratum pigmenti retinae.

Das Stratum pigmenti retinae besteht aus einer einfachen Lage pigmentierter, epithelialer Zellen. An Flächenansichten erscheinen diese Zellen polygonal, mit Ausnahme des Kerns von Pigmentkörnchen durchsetzt und von ihren Nachbarn durch helle Streifen getrennt (Fig. 395). Die meisten Zellen sind schöne sechsseitige Prismen, seltener 4—5- oder 7—9seitige. Ihre Grundflächen haben

12—18 μ D. Die größten Zellen befinden sich im Randgebiet der Pars optica. An Seitenansichten oder Durchschnitten ergibt es sich, daß die fraglichen Zellen zu der Gruppe der Stäbchenepithelien gehören und eine beträchtliche Höhe besitzen (Figg. 391, 394). Der basale, an die Chorioidea grenzende Zellenteil ist pigmentfrei; an der Grenze gegen die folgende Abteilung des Zellkörpers liegt der helle, ellipsoidische Kern. Der folgende, stark pigmentierte Teil des Zellkörpers läuft in zahlreiche feine pigmentierte Fortsätze (Stäbchen, wimperartige Fäden) aus, welche zwischen die Stäbchen und Zapfen der Retina bis in die Nähe der Membrana limitans externa eindringen. Die Pigmentkörnchen sind langgestreckt, stabförmig, 1—5 μ lang. Der Farbstoff (Fuscin) ist braun, in Wasser, Alkohol und Äther unlöslich; Licht bleicht ihn bei Gegenwart von Sauerstoff (Kühne, Mays). Unter dem Einflusse des Lichtes wandern die Pigmentkörner in großer Zahl längs der Stäbchen bis zur Limitans ext. der Retina, im Dunkeln hingegen kehren sie wieder zum Zellkörper zurück. Man hat diesen Vorgang verglichen mit den Körnchenströmungen in den Pseudopodien von Rhizopoden. Von dem Zellkörper ist noch zu erwähnen, daß er sowohl basal als lateral von einer kutikularen Keratinhülle umgeben wird. Die hellen Linien zwischen den nebeneinanderliegenden Zellen rühren von diesen näpfchen- oder hütchenförmigen Kutikularhüllen her.

Das Stratum pigmenti retinae ist von größter physiologischer Bedeutung. „Der Ort des zur Lichtempfindung führenden Energieumsatzes der Ätherschwingungen des Lichtes ist ausschließlich an der inneren Grenze der retinalen Pigmentzellen zu suchen." J. Gad, Der Energieumsatz in der Retina; Arch. Anat. und Phys. 1894.

β. Stratum pigmenti corporis ciliaris.

Das Pigmentepithel der Pars ciliaris retinae ist einfacher gestaltet. Hier sind die Zellen nicht allein niedriger, sondern auch fortsatzlos; sie sind zu einem pigmentierten Epithel gewöhnlicher Art geworden. Fig. 381.

γ. Stratum pigmenti iridis.

An dem Stratum pigmenti iridis liegen wesentlich die gleichen Verhältnisse vor wie an der Pars ciliaris. Die ihr angehörigen Zellen decken in ununterbrochener einfacher Lage die hintere Fläche des M. dilatator pupillae. Am freien Rande der Iris nehmen die Zellen polygonale Umrisse an und gehen hier in die Pars iridica retinae über. Fig. 386.

Bei Albinos fehlt das Pigment in allen Abteilungen des Pigmentepithels.

5. Die Netzhaut, Retina.

Die Netzhaut erstreckt sich von der Eintrittsstelle des Sehnerven bis zum Pupillarrande der Iris (Fig. 366). Man unterscheidet an ihr drei Zonen. Die Pars optica retinae, welche vom Sehnerveneintritt bis zur Ora serrata reicht, die Pars ciliaris retinae von der Ora serrata bis zur Iriswurzel und die Pars iridica retinae auf der hinteren Irisfläche. Die beiden letzteren Abteilungen sind sehr einfach, die erste aber sehr verwickelt gestaltet.

α. Pars iridica retinae. Fig. 386.

Sie besteht aus einer einfachen Lage stark pigmentierter Epithelzellen, welche den Epithelzellen des Stratum pigmenti iridis unmittelbar aufliegen und mit ihnen zusammenhängen. Die Iris besitzt also, wie das Corpus ciliare, eine aus zwei epithelialen Lagen bestehende hintere oder innere Belegschicht (Fig. 386). Die Dicke

der hinteren Lage des Irisepithels beträgt 30—35 μ. Die Zellen sind so stark mit Pigment beladen, daß der Kern verdeckt wird, Zellengrenzen kaum wahrgenommen werden und der Anschein eines pigmentierten Syncytium entsteht. Bei Neugeborenen und Albinotischen gelingt indessen der Nachweis der Zellen leicht. Die hintere freie Oberfläche der Iris ist mit einer feinen Kutikula, der bereits erwähnten Membrana limitans iridis, bedeckt.

β. Pars ciliaris retinae. Figg. 381, 387.

Die der Pars ciliaris retinae angehörigen Epithelzellen sind ebenfalls nur in einfacher Lage vorhanden, dagegen pigmentfrei, feinkörnig und längsgestrichelt. Ihre Höhe beträgt im Gebiet der Processus ciliares gegen 14 μ. Nach der Ora serrata hin nimmt die Höhe dieser Epithelzellen beträchtlich zu (40—50 μ). Jenseits der Ora serrata folgt

γ. Die Pars optica retinae.

Sie erstreckt sich von der Eintrittsstelle der Sehnerven in den Augapfel bis zur Ora serrata. Im frischen Zustande ist diese zarte Haut durchsichtig. Nach dem Tode undurchsichtig geworden, oder nach geeigneter Härtung, läßt sie bei der Betrachtung mit freiem Auge am hinteren Rande des Corpus ciliare ihren Übergang in die Pars ciliaris als fein gezackten Rand, Ora serrata, erkennen. Fig. 378.

Man glaubte früher, daß hier die Retina überhaupt ihr Ende fände; seit geraumer Zeit aber ist bekannt, daß daselbst nur die Pars optica ihr Ende findet, während die Pars ciliaris hier beginnt.

Die Ora serrata erstreckt sich medial etwas weiter nach vorn, als lateral, hat also exzentrische Lage; mit anderen Worten: Der Orbiculus ciliaris ist lateral breiter als medial.

Die Zahl der Zacken der Ora serrata stimmt ursprünglich (ontogenetisch) mit der der Ciliarfortsätze — nahezu 70 — überein; für den späteren Zustand jedoch sind wesentliche Einschränkungen nötig. Wie nämlich O. Schultze gezeigt hat, ist das Verhalten der Ora serrata sehr wechselnd; die Zacken können kaum angedeutet sein oder, besonders auf der temporalen Seite, gänzlich fehlen, während sie nasal am besten und konstantesten entwickelt sind. Zahl der Zacken und überhaupt der Netzhautrand an der Ora serrata variieren also beträchtlich. Bei den Tieren ist dieser Rand eine glatte Kreislinie; doch fehlen noch Erfahrungen bei den Anthropoiden, welche wahrscheinlich eine menschenähnliche Ora serrata besitzen.

Bei dem menschlichen Fetus von $4^1/_2$ Monaten sind die Processus ciliares bereits ansehnlich ausgebildet, ein Orbiculus ciliaris fehlt noch. Zwischen je 2 Processus ciliares dringt ein Zähnchen der Pars optica retinae ein (so dürfte es sich auch bei fetalen Säugetieren verhalten). Verschiedene Intensität des Wachstumes der Retina und des Corpus ciliare führt den späteren Zustand herbei.

Wenn also bei dem Erwachsenen eine Ora serrata vorhanden ist, liegt keine Neuerwerbung, sondern eine Weiterführung des embryonalen Besitzes vor; bei den Säugetieren hingegen geht der frühere Besitz, wofern sie ihn hatten, wieder verloren. — Schultze, O., Entwicklung und Bedeutung der Ora serrata des menschlichen Auges. Verh. d. phys.-med. Ges. in Würzburg, 1901.

Im Hintergrunde der Hohlfläche der Pars optica retinae sind zwei Stellen durch Besonderheiten ausgezeichnet. Die eine ist durch den Sehnerveneintritt in die Retina bestimmt und stellt die Papilla nervi optici dar; die andere führt den Namen Macula lutea.

1. Papilla nervi optici. Figg. 366, 389, 392, 393.

Die Sehnervenpapille liegt gegen 4 mm medial vom hinteren Pol des Augapfels und erscheint als kreisförmiger weißer Fleck von 1,5 bis 1,7 mm Durchmesser. Das Mittelfeld der Papille zeigt eine leichte Vertiefung, Excavatio papillae n. optici. Aus ihr sieht man die Zentralgefäße des Sehnerven auftauchen, welche sich in der Netzhaut ausbreiten.

2. Macula lutea und Fovea centralis. Figg. 392, 393.

Der gelbe Fleck der Retina liegt 4 mm temporal von der Sehnervenpapille und zugleich etwas unterhalb der Horizontalebene der letzteren. Er ist durch gelbe Pigmentierung ausgezeichnet; seine Form ist queroval, das Zentrum stark verdünnt. Der infolge der Verdünnung eingesunkene vertiefte Teil der Macula lutea heißt Fovea centralis. Die Lage der letzteren entspricht nahezu dem hinteren Augenpol. Die Macula lutea hat einen queren Durchmesser von etwa 2 mm, die Fovea centralis nur von 0,2 bis 0,4 mm. Der Abstand zwischen der Mitte der Papilla n. optici und der Fovea centralis beträgt 3,915 mm (Landolt).

Am frischen Auge und also auch im Augenspiegelbilde des Lebenden erscheinen die Macula lutea und die Stelle der Fovea centralis nicht gelb, sondern letztere läßt ihrer Dünne und Durchsichtigkeit wegen die Unterlage durchschimmern; sie erscheinen braunrot oder braun. An der abgelösten Retina und im abgestorbenen Auge tritt die gelbe Farbe der Macula lutea deutlich hervor, da die Retina undurchsichtig wird und das unterliegende Gewebe nicht mehr durchscheint.

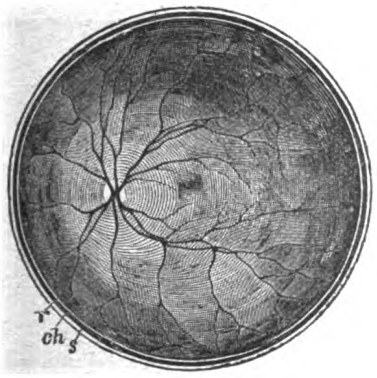

Fig. 392.

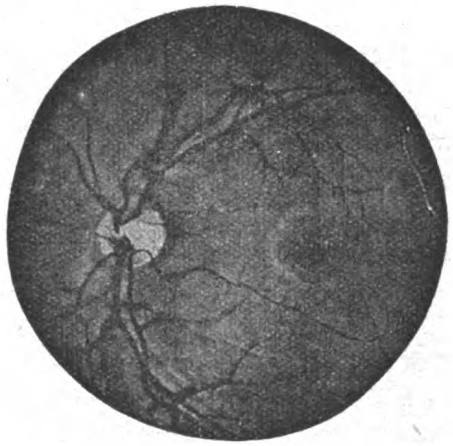

Fig. 393.

Fig. 392. **Die hintere Hälfte der Netzhaut des linken Auges von vorn.** (J. Henle.) 2:1.
s Durchschnittsrand der Sklera, *ch* der Chorioidea, *r* der Retina. Im Zentrum der letzteren erkennt man die Fovea centralis; der helle Fleck links davon entspricht der Papilla n. optici, von deren Mitte die Gefäße der Netzhaut sich ausbreiten.

Fig. 393. **Photographie eines normalen Augenhintergrundes.** (Hergestellt von Dimmer.)

Die Dicke der Retina nimmt vom Rande der Papille nach der Ora serrata hin langsam ab. An der Papille etwa 0,4 mm dick, mißt sie in 8 mm Entfernung von dieser Stelle auf der Nasenseite nur noch 0,2 und sinkt an der Ora serrata auf 0,1 mm herab. An der temporalen Seite wird das Verhältnis abgeändert durch die Macula lutea und Fovea centralis. Die dickste Stelle der Macula lutea kann bis 0,49 mm messen, während der Grund der Fovea centralis auf 0,1 bis 0,08 mm herabsinkt.

Die dem Lichte einige Zeit ausgesetzte frische Netzhaut erscheint farblos; die durch Abhaltung des Lichtes nicht gebleichte Netzhaut ist dagegen purpurfarben. Das Verschwinden des Rot ist nicht eine Folge des Absterbens, sondern der Lichtwirkung (Kühne). Der Farbstoff, Sehpurpur, Rhodopsin, haftet an den Außengliedern der Stäbchen der Netzhaut: er fehlt der Macula lutea und Fovea centralis, sowie einer 3—4 mm breiten Randzone der Ora serrata. Unter der Wirkung des Lichtes geht die Farbe meist durch rot, orange, gelb und chamois zur Farblosigkeit über. Ist die Netzhaut abgeblaßt, so erfolgt im Dunkeln rasch eine Wiederherstellung des Sehrot (beim Frosche nach 1—2 Stunden, beim Kaninchen nach $^1/_2$ Stunde). Die Wiederherstellung tritt auch am ausgeschnittenen Auge ein. Die den Farbstoff liefernde Schicht ist das bereits betrachtete Pigment-Epithel. Wird das Pigment-Epithel entfernt, so bleibt die Regeneration aus.

Schichten. Von der Papilla nervi optici bis zur Ora serrata ist die Netzhaut aus mehreren Schichten zusammengesetzt, welche am besten an feinen Durchschnitten erkannt werden (Figg. 394, 397). Geht man bei ihrer Betrachtung von außen nach innen vor, so folgt auf das bereits bekannt gewordene Stratum pigmenti die Schicht der Stäbchen und Zapfen. Eine der Oberfläche parallele feine Haut, welche auf dem Querschnitt als scharfe Linie erscheint, Membrana limitans externa, scheidet die Stäbchen und Zapfen von der sogenannten äußeren Körnerschicht. Letztere ist aber nichts anderes als der kerntragende

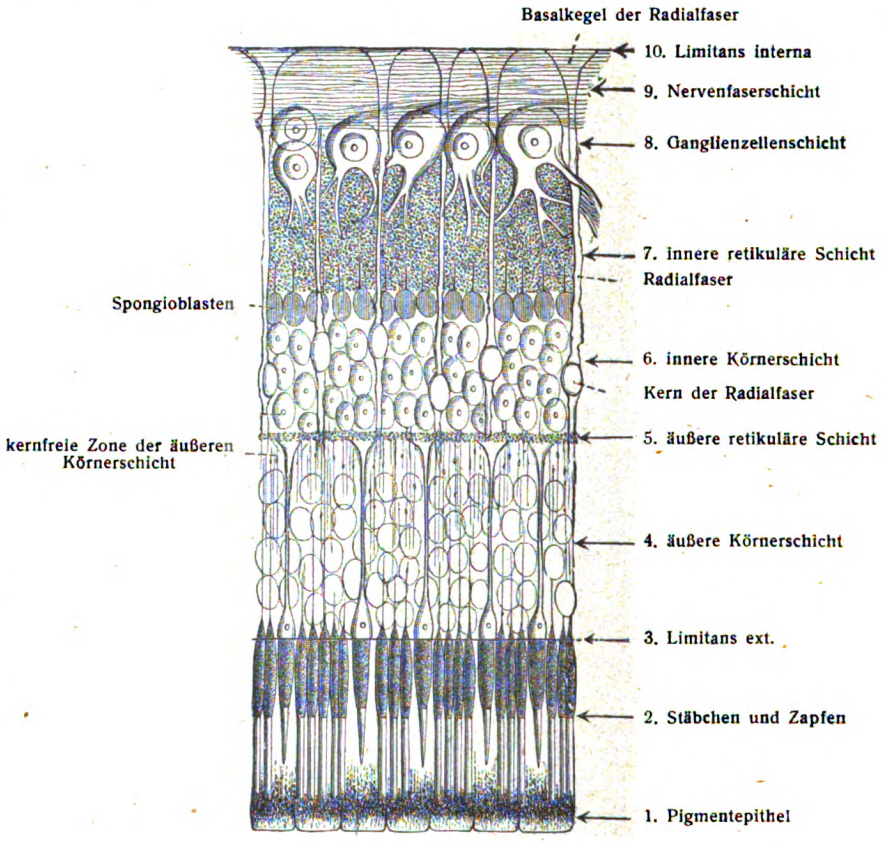

Fig. 394.

Durchschnitt durch die Netzhaut des Menschen. (Schematisch, mit Benutzung einer Abbildung von M. Schultze.)

Abschnitt der Stäbchen- und Zapfenlage; diese beiden und die Körnerschicht bilden folglich zusammen ein Ganzes, die Schicht der Sehzellen (W. Müller). Stäbchen und Zapfen sind hierin die kernlosen, die äußeren Körner die kerntragenden Teile des Neuro-Epithels, welches aus den Sehzellen besteht. Fig. 394.

Diesem epithelialen äußeren Hauptteil der Netzhaut folgt der innere Hauptteil zunächst mit der äußeren retikulären Schicht. Einwärts von letzterer hat die bedeutend dickere innere Könerschicht, darauf die innere retikuläre Schicht ihren Platz. An sie schließt sich die an den meisten Stellen der Netzhaut einfache Lage großer multipolarer Nervenzellen, die Ganglienzellenschicht, an. Endlich folgt die Schicht der blassen Sehnervenfasern,

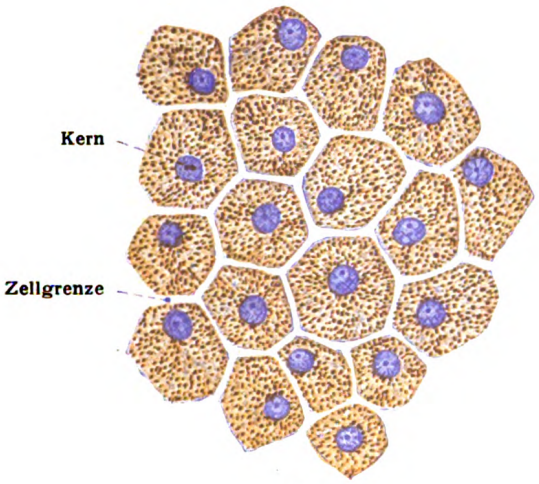

Fig. 395.



Fig. 396.

Fig. 395. Pigmentepithel der Netzhaut vom Menschen. Flächenpräparat.

Fig. 396. Querschnitte der Stäbchen und Zapfen; Flachschnitt der Netzhaut vom Menschen. (Präparat von G. Fritsch.)

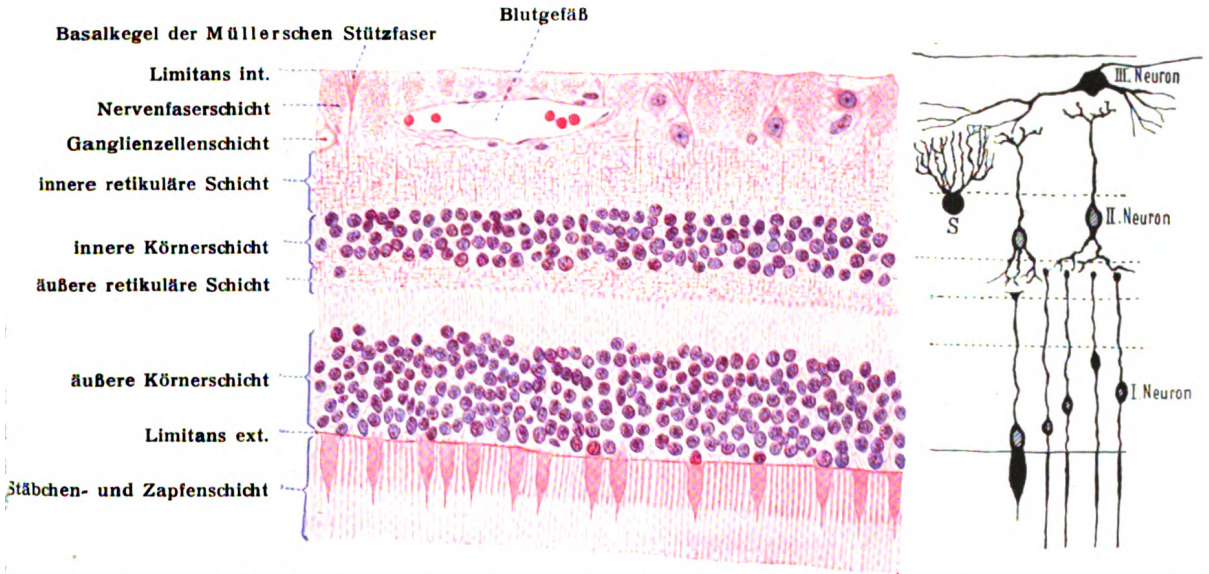

ig. 397. Querschnitt durch die Pars optica der Netzhaut vom Menschen (perimakuläres Gebiet). er rechte Teil der Figur zeigt in schematischer Weise die Gestalt und Anordnung der drei wesentlichen Neuronen der Netzhaut. S = Spongioblast.



Fig. 398. Schnitt durch die Fovea centralis vom Menschen.

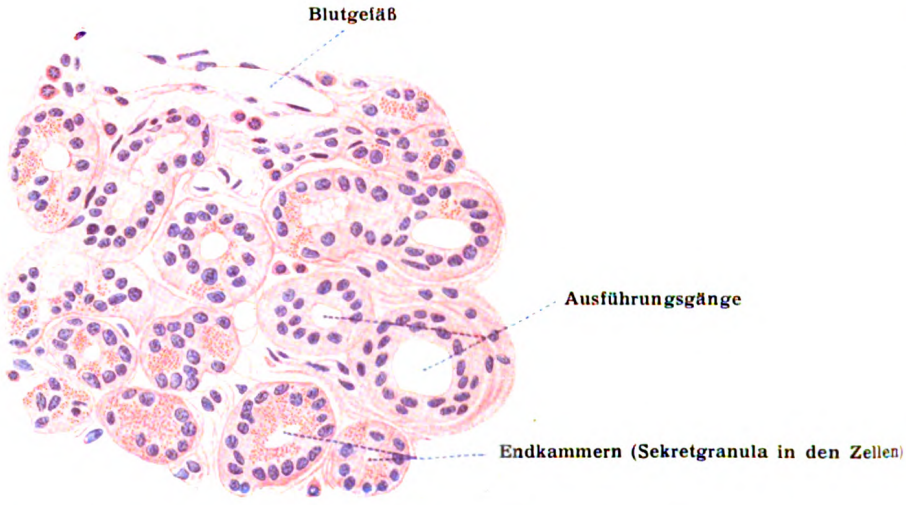

Fig. 399. Schnitt durch Tränendrüse vom Menschen.

welche von der Papille bis zur Ora serrata sich allmählich verdünnt. Nach dem Glaskörper zu ist die Netzhaut begrenzt durch eine besondere Grenzhaut, Membrana limitans interna. Der zweite Hauptteil der Schichten wird gegenüber dem Neuroepithel auch Cerebralschicht der Retina genannt. Es ist aus der Entwicklungsgeschichte klar, daß das Neuroepithel dem Ependym der Gehirnkammern entspricht, die übrigen Schichten aber der grauen und weißen Substanz. Die weiße Substanz hat in der Konkavität der Schale ihren Platz. Die Gefäße der Retina verbreiten sich nur in der inneren Hauptschicht, dringen dagegen nicht in die äußere Hauptschicht und in das Neuroepithel vor.

Eigentümlich gestaltet sich das in ansehnlicher Menge vorhandene Stützgewebe der Netzhaut. Es ist der gleichen Abkunft wie die Sehzellen und Nervenzellen, hat sich aber nach einer anderen Richtung hin entwickelt und stellt die Neuroglia der Retina dar. Unter den verschiedenen Teilen dieser Stützsubstanz zeichnen sich starre Fasern aus, welche in radiärer Richtung den ganzen inneren Hauptteil der Netzhaut durchsetzen und mit ihren letzten Ausläufern weit in den äußeren Hauptteil vordringen. Es sind dies die Radialfasern oder Stützfasern, Müllersche Fasern. Sie beginnen an der inneren Oberfläche der Netzhaut je mit einer kegelförmigen Anschwellung, dem Radialfaserkegel (Fig. 394). Die Basen dieser Kegel entsprechen der erwähnten Membrana limitans interna und stellen sie dadurch her, daß die basalen Flächen sich zu einem Mosaik dicht aneinanderschließen. Letztere sind randwärts durch kutikulare Säume verdickt und vom Glaskörper abgegrenzt. Die Säulen der Kegel ziehen durch die Nervenfaser-, Ganglienzellen- und innere retikuläre Schicht, entsenden im Gebiet der inneren Körner nach verschiedenen Richtungen zarte faserige und plattenförmige Fortsätze und lösen sich in der äußeren Körnerschicht in feine Fasern und Streifen auf, um sich mit der siebförmig durchlöcherten Membrana limitans externa, auch einem Erzeugnisse der Säulen, zu verbinden (Figg. 400, 401). Letztere selbst entsendet an ihrer Außenfläche wieder zahlreiche feine Fortsätze zwischen die Basen der Stäbchen und Zapfen, sogenannte Faserkörbe. In der inneren Körnerschicht trägt jede Radialfaser, die also die Bedeutung einer Neurogliazelle besitzt, einen Kern. Die Radialfasern sind in den peripheren Teilen der Netzhaut dichter gedrängt als in den zentralen; in der Macula lutea nehmen sie rudimentäre Formen an.

Nachdem so ein Überblick über die Zusammensetzung der Retina gewonnen worden ist, handelt es sich darum, die Eigentümlichkeiten der einzelnen Schichten genauer kennen zu lernen. Da in der Macula lutea ansehnliche Bauverschiedenheiten vorliegen, sind das große perimakuläre und das kleine makuläre Gebiet gesondert zu betrachten.

a) Das perimakuläre Gebiet der Netzhaut.

1. Die Nervenfaserschicht.

Sie besteht aus Bündeln von Axenzylindern, welche durch Gliazellen zusammengehalten werden. Die einzelnen Bündel gehen reichliche geflechtartige Verbindungen untereinander ein (Fig. 402). Nasal von der Papille ist die Ausstrahlung des Geflechtes eine rein radiäre (meridianartige). In der temporalen Hälfte bedingt die Macula lutea eine Störung. Die in den Raum zwischen Papille und Macula

ziehenden Bündel, die Maculabündel, sind sehr fein und ziehen teilweise in gerader Richtung lateralabwärts. Die oben und unten sich anschließenden Bündel haben zuerst radiären Verlauf, ändern diesen aber bald so, daß die oberen nach unten, die unteren nach oben ziehen. Die den Maculabündeln benachbarten vereinigen sich dabei bogenförmig, unter reicher Plexusbildung; die übrigen biegen allmählich wieder in radiäre Richtung um. Ein kleines Dreieck, 4 mm lateral von der Fovea gelegen, Trigonum paramaculare, ist ein Ausdruck der drei sich begegnenden Faserrichtungen. In der Fovea centralis fehlt die Nervenfaser-

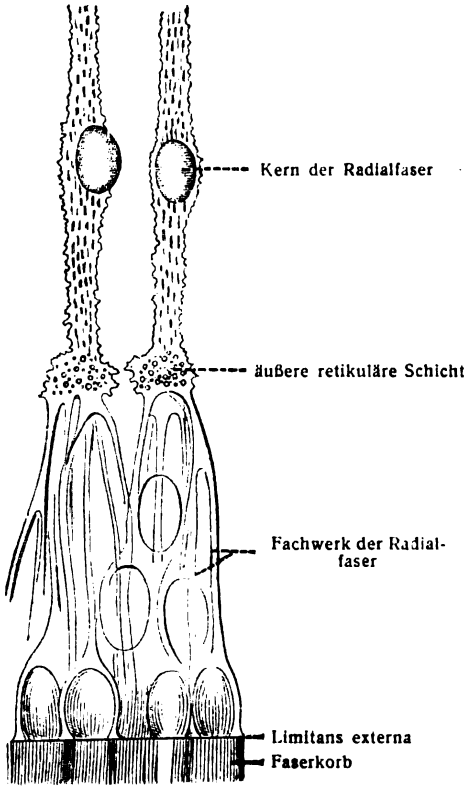

Fig. 400.

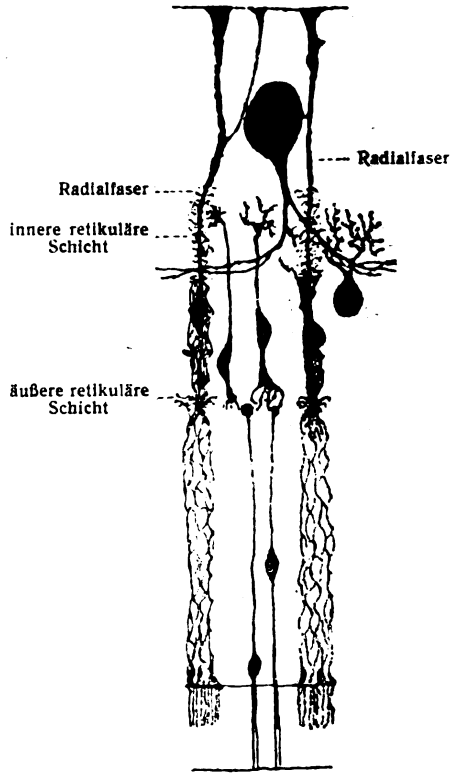

Fig. 401.

Fig. 400. **Äußerer Teil zweier Radialfasern der menschlichen Retina.** (M. Schultze.) 1000 : 1.

Fig. 401. **Radialfasern der Netzhaut durch Chromsilber-Imprägnation dargestellt.**

lage fast gänzlich, ebenso an der Ora serrata, nachdem die Bündel auf dem Weg zu ihr immer feiner geworden sind.

Nach Gudden würde das im Chiasma ungekreuzte Bündel des N. opticus beim Hunde zunächst an die mediale Seite des Opticus gelangen, beim Kaninchen dagegen in seiner lateralen Lage verharren. Nach Ganser verläuft das ungekreuzte Bündel (bei der Katze) durchaus lateral und verbreitet sich in den temporalen zwei Dritteln der Netzhaut. Die Macula lutea scheint teilweise vom gekreuzten Bündel versorgt zu werden (Vossius).

2. Die Ganglienzellenschicht. Figg. 394, 397, 398, 403.

Sie ist im größten Teil der Retina einschichtig, in der Nähe der Macula lutea zweischichtig; innerhalb der Macula sind 8—10 Schichten vorhanden, welche am Abhange der Fovea centralis nach und nach sich verringern und im Fundus foveae ganz fehlen (Fig. 398). Die wallartige Anhäufung um die Fovea

hängt zusammen mit der Verminderung im Grunde derselben. In den peripheren Teilen der Netzhaut rücken die Zellen weiter auseinander und werden in der Gegend der Ora serrata nur vereinzelt gefunden. Die Zellen sind multipolar, von 10—30 μ Durchmesser; sie entsenden ihren Neuriten in die Nervenfaserschicht, einen oder mehrere Dendriten in die innere, retikuläre Schicht. Die terminale Ausbreitung der Dendriten ist sehr verschiedenartig und wie Untersuchungen an Tieren gezeigt haben, in der Weise geregelt, daß der Fibrillenbusch verschiedener Zellen verschiedene Höhen in der retikulären Schicht erreicht. Dadurch erfahren die Nervenzellen eine bestimmte Gruppierung. Manche Zellen entwickeln zwei Fibrillen-

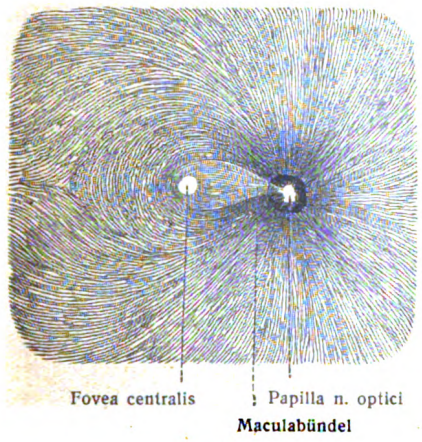

Fig. 402.

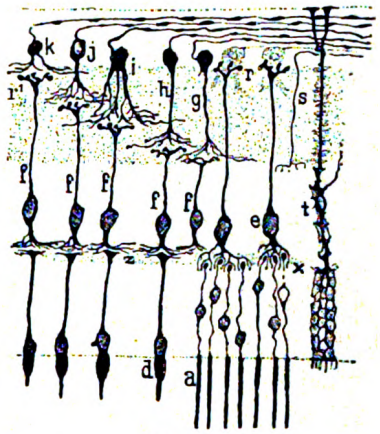

Fig. 403.

Fig. 402. **Ausstrahlung der Sehnervenfasern auf der inneren Oberfläche der Retina.** Flächenansicht. (v. Michel.)

Fig. 403. **Querschnitt durch die Netzhaut eines Säugetieres.** Chromsilber-Imprägnation. (Cajal.)
a Stäbchen; *d* Zapfen; *e* bipolare Stäbchenzellen; *f* bipolare Zapfenzellen; *r* untere Verzweigung der bipolaren Stäbchenzellen; *r'* untere Verzweigung der bipolaren Zapfenzellen; *g, h, i, j, k* Ganglienzellen in verschiedenen Zonen der inneren retikulären Schicht sich verzweigend; *x* Kontakt zwischen den Stäbchenfasern und den bipolaren Stäbchenzellen; *z* Kontakt zwischen den Zapfenfasern und den bipolaren Zapfenzellen; *s* zentrifugale Nervenfasern; *t* Müllersche Zelle.

büsche für zwei verschiedene Etagen; einzelne verästeln sich durch sämtliche Etagen der inneren retikulären Schicht.

In der Macula lutea sind die Nervenzellen mehr spindelförmig, dem Neuriten steht nur ein Dendrit gegenüber.

3. Die innere retikuläre Schicht. Figg. 394, 397, 398, 403.

Bei schwächeren Vergrößerungen feinkörnig erscheinend und darum auch innere granulierte und molekulare Schicht genannt, zeigt sie sich nach Behandlung mit geeigneten Methoden vor allem zusammengesetzt aus einer außerordentlich reichen Verästelung von Dendriten und Neuriten verschiedenartiger Nervenzellen (Fig. 403). Hierzu gesellt sich ein feines Gerüst aus Keratin (Kühne, Kühnt). Ihr selbst zugehörige Nervenzellen sind selten; doch finden sich in ihr zerstreut wirkliche Nervenzellen mit vorwiegend horizontaler Verästelung. Im größten Teil der Retina 40 μ dick, mißt sie an der Ora serrata 30—35 μ.

Was das Horngerüst betrifft, so sind die Meinungen hierüber geteilt. Merkwürdigerweise nämlich dringen auch von der äußeren Grenze der inneren retikulären Schicht Fibrillenbüsche bis zu denselben Etagen vor, welche von innen her die Fibrillenbüsche der Ganglienzellenschicht erreichen.

So treffen sich zwei Fibrillenbüsche von entgegengesetzten Richtungen in den

einzelnen Etagen der inneren retikulären Schicht, wie zwei von verschiedenen Seiten aufeinanderstoßende Baumkronen. Nach Cajal, der dies Verhältnis entdeckte, rühren auch die äußeren Fibrillenbüsche von Nervenzellen, den Spongioblasten (M. Schultze), her und sind also nervöser Natur, was durch den Nachweis von Neurofibrillen gesichert erscheint (Cajal, Internat. Monatsschr. f. Anat. u. Phys., Bd. XXI, 1905).

Schon durch die dichte Lagerung der verschiedenen Fibrillenbüsche wird der Raum der inneren retikulären Schicht fast ganz in Anspruch genommen. Hierzu kommen noch Endbäumchen anderer Art (siehe 4), durchziehende Fasern, Blutgefäße. Es bedarf nur noch einer geringen Menge von Serum, um die minimalen Lücken zu füllen.

4. Die innere Körnerschicht. Figg. 394, 397, 403.

Sie besteht vor allem aus bipolaren Nervenzellen, deren Gesamtheit auch Ganglion retinae genannt wird, während die bei 2. betrachtete Ganglienzellenschicht den Namen Ganglion nervi optici führt. Jene bipolaren Nervenzellen liegen in mehreren Schichten, die tiefste Lage ist die Spongioblastenschicht von Max Schultze. Die Zellen dieser letzteren Lage nehmen Farbstoffe begieriger auf und entsenden nur einen Fortsatz; diese Zellen werden darum auch amakrine Zellen genannt; der Fortsatz zieht in die innere retikuläre Schicht, wie bereits bei 3. erwähnt, und entwickelt in derselben einen Fibrillenbusch.

Die übrigen Zellen, Bipolarzellen genannt, senden von entgegengesetzten Polen je einen Fortsatz aus, von welchen der äußere, einem Dendriten entsprechende, seinen terminalen Fibrillenbusch in der folgenden Schicht, der äußeren retikulären Schicht, entwickelt, während der innere, einem Neuriten entsprechende Fortsatz in die innere retikuläre Schicht eindringt und wiederum die merkwürdige Erscheinung zeigt, sein Endbäumchen in wechselnden Etagen der inneren retikulären Schicht zu entwickeln und dadurch mit dem Zellkörper oder der Dendritenverästelung der Zellen der Ganglienzellenschicht in Berührung zu treten (Cajal).

Der Zellkörper aller dieser bipolaren Nervenzellen ist sehr gering entwickelt; der kerntragende Teil wird durch den Kern daher stark aufgetrieben.

Die innere Körnerschicht enthält ferner noch durchtretende Axenzylinder und Endbäumchen von zentralen Fernzellen.

In der inneren Körnerschicht liegen auch die kerntragenden Teile der Müllerschen Stützfasern.

5. Die äußere retikuläre Schicht (Zwischenkörnerschicht). Figg. 394, 397, 398, 404.

Sie bildet eine schmale Lage scheinbar granulierter Substanz, besteht indessen, ähnlich der Schicht 3, vor allem aus den überaus reichen Verzweigungen von Nervenzellen und vielleicht auch von Neurogliazellen. Was erstere betrifft, so finden hier die zahllosen äußeren Endbäumchen der Bipolarzellen von Schicht 4 ihre Lagerstätte; ferner die inneren Enden der Elemente der Neuroepithelschicht. Drittens enthält die Schicht Endbäumchen zentraler Fernzellen. Endlich haben in ihr zahlreiche eigene Zellen, Horizontalzellen, mit ausgedehnten horizontalen Endausbreitungen ihren Platz, in der Weise, daß äußere und innere horizontale Fibrillenbüsche unterschieden werden können.

6. Schicht der Sehzellen. Figg. 394, 397, 398, 404.

Die Kerne der Sehzellen bilden eine zusammenhängende Lage, die äußere Körnerschicht, welche durch die Membrana limitans externa von der kernfreien Zone getrennt wird. Letztere enthält die zu stäbchen- und zapfenförmigen Gebilden umgewandelten Außenteile der Sehzellen.

Stäbchen und Zapfen bilden die Außenteile der Sehzellen. Erstere sind in überwiegender Anzahl vorhanden und haben eine größere Länge als die Zapfen. Im ganzen wird also durch diese Anordnung zunächst eine in zwei verschiedenen Höhen liegende Ausbreitung von Endapparaten hervorgebracht.

a. Die Stäbchen-Sehzellen, Lichtzellen. Figg. 396, 397, 404.

Jede Stäbchen-Sehzelle besteht aus einem Stäbchen, einer Stäbchenfaser und einem Stäbchenkorn.

Die Stäbchen der menschlichen Netzhaut sind zylindrische Gebilde von etwa 60 μ Länge, 2 μ Dicke und bestehen aus einem Außenglied und einem Innenglied.

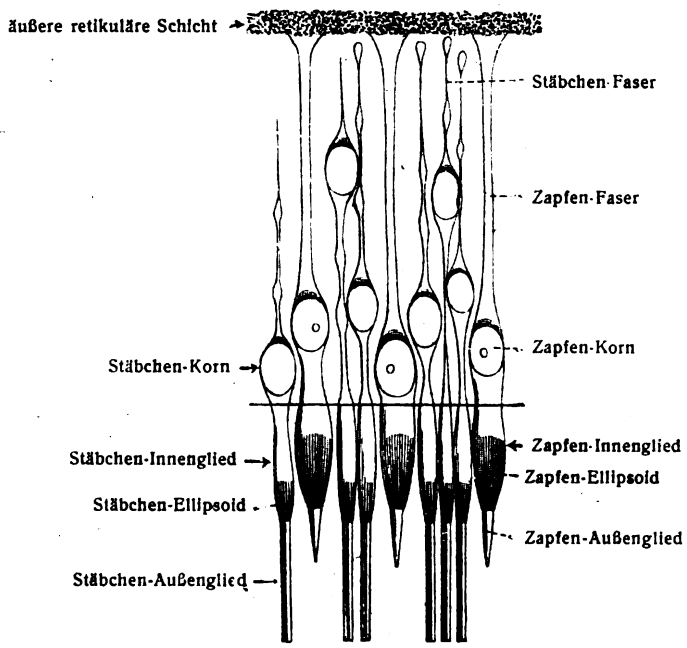

Fig. 404.

Stäbchen- und Zapfen-Sehzellen. Schematisch. (M. Schultze.) 800 : 1.

Das Außenglied ist zylindrisch, stark glänzend, doppeltbrechend, in Karmin nicht färbbar. Das Innenglied ist feinkörnig, färbt sich in Karmin, ist einfach lichtbrechend und leicht spindelförmig. Das Außenglied entspricht einem Kutikulargebilde, das Innenglied dem peripheren protoplasmatischen Teil der Epithelzelle. Die Basis des Außengliedes erscheint geradlinig abgeschnitten, das periphere Ende dagegen kuppelförmig gewölbt oder treppenförmig abgestuft. Mit starker Vergrößerung läßt sich eine etwas spiralig gedrehte Längsstreifung erkennen, vielleicht der Ausdruck der Anlagerung der Fortsätze der Pigment-Epithelzellen. Wichtiger ist eine feine Querstreifung. Sie ist der Ausdruck einer Zusammensetzung des Außengliedes aus einer großen Anzahl übereinander geschichteter kreisförmiger Plättchen von 0,6 μ Höhe, welche durch ein Bindemittel zusammengehalten werden. Die Außenglieder der Stäbchen besitzen ferner eine zarte, strukturlose Hülle aus Neurokeratin. Die von ihr eingeschlossene Substanz färbt sich in Osmiumsäure grünschwarz oder grüngrau, während das Nervenmark braunschwarz gefärbt wird. Kühne nannte daher jene Substanz Myeloid. An den Stäbchen-Außengliedern haftet ferner der Sehpurpur (S. 463); er fehlt daher jenen Stellen, welche nur Zapfen besitzen: der Fovea centralis. Die Innensubstanz

des Außengliedes ist weicher als die Rindensubstanz; dieser Umstand bedingt den Anschein eines axialen Fadens, des sogenannten Ritterschen Fadens. Die Zusammensetzung des Außengliedes aus Scheibchen ist zwar zunächst der Ausdruck einer schichtenweisen kutikularen Auflagerung; aber ihre Bedeutung beruht darauf, daß die vorhandene Schichtung den auftreffenden Lichtstrahlen einen größeren Widerstand entgegenstellt. Würde der Lichtstrahl am Endpunkt überhaupt keinen Widerstand finden, sondern unverändert durchtreten, so wäre er ohne Wirkung; der ihm entgegengesetzte Widerstand erst bedingt die Möglichkeit einer Funktion (Rauber).

Die Innenglieder der Stäbchen sind häufig längsgestreift; dies wird bedingt durch die Anlagerung der Faserkörbe der Limitans externa. Im äußeren Teil des Innengliedes befindet sich ein linsenförmiges Gebilde, welches eine faserige Struktur besitzt; man nennt es den Fadenapparat oder das Stäbchen-Ellipsoid. Es ist bei den meisten Wirbeltieren nachgewiesen.

Die Stäbchenfasern haben Neigung zur Varikositätenbildung und sitzen der äußeren retikulären Schicht mit einer kleinen keulenförmigen Anschwellung auf, die nur wenig in sie hineinragt. An irgendeiner Stelle ihres Verlaufes wird die Stäbchenfaser durch ein Stäbchenkorn unterbrochen. Bald liegt das Korn in der Nähe der Limitans externa, bald näher der äußeren retikulären Schicht. Das Stäbchenkorn besteht fast ganz aus einem ellipsoidischen Kern von 6—7 μ Länge und querer Bänderung (Henle). Die Pole sind immer von einer dunkelgefärbten Substanz eingenommen, die hellen Bänder können einfach oder mehrfach, auch gebogen sein.

Das Innenglied des Stäbchens wird von der Stäbchenfaser durch die Limitans externa nicht etwa getrennt, sondern letztere besitzt so viele Löcher, als Stäbchen und Zapfen vorhanden sind; durch diese treten beide Abschnitte der Zelle je miteinander in Verbindung.

β. Die Zapfen-Sehzellen, Farbenzellen. Figg. 396, 397, 404.

Sie bestehen aus dem Zapfen, der Zapfenfaser und dem Zapfenkorn.

Die Zapfen besitzen ein stark lichtbrechendes Außenglied (Zapfenstäbchen) und ein blasses weiches Innenglied (Zapfenkörper). Das Außenglied ist kegelförmig, kürzer als das der Stäbchen und ohne Sehpurpur. Das Innenglied ist 6—7 μ dick, bauchig aufgetrieben und reicht nicht so weit nach außen, als das Innenglied der Stäbchen. Es enthält im peripheren Teil das Zapfen-Ellipsoid, welches beim Menschen ähnlich dem Fadenapparate der Stäbchen beschaffen ist und den größeren Teil des Zapfenkörpers ausfüllt. Das Außenglied der Zapfen besteht aus quer übereinander liegenden Scheibchen und ist von einer Keratinhülle umgeben. Dem Menschen und den meisten Säugetieren fehlen dagegen die bei den übrigen Wirbeltieren weit verbreiteten farblosen oder farbigen Kugeln im Innengliede der Zapfen. So kommen besonders bei den Vögeln und Reptilien neben farblosen Kugeln rubinrote, orangefarbene, gelbe, gelbbraune, grüne, blaßblaue vor; sie füllen die Spitze des Innengliedes vollständig aus.

Bei den Fröschen sind die Zapfen auffallend klein, sehr groß bei den Fischen, schlank und stäbchenähnlich bei Reptilien und Vögeln. Bei Reptilien und Vögeln überwiegen die Zapfen an Zahl. Beim Menschen liegen im größeren Teil der Netzhaut je drei bis vier Stäbchen in der Verbindungslinie zwischen den zwei nächsten Zapfen. In der Nähe der Macula lutea aber rücken die Zapfen näher zusammen, so daß je ein Zapfen von einem einfachen Kreise von Stäbchen umgeben wird. In der Macula lutea selbst sind nur Zapfen vorhanden. Die Gesamtzahl der Zapfen beträgt in der menschlichen Retina etwa 3360000 und übertrifft die Zahl der Sehnervenfasern weit; die Zahl der Stäbchen ist auf 75 Millionen veranschlagt worden.

Die Zapfenkörner liegen überall, mit Ausnahme der Macula lutea, der Membrana limitans externa dicht an, welche hier je durchlocht ist. Der Kern des Kornes ist groß und ellipsoidisch, ohne Bänderung, mit einem Kernkörperchen versehen. Die vom Korn ausgehende Zapfenfaser ist verhältnismäßig breit, längsstreifig, läuft radiär nach innen und setzt sich mit einem kegelförmigen ramifizierten Aufsatzstücke in die äußere retikuläre Schicht fest.

Zapfenkörner und Stäbchenkörner bilden zusammen die beim Menschen 50 bis 60 μ dicke äußere Körnerschicht; die Zapfenkörner nehmen hierin die äußere Lage ein.

Außer den früher erwähnten Veränderungen des Pigmentepithels ist an Fröschen und Fischen folgende Veränderung der Zapfen durch Licht festgestellt worden. Ihre Innenglieder verkürzen und verdicken sich durch Licht; sie verlängern und verdünnen sich im Dunkeln. Dies findet statt, auch wenn das Licht nicht das Auge selbst, sondern das andere Auge oder die Körperoberfläche trifft; dasselbe gilt von den Veränderungen des Pigmentepithels. Beide Bewegungen werden durch den Sehnerven vermittelt, welcher also auch zentrifugale Funktionen hat. Wird das

Gehirn abgetrennt, so wirkt das Licht nur noch auf die unmittelbar beleuchtete Netzhaut (Engelmann). Da die Zapfen des Sehpurpurs entbehren und da ferner auch im Licht gebleichte Netzhäute noch Lichtempfindung vermitteln, so kann der Farbstoff nicht das Sehen bedingen; er scheint dagegen die Erregbarkeit der Stäbchen zu erhöhen. Daß das Sehen auf ähnlichen photochemischen Veränderungen der Stäbchen und Zapfen beruht, ist dabei immer noch möglich; die betreffenden Stoffe können farblos oder sehr vergängliche Farbstoffe sein.

Aus dem Fehlen der Zapfen bei den Nachttieren (Eule, Fledermaus), ebenso aus der Abnahme des Farbensinnes in den peripheren Zonen der Netzhaut folgert man, daß die Zapfen die farbenempfindlichen Netzhautelemente sind, während die Stäbchen Intensitäten zu unterscheiden vermögen. Raumsinn kommt beiden Elementen zu.

Gebiet der Ora serrata. Fig. 366.

Der Übergang der Pars optica in die Pars ciliaris retinae erfolgt an der Ora serrata mit rascher Dickenabnahme, in einer Abdachung von etwa 45°, wenn auch manche Schichten schon hinter der Ora serrata geschwunden sind. Opticusfasern und Ganglienzellen werden zunächst selten und fehlen endlich ganz. Von den Sehzellen verschwinden früher die Stäbchensehzellen, während die Zapfensehzellen zumeist noch erhalten sind, aber rudimentäre Formen annehmen. Sodann verliert sich die äußere retikuläre Schicht, so daß äußere und innere Körnerschicht zusammenfließen. Endlich hört auch die innere retikuläre Schicht auf. Um so reicher sind die Müllerschen Stützfasern vorhanden, wodurch die äußerste Grenze der Pars optica ein festeres Gefüge erhält.

b) Das makuläre Gebiet der Netzhaut.

Die gelbe Färbung der Macula lutea rührt von einem diffusen gelben Farbstoffe her, welcher alle vor den Sehzellen gelegenen Netzhautschichten der Macula durchtränkt, den Sehzellen aber fehlt: er fehlt darum auch dem Grunde der Fovea centralis.

Über den Bau des makulären Teiles der Netzhaut orientiert Fig. 398. Die Verdickung des peripheren Teiles der Macula beruht vorzugsweise auf einer mächtigen Zunahme und Zusammendrängung der Nervenzellen. Gegen den Grund der Fovea centralis hin hört dagegen zuerst die Nervenfaserschicht, sodann die Schicht der Ganglienzellen und die innere retikuläre Schicht, endlich die innere Körnerschicht und äußere retikuläre Schicht auf. Im Grunde der Fovea sind demnach nur die Sehzellen-Bestandteile, und zwar die Zapfensehzellen vorhanden. Nur eine sehr dünne Schicht fein retikulierter Substanz deckt noch die Zapfenfaserlage; er entspricht einem Rest der beiden retikulären Schichten.

Der Fundus foveae ist von ovaler Form und mißt in horizontaler Richtung 0,2, in vertikaler nur 0,15 mm. Im tiefsten Grunde liegen die Zapfenkörner nur in einfacher Lage; die Retina hat hier nur 80 μ Dicke.

Die Zapfen der Macula gestalten sich in der Weise um, daß sie, während anfänglich ihr Innenglied noch 4—5 μ dick ist, alsbald zu schlanken Gebilden von 60—75 μ Länge und 2—2,5 μ Dicke werden. Innerhalb der gefäßfreien Strecke kommen etwa 13000 Zapfen vor (Becker). Die Körner der Zapfen-Sehzellen liegen nicht unmittelbar an der Innenfläche der Membrana limitans externa, sondern beginnen erst in 12 μ Abstand; sie finden nicht in einfacher Schicht Platz, sondern liegen in 3—4 Schichten übereinander. Eigentümlich ist der Verlauf der langen Zapfenfasern. Sie ziehen im allgemeinen radiär nach außen, um zu ihren peripheren Verbindungen zu kommen. So entsteht eine mächtige äußere Faserschicht (Henle), deren Dicke bis 170 μ beträgt.

Ein gelber Fleck mit Fovea centralis kommt nur noch den Affen zu, eine nicht pigmentierte Area centralis aber wahrscheinlich allen Säugetieren. Den Vögeln fehlt die Fovea nicht, sie ist sogar bei manchen Arten doppelt (Chievitz, Arch. Anat. Phys., 1898, Fritsch, G., Zeitschr. wiss. Zool., 110. Bd., 1914). Auch bei Reptilien, Amphibien und Fischen ist sie gefunden worden.

Die Ausbildung einer Fovea centralis entspricht der Aufgabe, den in das Auge eingetretenen Lichtstrahlen an einer geeigneten Stelle der Netzhaut möglichst ungehinderten Zutritt zu den reizaufnehmenden Elementen, d. h. zu den Sehzellen, zu gestatten, um dadurch einen Ort schärfsten Sehens zu gewinnen. Die an der Reizaufnahme nicht beteiligten Schichten der Retina werden von diesem Orte nach Möglichkeit verdrängt und nehmen zur Seite Platz. So entsteht ein dünner Teil der Retina, die Fovea, der von einem dickeren umwallt wird, dem peripheren Teile der Macula lutea. Einzelne Schichten, wie die beiden Ganglienzellenschichten, erfahren noch außerdem eine Vermehrung ihrer Elemente.

Eine sehr genaue Untersuchung der Fovea centralis an etwa 400 Augen verschiedener Rassen veröffentlichte G. Fritsch, Über Bau und Bedeutung der Area centralis des Menschen. Berlin 1908.

Die Reizleitung innerhalb der Netzhaut und von ihr zum Zentralnervensystem. *Fig. 405.*

Die Sehzellen (Stäbchen- und Zapfensehzellen), welche die Wirkung des Lichtes aufnehmen, können den Riechzellen homologisiert werden. Welches aber die nächste Endigung der Seh-

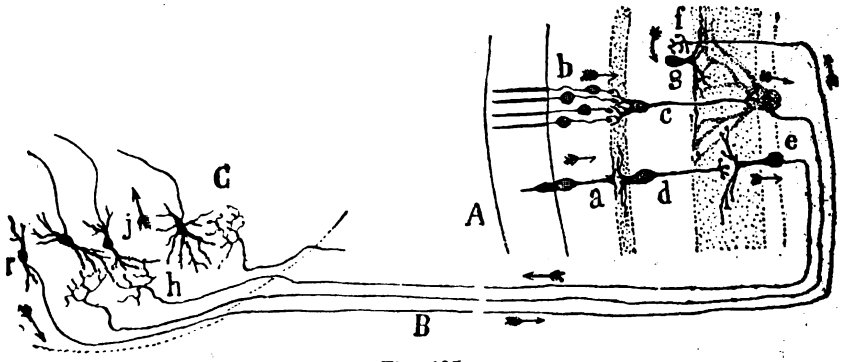

Fig. 405.

Schema der Reizleitung von den Stäbchen und Zapfen bis zu dem Corpus geniculatum laterale. (Cajal.)
A Retina; *B* N. opticus; *C* Corpus geniculatum lat.; *a* Zapfen; *b* Stäbchen; *c, d* bipolare Zellen; *e* Ganglienzelle; *f* zentrifugale Nervenfaser; *g* Spongioblast; *h* freie Endverzweigungen der in der Retina entsprungenen Nervenfasern; *j* Nervenzellen, deren Dendriten die ankommenden optischen Reize aufnehmen; *r* Zellen, von denen die zentrifugalen Opticusfasern entspringen.

zellen sei und in welcher Weise die folgenden Schichten der Netzhaut miteinander in Verbindung treten, darüber haben Chromsilber-Imprägnation und Methylenblaufärbung Aufschluß gegeben. In erster Linie aber sind die wundervollen Arbeiten und Ergebnisse von Ramon y Cajal zu nennen, welche hier bahnbrechend gewirkt haben.

Die Fasern des Opticus nehmen ihren Ursprung zum größten Teil aus den Zellen der Ganglienzellenschicht der Retina, indem die Neuriten jener Ganglienzellen sich in Opticusfasern fortsetzen. Ein zweiter Teil von Opticusfasern aber entspringt außerhalb der Retina, in Zentren, die bereits früher kennen gelernt worden sind. Als solche Zentren kommen vor allem in Betracht der Colliculus superior der Corpora quadrigemina, der Thalamus, das Corpus geniculatum laterale, die Rinde des Cuneus vom Hinterhauptlappen. Letztere Stätte wird als sekundäres Zentrum den vorhergehenden als primären Zentren des Opticus gegenübergestellt.

In welcher Weise ein Teil der in der Retina entsprungenen Opticusfasern im Corpus geniculatum laterale unter Bildung von Endbäumchen um daselbst gelegene Nervenzellen sein Ende findet, wurde bereits S. 177, 238 berücksichtigt. Ein anderer Teil der in der Retina entsprungenen Fasern endigt in derselben Weise in den oberen Vierhügeln (Cajal, van Gehuchten); d. h. in dem Ganglion opticum entsprungene Fasern senden ihre Neuriten zum oberflächlichen grauen Lager der oberen Vierhügel; hier splittern sie sich je in ein Endbäumchen auf. Letztere stehen mit Nervenzellen des oberen Vierhügels in Kontakt, deren Neuriten sich hier teils auflösen, teils radiär in die tieferen Schichten des oberen Vierhügels gelangen. An welchen von den ge-

nannten Orten jedoch die in der inneren Hauptabteilung der Retina endigenden Fremdfasern der letzteren entspringen, bleibt ungewiß.

Über die Bahnen des Opticus im ganzen gibt Fig. 405 Aufschluß; siehe auch Fig. 203.

Die neueren Erfahrungen über das Chiasma ergeben:

Die Kreuzung der Nn. optici bei Rana ist eine totale; ebenso bei den untersuchten Reptilien und Vögeln. Bei den untersuchten Säugetieren (Ratte, Maus, Kaninchen, Katze, Hund, Affe) und beim Menschen ist die Kreuzung eine partielle. Bei den Nagetieren überwiegt fast ausschließlich das gekreuzte Bündel. Die homolateralen und bilateralen oder gegabelten Fasern bilden eine unbedeutende Minorität. Dagegen wächst bei der Katze, dem Hunde, dem Affen und noch mehr bei dem Menschen die direkte oder homolaterale Bahn ganz beträchtlich und steigt bis auf ein Drittel oder noch mehr der gekreuzten Fasern (Cajal, 1899).

An das Vorhandensein der optischen Kreuzung knüpft Cajal weitgehende Schlüsse über die Nervenkreuzungen im ganzen. Die optische Kreuzung ist ihm die ursprünglich allein vorhandene; aber sie hatte nach C. die Kreuzung der motorischen Bahn zur Folge, auf dem Wege ökonomischer Anpassungen zwecks Ausgleiches jener Kreuzungen, um solche motorischen Reaktionen und Abwehrbewegungen zu ermöglichen, welche der Seite des peripheren Reizes entsprechen. Eine entsprechende Anpassung durch Kreuzung hat nach Cajal auch in den Bahnen des Tast- und Muskelsinnes und vielleicht in den Bahnen des Gehöres statt.

Es gibt noch eine zweite Möglichkeit, sämtliche Kreuzungen zu erklären. Sie bezieht sich auf die frühzeitig hervortretende Verwandtschaft beider Körperhälften aller Bilaterien. Diese Verwandtschaft, die man Antimero-Tropismus nennen kann, bedingt es, daß eine Körperhälfte die andere, und nur teilweise jede Körperhälfte auch sich selbst versorgt. Ohne nervöse Kreuzungen würden sich beide Körperhälften wie zwei äußerlich aneinander geschmiedete fremde Ganze verhalten.

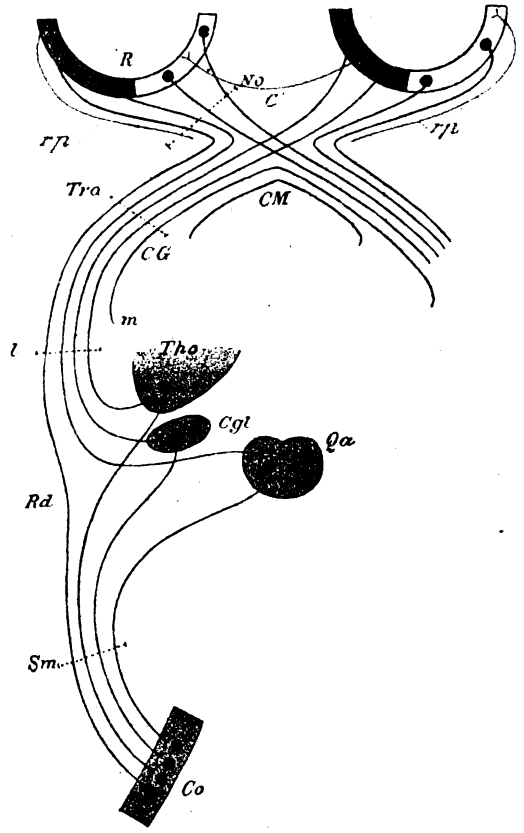

Fig. 406.

Schema der Sehbahnen.

(H. Obersteiner, 1896, mit einigen Ergänzungen.)

R Netzhaut, dunkel, soweit sie von der linken, hell, soweit sie von der rechten Hemisphäre versorgt wird; *No* Nervus opticus; *Ch* Chiasma; *Tro* Tractus opticus; *CM* Meynertsche Kommissur; *CG* Guddensche Kommissur; *l* laterale Tractuswurzel; *m* mediale Tractuswurzel; *Tho* Thalamus; *Cgl* Corpus geniculatum laterale; *Qa* obere Vierhügel; *Rd* direkte kortikale Tractuswurzel; *Sm* sagittales Marklager des Hinterhauptlappens; *Co* Hinterhauptrinde; *rp* retinopetale Fasern; *c* Commissura retinarum.

In jedem Tractus opticus gibt es direkte (homolaterale) Opticusfasern, gekreuzte Opticusfasern; darunter Pupillarfasern, welche aus der Retina kommen und, durch Verbindung mit dem gemeinsamen Okulomotoriuszentrum, zur Erzeugung des Pupillarreflexes bestimmt sind; ferner zentrifugale Fasern (Cajal, Dogiel), welche in den optischen Zentren entspringen und dazu dienen, auf das Auge irgendeinen, vielleicht für die leitende Funktion der Retina notwendigen Einfluß auszuüben, sofern nicht einfach sensible Elemente der Retina in ihnen zu erblicken sind; sodann das Makulabündel, in ein gekreuztes und ein direktes geteilt, und in der Macula lutea entspringend; endlich Fasern, welche beide Retinae kommissurenhaft miteinander zu verbinden scheinen. Fig. 406.

Zweifelhaft ist es noch, ob vom Tractus opticus unmittelbar ein Bündel zum Hinterhauptlappen des Endhirnes verläuft (direkte Rindenwurzel des Traktus von Gudden).

Gefäße der Netzhaut. Siehe unten: Gefäße des Augapfels, S. 483.

6. Die Linse, Lens crystallina. Figg. 366, 407—412, 414.

Die Linse, Krystallinse, hat die Form einer bikonvexen Linse von kreisförmigem Umrisse. Man unterscheidet an ihr die (schwächer gekrümmte) vordere Fläche, Facies ant. lentis, die (stärker gekrümmte) hintere Fläche, Facies post. lentis, den Äquator, Äquator lentis; ferner den vorderen Pol, Polus ant. lentis, und den hinteren Pol, Polus post. lentis. Zwischen beiden verläuft die Linsenaxe, Axis lentis.

Fig. 407.

Seitliche Ansicht menschlicher Linsen in verschiedenen Altersstufen.

a vom Neugeborenen; *b* vom Erwachsenen; *c* im Alter. Die vordere Fläche ist in allen drei Figuren nach links gerichtet.

Die Axe beträgt 4 mm, der Durchmesser am Äquator 9—10 mm. Der Krümmungsradius der vorderen Fläche ist gleich 8,3—10 mm, derjenige der hinteren Fläche 6,5 mm. Bei der Akkommodation für die Nähe nimmt die Dicke der Linse zu, besonders unter Verstärkung der vorderen Krümmung. Beide Krümmungsflächen sind nicht genau sphärisch; die vordere nähert sich einer Ellipse, die hintere einer Parabel.

Der Brechungsindex beträgt 1,44—1,45 (Helmholtz). Sie gehört zu den doppelt lichtbrechenden Körpern. Die kindliche Linse ist stärker gekrümmt als die des Erwachsenen; in höherem Alter nimmt die Abplattung noch zu; siehe Fig. 407.

Die Linse liegt zwischen der Iris und dem Glaskörper. Ihre vordere Fläche nimmt mit ihrem Mittelteil die Pupille ein; sie schmiegt sich mit der darauf folgenden Zone der Pupillarzone der Iris an, während der Randteil der Vorderfläche sich von der Iris entfernt und mit dieser sowie mit dem Corpus ciliare die hintere Augenkammer, Camera posterior, begrenzt. Fig. 366.



Fig. 408.

Regelmäßige radiäre Reihen der Linsenfasern. Äquatorialschnitt der Linse des Eichhörnchens. (C. Rabl.)

Die hintere Fläche der Linse ruht in einer entsprechenden Vertiefung, Fossa hyaloidea, der vorderen Fläche des Glaskörpers. Der Linsenrand steht durch das zarte Aufhängeband der Linse, die Zonula ciliaris, mit dem Corpus ciliare in Verbindung, dessen Kuppe den Linsenrand nicht erreicht. Figg. 366, 379, 414.

Die Substanz der Linse ist im lebenden Auge wasserklar, bei jugendlichen Individuen farblos, im späteren Alter leicht gelblich. Sie enthält gegen 60 Proz. Wasser und 35 Proz. Albuminstoffe. Eine Kapsel, Capsula lentis, umschließt die Linsensubstanz, Substantia lentis, an welcher man der Festigkeit nach eine Substantia corticalis und einen Nucleus lentis unterscheidet, welche beide unmerklich ineinander übergehen.

Nach dem Tode trübt sich die Linse, zuerst ihr Kern.

Histologisch zeigt die Linse drei verschiedene Bestandteile (Figg. 408—411):

1. die Linsenkapsel, Capsula lentis;
2. das Linsenepithel, Epithelium lentis;
3. die Linsenfasern, Fibrae lentis, welche die morphologische Bedeutung eines Epithels haben.

1. Die Linsenkapsel ist eine glashelle Haut, welche die Linsensubstanz allseitig umschließt, jedoch nicht überall von gleicher Dicke ist.

Sie ist am vorderen Linsenpol am dicksten (10—15 μ), wird nach dem Äquator zu allmählich dünner, verdickt sich hinter dem Äquator wieder, nimmt dann allmählich an Dicke ab und erreicht am hinteren Linsenpol die geringste Dicke (5—7 μ) (Rabl, C., Zeitschr. wissensch. Zool., 67. Bd., S. 57).

Ausgeschnittene Stücke der Kapsel rollen sich infolge starker Elastizität nach außen um. In chemischer Hinsicht gehört die Kapsel weder der leimgebenden, noch der elastischen Substanz des Bindegewebes an, indem sie konzentrierten Säuren nur in geringem Grade widersteht, durch Kochen in Wasser zwar gelöst wird, aber beim Erkalten nicht erstarrt, sie löst sich ferner in Trypsin. Am nächsten verwandt ist sie dem Sarkolemma und den Membranae propriae der Drüsen. Durchschnitte durch die Kapsel lassen bei starker Vergrößerung eine feine, der Oberfläche parallele Streifung erkennen. Letztere entspricht einer Zusammensetzung aus einzelnen Lamellen, in welche die Kapsel sich zerlegen läßt (Berger). Die Kapsel ist ihrer Herkunft nach ein Produkt der Linsenzellen, also ein rein kutikulares Gebilde; dies ist bei niederen Wirbeltieren sicher festzustellen. Bei den höheren Wirbeltieren und beim Menschen verhält sich die Sache höchstwahrscheinlich ebenso, doch kann hier der Beweis nicht mit derselben Sicherheit geführt werden, weil schon frühzeitig Mesodermzellen und Gefäße in der Umgebung der Linse auftreten und sich deshalb eine Beteiligung des Bindegewebes nicht so bestimmt ausschließen läßt als bei niederen Wirbeltieren (Rabl, C., Zeitschr. wiss. Zool., 67. Bd., S. 17).

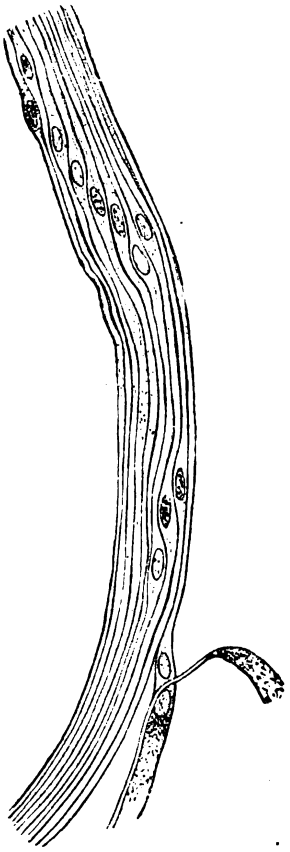

Fig. 409.

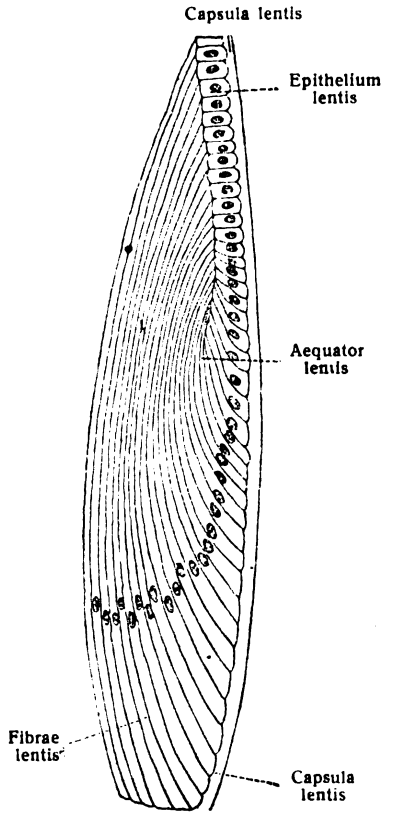

Fig. 410.

Fig. 409. **Linsenfasern der Äquatorialgegend der menschlichen Linse.** 350:1. (Henle.)

Fig. 410. **Meridionalschnitt durch den Linsenrand des Kaninchens.** (Babuchin.)

2. Das Linsenepithel (Figg. 408, 410, 411), nur an der vorderen Fläche vorhanden, besteht aus einer einschichtigen Lage von Zellen, welche bei Kindern niedrig zylindrisch, bei Erwachsenen abgeplattet sind (2,5 μ Rabl). Nach dem Äquator werden die Zellen höher (9 μ Rabl) und gehen endlich in Linsenfasern über.

3. Die Linsenfasern (Fig. 409) sind sechsseitige bandförmige Zellen von verschiedener Länge, 7—12 μ Breite, 2,5—5,5 μ Dicke. Der Kern ist oval, granuliert, mit Kernkörperchen versehen, liegt etwa in der Mitte der Zellenlänge; fehlt den zentralen Linsenfasern.

Die Fasern sind in radiären Reihen oder Lamellen angeordnet, welche bei niederen Wirbeltieren außerordentlich regelmäßig verlaufen. Bei den höheren Wirbeltieren ist die Regelmäßigkeit erheblich geringer, am geringsten beim Menschen (Fig. 411), doch zeigt z. B. das Eichhörnchen einen sehr regelmäßigen Verlauf der Lamellen (C. Rabl) Fig. 408.

Die Zahl der Lamellen ist, wie die umfassende Untersuchung C. Rabls gezeigt hat, für die einzelne Tierart eine bestimmte, sie ist verschieden bei den verschiedenen Tierarten. Beim erwachsenen Menschen sind rund 2100—2300 Lamellen vorhanden.

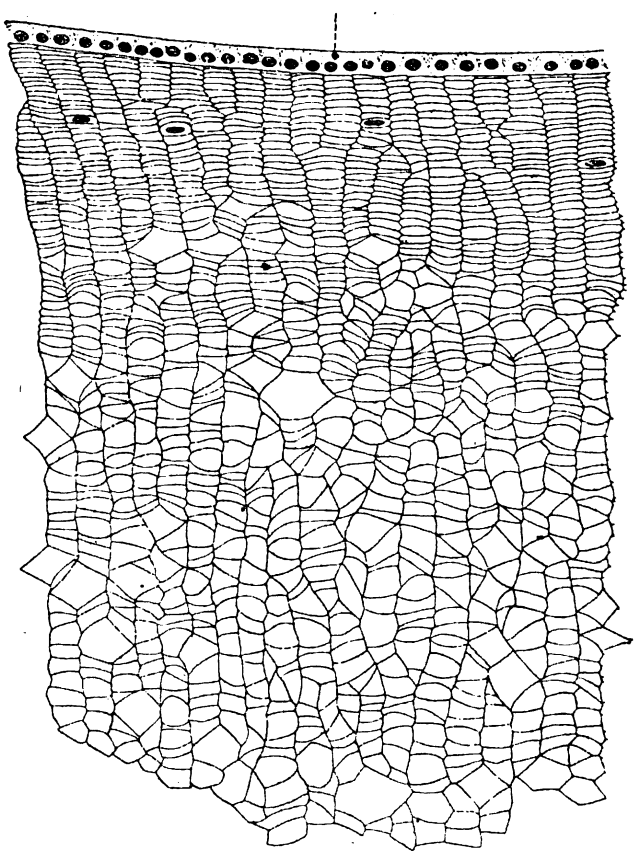

Fig. 411.
Äquatorialschnitt durch die Linse des erwachsenen Menschen. (C. Rabl.)

Die Gestalt der Linsenfasern ist verschieden je nach der Region. Die oben gegebene Beschreibung gilt nur für die in der Nähe des Äquator befindlichen Fasern, Haupt- oder Grundfasern von Rabl genannt. Diese haben Kerne und sind auch beim Menschen (Fig. 411) in regelmäßigen Reihen angeordnet.

Schon in geringer Entfernung vom Äquator treten beim Menschen zahlreiche Unregelmäßigkeiten auf, sowohl in bezug auf den Querschnitt der einzelnen Fasern, als auch in der Anordnung der Lamellen, indem durch Teilungen, Einschaltungen und Verschmelzung benachbarter Lamellen die regelmäßige radiäre Anordnung gestört wird. Die Fasern dieser Zone, von Rabl Übergangsfasern genannt, haben schon bei älteren Embryonen keine Kerne mehr. Die in dem axialen Teil der Linse befindlichen Fasern, Zentralfasern (Rabl), sind von sehr unregelmäßiger Form. Sie haben wellige oder gezackte Ränder und sind im Querschnitt unregelmäßig sechsseitig, fünfseitig oder gar vierseitig; sie besitzen keine Kerne.

Die Kanten der Linsenfasern sind nach älterer Darstellung mit feinen Zacken besetzt, welche den Stacheln der Oberhautzellen entsprechen: in der Tat ist die Linse ihrer Herkunft nach ein Oberhautgebilde, ihre Zellen sind modifizierte Epidermiszellen. Die Linsenfasern sind unter sich durch eine Kittsubstanz verbunden, welche durch Kochen, Maceration in Säuren usw. gelockert wird, so daß nunmehr die Fasern isoliert werden können. Zwischen den beiden Flächen der Linsenfasern ist der Zusammenhang lockerer als an den scharfen Kanten: die Fasern trennen sich daher leichter in der Richtung der Breitseiten. So kommt es, daß die Linse nach vorausgegangener Maceration in Lamellen, ähnlich einer Zwiebel, zerlegt werden kann. Es ist sehr wahrscheinlich, daß das zwischen den Linsenfasern, wenn auch in reduzierter Form, vorhandene interepitheliale Saftlabyrinth der Linse des Lebenden dem Ernährungsstrom dient, denn auch die Linse hat Stoffwechsel und bedarf der Ernährung.

Betrachtet man an einer erhärteten oder macerierten Linse die vordere und hintere Fläche, so nimmt man im einfachsten Falle je eine dreistrahlige Figur wahr, den vorderen und den hinteren Linsenstern (Fig. 412). Die drei Radien des Sternes, Radii lentis, bilden miteinander Winkel von 120°. Der vordere Stern hat den vertikalen Strahl aufwärts, der hintere Stern hat ihn abwärts gerichtet. In den äußeren Schichten der Linse sind in der Regel noch andere Strahlen sichtbar, welche den Linsenstern zu einem sechs- oder neunstrahligen umbilden. Das Auftreten des Linsensternes ist zurückzuführen auf das Sichtbarwerden von Nahtlinien, in welchen die Enden der Linsenfasern aufeinander stoßen.

Über den Verlauf der Linsenfasern belehrt Fig. 412. Die Länge und Krümmung der Fasern ist in den verschiedenen Schichten der Linse nicht die gleiche, wie sich leicht ergibt. Die Linsenfasern einer und derselben Schicht dagegen haben auf der ganzen Linsenoberfläche fast die gleiche Länge. Die aus der Polgegend des vorderen Linsensternes kommenden Fasern finden ihr Ende an den freien Enden der Linsenstrahlen der hinteren Fläche; die vom Ende der Radien ausgehenden erreichen den Pol der entgegengesetzten Fläche. Bemerkenswert ist der Umstand, daß alle Fasern

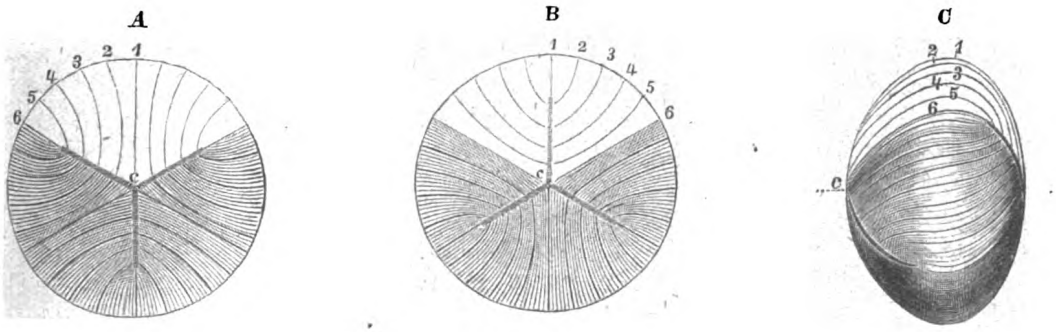

Fig. 412.

Schematische Darstellung des Verlaufes der Linsenfasern und der Anordnung des Linsensternes beim Fetus und Neugeborenen. 7 : 1.

A Ansicht der hinteren Fläche; *B* Ansicht der vorderen Fläche; *C* seitliche Ansicht. *c* bedeutet in allen drei Figuren das Zentrum des Linsensternes, bzw. den vorderen und hinteren Pol der Linse. Die Zahlen 1 bis 6 bezeichnen sechs in gleichen Abständen dargestellte Linsenfasern, deren Verlauf aus den drei Figuren deutlich zu ersehen ist.

einen möglichst großen, beinahe rechten Winkel zum Sternstrahl zu gewinnen suchen. So entstehen interessante S-förmige Krümmungen der Fasern. Dabei ist im Auge zu behalten, daß das Mittelstück der Fasern natürlich auch eine stark meridionale Krümmung besitzt und an Länge die nach den entgegengesetzten Seiten umgebogenen Enden weit übertrifft. Von der Mitte des Zwischenraumes zweier Sternlinien fahren die Linsenfasern wirbelähnlich auseinander (Fig. 412, 1, 1); man hat diese Figuren als Linsenwirbel (Vortex lentis) bezeichnet. Die ganze zierliche Erscheinung der Linsensterne und Faseranordnung ist das Ergebnis von Druckwirkungen zur Zeit großen Längenwachstumes der anfänglich wesentlich sagittal gerichteten Linsenfasermassen.

Die Linse entbehrt der Gefäße und Nerven. Zu einer bestimmten Zeit des fetalen Lebens jedoch, in der sie stark wächst und reichlicher Ernährung bedarf, ist sie von einem reichen Gefäßnetz umgeben, welches später schwindet. Diese Gefäßausstattung bringt lebhaft zur Erinnerung, daß die Linse ein Hautgebilde darstellt; der zur Linse bestimmte Hautteil erhält seine Gefäße so gut wie jeder andere Teil der Haut; ja er wird, da er sich von der Haut abschnürt und in größere Tiefe gelangt, von Gefäßen zeitweilig sogar völlig umwachsen. Über die embryonalen Gefäße der Linse siehe Gefäße des Augapfels (S. 484).

Rabl, C., Bau und Entwicklung der Linse. I—III. Zeitschr. f. wiss. Zool., 63., 65. u. 67. Bd., 1900.

7. Der Glaskörper, Corpus vitreum und das Strahlenbändchen, Zonula ciliaris.

Figg. 363, 366, 413—416.

Der Glaskörper erfüllt den hinter der Linse und dem Corpus ciliare gelegenen, von der Netzhaut umschlossenen Raum, Glaskörperraum des Augapfels, und besitzt demgemäß die Form einer sagittal abgeplatteten Kugel (Fig. 363). Seine Vorderfläche ist zu einer Grube, Fossa hyaloidea, eingesunken, in welcher die Linse ruht. Er ist in seiner ganzen hinteren Ausdehnung, von der Papilla nervi optici bis zur Gegend der Ora serrata, von einer häutigen Hülle, Membrana hyaloidea, umgeben. Die Membrana hyaloidea setzt sich von der Ora serrata an als feine innere Wandschicht des Corpus ciliare und der Iris fort. Sie kann also im vorderen Gebiet des Bulbus den Glaskörper nicht mehr abschließen. In der Gegend des Corpus ciliare bis zur hinteren Fläche der Linse übernimmt diese Rolle die Membrana terminalis (vordere Grenzschicht), welche mit der hinteren Fläche der Linsenkapsel verschmilzt (Retzius). Der von dieser Hülle umschlossene klare Inhalt stellt die wasserreiche Glaskörpergallerte dar.

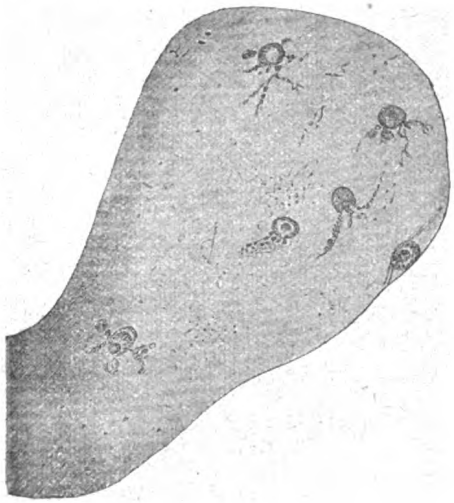

Fig. 413.

Teil der Membrana hyaloidea eines Erwachsenen mit anliegenden Innenzellen. (G. Retzius.)

1. Membrana hyaloidea, vordere Grenzschicht und Zonula ciliaris.

Die Hyaloidea ist eine glashelle, dünne, aber feste strukturlose Haut, welche mit ihrer Außenfläche der Membrana limitans interna der Retina dicht anliegt, während an ihrer Innenfläche die Glaskörpergallerte innig haftet.

An ihrer Innenfläche liegen zerstreute spindelförmige oder rundliche Zellen mit Fortsätzen, Bindegewebszellen (Fig. 413). Sie folgt der Membrana limitans interna bis zur Ora serrata und bekleidet auch die innere Fläche des Corpus ciliare und der Iris, als Membrana limitans corporis ciliaris et iridis (S. 456).

Aus den Untersuchungen von O. Schultze geht hervor, daß die Hyaloidea genetisch zur Netzhaut gehört, oder richtiger, daß sie eine Grenzschicht zwischen dem epithelialen Stützgewebe der Netzhaut und der Bindesubstanz des Glaskörpers darstellt. Als solche umhüllt sie bis zur Ora serrata hin den Glaskörper.

Die Gegenwart der zwischen die vordere Augenkammer und den Glaskörper eingeschalteten Linse bedingt im vorderen Gebiet des Glaskörpers ganz eigentümliche Gestaltungen, welche teils der Befestigung der Linse, teils der vorderen Abschließung des Glaskörpers dienen. Die Art der Befestigung der Linse schließt zugleich die Möglichkeit ihrer Ernährung ein.

Die vordere Abschließung des Glaskörpers gegen das Corpus ciliare, die Camera posterior und die Linse wird dadurch erreicht, daß das Fasergeflecht des Glaskörpers eine periphere Verdichtung erfährt. So wird eine zwar dünne, aber widerstandsfähige schalenförmige Platte, die vordere Grenzschicht, Membrana terminalis von Retzius, hergestellt, die sich von de hinteren Fläche der Linse aus, in vorn zuerst konkaver, dann konvexer Wölbung, bis zur Ora serrata erstreckt (siehe Fig. 414).

Zwischen dem Corpus ciliare, der Linse und der Membrana terminalis bleibt ein ansehnlicher Raum frei (Fig. 414), welcher den äußerst zierlichen Aufhänge-

apparat der Linse, die Zonula ciliaris, aufnimmt. Die Zonula ciliaris ist die Gesamtheit zahlreicher Fasern, Fibrae zonulares, welche vom Corpus ciliare ringsum ausgehen und in besonderen Zügen zur äquatorialen Gegend der Linsenkapsel gelangen.

Der Raum, in welchem die Fasermassen der Zonula ciliaris gelegen sind, gehört, wie Fig. 414 leicht erkennen läßt, der Camera posterior an und ist gleich dieser von Lymphe eingenommen. Die zwischen den Zonulafasern befindlichen Spalten heißen Spatia zonularia.

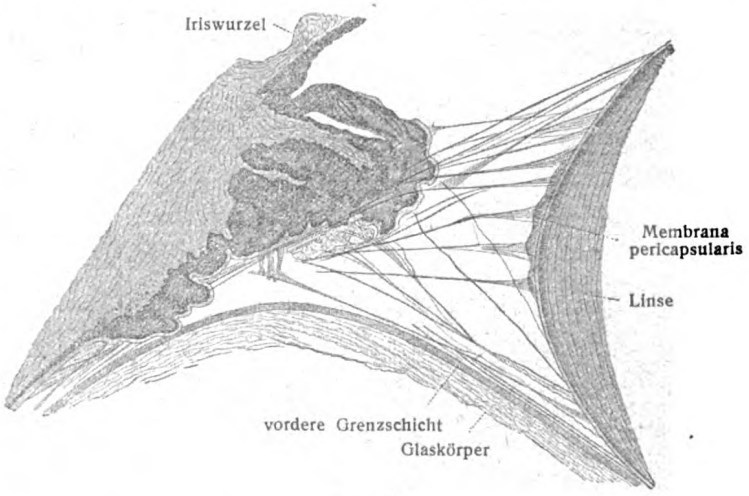

Fig. 414.
Zonula ciliaris eines Erwachsenen. Meridionalschnitt. (G. Retzius, 1894.)

Über den Verlauf der Zonulafasern im Ganzen belehrt Fig. 414. Die von hinten kommenden Züge streichen vor allem in den Faltentälern der Processus ciliares nach vorn und inserieren in einer Zone der Linse, welche vor deren Äquator liegt. Die von den Processus ciliares selbst kommenden vorderen Fasern hingegen ziehen unter Kreuzung der erstgenannten zu einer Zone der Linse, welche hinter deren Äquator sich befindet. Dazwischen liegen Fasern, mittlere, welche am Linsenäquator selbst angreifen. Das Insertionsfeld an der Linse ist also beträchtlich groß. Zugleich ist bemerkenswert, daß die Insertion an einer besonderen Hülle der eigentlichen Linsenkapsel statthat, an der Membrana pericapsularis von Retzius, die sich an einigen Stellen der Fig. 414 von der eigentlichen Linsenkapsel etwas abgehoben hat.

2. Die Glaskörpergallerte. Fig. 415.

Sie enthält bis 98 Proz. Wasser. Auf ein Filter gelegt entläßt sie die Hauptmasse ihres Gewichtes als Glaskörperflüssigkeit, Humor vitreus, welche Salze, Extraktivstoffe und Spuren von gelöstem Eiweiß enthält; es bleiben nur 0,21 Gewichtsteile als fester Rückstand.

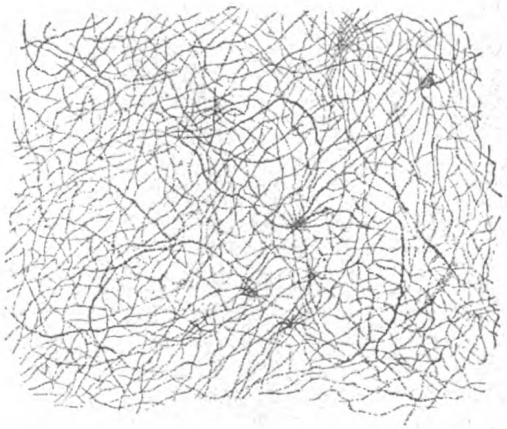

Fig. 415.
Glaskörperfasern eines erwachsenen (etwa 40jährigen) Menschen, etwa 4 mm hinter der Linse und seitlich von ihr. (G. Retzius.)

Die Glaskörpergallerte ist nicht strukturlos. Sie enthält vielmehr in bedeutender Menge feine durchsichtige Fäden und Bindegewebszellen von

verschiedener Form. Daß auch Wanderzellen (Leukocyten) im Glaskörper vorkommen, wurde schon erwähnt.

Die Fasern durchziehen den Glaskörperraum in Form eines feinen Geflechtes, an welchem besondere Züge nur in gewissen Gegenden unterschieden werden können. Sie bilden in ihrer Gesamtheit das Stroma vitreum.

Im allgemeinen kreuzen sich die feinen gekörnten Fasern in den verschiedensten Richtungen und laufen hier und dort zu besonderen Knotenpunkten zusammen; in ihrem übrigen Verlauf kreuzen sich die Fasern zwar vielfach, scheinen aber keine Verbindungen miteinander einzugehen. Ob sie alle von Zellen ausgehen, ist zweifelhaft und nicht wahrscheinlich. Auffallend ist die Körnelung der Fäden, welche wahrscheinlich ein Kunstprodukt ist. Im mittleren Lebensalter ist das von den Glaskörperfasern gebildete Gerüst spärlicher als in früherer Zeit, infolge einer Art Auflösung. Membranöse Züge von Fasern kommen zwar vor, doch zeigen sie wenig Regelmäßigkeit; insbesondere sind in den peripheren Teilen konzentrische Züge wahrzunehmen. Konstante Verdichtungen des Gerüstes umscheiden den Canalis hyaloideus der fetalen Periode. Da dieser Kanal in der Gegend der Linse sich trichterförmig erweitert, so erklärt sich von hier aus leicht die Entstehung der vorderen Grenzschicht, die schon oben Erwähnung gefunden hat (S. 480). Sie ist nichts anderes, als ein verdichteter Teil der vorderen Zone des Glaskörpers (G. Retzius, l. c.).

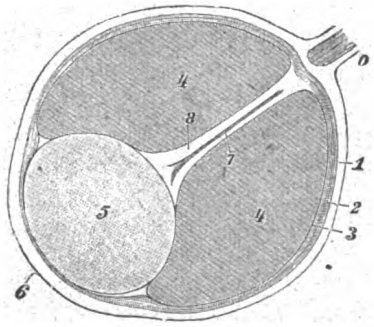

Fig. 416.

Medianschnitt durch das Auge eines älteren menschlichen Fetus. 5:1.

o Sehnerv; 1 Sklera; 2 Chorioidea; 3 Retina; 4 Glaskörper; 5 Linse; 6 Cornea; 7 A. hyaloidea; 8 Canalis hyaloideus s. centralis.

Von der Papilla n. optici aus erstreckt sich ferner gegen die Fossa hyaloidea die Spur eines morphologisch bedeutsamen Ganges durch den Glaskörper, der schon erwähnte Zentralkanal des Glaskörpers oder Canalis hyaloideus (siehe Fig. 416), besser als Tractus hyaloideus zu bezeichnen (Szent-Györgyi), denn er hat zwar eine verdichtete Wand, ist aber nach diesem Autor in ganzer Ausdehnung von Glaskörpergewebe ausgefüllt. Er beginnt an der Papilla nervi optici mit einer leichten Erweiterung und erstreckt sich zur hinteren Linsenfläche. Der etwa 2 mm weite Kanal schließt im fetalen Auge ein wichtiges Gefäß ein, die A. hyaloidea, welche zur Linse zieht, und ist im übrigen von lockerem Glaskörpergewebe eingenommen. Im Auge des Neugeborenen sind noch ansehnliche Gefäßreste vorhanden, welche bis in die Nähe der Linse reichen. Nach ihrer Rückbildung ist anfangs noch ein Rest des begleitenden Bindegewebes übrig, bis auch dieser verflüssigt und verschwunden ist. Nur an der Papille bleibt ein Rest des Gewebes zurück, ein Bindegewebslager, welches die Exkavation der Sehnervenpapille ausfüllt. Im Auge des Kindes ist der übrigbleibende Teil viel größer; er stellt einen bis 2 mm hohen, in den Canalis hyaloideus hineinragenden Zapfen, Conus hyaloideus, dar, welcher an seiner Basis gegen $^1/_2$ mm Durchmesser besitzt.

Nach Untersuchungen von Tornatola, welche inzwischen von zahlreichen Nachuntersuchern bestätigt worden sind, stammt der Glaskörper nicht aus dem Mesoderm, sondern aus dem retinalen Blatte der sekundären Augenblase (siehe C. Rabl, Zur Frage nach der Entwicklung des Glaskörpers. Anat. Anz., 22. Bd., 1903). Lenhossék aber läßt einen Teil des Glaskörpers und die Zonula ciliaris aus der Linse entstehen (Verh. anat. Ges., 1911).

Bertacchini, P., Sviluppo e struttura del corpo vitreo in alcuni vertebrati. Internat. Monatsschr. f. Anat. und Phys., 19. Bd., 1902. — Retzius, G., Über den Bau des Glaskörpers und der Zonula Zinnii in dem Auge des Menschen und einiger Tiere. Biolog. Untersuchungen N. F., Bd. VI, 1894. — Schultze, O., Zur Entwicklungsgeschichte des Gefäßsystems im Säugetierauge: in der Festschrift für Kölliker, Leipzig 1892. — Fr. Graf Spee, Der Bau der Zonulafasern usw. Verh. anat. Ges., 1902. — Virchow, H., Fächer, Zapfen, Leisten, Polster, Gefäße im Glaskörperraume von Wirbeltieren, sowie damit in Verbindung stehende Fragen. In: Merkel u. Bonnet, Ergebnisse, 10. Bd., 1901. — A. v. Szent-Györgyi, Der Canalis hyaloideus etc. Arch. Ophthalmol., 85. Bd., 1913.

8. Die Gefäße des Augapfels.

a) Blutgefäße.

Die Blutgefäße des Augapfels gehören zwei Systemen an und zwar:

1. dem Netzhautgefäßsystem, und
2. dem Ciliargefäßsystem.

An der Eintrittsstelle des Sehnerven gehen beide miteinander Verbindungen ein.

1. Die Netzhautgefäße, Vasa sanguinea retinae. Fig. 417.

Sie bestehen aus der A. und V. centralis retinae. Der Sehnerv enthält in seiner Piascheide die ihn ernährenden Gefäße, Scheidengefäße. Meist 15 bis 20 mm vom Augapfel entfernt treten die Zentralgefäße, A. und V. centralis retinae, in den Sehnerven ein (siehe S. 459), um in der Axe desselben weiter zu ziehen und in der cerebralen Abteilung der Retina sich auszubreiten. Die Ausbreitung in der Retina folgt einem bestimmten Plan, welcher sich folgendermaßen verhält:

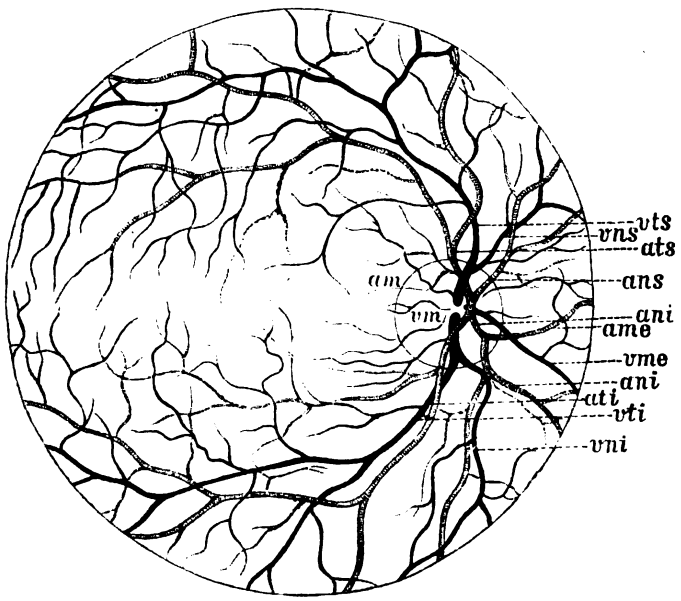

Fig. 417.

Gefäße der menschlichen Netzhaut. (E. Jäger und Leber.)

ans, *vns* A. u. V. nasalis retinae superior; *ats*, *vts* A. u. V. temporalis retinae superior; *ani*, *vni* A. u. V. nasalis retinae inferior; *ati*, *vti* A. u. V. temporalis retinae inferior; *ame*, *vme* A. u. V. retinae medialis; *am* und *vm* A. u. V. macularis.

Aus dem zentralen Bindegewebsstrange hervortauchend, teilen sich beide Gefäße in der Papille oder schon im Opticus in die zwei Hauptäste, A. und V. papillaris superior und inferior (Magnus). Die Vene gabelt sich meist etwas früher. Auf der Papillenoberfläche teilen sich beide Hauptäste abermals in je zwei Zweige; auch diese Teilung kann schon im Sehnerven erfolgen. Von den beiden oberen und unteren Zweigen wendet sich je einer nasalwärts, die Arteriola und Venula nasalis retinae superior und inferior: der andere temporalwärts, Arteriola und Venula temporalis retinae superior und inferior. Erstere sind kürzer als letztere; die nasalen Gefäße laufen ferner radiär

nach der Ora serrata, die temporalen in zu der Macula lutea konkaven Bögen. Außerdem ziehen von der Papille aus zwei kleine Arterien und Venen in radiärer Richtung zur Macula lutea, Arteriola und Venula macularis superior und inferior. Auf der medialen Seite sind meist ebenfalls zwei feine Gefäße von ähnlicher Verlaufsrichtung vorhanden, die Arteriola und Venula retinae medialis. Während die Macula lutea noch Gefäße enthält, fehlen dieselben im Grunde der Fovea centralis; doch enthält der Randteil der Fovea noch Gefäße (F. Dimmer, 1894).

Die größeren Gefäße liegen in der Nervenfaserschicht, meist dicht an der Limitans interna. Ihre Zweige gelangen nicht bis in die Schicht der Sehzellen, sondern hören an der äußeren retikulären Schicht auf, so erklärt sich der Gefäßmangel in der Fovea centralis leicht. Die Zweige der Netzhautarterien stehen nicht durch stärkere Gefäße, sondern nur durch die Kapillaren miteinander in Verbindung; es sind sogenannte Endarterien. Die Kapillaren-Anordnung ist die, daß ein inneres grobmaschiges und ein äußeres engmaschiges Netz vorliegt (His, Hesse); letzteres erscheint als ein Anhängsel des ersteren, während das innere Kapillarnetz unmittelbar aus den Verzweigungen der Arterien hervorgeht. Aus dem inneren Kapillarnetze entwickeln sich die Venen. Arterien und Venen sind von adventitiellen Scheiden umgeben.

Dem Angegebenen zufolge entbehrt die ganze äußere Hauptschicht der Retina, d. i. die Schicht der Sehzellen, der Blutgefäße. An der Ernährung dieser Schicht ist das Ciliargefäßsystem, durch die Lamina choriocapillaris, beteiligt.

Das Netzhautgefäßsystem ist der bleibende Teil einer in fetaler Zeit ausgedehnteren Gefäßausbreitung. Der vergängliche Teil der letzteren durchsetzte früher den Glaskörper und war für die Linse bestimmt. Das Gefäß, welchem diese Rolle zufiel, ist die A. hyaloidea, eine Fortsetzung der A. centralis retinae von der Opticuspapille zur Linse. An der hinteren Linsenfläche sich verzweigend, treten die Äste des Gefäßes allmählich über den Linsenrand hinweg zur vorderen Linsenfläche. Sogar der Pupillarteil der vorderen Linsenfläche wird schließlich in die Gefäßausbreitung hineingezogen. Dieser Pupillarteil des Gefäßnetzes heißt Membrana pupillaris; der die Linse vom Äquator bis zum Pupillenrande umgebende Teil des Gefäßnetzes führt den Namen Membrana capsulopupillaris; der die hintere Linsenfläche umgebende Teil der Verzweigung wird Membrana capsularis genannt. Die Linse ist also zu gewisser Zeit in eine vollständige Gefäßhülle eingeschlossen, Tunica vasculosa lentis. In bestimmter Reihenfolge schwinden später die einzelnen Abteilungen, am spätesten das Stämmchen der A. hyaloidea selbst, welches von einer Vene begleitet wird. (Siehe oben S. 482 und Fig. 416).

Die Verbindungen der Netzhautgefäße mit den Bulbusgefäßen sind sehr spärlich (Leber); sie liegen ausschließlich in der Gegend der Eintrittsstelle des Opticus.

1. An der Eintrittsstelle des Opticus treten 2—3 Zweige der Aa. ciliares posteriores breves zur Sklera und bilden hier den Skleragefäßkranz, Circulus vasculosus n. optici (Halleri). Aus diesem treten zahlreiche Zweige zur Chorioidea, feinere zum Sehnerven und zu seinen Scheiden.

2. An der Durchtrittsstelle des Sehnerven durch den Chorioidalring (Foramen opticum chorioideae) treten zahlreiche feine Gefäße aus der Chorioidea in den Sehnerven und verbinden sich mit dessen Kapillarnetz.

2. Das Ciliargefäßsystem.

Das Ciliargefäßsystem wird gebildet von den Aa. ciliares posteriores breves, den Aa. ciliares posteriores longae und den Aa. ciliares anteriores, nebst den zugehörigen Venen, den Vv. ciliares posteriores s. vorticosae und den Vv. ciliares anteriores. Siehe Figg. 373, 374, 380 und 418, 419.

a) Die Aa. ciliares posteriores breves entspringen aus der A. opthalmica mit 4—6 Ästen, teilen sich auf ihrem Wege zum Augapfel und durchbrechen die Sklera in der Umgebung des Sehnerveneintrittes mit 18—20 Zweigen. Vor der Durchbohrung geben sie feine Zweige zur hinteren Hälfte der Sklera und zur Durascheide des Sehnerven. Nach geschehener Durchbohrung breiten sie sich in der Chorioidea aus und bilden dort das reiche Kapillarsystem der Lamina choriocapillaris (S. 447). An der Stelle des Sehnerveneintritts verbinden sie sich mit dem Netzhautgefäßsystem durch den Hallerschen Sklerageſäßkranz und durch Kapillaren der Choriocapillaris. Am vorderen Umfange der Chorioidea verbinden sie sich durch ungefähr 10 Aa. recurrentes mit den Stämmen dieser, nämlich mit den Aa. ciliares posteriores longae, den Aa. ciliares anteriores und dem Circulus arteriosus iridis major.

b) Die Aa. ciliares posteriores longae (Fig. 419) laufen, zwei an Zahl, die eine an der medialen, die andere an der lateralen Seite des Augapfels, zwischen Sklera und Chorioidea zum Corpus ciliare. Sie bilden hier den Circulus arteriosus iridis major und anastomosieren dabei mit den Aa. ciliares anteriores.

Ihre Zweige sind: Aa. recurrentes, Zweige für den M. ciliaris, Zweige zur Bildung des Circulus arteriosus iridis major. Der letztere gibt einzelne Aa. recurrentes ab, versorgt die Corona ciliaris und die Iris. Durch den Circulus arteriosus iridis major anastomosieren die langen Ciliararterien mit den vorderen, durch die Recurrentes mit den Ciliares posteriores breves.

c) Die Aa. ciliares anteriores entspringen (meist je zwei) aus

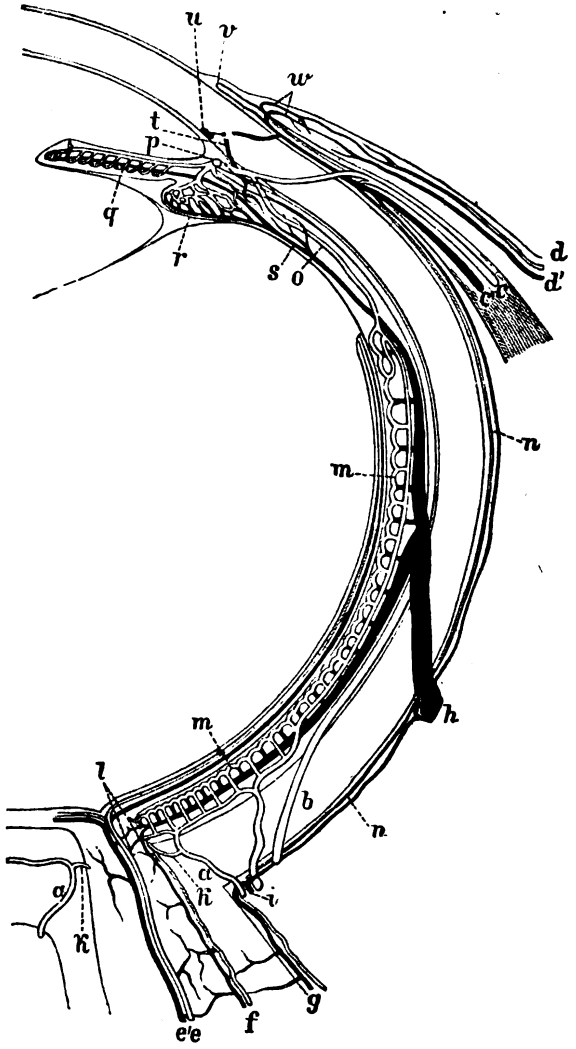

Fig. 418.

Schematische Darstellung der Blutgefäße des Auges. (Leber.) Horizontalschnitt, Arterien hell, Venen schwarz

a, *a* Aa. ciliares posteriores breves; *b* A. ciliaris posterior longa; *c*, *c'* A. und V. ciliaris anterior; *d*, *d'* A. und V. conjunctivalis posterior; *e*, *e* A. und V. centralis retinae; *f* Gefäße der Piascheide des Sehnerven; *g* Gefäße der Durascheide des Sehnerven; *h* V. vorticosa; *i* V. ciliaris posterior brevis; *k*, *k* Zweige der Aa. ciliares posteriores breves zum Sehnerven; *l* Anastomose der Chorioidea-Gefäße mit denen des Sehnerven; *m* Choriocapillaris; *n*, *n* episklerale Arterien und Venen; *o*. A. recurrens; *p* Querschnitt des Circulus arteriosus iridis major; *q* Gefäße der Iris; *r* Ciliarfortsatz mit seinen Gefäßen; *s* Zweig der V. vorticosa aus der Iris und dem Ciliarfortsatze, in geringer Entfernung abwärts einen Zweig aus dem Ciliarmuskel aufnehmend; *t* Zweig der vorderen Ciliarvene aus dem Ciliarmuskel; *u* Sinus venosus (Schlemmi), in seinen Verbindungen mit den vorderen Ciliarvenen etwas abweichend von dem Leberschen Original dargestellt; *v* Randschlingennetz der Hornhaut; *w* A. und V. conjunctivalis anterior.

den Arterien der vier geraden Augenmuskeln, verlaufen unter Teilung nach vorn, durchbohren hinter dem Cornearande die Sklera und dringen hinter dem Sinus venosus in den M. ciliaris. Vor der Durchbohrung senden sie dem vorderen Teil der Sklera und der Conjunctiva bulbi feine Zweige zu. Die durchbohrenden Zweige geben innerhalb des M. ciliaris Äste ab zum Circulus iridis major, zum M. ciliaris; auch einzelne Aa. recurrentes gehen von ihnen aus (Figg. 418, 419). Siehe ferner Gefäßlehre, A. ophthalmica.

Was die Venen betrifft, so sind

1. die Vv. vorticosae (oben S. 447) bereits geschildert worden. Sie sammeln das Blut aus der Iris, der Corona ciliaris, einem Teil des Ciliarmuskels, dem Orbiculus ciliaris, der Chorioidea und nehmen nach Durchbohrung der Sklera noch episklerale Venen auf.

2. Die Vv. ciliares anteriores beziehen innerhalb des Augapfels nur aus dem M. ciliaris Zweige. Während ihres Laufes durch die Sklera nehmen sie die

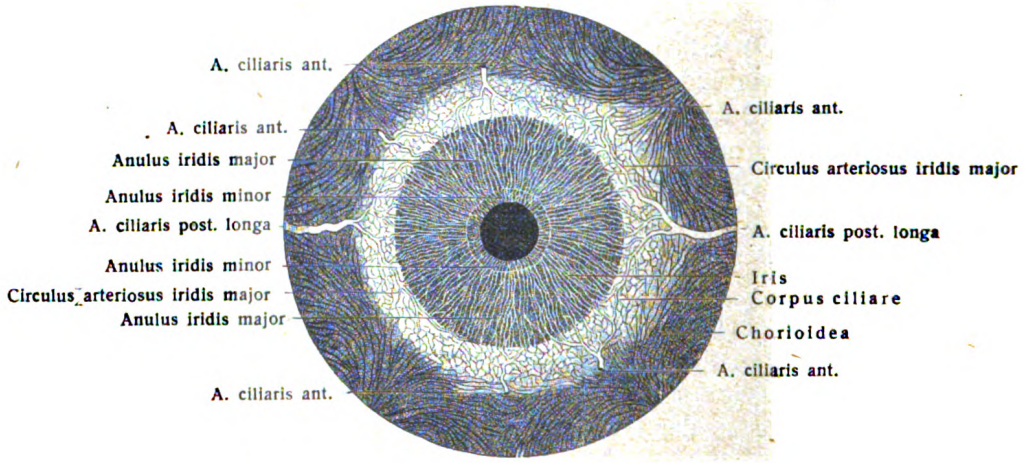

Fig. 419.

Blutgefäße der Iris und Chorioidea, von vorn. 5:2. (Arnold.)

Der helle Ring zwischen Anulus iridis minor und major ist der Circulus arteriosus iridis minor.

Verbindungsgefäße des Sinus venosus auf. Der letztere ist als ein offener, allseitig verbindender Ringsinus den perforierenden vorderen Ciliarnerven angesetzt. Auf der Außenseite entspringt aus ihm eine Anzahl von Gefäßen, die sich sklerawärts wenden, um in der Sklera mit den aus dem Ciliarmuskel kommenden Zweigen der vorderen Ciliarvenen sich zu verbinden. Nach geschehener Durchbohrung empfangen die Vv. ciliares anteriores Zuflüsse aus dem schwachen episkleralen Gefäßnetz und aus der Conjunctiva bulbi. Sie münden in die Venen der geraden Augenmuskeln. Siehe ferner: Gefäßlehre, Vv. ophthalmicae.

b) Lymphbahnen.

Die Lymphbahnen des Augapfels teilt G. Schwalbe in ein vorderes und ein hinteres Gebiet.

1. Das vordere Gebiet enthält vor allem die vordere Augenkammer, Camera oculi anterior, ferner die Saftkanälchen der Hornhaut und des angrenzenden Teiles der Sklera.

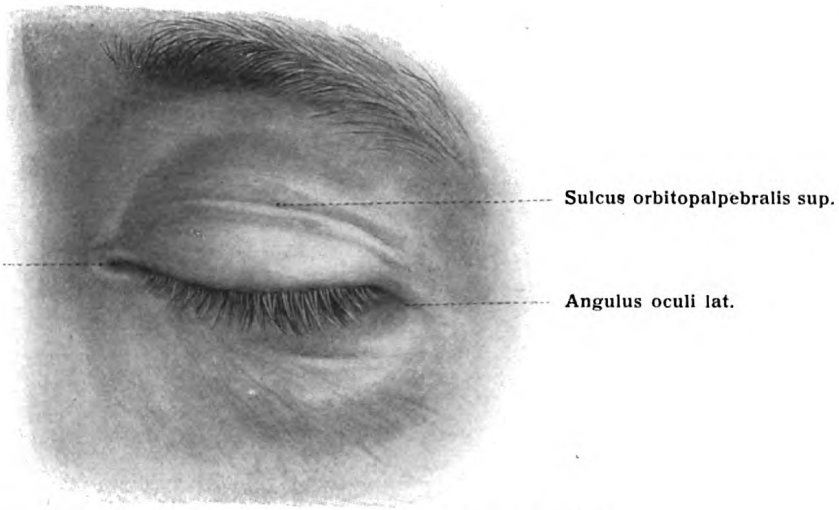

Fig. 420. Lidspalte des linken Auges, geschlossen ($^1/_1$)

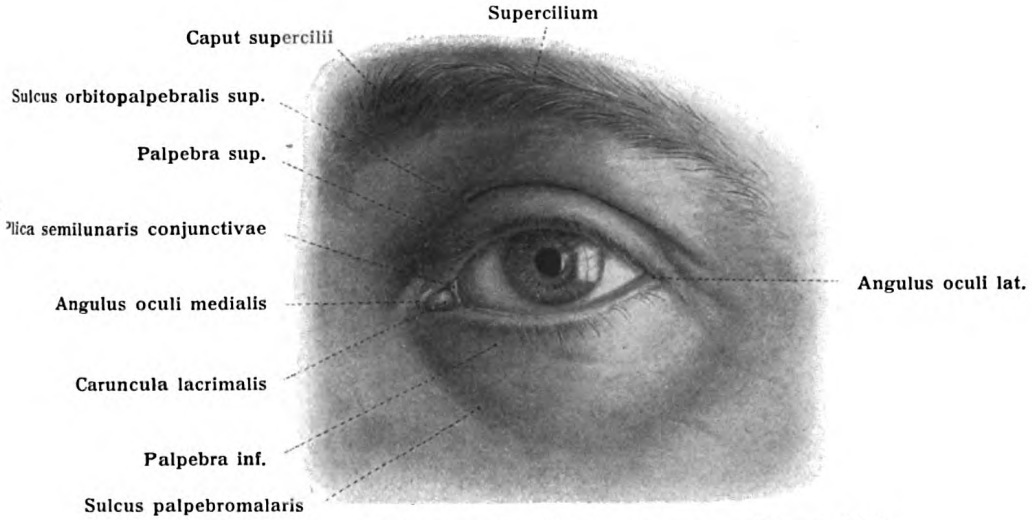

Fig. 421. Lidspalte des linken Auges, geöffnet ($^1/_1$).

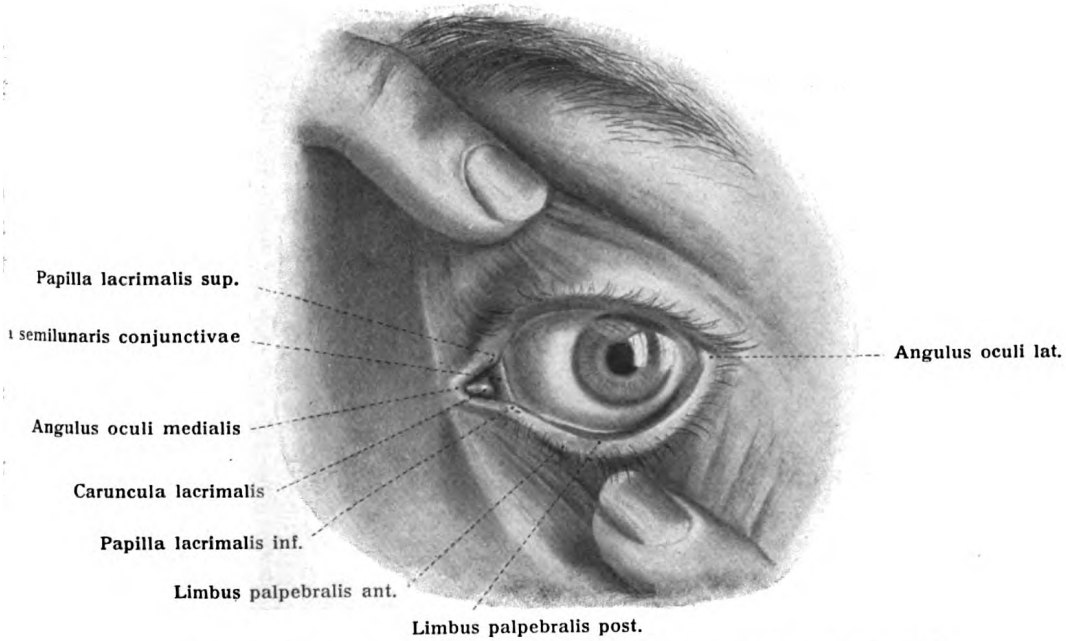

Fig. 422. Lidspalte des linken Auges, etwas erweitert ($^1/_1$).

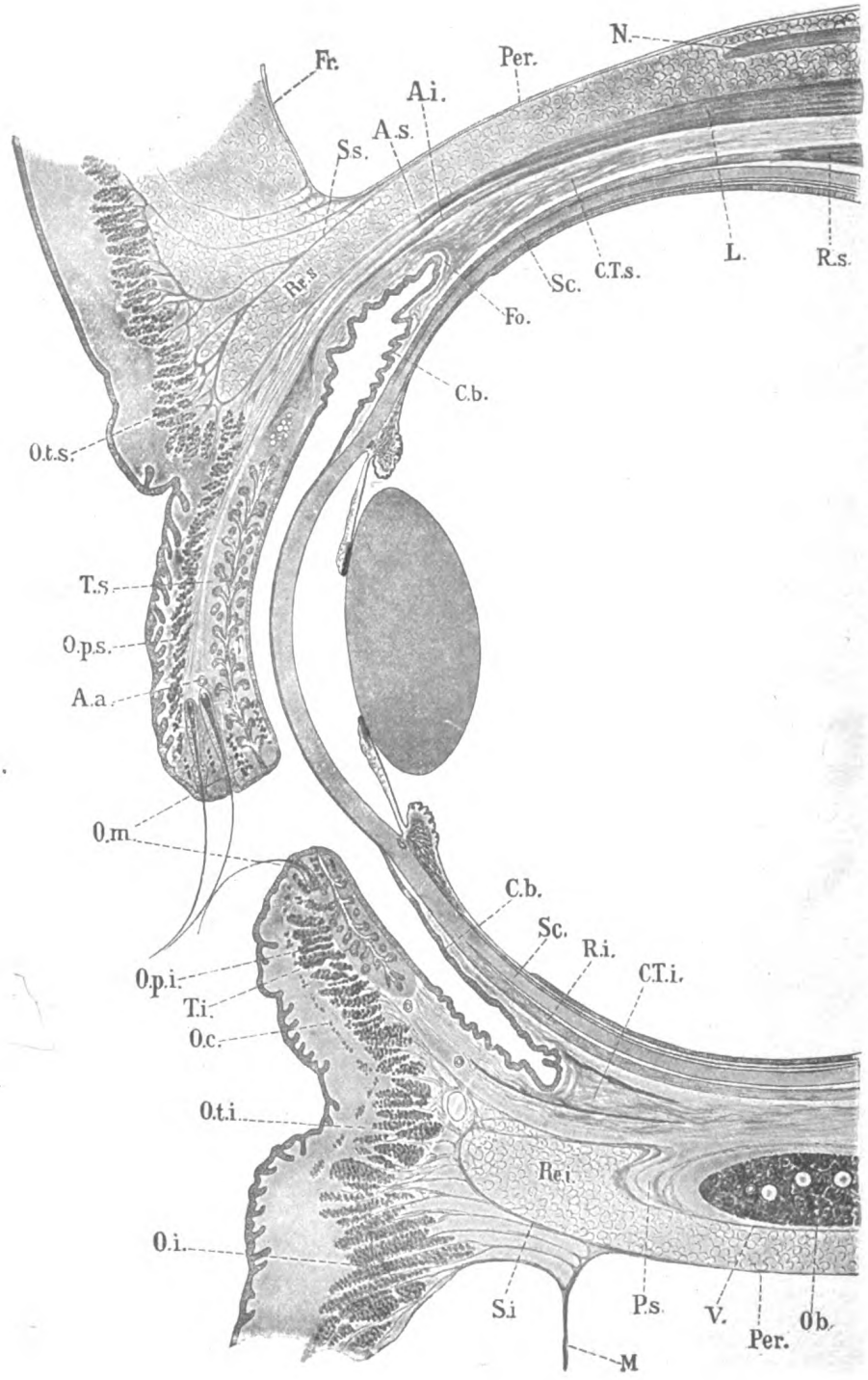

A. a. Arcus tarseus
A. i. untere (hintere) } Sehnenausbr
A. s. obere (vordere) } des M. levi
palpebrae
C. b. Conjunctiva bulbi
C. T. i., C. T. s. Tenonsche Kapsel
Fo. Fornix conjunctivae
Fr. Periost d. Os frontale
L. M. levator palpebrae sup.
M. Periost der Maxilla
N. N. supraorbitalis
Ob. M. obliquus inf.
O. c., O. i. M. orbicularis oculi
O. m. Randteil des M. orbicularis o
O. p. i., O. p. s. Pars palpebralis de
orbicularis oculi
O. t. i., O. t. s. M. orbicularis oculi
Per. Periorbita
P. s. Scheide des M. obliquus oculi
Rei., Res. orbitales Fettpolster
R. i. Sehne des M. rectus inf.
R. s. Sehne des M. rectus sup.
S. i., S. s. Septum orbitale
Sc. Sclera
T. i. Tarsus inf.
T. s. Tarsus sup.
V. Scheide des M. obliquus inf.

Fig. 423. Mittelschnitt durch den Lidapparat und das vordere Segment des Auges vom Mensche (nach H. Virchow). Maßstab 5,3 : 1.

Die vordere Augenkammer ist von einer wasserhellen Flüssigkeit erfüllt, dem Humor aqueus, Kammerwasser, welches Spuren von Eiweiß und Zucker, in geringer Zahl auch Leucozyten enthält und in der Menge von 0,2—0,3 g vorhanden ist. Die vordere Kammer steht durch die kapillare Iris-Linsenspalte mit der hinteren Augenkammer in Verbindung, diese wieder mit den Spatia zonularia. Der Humor aqueus wird in der hinteren Augenkammer aus den Gefäßen des Corpus ciliare und der Iris abgesondert. Von hier aus zieht der Strom zur vorderen Kammer und zu den Spatia anguli iridis. Der Hauptabfluß des Kammerwassers findet an der Sklerocornealgrenze statt, durch das Lückenwerk des Ligamentum pectinatum iridis, die Spatia anguli iridis (Fontanae), und durch den Sinus venosus in die vorderen Ciliarvenen (Schwalbe). Nach der Cornea ist ein Abfluß nicht oder nur spurweise vorhanden. Auch die Ernährung der Hornhaut geht nicht vom Kammerwasser aus, sondern von dem sie umgebenden Blutgefäßkranz, dem Randschlingennetz der Cornea.

Über die Lymphbahnen der Hornhaut und ihre Verbindungen siehe S. 442.

2. Das hintere Gebiet enthält die Lymphbahnen des Sehnerven, der Netzhaut und des Glaskörpers, sowie die perichorioidalen Räume.

Von den Lymphbahnen des Sehnerven war bereits S. 459 die Rede. Diejenigen der Retina sind teils perivaskulärer Art, also sehr reichlich vorhanden, teils folgen sie vom Sehnerven aus den Nervenfaserbündeln.

Über den als Lymphraum zu deutenden Canalis hyaloideus siehe S. 482.

Das zwischen Sklera und Chorioidea gelegene reiche Spaltensystem, der Perichorioidalraum (S. 444), sammelt die in der Chorioidea gelieferte Lymphe. Der Abfluß geschieht teils in den die Vv. vorticosae umscheidenden Lymphgefäßen, welche zunächst in den Tenonschen Raum führen; dieser hängt seinerseits mit dem supravaginalen Raum zusammen (Schwalbe); teils ziehen die abführenden Lymphwege auf kürzerem Wege mit den Aa. ciliares posteriores (Key und Retzius) ebenfalls in den Tenonschen Raum, teils durch die Scheidenräume des Sehnerven in der Gegend des Foramen opticum (v. Michel). Über die Lymphkapillaren der Chorioidea s. A. Alexander, Arch. Anat. und Phys. 1889.

II. Schutz- und Hilfsapparate des Auges.

1. Augenlider und Bindehaut. Figg. 420—428.

Die Augenlider, Palpebrae, sind kleine Lappen der Weichteile des Gesichtes, nicht ausschließlich der Haut (H. Virchow). Man unterscheidet ein oberes und ein unteres Lid, Palpebra superior et inferior. Sie liegen vor dem Augapfel, werden vor ihm auf- und niederbewegt, öffnen und schließen also die Lidspalte, oder wie man vulgär zu sagen pflegt, das Auge. Figg. 420—423.

Es sind eine vordere konvexe und eine hintere konkave Fläche, Facies ant., post. palpebrarum, ein freier und ein angewachsener Rand vorhanden. Die seitlichen Verbindungsteile der freien Ränder heißen Commissurae palpebrarum. Die äußere Platte des oberen Augenlides ist eine Fortsetzung der Stirnhaut, die des unteren Lides eine solche der Wangenhaut. Der freie Lidrand, Margo palpebralis, hat eine Breite von etwa 2 mm und eine vordere, sowie eine hintere Kante, Limbus palpebralis anterior et posterior, welche aber nur am oberen Lid scharf ausgebildet sind (Fig. 423). An ihm erfolgt der

Umschlag der äußeren in die innere Platte, welche die Eigenschaften einer Schleimhaut annimmt. Die innere Platte überzieht die hintere Lidfläche bis in die Nähe des Orbitalrandes, ändert darauf plötzlich ihre Richtung und tritt zum Augapfel über. Sie erreicht den letzteren in einer Zone der Sklera, welche oben und unten 8—9 mm, lateral und medial etwa 10 mm vom Cornealrande entfernt ist, bekleidet den vorderen Teil der Sklera bis zum Rande der Cornea, um sodann auf letztere überzugehen und daselbst eine andere Form anzunehmen. Da diese Schleimhaut das Lid mit dem Augapfel verbindet; heißt sie Bindehaut, Tunica conjunctiva. Der die hintere Platte des Lides bildende Teil der Bindehaut wird Tunica conjunctiva palpebrarum, der den Bulbus bedeckende Teil Tunica conjunctiva bulbi genannt. Die Umschlagsstelle der Conjunctiva palpebrarum in die Conjunctiva bulbi ist das Bindehautgewölbe, und zwar sind ein oberes und ein unteres zu unterscheiden, Fornix conjunctivae sup., inf. Die durch die gesamte Konjunktiva gebildete Schleimhauttasche führt den Namen Konjunktivalsack, Saccus conjunctivae. Innerhalb des Konjunktivalsackes ist in der Gegend des medialen Augenwinkels eine kleine vertikal gestellte, lateral konkave Schleimhautfalte, Plica semilunaris conjunctivae, sichtbar, die Andeutung eines dritten Augenlides, eine rudimentäre Palpebra tertia, welche bei vielen Tieren stark entwickelt und beweglich ist, die Nickhaut, Membrana nictitans, darstellend.

Die Grenze des oberen Lides gegen die Stirn ist durch die Augenbraue, Supercilium, bezeichnet, einen oberhalb des Margo supraorbitalis gelegenen Hautwulst, welcher Fasern des M. frontalis und orbicularis oculi aufnimmt und dicht mit steifen, kurzen, lateral gerichteten Haaren bewachsen ist. Figg. 420—422.

Die Grenze des unteren Lides gegen die Wange wird durch die unscharfe Wangenlidfurche, Sulcus palpebromalaris, gebildet.

Am oberen Lid ist bei geöffnetem Auge (Fig. 421) eine tiefe, quer verlaufende Hautfurche, Sulcus orbitopalpebralis superior, besonders deutlich, welche bei geschlossenem Auge (Fig. 420) nur als seichte Furche sichtbar ist. Ihr entspricht am unteren Lide der bei gesenktem Blick deutlicher sichtbare Sulcus orbitopalpebralis inferior.

Bei Japanern befindet sich der Sulcus orbitopalpebralis sup. meistens (in 76% Onishi) dicht oberhalb des Lidrandes (Adachi, Mitteil. med. Fakultät Tokio 1906).

Die Lidspalte, Rima palpebrarum, gegen 30 mm lang, hat bei geöffnetem Auge mandelförmige Gestalt. Der laterale Augenwinkel, Angulus oculi lateralis, ist spitz; der mediale dagegen, Angulus oculi medialis, ist abgerundet und kommt dadurch zustande, daß die Lidränder, nachdem sie sich schon nahe gekommen sind, plötzlich medianwärts abbiegen, um nach kurzem Verlaufe bogenförmig ineinander überzugehen. Dieser abgebogene mediale Teil des Lidrandes stellt die Pars lacrimalis, der große laterale Teil die Pars bulbosa des Lidrandes dar. Der von den Partes lacrimales umschlossene Teil der Lidspalte heißt Tränensee, Lacus lacrimalis. Auf seinem Grunde erhebt sich ein flacher Hügel von rötlicher Farbe, das Tränenwärzchen, Caruncula lacrimalis; es hat die Plica semilunaris neben sich. An der winkeligen Übergangsstelle der Pars bulbosa in die Pars lacrimalis des Lidrandes findet sich an jedem Augenlide eine kleine kegelförmige Erhebung der hinteren Lidkante, die Tränenpapille, Papilla lacrimalis, auf deren Spitze der Tränenpunkt, Punctum lacrimale, sichtbar ist: die äußere Mündung eines Kanälchens, des Tränenkanälchens,

Ductus lacrimalis. Die untere Tränenpapille ist stärker ausgebildet als die obere und liegt etwas weiter lateral. Figg. 421, 422.

Längs der vorderen Lidkante, Limbus palpebralis anterior, sind die Augenwimpern, Cilia, eingepflanzt, in mehrere Reihen dichtgedrängte Haare, welche im oberen Lide zahlreicher, aufwärts gekrümmt und etwas länger, im unteren kürzer und abwärts gekrümmt sind. Sie sind wie die Supercilia Schutzvorrichtungen. Sie fehlen der Pars lacrimalis des Lidrandes; hier sind vielmehr nur feine Härchen vorhanden, wie sie auch an der vorderen Lidfläche vorkommen. Längs der hinteren Lidkante, Limbus palpebralis posterior, liegen in einer regelmäßigen Reihe die Mündungen modifizierter Talgdrüsen der Lider, der Glandulae tarsales (Meibomi). Die zwischen dem Limbus anterior und posterior gelegenen Flächen des oberen und unteren Lidrandes sind in der Regel so gestaltet, daß sie beim Schluß der Lidspalte vollständig aufeinander passen, ohne einen Raum zwischen sich und dem Augapfel zu lassen. Man glaubte früher einen solchen Raum von dreiseitigem Querschnitt annehmen zu müssen und nannte ihn Tränenbach, Rivus lacrimalis. Er ist indessen nur in einzelnen Fällen bei Abrundung der hinteren Lidkante entwickelt.

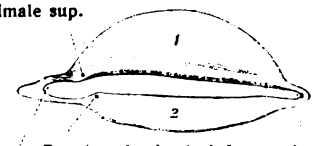

Fig. 424.

Die beiden Tarsalplatten (rechts) von hinten (innen) gesehen; sie sind künstlich herauspräpariert. 1 hintere Fläche des Tarsus superior, am Rande mit den punktförmigen Ausmündungen der Meibomschen Drüsen; 2 hintere Fläche des schmaleren unteren Tarsus.

Der laterale Augenwinkel liegt bei geöffneten Lidern ein wenig höher als der mediale. Bei geschlossenem Auge vermindert sich dieser Abstand, indem die ganze Lidspalte tiefer herabrückt. Sie bildet dabei eine unten leicht konvexe Linie, welche dem unteren Rande der Hornhaut gegenüberliegt. Bei offener Lidspalte ist der obere Lidrand aufwärts, der untere abwärts gekrümmt.

Das Augenlid erhält die erforderliche Festigkeit durch eine in der Hautfalte befindliche Faserplatte, die Lidfaserplatte, Tarsus, welche in ihrer Krümmung dem Augapfel entspricht, jedoch nur den dem freien Rande benachbarten Abschnitt des Lides einnimmt und der Conjunctiva palpebrarum angehört. Die innere Oberfläche des Lides wird dadurch glatt und faltenfrei erhalten und ein inniges Anschmiegen des Lides an den Augapfel gesichert. Entsprechend der größeren Höhe des oberen Lides ist auch der Tarsus superior höher als der im unteren Lide befindliche Tarsus inferior (10 gegen 5). Fig. 424.

In der Mitte des Lides besitzen die Faserplatten ihre größte Höhe und verschmälern sich nach den beiden Seiten hin allmählich. Ihre Länge beträgt gegen 20 mm, ihre größte Dicke in der Mitte ihrer Länge 0,7 mm. Der Tarsus besteht nicht aus Knorpelgewebe, wie der häufig gebrauchte Name „Augenlidknorpel" für die Faserplatte vermuten lassen könnte, sondern aus fest verfilzten Bindegewebsbündeln. Im medialen Augenwinkel tritt das Ligamentum palpebrale mediale mit ihnen in Verbindung und setzt sich in ihre Faserung fort. Das mediale Lidband erstreckt sich vom medialen Augenwinkel bis zum Stirnfortsatz des Oberkieferbeins, liegt unmittelbar hinter der Cutis vor dem blinden Ende des Tränensackes und kann bei geschlossenem Auge leicht gefühlt werden. Ein laterales Lidband dagegen ist nicht vorhanden. Figg. 433, 434.

Die äußere Haut des Augenlides besteht wie anderwärts aus Epidermis, Lederhaut und lockerem Unterhautbindegewebe, zeichnet sich aber durch Dünne und Fettmangel aus. Die Papillen der Lederhaut sind gering ausgebildet, ausgenommen am Lidrande, wo sie an Höhe und Ausbreitung zunehmen. Kleine Härchen und Haarbalgdrüsen, kleine Schweißdrüsen finden sich über die ganze Oberfläche zerstreut. In der Lederhaut sind Pigment- und Plasmazellen regelmäßig wahrzunehmen.

Das Augenlid der Japaner enthält sowohl vor als auch hinter dem M. orbicularis oculi mehr oder weniger Fettgewebe (Adachi 1906). Daß auch bei Europäern Fettgewebe im Augenlid vorkommen kann, zeigt die Fig. 259 im Anatom. Atlas von Toldt (Wien 1900).

An das Unterhautbindegewebe des Lides schließt sich einwärts die Pars palpebralis des M. orbicularis oculi an. Seine das Augenlid in Querrichtung durchziehenden Bündel setzen sich bis nahe zum Lidrande fort. Ein besonders starkes Bündel, Pars ciliaris (Riolani), besonders wirksam bei dem Anschluß der hinteren Lidkante an den Bulbus, erreicht sogar die hintere Lidkante; der größere Teil seiner Fasern liegt vor, der kleinere hinter den Ausführungsgängen der Talgdrüsen.

Hinter dem Muskel folgt im oberen Lide die Sehnenausbreitung des M. levator palpebrae superioris. Aus dem fächerförmig verbreiterten Muskel hervorgehend, setzt sich die breite dünne Sehne mit ihrem hinteren (unteren) kräftigeren Teil am oberen Rande und an der vorderen Fläche des Tarsus an. Ein schwächeres vorderes (oberes) Sehnenblatt zieht an der hinteren Fläche des M. orbicularis oculi bis zu den Haarbälgen der Cilien herunter, blättert sich auf, dringt zwischen den Bündeln des Orbicularis hindurch und inseriert in der Lidhaut (Fig. 423). Seitliche Sehnenbündel setzen sich medial unterhalb der Trochlea, lateral zwischen oberer und unterer Tränendrüse, am Knochen fest. Fig. 434.

Am unteren Lide ist ein besonderer Zurückzieher, der dem Levator des oberen Lides entsprechen würde, nicht vorhanden. Fascienblätter, welche vom M. rectus inferior und obliquus inferior ausgehen und sich mit dem Septum orbitale sowie dem Tarsus verbinden, geben zugleich dem Lide größeren Halt und wirken bei der Kontraktion jener Muskeln in gewissem Grade antagonistisch zum Orbicularis. Fig. 423.

In beiden Lidern sind ferner auch Ausbreitungen glatter Muskulatur vorhanden, die Mm. tarsales superior et inferior. Der obere Lidmuskel hängt mit der tarsalen Sehnenausbreitung des Levator palpebrae superioris zusammen, nimmt die hintere Fläche derselben ein und erstreckt sich vom vorderen Ende des Muskelfleisches des Levator bis zum Tarsus, an dem er inseriert. (Figg. 423, 434.) Der untere Lidmuskel liegt dicht unter der Konjunktiva und erstreckt sich vom Fornix conjunctivae zum Tarsalrande.

Hinter den genannten Lagen folgt nunmehr im Tarsalteil des Lides der Tarsus selbst, an dessen Hinterfläche die Conjunctiva palpebrarum straff und unverschieblich angeheftet ist. Im Orbitalteil des Lides dagegen verbindet lockeres subkonjunktivales Gewebe die Konjunktiva mit den äußeren Lagen. Ihre Oberfläche erscheint hier glatt, im Tarsalteil dagegen sammetartig infolge der Gegenwart zahlreicher Rinnen und Grübchen, die sich netzartig untereinander verbinden und dadurch das sogenannte Buchtensystem der Konjunktiva bilden, andererseits aber viele kleine Vorsprünge der Oberfläche bewirken und dadurch den Sammetkörper der Konjunktiva erzeugen. Nur der an die hintere Lidkante stoßende Ab-

schnitt der Konjunktiva ist wieder glatt, ungeachtet der großen Papillen dieser Zone; es werden hier aber die von ihnen erzeugten Unebenheiten durch das bedeckende Epithel völlig ausgeglichen.

Das Epithel der Konjunktiva ist am Lidrande und auch noch $^1/_2$—1 mm jenseits der hinteren Lidkante epidermisähnlich. Darauf verdünnt es sich und gestaltet sich zu einem geschichteten Zylinderepithel, welches am oberen Lid zweischichtig, am unteren drei- oder vierschichtig ist (Figg. 425, 426). Becherzellen (Cellulae calyciformes) finden sich in wechselnder Zahl.

Die bindegewebige Grundlage, d. i. die Lamina propria der Konjunktiva, besteht aus Bindegewebe, welches in einem großen Teil der tarsalen Konjunktiva retikuläre Beschaffenheit besitzt. Innerhalb desselben befinden sich Lymphzellen und Plasmazellen in wechselnder Menge.

Bei Japanern ist das Epithel der Conjunctiva palpebrarum in dem der Lidkante nahe liegenden Teil, seltener bis zur halben Höhe, pigmentiert. Auch beim Europäer kann das Epithel, wenn

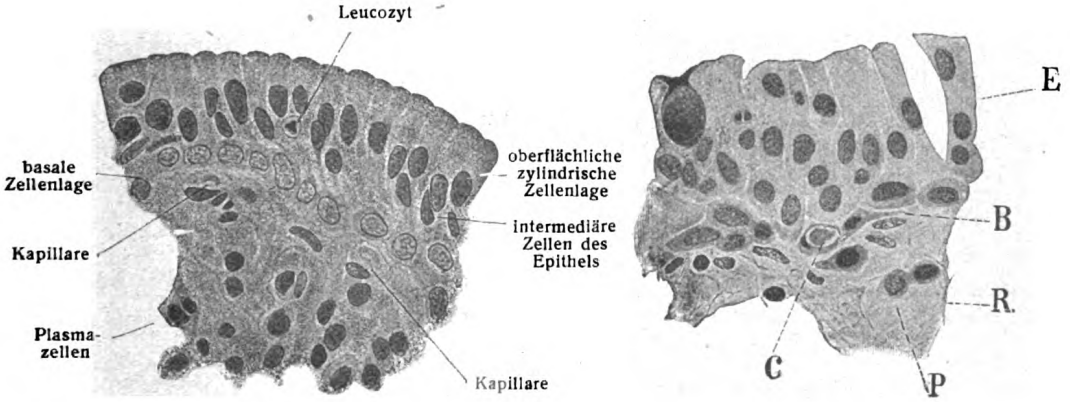

Fig. 425. Fig. 426.

Fig. 425. **Durchschnitt durch die Konjunktiva des oberen Lides;** obere Zone des Tarsalteils. (H. Virchow.

Fig. 426. **Durchschnitt durch die Konjunktiva des unteren Lides.** (H. Virchow.)
B Bindegewebszelle; *C* Kapillare; *E* Epithel; *P* Plasmazelle; *R* Retikulum.

auch äußerst schwach, pigmentiert sein (Adachi). Beim Neger ist Pigmentierung (Pröbsting) sehr ausgedehnt.

An Drüsen sind die Augenlider sehr reich. Im Hautteil des Lides sind vorhanden:

1. Glandulae sebaceae, Talgdrüsen, Haarbalgdrüsen. Sie sind die Begleiter der Haare, gehen von den Haarbälgen aus und kommen nur in kleinen Formen vor. Auch an den Cilien sind sie vorhanden.

2. Glandulae sudoriferae, Schweißdrüsen, kommen in geringer Zahl und Größe vor. Eine besondere Untergruppe bilden die:

2a. Glandulae ciliares (Molli), Mollsche Drüsen, modifizierte, einfacher gestaltete Knäueldrüsen des Lidrandes, die in die Haarbalghöhlen zu münden pflegen.

3. Glandulae tarsales (Meibomi) Figg. 423, 427.

Dies sind langgestreckte alveoläre Drüsen, welche innerhalb der Tarsalplatten der Lider liegen, fast deren ganze Höhe einnehmen und nahe der hinteren Lidkante mit feinen Poren münden. Im oberen Lide sind etwa 30, im unteren etwas weniger enthalten. Jede Tarsaldrüse besteht aus einem langen Ausführungsgang,

welcher senkrecht zum Lidrande zieht, und aus zahlreichen einfachen oder zusammengesetzten Alveolen, die dem Gange seitlich ansitzen, ohne die Dicke der Tarsalplatte zu überschreiten. Die Auskleidung der Drüsenbläschen besteht aus einem mehrschichtigen Epithel, dessen innere Zellen in fettiger Umwandlung begriffen sind. Die Tarsaldrüsen sind eigentümlich gestaltete Talgdrüsen und liefern ein fettiges Sekret, das Sebum palpebrale.

Die Konjunktiva enthält an Drüsen:

1. Becherzellen in wechselnder Zahl.

2. Epithelröhren (sogen. Henlesche Drüsen) der Konjunktiva sind zylindrische kurze Epitheleinstülpungen in die Propria der Conjunctiva tarsalis. Sie sind von zweischichtigem Epithel ausgekleidet, dessen obere Zellenlage zylindrisch, dessen untere niedrig oder abgeplattet ist. Die obere Schicht enthält bald mehr, bald weniger Schleimzellen.

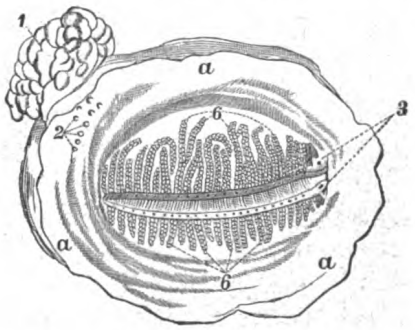

Fig. 427.
Die beiden Augenlider des linken Auges von der hinteren (Konjunktiva-) Fläche aus gesehen. *a, a, a* Konjunktiva des Orbitalteiles der Lider und des Fornix; 1 Tränendrüsen (obere und untere Tränendrüse nicht gesondert dargestellt); 2 Mündungen der feinen Ausführungsgänge der Tränendrüsen, schematisiert; 3 Puncta lacrimalia; 6 Meibomsche Drüsen beider Augenlider.

3. Glandulae tarsales tubulosae, tarsale Tränendrüsen (H. Virchow), sind kleine Drüsen, welche zwischen den Fundi der Meibomschen Drüsen und dem orbitalen Rande der Tarsalplatten, in dem Gewebe der letzteren liegen; ihr Bau gleicht dem der Tränendrüse. Sie besitzen tubuläre, von einschichtigem zylindrischen Epithel ausgekleidete Endkammern.

4. Glandulae lacrimales accessoriae, Krausesche Drüsen (8—20). Ihr Vorkommen ist auf den Fornix sup. et inf. der Konjunktiva beschränkt. Sie liegen in kleinen Häufchen beisammen, haben denselben Bau wie die Tränendrüsen und sondern wahrscheinlich Tränenflüssigkeit ab.

Das subkonjunktivale Bindegewebe hat lymphoiden Charakter. Vereinzelt kommen Lymphknötchen, Noduli lymphatici conjunctivales, vor.

Bei Tieren, besonders bei Wiederkäuern, ist das Vorkommen von Lymphknötchen eine normale Erscheinung. Von ihnen gelieferte Lymphzellen wandern beständig durch das konjunktivale Epithel in den Konjunktivalsack. Auch bei dem Menschen werden in der Mehrzahl der Fälle konjunktivale Lymphknötchen gefunden. Sie haben im Fornix ihre Lage und sind in bogigen Linien angeordnet (Henle, Stöhr). In einem Falle waren 30 kleine Knötchen zu zählen. Auch abgesehen von besonderen Lymphknötchen liefert die diffuse Infiltration beständig Wanderzellen für den Konjunktivalsack.

Adachi, B., Mikroskopische Untersuchungen über die Augenlider der Affen und des Menschen (insbesondere der Japaner), Mitteilungen der med. Fakultät Tokyo 1906. — Virchow, H., Mikroskop. Anatomie der äußeren Augenhaut und des Lidapparates in Graefe-Saemisch, Handbuch der Augenheilkunde, Lpz. 1910. — Derselbe, Über das Konjunktivalepithel des Menschen. Arch. mikr. Anat., 78. Bd., 1911. — Delessert u. Loewenthal, Quelques recherches sur les glandes de Henle etc. Revue medicale de la Suisse romande 1910.

Plica semilunaris conjunctivae. Figg. 421, 422, 428.

Über den Bau der Plica semilunaris ist zu erwähnen, daß am Grunde der Plica in manchen Fällen ein kleines Blättchen hyalinen Knorpels vorkommt. Dies

ist das Homologon einer ansehnlichen Knorpelplatte, welche bei verschiedenen Säugetieren dem dritten Lide zur Stütze dient. Eine kleine traubenförmige Drüse, die am Grunde der Falte beim Menschen mehrfach beobachtet worden ist, wurde als Rudiment einer Harderschen Drüse gedeutet.

Das Knorpelstück am Grunde der Plica scheint bei Affen nie zu fehlen. Giacomini fand es bei Weißen in 0,73 Proz.; bei Farbigen in 75 Proz.; bei Japanern ist es nach Adachi in 20 Proz. vorhanden; Bartels (Arch. mikr. Anat., 78. Bd., 1911) fand es bei 25 Südafrikanern 12 mal.

Caruncula lacrimalis. *Figg. 421, 422, 428.*

Sie gleicht im Epithel ihrer Abhänge dem Epithel der Conjunctiva palpebrarum; auf dem Gipfel ist das Epithel reicher geschichtet und mit Gruppen von Schleimzellen versehen. Das subkutane Gewebe enthält Fettträubchen. Der Gipfel kann kleine Härchen tragen; um so ansehnlicher sind, auch wenn die Härchen fehlen, die Talgdrüsen. Auch modifizierte Knäueldrüsen und kleine Drüsen vom Bau der Glandulae lacrimales accessoriae kommen vor.

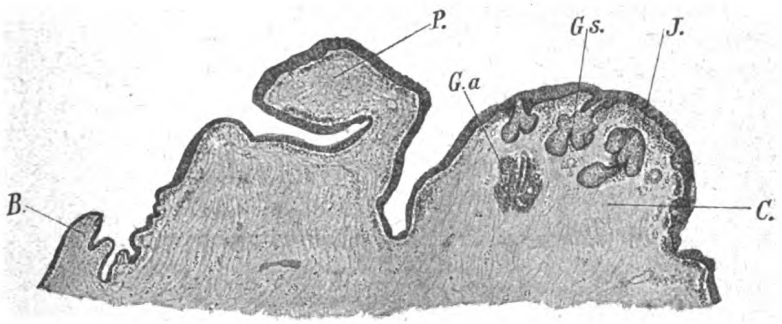

Fig. 428.

Plica semilunaris und Caruncula lacrimalis einer Frau horizontal durchschnitten. (Nach H. Virchow.)
B Conjunctiva bulbi; *P* Plica semilunaris; *Ga* tubuläre Drüse; *Gs* Talgdrüse; *J* lymphoide Infiltration; *C* Caruncula lacrimalis.

Conjunctiva bulbi. *Figg. 386, 387, 423.*

Sie ist durch lockeres, an elastischen Fasern reiches Bindegewebe verschieblich an die Sklera befestigt. Papillen fehlen. Am Rande der Hornhaut angelangt, schiebt sich zwischen das Epithel und die Substantia propria corneae eine Schicht lockeren Bindegewebes ein, welche mit dem Beginn der vorderen Grundhaut ihr Ende findet (Fig. 387). Die Breite dieses Wulstes beträgt oben und unten $1—1^1/_2$, seitlich nur $^1/_2—1$ mm. Innerhalb desselben hat das S. 442 erwähnte wichtige Randschlingennetz der Cornea seine Lage; hier ist ferner ein günstiger Ort zur Auffindung der konjunktivalen Endkolben (W. Krause).

Das Epithel der Conjunctiva bulbi ist von dem der Lider durch größere Dicke und größere Schichtenzahl ausgezeichnet. Es ähnelt in seinem Bau bereits dem Epithel der Cornea und geht unter allmählicher Verdünnung ununterbrochen in dasselbe über.

Bei den farbigen Rassen enthält das Epithel mehr oder weniger Pigment (Fischer). Bei Europäern habe ich (Kopsch) in ungefähr ein Drittel der untersuchten Fälle ebenfalls eine Pigmentierung nachweisen können. Über die Pigmentation im Auge verschiedener Menschenrassen hat Hauschild (Zeitschr. Morph. u. Anthrop., 12. Bd., 1909) zusammenfassend berichtet.

Gefäße und Nerven der Augenlider.

Der N. lacrimalis liefert stets auch Zweige für das obere und untere Lid. Am oberen Lide überkreuzen die Lacrimaliszweige die lateralen Lidzweige des N. supra-

orbitalis, so daß eine gewisse Zone des Lides von 2 Nerven zugleich versorgt wird. Es dringen ferner am medialen Lidwinkel Zweige des N. infraorbitalis in das obere Augenlid ein.

Auch der N. zygomaticofacialis ist wesentlich an der Innervation des Lides beteiligt. Die Nn. supra- und infratrochlearis geben am medialen Augenwinkel Zweige für den medialen Teil des oberen und unteren Lides ab.

Im Lidrande befinden sich zahlreiche Endkolben in Papillen. In der Pars tarsalis sind sie in deren Falten enthalten, in der Pars orbitalis in der Lamina propria mucosae. Überall liegen die Körperchen oberflächlich. Ihre Form ist rund oder oval. Ebensolche Endkolben kommen im Gefäßbezirk der Hornhaut, in der Conjunctiva bulbi vor. Ein anderer Teil der markhaltigen sensiblen Nervenfasern endigt nicht in Endkolben, sondern frei im Epithel. Auch marklose Fasern kommen in der Konjunktiva vor; sie treten zu den Meibomschen Drüsen und zu den Blutgefäßen.

A. S. Dogiel, Die Nervenendigungen am Lidrande und in der Conjunctiva palpebrarum des Menschen. Arch. f. mikr. Anat., Bd. 44, 1894.

Lymphbahnen siehe Abt. III, Figg. 370, 375.

2. Tränenapparat, Apparatus lacrimalis.

Der Tränenapparat besteht aus der die Tränenflüssigkeit, Lacrimae, absondernden Tränendrüse und den für die Weiterleitung bestimmten Abzugskanälen. Die Tränendrüse liegt in der Fossa glandulae lacrimalis des Stirnbeins. Die Abzugskanäle bestehen aus zwei sehr verschiedenen Abteilungen. Die eine, die Tränen von den Ausführungsgängen zunächst aufnehmende laterale Abteilung, ist der Konjunktivalsack und zwar das Gewölbe desselben. Durch letzteres werden die Tränen von der Gegend der Tränendrüse zum medialen Augenwinkel übergeleitet. Die zweite, mediale Abteilung beginnt mit den Tränenpunkten. Sie saugen die in den Tränensee des medialen Augenwinkels geführte Flüssigkeit auf; durch die Tränenkanälchen gelangt sie in den Tränensack; der letztere aber ist der obere Abschnitt des Tränennasenganges, welcher im unteren Nasengange mündet. Fig. 429.

In den unteren Nasengang fließen also die Tränen ab, so viel davon durch die Tränenpunkte aufgesaugt werden kann. Bei heftiger Absonderung vermag der zweite, mit den Tränenpunkten beginnende Abschnitt des Abzugskanals die Tränen nicht mehr zu fassen; sie stürzen daher aus der Lidspalte hervor. Die Tränenflüssigkeit dient in erster Linie zur Waschung des Konjunktivalsackes und der Hornhaut.

a) Die Tränendrüse, Glandula lacrimalis. Figg. 429, 431, 434.

Die Tränendrüse wird durch die sehnige Ausbreitung des M. levator palpebrae superioris unvollständig in zwei ungleich große Teile geschieden:

a) eine größere kompaktere obere: die obere Tränendrüse, Glandula lacrimalis superior, und

b) eine aus locker zusammengefügten Läppchen gebildete untere Tränendrüse, Glandula lacrimalis inferior, welche unmittelbar über dem Fornix conjunctivae gelegen ist.

Die obere Tränendrüse besitzt eine obere konvexe und eine untere konkave Fläche, einen vorderen, dem Margo supraorbitalis entsprechenden und einen hinteren, die Grenze des 1. und 2. Viertels der Länge der Orbita erreichenden

Rand. In querer Richtung ist sie ausgedehnter als in sagittaler und mißt in ersterer 20, in letzterer 12 mm.

Die untere Tränendrüse besitzt lockerer geordnete Läppchen, welche über dem lateralen Rande des Konjunktivalgewölbes gelegen sind und bis zum lateralen Augenwinkel herabreichen. Während die obere Tränendrüse sich hinter dem oberen Augenhöhlenrande verbirgt, ragt die untere unter ihm hervor; sie ist dem oberen Rande des Tarsus superior parallel und von ihm durch einen Zwischenraum von 4—5 mm getrennt.

Die obere Tränendrüse besitzt 3—5 Ausführungsgänge, Ductuli excretorii (glandulae lacrimalis), welche zwischen den Läppchen der unteren Drüse zum Fornix conjunctivae gelangen und hier, 4—5 mm vom Tarsalrande entfernt, in unregelmäßigen Abständen voneinander münden. Der am weitesten lateral gelegene Ductulus excretorius hat das größte Kaliber (0,45 mm) und liegt in der Sagittalebene des äußeren Augenwinkels. Während ihres Verlaufes durch die untere Drüse nehmen die Gänge der oberen zahlreiche kleine Gänge der Läppchen der unteren Drüse auf. Letztere hat außerdem noch 3—9 besondere Ausführungsgänge, die sich unregelmäßig, besonders aber medial neben denjenigen der oberen Drüse verteilen.

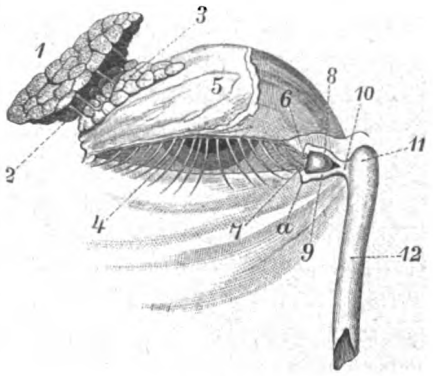

Fig. 429.

Tränenapparat.

1 obere Tränendrüse; 2 deren Ausführungsgänge; 3 Läppchen der unteren Tränendrüse; 4 Lidspalte; 5 oberes Lid, teilweise von Haut entblößt; 6, 7 Tränenpunkte; 8, 9 Tränenkanälchen; *a* Ampulle des unteren Tränenkanälchens; 10 Sammelrohr; 11 Tränensack; 12 Tränennasengang mit unterer Mündung.

Zu den Tränendrüsen gehören ferner noch die Glandulae lacrimales accessoriae und die Glandulae tarsales tubulosae; sie haben mit den vorhergehend beschriebenen nicht allein die gleiche entwicklungsgeschichtliche Grundlage, sondern auch den gleichen Bau. Siehe über beide oben S. 494.

Der feinere Bau der Tränendrüse ähnelt sehr demjenigen der Parotis. (Fig. 399.) Sie ist eine zusammengesetzte tubuläre Drüse, deren Ausführungsgänge mit einem zweischichtigen zylindrischen Epithel ausgekleidet sind. Die Ausführungsgänge setzen sich in lange Schaltstücke fort, d. i. enge, mit niedrigem Epithel bedeckte Gänge. An letztere schließen sich die absondernden dickwandigen Tubuli lacrimales, welche mit Eiweißdrüsenzellen ausgekleidet sind. Letztere sind granulierte zylindrische Zellen, welche nach längerer Absonderung kleiner, körniger, trüber werden und ihre scharfen Grenzen verlieren (Heidenhain, Reichel). Die Basalmembran ist mit sternförmigen, anastomisierenden, kernführenden Verdickungen versehen, welche eine Art Korbgerüst bilden; die Maschenräume desselben werden von den dünnen Stellen der Basalmembran vollständig ausgefüllt. Das in den Ausführungsgängen der Speicheldrüsen so auffallende Stäbchenepithel fehlt hier gänzlich. In der Parotis schließen sich an die secernierenden Tubuli zunächst Schaltstücke mit niedrigem Epithel an, darauf ein Abschnitt mit Stäbchenepithel, endlich gewöhnliches Zylinderepithel; in den Tränendrüsen aber folgt auf lange Schaltstücke sofort das erwähnte Zylinderepithel. Die bindegewebige

Grundlage der größeren Ausführungsgänge besteht aus äußeren zirkulären und inneren longitudinalen Fasern; Muskelfasern fehlen.

Die Nerven der Tränendrüse sind größtenteils marklos. Auf der Basalmembran der Drüsenschläuche bilden sie ein Geflecht, von welchem sehr feine Ästchen und Fäden ausgehen, welche die Membran durchbohren und ein Überzellennetz bilden. Von diesem dringen Fäden zwischen die Tränenzellen und bilden ein Zwischenzellennetz, so daß also eine sehr innige Berührung der Nerven mit den Drüsenzellen vorhanden ist. (A. S. Dogiel, Nerven der Tränendrüse. Arch. f. mikr. Anat., 42. Bd., 1893.)

***b) Tränenkanälchen,** Ductus lacrimales. Fig. 429.*

Der Verlauf der beiden Tränenkanälchen entspricht wesentlich der Richtung der beiden Lidränder; sie ziehen konvergierend nasalwärts. Die Einmündung in den Tränensack geschieht entweder durch ein kurzes gemeinsames Sammelrohr von 0,8—2,2 mm Länge, zu welchem sich die medialen Enden der Tränenkanälchen verbinden, oder sie erfolgt getrennt in einer kleinen lateralen Ausbuchtung des Tränensackes, dem Sinus sacci lacrimalis superior (Maieri), der nichts anderes ist als ein weites kurzes Sammelrohr. Dieser Sinus liegt hinter dem Lig. palpebrale mediale, unterhalb der Kuppel des Saccus lacrimalis. Fig. 429.

Die Anfangsstücke der Tränenkanälchen haben eigentümlicherweise vertikalen Verlauf: das obere zieht abwärts, das untere aufwärts. Vertikaler und horizontaler Schenkel gehen darauf beim Erwachsenen bogig ineinander über, während bei Embryonen eine scharfe Knickung beide Teile trennt. Der vertikale Schenkel führt den Namen Pars papillaris des Tränenkanälchens. Die Pars papillaris beginnt im Punctum lacrimale mit weiter Mündung und verengert sich darauf bedeutend, ist also trichterförmig gestaltet. Jenseits der Trichterenge, Angustiae, an der Vereinigungsstelle beider Schenkel, folgt eine ansehnliche Erweiterung mit Divertikelbildung an der konvexen Seite, die Ampulla ductus lacrimalis, welche 1 mm Weite besitzt. Der nun folgende horizontale Schenkel von 6—7 mm Länge verengert sich allmählich bis zur Einmündung in den Sinus auf 0,3 mm. Die Entfernung der unteren Tränenpapille vom medialen Augenwinkel beträgt 6,5, die der oberen nur 6 mm; das untere Tränenkanälchen ist etwas länger. Bei geschlossenen Lidern befindet sich die untere Papille lateral von der oberen. Die Spitze beider Papillen ist etwas nach hinten gerichtet, die der oberen zugleich abwärts, die der unteren aufwärts.

Das Epithel der Tränenkanälchen ist geschichtetes Plattenepithel von 120 μ Dicke und 10—12 Zellenlagen; die untere hat zylindrische, die oberen haben abgeplattete Zellen. Die Lamina propria besteht aus Bindegewebe mit reichlichen, vorwiegend zirkulären elastischen Fasernetzen. Zwischen Epithel und Propria liegt eine fein gezähnelte Basalhaut. Die Propria der Pars papillaris ist dichter und stimmt mit dem tarsalen Gewebe überein, mit welchem sie zusammenhängt. Die Propria ist im horizontalen Schenkel des Kanälchens von längsverlaufenden oder spiralig ziehenden quergestreiften Muskelbündeln begleitet, im vertikalen dagegen von zirkulären; beides sind Teile des M. orbicularis. Die Muskulatur der Umgebung der Tränenkanälchen ist ein Teil desjenigen Abschnitts des M. orbicularis oculi, welcher in wechselnder Stärke von der Crista lacrimalis posterior und

hinter derselben am Tränenbein in zwei Schichten entspringt (Krebiehl) und als Pars lacrimalis des M. orbicularis oculi (Hornerscher Muskel) bezeichnet wird (siehe Abt. III, Fig. 76).

c) Der Tränensack, Saccus lacrimalis, und der Tränennasengang, Ductus nasolacrimalis.

Der Tränensack, Saccus lacrimalis, liegt in der Fossa sacci lacrimalis der Orbita, welche von einem dünneren Blatte der Periorbita (Periost) ausgekleidet wird, während ein stärkeres Blatt zwischen der Crista lacrimalis anterior und posterior sich ausspannt, so daß die Fossa sacci lacrimalis von der Orbita aus ohne weiteres gar nicht gesehen wird.

Mit dieser fibrösen Auskleidung der Fossa sacci lacrimalis ist die Schleimhaut des Tränensackes meist nur durch lockeres Bindegewebe verbunden. Die von der Periorbita umschlossene Fossa sacci lacrimalis ist etwa 15 mm lang, 7 mm tief, 4—5 mm breit. Die Form des Tränensackes entspricht der Form der Fossa sacci lacrimalis und verjüngt sich an beiden Enden, besonders am oberen, welches den Namen Fornix sacci lacrimalis führt. Das obere Ende des Sackes ragt etwas über das Lig. palpebrale mediale hinaus, welches den Sack und seine fibröse Decke kreuzt und zum Teil von letzterer entspringt. Über den M. sacci lacrimalis s. Tränenkanälchen.

Die innere Oberfläche der Schleimhaut des Tränensackes zeigt individuell wechselnde Ausbuchtungen und Faltenbildungen. Der wichtigsten Ausbuchtung, Sinus sacci lacrimalis superior (Maieri), wurde schon bei den Tränenkanälchen gedacht. Auch am unteren Ende kommt zuweilen eine lateral vorwärts gerichtete Ausbuchtung vor, Sinus sacci lacrimalis inferior (Arlti).

Von Schleimhautfalten ist insbesondere ein Ringwulst zu erwähnen, welcher die Mündung des Sinus Maieri mehr oder weniger vollständig umgibt: Valvula lacrimalis superior (Merkeli). Zuweilen ist auch am unteren Ende des Tränensackes eine kleine Falte vorhanden, Valvula lacrimalis inferior (Krausei). Auch zwischen beiden Falten können Faltenspuren vorkommen, welche mit der Valvula Krausei von Hyrtl als Teile einer Spiralfalte gedeutet wurden. Zuweilen werden Schleimhauttrabekel gefunden, welche frei von einer Wand zur anderen ziehen.

Der Tränennasengang, Ductus nasolacrimalis, überragt den knöchernen Canalis nasolacrimalis unten verschieden weit, indem seine mediale Wand auf eine längere Strecke hin von der Nasenschleimhaut gedeckt werden kann. Die Länge des Ductus ist darum individuell beträchtlich verschieden und schwankt zwischen 12 und 24 mm. Die Mündung befindet sich im unteren Nasengange, 30—35 mm hinter dem hinteren Rande des äußeren Nasenloches.

Erfolgt die Mündung in der Höhe derjenigen des knöchernen Kanals, so kann sie weit und scharfrandig sein; erfolgt sie tiefer, so stellt sie in der Regel einen vertikalen Schlitz dar. Das untere Ende des Ganges kann blind endigen, dagegen eine seitliche Öffnung vorkommen; oder es sind beiderlei Öffnungen vorhanden. Unterhalb der Mündung zieht sich nicht selten noch auf längere Strecken eine Schleimhautfurche fort. Das die Mündung medial deckende Schleimhautblatt hat, wenn es ansehnlich entwickelt ist, den Namen Plica lacrimalis (Hasneri). Bei der Exspiration schließt sich die Klappe, durch die Inspiration wird sie geöffnet.

Während die Schleimhaut des Tränensackes nur locker an das Periost geheftet wird, ist die Verbindung des Ductus nasolacrimalis mit dem Periost inniger; doch sind beide Wände durch ein dichtes Venengeflecht voneinander getrennt, welches eine Fortsetzung des Venengeflechts der unteren Muschel darstellt.

Die Schleimhaut wird in ihrem bindegewebigen Teil sowohl im Saccus als im Ductus nasolacrimalis in wechselnd ausgedehnter Weise von retikulärem Bindegewebe mit vielen Lymphzellen gebildet. Vom Tränensack bis zur Mündung ist

das Epithel ein hohes zylindrisches, welches Ersatzzellen zwischen seinen Basen besitzt und zum Teil Flimmerhaare trägt. Becherzellen sind ein häufiges Vorkommnis. Im unteren Teil des Ductus nasolacrimalis sind Schleimdrüsen vorhanden; im oberen Teil ist ihr Vorkommen individuell verschieden.

Über die Drüsen im Tränensack s. Werncke, Ätiologie der Dakryocystitis, Dorpat 1900.

3. Bewegungsapparat des Bulbus und der Lider. Figg. 423, 430—435.

Die Bewegung des Augapfels in der Orbita wird durch eine Gruppe von Muskeln ausgeführt, welche ihrer Verlaufsrichtung gemäß eingeteilt werden in gerade und in schräge. Gerade Augenmuskeln, Musculi recti, sind vier; schräge, Musculi obliqui, sind zwei vorhanden.

Die Bewegung des Bulbus erfolgt in Richtungen, welche sich um die sagittale, die quere und die vertikale Axe des Augapfels drehen. Der Bewegung in jeder dieser Richtung dienen je zwei Muskeln, welche sich an zwei entsprechenden, aber entgegengesetzten Punkten des Auges ansetzen. Natürlicherweise gestattet diese Anordnung auch Zwischenbewegungen mannigfaltiger Art. Alle Bewegungen aber erfüllen in erster Linie die Aufgabe, den Endpunkt der Sehaxe in der Retina so einzustellen, daß das von den sichtbaren Gegenständen zu entwerfende Bild auf der Retina am reinsten und klarsten sich ausprägen kann. Jene Muskeln verändern daher die Stellung des Augapfels in der Weise, daß die Vorderfläche der Hornhaut und die Pupille nach dem zu betrachtenden Gegenstande hingewendet werden.

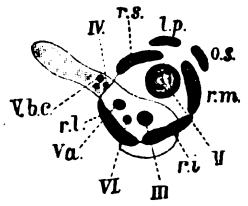

Fig. 430.

Schema der Verteilung der Ursprünge der Augenmuskeln im Hintergrunde der rechten Orbita (von vorn gesehen.) Die Umrisse der Fissura orbitalis superior und der Öffnung des Canalis opticus sind angedeutet; letztere umschließt den Sehnerven *II*, erstere zerfällt in drei Abschnitte: 1. einen oberen, lateralen (schraffiert) mit der Durchtrittsstelle des N. trochlearis *(IV)*, des N. lacrimalis und N. frontalis *(V.b.c.)* hart am äußeren Umfange des Augenmuskelkegels; 2. einen mittleren, innerhalb des Augenmuskelkegels gelegenen mit den eintretenden Nerven; N. nasociliaris *(V.a)*, N. oculomotorius *(III)* und N. abducens *(VI)*; 3. einen unteren, wieder außerhalb des Augenmuskelkegels gelegenen Abschnitt; *l.p.* M. levator palpebrae superioris; *o.s.* M. obliquus oculi superior; *r.s.* M. rectus oculi superior; *r.m.* M. rectus oculi medialis; *r.i.* M. rectus oculi inferior; *r.l.* M. rectus oculi lateralis.

Die Orbita enthält außer diesen am Augapfel angreifenden Muskeln noch einen anderen, welcher zur Hebung des oberen Augenlides bestimmt ist und in diesem seine Insertion findet; es ist dies der M. levator palpebrae superioris.

Die Augenlider sind ferner mit der Pars palpebralis des M. orbicularis oculi ausgestattet, deren Tätigkeit die Lidspalte schließt. Sie enthalten endlich eine Schicht glatter Muskulatur, den M. tarsalis superior und inferior. An dieser Stelle hat auch einer Ausbreitung glatter Muskulatur Erwähnung zu geschehen, die den Namen M. orbitalis führt und die Fissura orbitalis inferior schließen hilft.

a) Die Muskeln des Augapfels, Musculi oculi.

1. Mm. recti oculi. Figg. 431, 432, 435.

Die vier geraden Augenmuskeln sind in der Art um den Sehnerven und den Augapfel gruppiert, daß je einer an der oberen, M. rectus sup., und unteren, M. rectus inf., an der medialen, M. rectus medialis, und lateralen Seite, M. rectus lat., verläuft. Sie ziehen von der Spitze der Orbita in der Umgebung des Sehnerven nach vorn und erreichen den Augapfel vor dem Äquator. Ihre Länge beträgt ca. 4 cm.

Am schwersten von ihnen ist der Rectus medialis (0,747 g); doch kann er vom Rectus lateralis übertroffen werden. Der schwächste, aber längste, ist der Rectus superior. Die vier geraden Augenmuskeln umschreiben durch ihre Richtung einen Kegel, dessen Basis dem Augapfel, dessen Spitze der Spitze der Orbita entspricht; sie bilden, wie man sich ausdrückt, den Hauptbestandteil des Augenmuskelkegels, an dessen Vervollständigung noch der M. levator palpebrae superioris und der Obliquus superior teilnehmen.

Die vier geraden Augenmuskeln entspringen mit kurzen Sehnen an der Spitze der Orbita, in der Umgebung des Foramen opticum und des angrenzenden Teiles der Fissura orbitalis superior. Über das Lageverhältnis der einzelnen Sehnen zu ihrer Umgebung gibt Fig. 430 Aufschluß, welche besonders auch deutlich macht, daß der Rectus lateralis und inferior teils von den Rändern der Fissur entspringen, teils von einem Sehnenblatt, welches die Fissur überbrückt. Der Rectus superior und medialis, der Levator palpebrae superioris und Obliquus superior entspringen dorsal von der Fissur; der Rectus superior und Levator palpebrae zugleich dorsal vom Foramen opticum, der Rectus medialis und Obliquus superior nasal von demselben. Letztere beiden Muskeln hängen durch ihre Ursprungssehnen auch mit der duralen Sehnervenscheide zusammen. Im übrigen umgeben die Sehnenursprünge der geraden Augenmuskeln den Sehnerven ringförmig, doch so, daß der letztere eine exzentrische Lage einnimmt und dorso-medial gelegen ist. Die gemeinsame Bindegewebsmasse, von welcher die Sehnen ausgehen, führt den Namen Sehnenring, Anulus tendineus communis (Zinni). Der Rectus lateralis entspringt in der Regel mit zwei sehnigen Schenkeln, einem größeren unteren vom Sehnenringe, einem schwächeren oberen von der unteren Wurzel der Ala parva. Zwischen beiden Schenkeln befindet sich ein Loch, durch welches der III., VI. und der Ramus nasociliaris des V. Hirnnerven ihren Weg zur Peripherie nehmen. Fig. 432.

Von ihren Ursprungsstellen ziehen die Recti nach vorn zu ihrer vor dem Äquator des Augapfels gelegenen Insertionszone. Der Übergang des Muskelfleisches in die Endsehnen erfolgt in 4—8 mm Entfernung von der Ansatzstelle. Die Sehnenfasern verweben sich innig mit den fibrösen Bündeln der Sklera und treten auch in deren Inneres ein. Die Ansatzstellen sind vom Hornhautrand 7—8 mm entfernt. Am breitesten ist die Sehne des Rectus medialis, am weitesten stehen voneinander ab die Sehnen des Rectus medialis und superior; am meisten benachbart sind die Sehnen des Rectus superior und lateralis. Die Sklera erfährt infolge der Verwebung der Sehnen eine beträchtliche vordere Verdickung.

Die bindegewebigen Scheiden der Augenmuskeln stehen mit einer Fascie in Verbindung, die schon oben erwähnt wurde, mit der Fascia bulbi. Sie stehen aber auch mit der Periorbita und dem Fornix conjunctivae, zwei von ihnen auch noch mit der Orbitalwand durch Faserstränge in Verbindung, welche den Namen Fascienzipfel, Lacerti fibrosi, erhalten haben. Eine solche Insertionsstelle ist die Gegend der Sutura zygomaticofrontalis; eine andere liegt unterhalb der Trochlea; ihnen entspricht ein lateraler und ein medialer Fascienzipfel. Durch die vereinigten medialen und lateralen Fascienzipfel wird der Bulbus in seiner Lage gesichert und vor allzu großen Bewegungen geschützt. Die zum Fornix conjunctivae ziehenden Fascienzipfel wirken ebenso wie die Spannmuskeln der Gelenkkapseln und bewahren die Konjunktiva vor Einklemmungen. Der Rectus superior geht zugleich bindegewebige Verbindungen mit dem Levator

palpebrae sup. ein, so daß eine Hebung des Blickes zugleich auch das Augenlid heben hilft. Von der Scheide des Rectus inferior zieht ein ansehnliches Bündel zum unteren Lide. Dem zum Tarsus ziehenden Teile dieses Bündels sind glatte Muskelfasern eingewebt. Diese Muskelplatte ist der glatte M. tarsalis inferior, während der M. tarsalis superior der Endsehne des Levator palpebrae superioris folgt.

2. Mm. obliqui.

1. M. obliquus superior. Figg. 430, 431, 434, 435.

Er entspringt außerhalb des Sehnenringes der Recti, vor und medial vom Foramen opticum, von der Periorbita und der Durascheide des Sehnerven. Er zieht über dem Rectus medialis im oberen medialen Winkel der Orbita vorwärts, wird in der Nähe der Fovea trochlearis sehnig, gelangt zur Rolle, Trochlea, durchzieht sie mit runder Sehne und wendet sich darauf unter spitzem Winkel rückwärts und lateralwärts zum Augapfel. Die abgeplattete und verbreiterte Sehne erreicht den Augapfel, indem sie zwischen diesem und dem Rectus superior eindringt, auf der oberen Hälfte, hinter dem Äquator, 18 mm vom Hornhautrande entfernt. Die Sehne hat jenseits der Trochlea eine Länge von 19,5 mm; die Ansatzlinie ist schief gestellt.

Die Trochlea ist ein hyaliner, halbrinnenförmig gehöhlter Knorpel von etwa 6 mm Länge und 4 mm Breite, welcher durch kurze Faserzüge, Lig. suspensorium trochleae, an der Fovea (oder an der Spina) trochlearis sowie am Periost des Margo supraorbitalis befestigt wird. In die Rinne des Knorpels tritt von hinten die Obliquussehne und verläßt sie in abgelenkter Richtung. Weder die Trochlea noch die sie verlassende Sehne haben eine synoviale Auskleidung; es ist nur leicht verschiebliches Bindegewebe zwischen Sehne und Rolle vorhanden (Schwalbe). Jenseits der Rolle wird die Sehne von einer besonders starken bindegewebigen Scheide umgeben.

2. M. obliquus inferior. Figg. 432, 434.

Er nimmt von der Orbitalplatte des Oberkieferbeines, am Margo infraorbitalis, lateral vom unteren Ende der Crista lacrimalis des Tränenbeines seinen Ursprung. Der Muskelbauch wendet sich zwischen dem Boden der Orbita und dem Rectus inferior bogenförmig lateralwärts sowie aufwärts und gelangt zur lateralen Seite des Augapfels. Seine platte Sehne setzt sich ebenfalls hinter dem Äquator an der Sklera fest.

b) Muskeln der Augenlider.

1. und 2. M. levator palpebrae superioris; M. tarsalis superior et inferior. Figg. 423, 431—434.

Der Heber des oberen Lides entspringt kurzsehnig vom oberen Umfange des Foramen opticum und von der Durascheide des Sehnerven, hängt mit der Ursprungssehne des Rectus superior zusammen, liegt aber jenseits des gemeinsamen Sehnenringes. Mit seinem schmalen dünnen Muskelbauche zieht er unter dem Dach der Orbita, unter dem N. frontalis und über dem Rectus superior nach vorn und geht in der Gegend des Margo supraorbitalis in eine gelblich-weiße sehnige Ausbreitung über. Diese Sehnenplatte spaltet sich in zwei Schichten, eine obere (vordere) und eine untere (hintere) (Figg. 423, 432). Die obere zieht zwischen M. orbicularis oculi und Tarsus sup. bis zu den Cilien herunter und entsendet dabei zahlreiche Züge, welche zwischen den Bündeln des M. orbicularis oculi

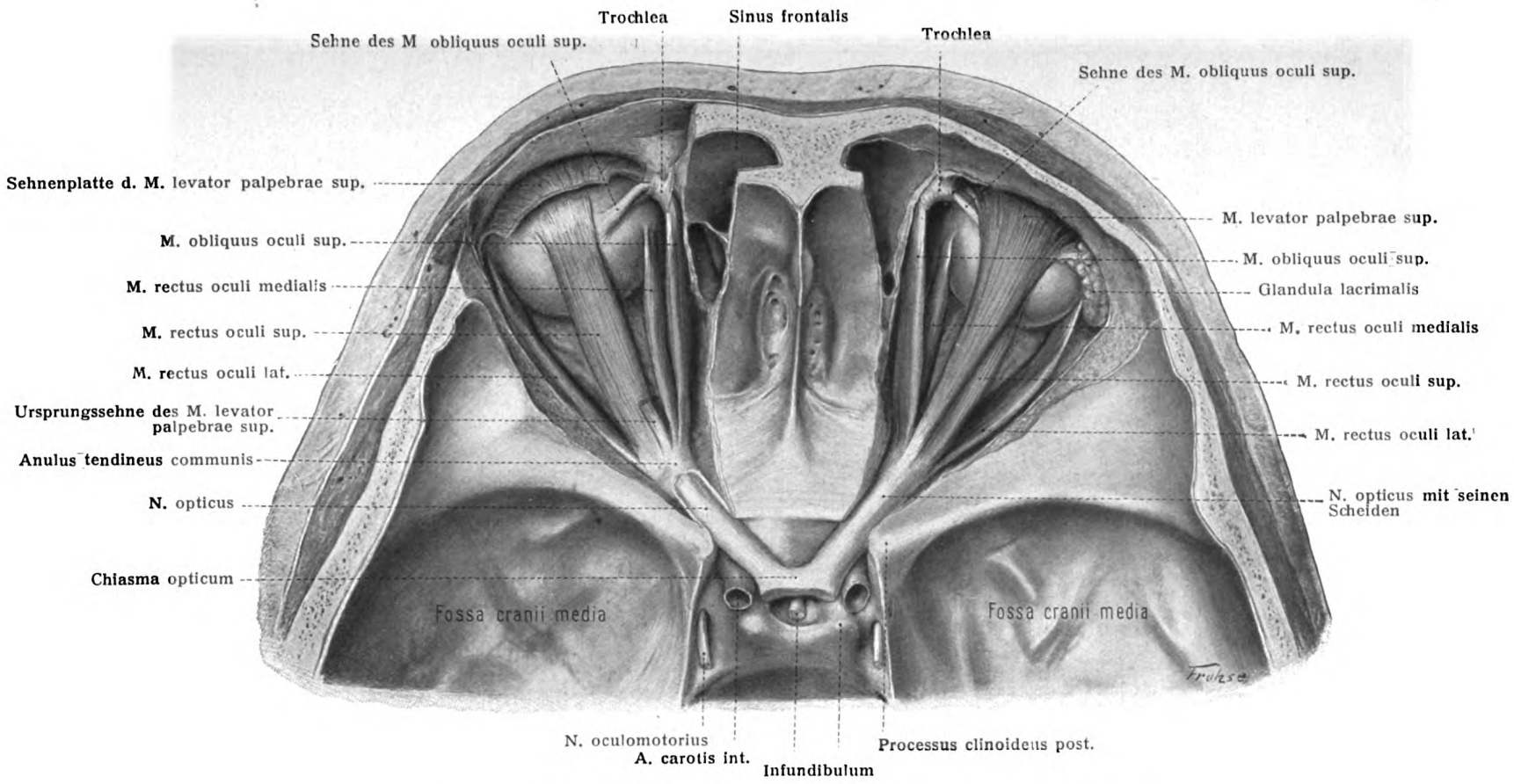

Fig. 431. Muskeln der beiden Augenhöhlen von oben dargestellt ($^1/_1$).
Links ist ein mittleres Stück des M. levator palpebrae sup. weggeschnitten.

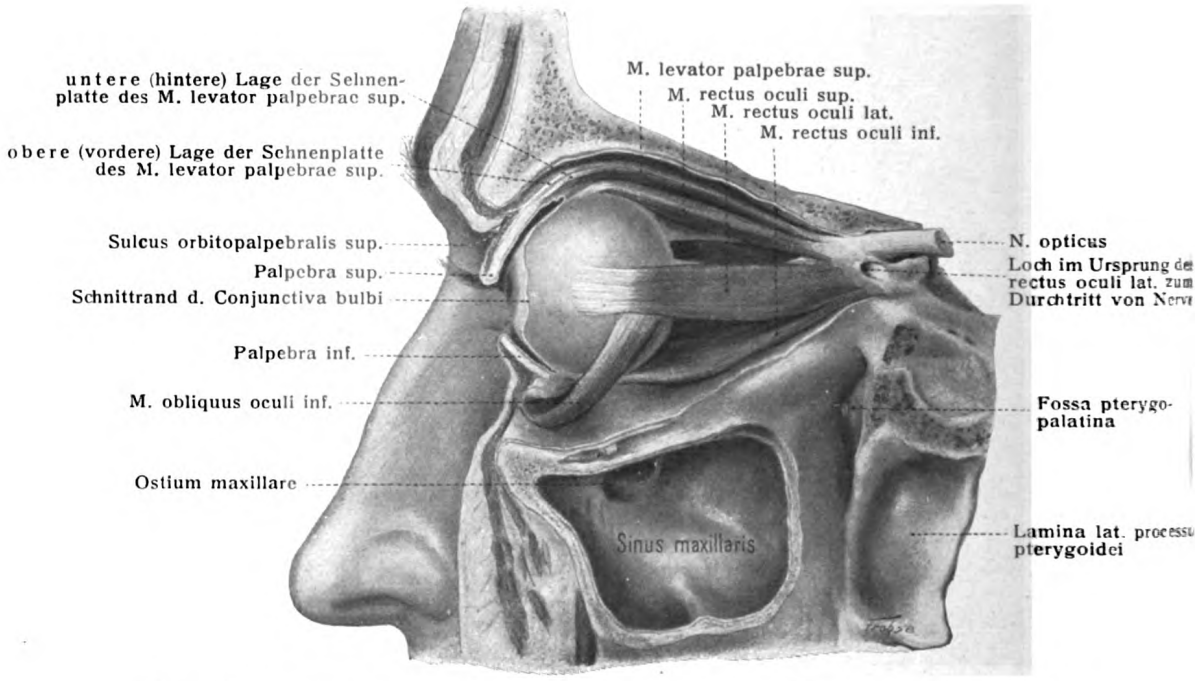

Fig. 432. Muskeln der linken Augenhöhle von der Seite her dargestellt ($^1/_1$).

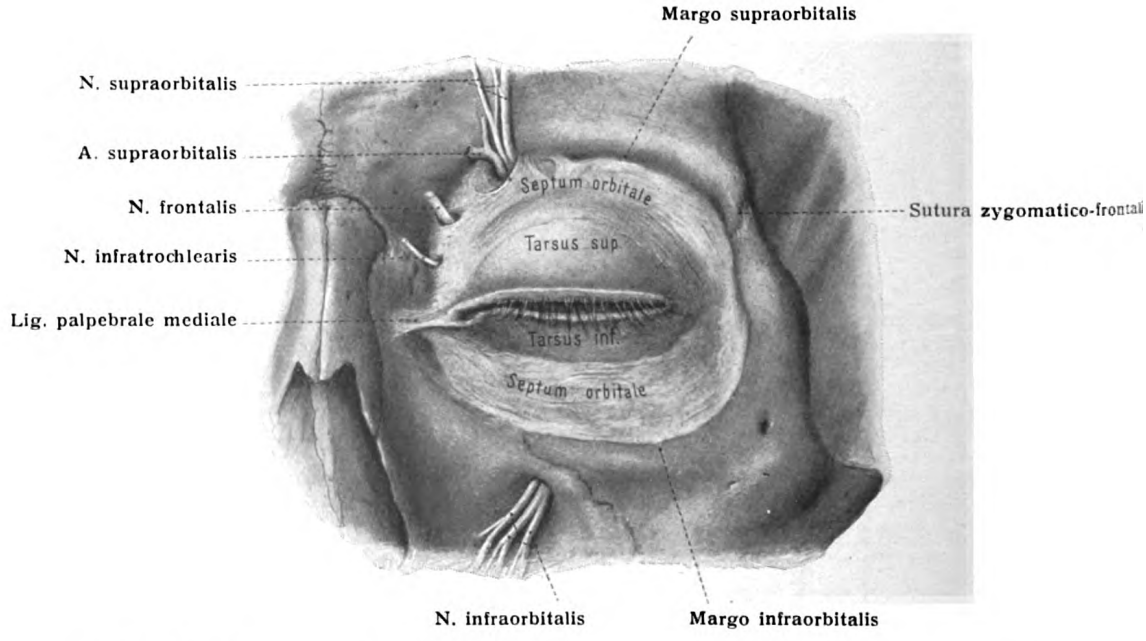

Fig. 433. Septum orbitale der linken Augenhöhle von vorn dargestellt ($^1/_1$).

durchtretend an der Haut des oberen Lides inserieren. Eine Anheftung an der vorderen Fläche des Tarsus ist nach H. Virchow nicht vorhanden.

Die untere (hintere) Lage der Sehnenplatte des Levator palpebrae sup. enthält eine ansehnliche Menge glatter Muskelfasern, M. tarsalis superior und befestigt sich am oberen Rande der oberen Tarsalplatte, sowie an ihrer vorderen Fläche. Der mediale und der laterale Zipfel der Sehnenplatte des Levator ziehen zur medialen und zur lateralen Wand der Orbita. Fig. 434.

Dem M. tarsalis sup. des oberen Lides entspricht im unteren Lide der M. tarsalis inferior (siehe S. 502). Vom M. tarsalis superior zweigt sich oft ein dünnes Muskelbündel ab, welches in die Gegend der Trochlea zieht: der M. tensor trochleae von Budge.

Von der Scheide des Rectus inferior ziehen bindegewebige Streifen zum unteren Augenlide und zur hinteren Fläche des M. orbicularis oculi. Sie entsprechen der selbständigen Levatorsehne. Der Levator hat aber die Bedeutung eines vom Rectus superior abgelösten Bündels. Der Rectus inferior erfährt keine solche durchgreifende Spaltung; er entspricht dem Rectus superior + Levator.

3. M. orbicularis oculi. Siehe Antlitzmuskeln Abt. III, S. 92, und Augenlid S. 492.

c) Muskel der Orbitalwand.

Die Fissura orbitalis inferior wird durch die sogenannte Membrana orbitalis, einen Teil der Periorbita, geschlossen. Ihr sind glatte Muskelfasern in wechselnder Menge eingewebt und bilden den M. orbitalis (H. Müller). Besonders reichlich sind die glatten Muskelfasern im mittleren Drittel der Membrana orbitalis. Die Verlaufsrichtung der Muskelfasern ist verschieden, doch überwiegt nach Hesser im allgemeinen die transversale (frontale) Richtung.

Bei manchen Säugetieren ist dieser Muskel mächtiger entwickelt. Er wird vom N. sympathicus versorgt. — Fründ, H., Die glatte Muskulatur der Orbita usw. Beiträge zur klinischen Chirurgie. 78. Bd., 1911. — Hesser, C., Der Bindegewebsapparat und die glatte Muskulatur der Orbita usw. Anat. Hefte, 1913.

4. Inhalt der Orbita.

Augapfel und Sehnerv, nebst dem Bewegungsapparate des Augapfels und der Tränendrüse werden umgeben von der mit einer Beinhaut ausgekleideten knöchernen Wandung der Orbita, sowie von reichlichem Fettgewebe, welches in der Orbita enthalten ist und Corpus adiposum orbitae genannt wird. Der Augapfel wird ferner in einem großen Teil seines Umfanges umgeben von einer besonderen Fascie, welche auch zu dem Sehnerven und den Augenmuskeln in Beziehung tritt; dies ist die Fascia bulbi (Tenoni). Der Inhalt der Augenhöhle wird vorn abgeschlossen durch eine von der Periorbita im Umfange des Margo orbitalis ausgehende Fascie, Septum orbitale.

a) Orbita und Periorbita.

Die knöcherne Augenhöhle, Orbita, ist bereits in der Knochenlehre beschrieben worden; Abt. II, S. 117.

Die Periorbita ist die Knochenhaut der Augenhöhle; sie bekleidet die Knochenwände der Augenhöhle und bietet eine Reihe von Besonderheiten dar.

Sie steht durch das Foramen opticum, die Fissura orbitalis superior und das Foramen ethmoidale anterius mit der Dura cerebri in Zusammenhang, geht durch die Fissura orbitalis inferior in die Beinhaut des Oberkiefers, über den Rand des Aditus orbitae in die Beinhaut der benachbarten Knochen, durch den Canalis nasolacrimalis und das Foramen ethmoidale posterius in die Beinhaut der Nasenhöhle über und schließt sich am vorderen Rande des Foramen opticum an die Durascheide des Opticus in der Weise an, daß beide innig verschmelzen. Von der Dura cerebri aus verfolgt, spaltet sich letztere am Foramen opticum in zwei Blätter, in das die Periorbita liefernde und in das die Durascheide des Opticus liefernde Blatt. In der Orbita verhält sich demnach die Dura ähnlich

wie im Canalis spinalis; sie spaltet sich in ihre beiden Bestandteile, den periostalen und den neuralen.

Die Befestigung der Periorbita an der glatten Fläche der Knochen ist nur locker, sie wird inniger an den verschiedenen Ausgängen. Von der inneren Oberfläche der Periorbita lösen sich zerstreute bindegewebige Züge ab, welche sich in das Orbitalfett einsenken. Ein stärkerer Faserzug entwickelt sich in der Gegend der Glandula lacrimalis, gelangt zum hinteren Rande der oberen Tränendrüse und dient als Lig. suspensorium zur Befestigung der Drüse. Ein stärkeres fibröses Blatt tritt zu dem M. obliquus superior und bildet eine Scheide um den Muskel. In der Fortsetzung dieses Blattes gelangt das Lig. suspensorium trochleae von der Periorbita zur Trochlea. Unterhalb der letzteren überbrückt die Periorbita mit einem stärkeren lateralen Blatte, Diaphragma lacrimale, die Tränensackgrube und bedeckt den Tränensack; mit dem schwächeren medialen Blatte bildet sie die periostale Auskleidung der genannten Grube. Das laterale der beiden Blätter wird etwa von der Grenze seines oberen und mittleren Drittels durch einen horizontalen fibrösen Streifen verstärkt, eine Fortsetzung des Lig. palpebrale mediale.

b) Fettkörper der Augenhöhle, Corpus adiposum orbitae.

Der Fettkörper der Augenhöhle oder das Orbitalfett füllt die Zwischenräume zwischen den in der Augenhöhle enthaltenen Organen aus und bildet ein geeignetes Polster für dieselben. Das Orbitalfett wird durch den Augenmuskelkegel in zwei unvollständig geschiedene Lagen getrennt, eine innere und eine äußere.

Die innere Lage ist bedeutend massiger und erfüllt den trichterförmigen Raum zwischen den Augenmuskeln, dem Sehnerven und der hinteren Fläche des Augapfels. Die äußere Lage ist dünner, umgibt den Augenmuskelkegel, wird im hinteren Teil der Orbita schwächer, im vorderen stärker. Abnahme des Orbitalfetts hat ein Zurücksinken des Augapfels und eine stärkere Schlängelung des Sehnerven im Gefolge.

c) Augapfelbinde, Fascia bulbi (Tenoni). Fig. 435.

Der Augapfel ist in seinem mittleren und hinteren Teil von einer fibrösen Kapsel, der Augapfelbinde, locker umhüllt und durch sie von der unmittelbaren Verbindung mit dem Corpus adiposum orbitae geschieden. Außen steht die Binde durch Bindegewebsblätter vielfach in Zusammenhang mit dem die Fettläppchen durchsetzenden Bindegewebe. Ebenso ist sie mit dem Augapfel durch zahlreiche feine Fädchen (H. Virchow) verbunden. Doch ist diese Verbindung so locker, daß die Bewegungen des Augapfels mit derselben Leichtigkeit erfolgen, mit welcher sich ein Gelenkkopf in seiner Pfanne bewegt. Der von den Bindegewebsbälkchen durchsetzte Raum ist ein Lymphraum, Spatium interfasciale (Tenoni).

Vorn erstreckt sich die Binde bis zur Conjunctiva bulbi und verliert sich in deren Bindegewebe entlang einer Kreislinie, welche einige Millimeter vom Konjunktivalgewölbe entfernt ist. In der Umgebung des hinteren Poles des Augapfels verdünnt sich die Fascie und verwächst (Hesser) mit der Sklera in der Nähe der Eintrittsstelle des Sehnerven in den Augapfel.

Zu der Tenonschen Binde stehen die Augenmuskeln in wichtigen Beziehungen. Ihre Sehnen durchsetzen nämlich den Tenonschen Raum in der Weise, daß die bindegewebigen Scheiden der Augenmuskeln, welche näher dem Augapfel immer fester werden, in die Tenonsche Binde umbiegen und übergehen. Man kann dies auch so ausdrücken, daß man sagt, die Tenonsche Binde gibt den Muskeln, während die Sehnen sie durchbohren, zurücklaufende Scheiden, welche über die Muskeln sich ausbreiten und gegen deren Ursprungsstellen sich verdünnen. Man nennt diese bindegewebigen Muskelhüllen, welche ein starkes Perimysium externum darstellen, Muskelscheiden, Fasciae musculares. Der Tenonsche Raum läßt sich eine kurze Strecke weit an den Sehnen gegen die Augenmuskeln zurückverfolgen, besonders an ihrer Außenfläche. Die durchtretenden Sehnen aber sind durch bindegewebige Züge, Adminicula, die von ihren seitlichen Kanten ausgehen, mit den Kanten der Muskelscheiden verwachsen und werden durch sie auf ihrer Bahn zur Sklera gesichert und festgehalten. Die Anzahl der die Tenonsche Binde durchbohrenden Sehnen beträgt nach dem Obigen sechs. Fig. 435.

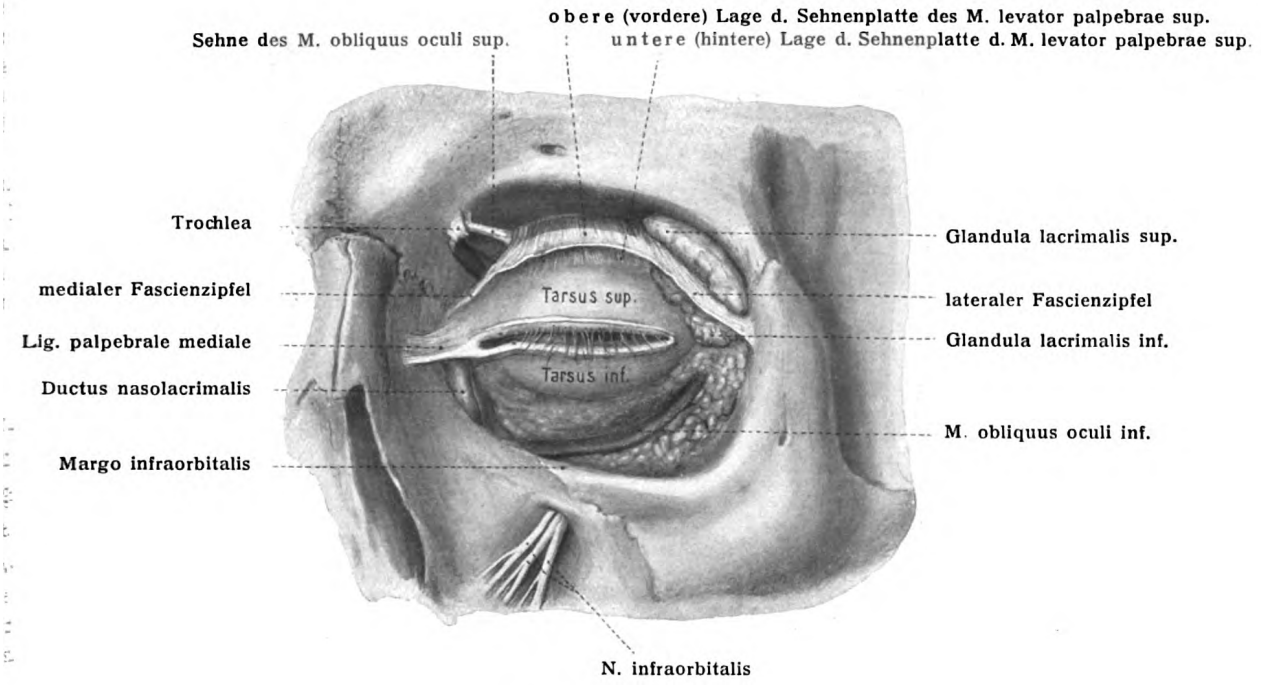

Fig. 434. Tarsalplatten,
Sehne des M. levator palpebrae sup. und die Mm. obliqui der linken Augenhöhle von vorn präpariert ($^1/_1$).

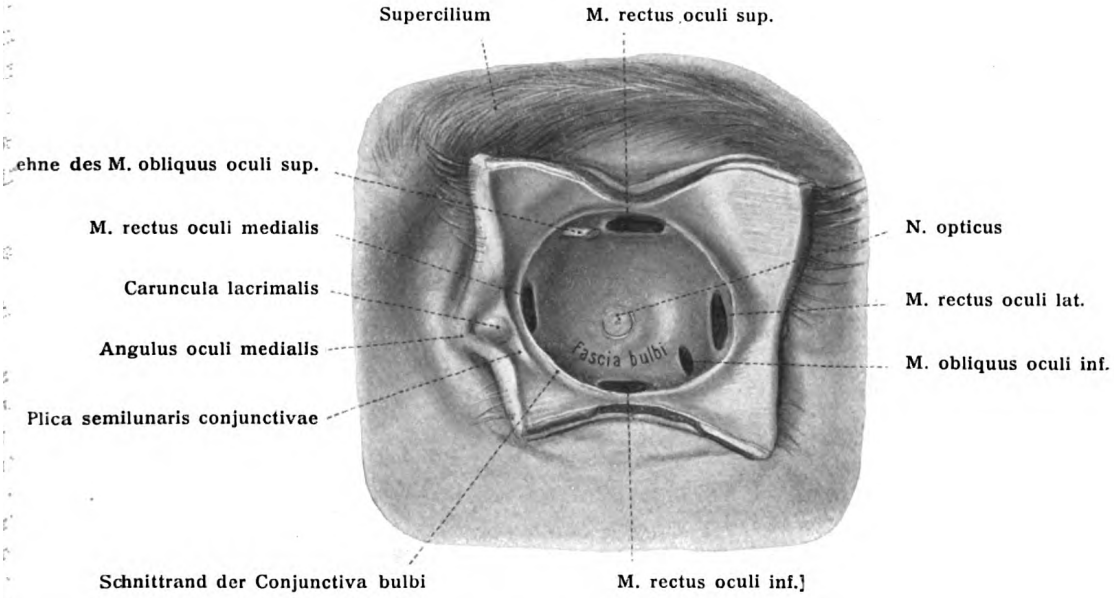

Fig. 435. Tenonsche Kapsel,
der linken Augenhöhle durch Entfernung des Augapfels dargestellt ($^1/_1$).

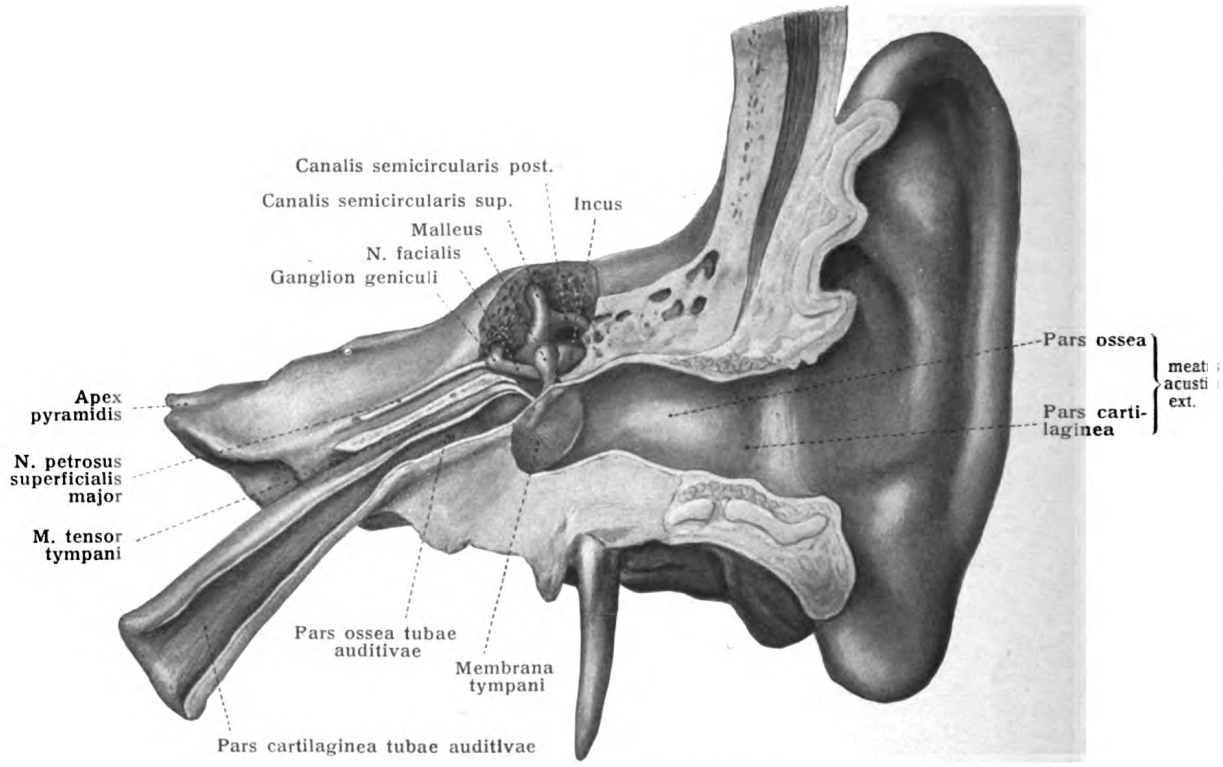

Fig. 436. (Linkes) Gehörorgan, Übersicht. (1,5 : 1.)

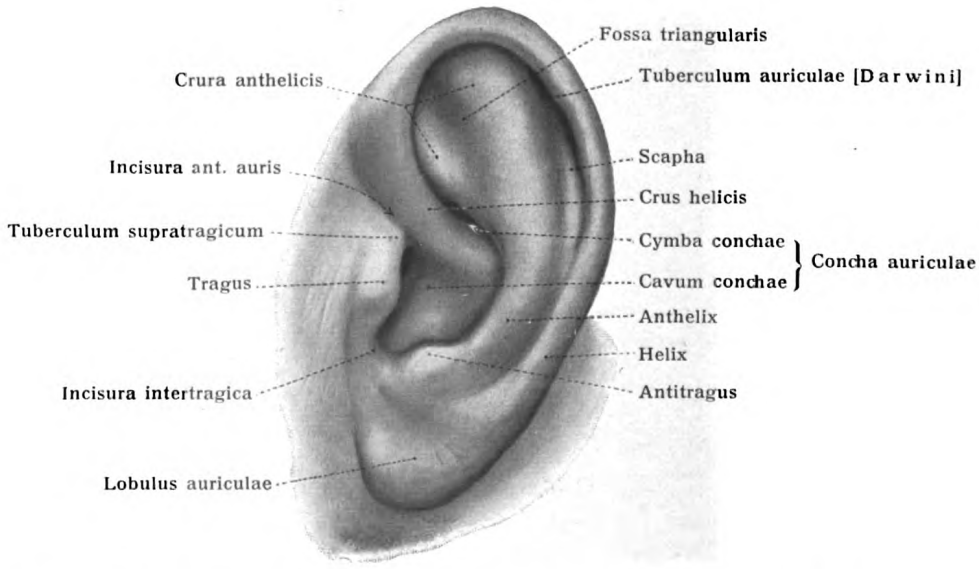

Fig. 437. Laterale (vordere) Fläche der (linken) Ohrmuschel ($^1/_1$).

H. Virchow: Über Tenonschen Raum und Tenonsche Kapsel. Abh. Akad. Wiss., Berlin 1902. — C. Hesser, Der Bindegewebsapparat und die glatte Muskulatur d. Orbita usw. Anat. Hefte 1913.

d) Septum orbitale. Fig. 433.

Das Septum orbitale oder Ligamentum palpebrale superius et inferius ist eine dünne fibröse Platte, welche den Inhalt der Augenhöhle nach vorn abschließt, dicht hinter dem M. orbicularis oculi sich befindet und mit ihm durch Bindegewebe zusammenhängt.

Die beiden Bänder entspringen vom Margo orbitalis, sind hier mit der Periorbita und dem Periost der Gesichtsflächen der betreffenden Knochen verbunden und erstrecken sich unter allmählicher Verdünnung gegen den äußeren Rand der Tarsalplatten der beiden Lider, an welchen sie sich befestigen. Von der vorderen Fläche ziehen Bindegewebszüge zwischen die Muskelbündel des M. orbicularis oculi. Deshalb ist das Septum von vorn präparatorisch schwerer darstellbar, als von der Orbita (von hinten) her, denn durch Wegnahme des Orbitalfettes mittels Pinzette ist die hintere Fläche des Septum orbitale leicht freizulegen.

5. Lage des Augapfels in der Augenhöhle.

Der Augapfel liegt in der Orbita nicht genau axial, sondern der lateralen und oberen Wand um 1—2 mm näher als der medialen und unteren. Der Scheitel der Hornhaut pflegt die Ebene der vorderen Orbitalöffnung zu berühren.

Oben und unten wird der Augapfel infolgedessen durch den knöchernen Orbitalrand geschützt. Auf der medialen Seite wirkt in derselben Weise die knöcherne Nase schützend. Auf der temporalen Seite dagegen ist dieser Schutz sehr unvollständig und ein großer Teil der lateralen Fläche des Augapfels von dieser Gegend aus frei zugängig. Wird an einem horizontalen Längsschnitte der Augenhöhle der mediale und laterale Orbitalrand durch eine gerade Linie verbunden, so durchschneidet die Linie die laterale Fläche des Augapfels hinter der Ora serrata, die mediale aber am Sklerocornealrande.

V. Das Raum- und Gehörorgan, Organon spatii et auditus.

Einleitung.

Die äußere Haut hat verschiedene wichtige Aufgaben zu erfüllen (siehe Abt. I. S. 183). Sie dient als Schutzhülle, Aufspeicherungs- und Absonderungsorgan, Wärmeregulator und Sinnesorgan. Nimmt man die Haut in ihrer ganzen morphologischen Ausdehnung, welche größer ist als die äußere Körperoberfläche, so wächst die Zahl und Bedeutung ihrer Aufgaben noch beträchtlich, insbesondere in der Richtung ihrer Sinnestätigkeit. Sie ist alsdann nicht allein das Organ des Tast- und Temperatursinnes, sondern auch der Geruchswahrnehmung; sie greift ferner tief in die Organisation des Auges ein und bildet auch noch das spezifische Sinnesorgan der Gleichgewichtserhaltung und des Gehöres. Das Gehörorgan nämlich hat zweierlei große Leistungen auszuführen; die eine bezieht sich auf die Erhaltung des Körpergleichgewichtes, die andere auf das Hören.

Im ersten Augenblick erscheint diese Kombination zweier Funktionen und zweier Organe auffallend und sonderbar. Wenn man aber an den übrigen Reichtum der Funktionen der Haut sich erinnert und in Erwägung zieht, daß für die Ausbildung eines Gleichgewichtsorganes in erster Linie notwendigerweise die Haut und das zentrale Nervensystem in Frage kommen müssen, so verliert die vorhandene Einrichtung schon bedeutend an Seltsamkeit. Gleichgewichtsorgan und Gehörorgan müssen trotzdem nicht in zwingender Weise innig miteinander verkettet sein; sie könnten an weit entfernten Stellen des Hautgebietes sich entwickeln. In Wirklichkeit aber sind sie bei allen Wirbeltieren innig miteinander verbunden.

Sieht man sich weiter um, so ergibt sich, daß das Gleichgewichtsorgan zeitlich früher in der individuellen Entwicklungsgeschichte sich anlegt, als das Gehörorgan; auch erhalten die Nerven

des ersteren früher ihre Markscheiden als die des letzteren. Noch viel deutlicher zeigt sich bei der Untersuchung der Tierreihe, daß das Gleichgewichtsorgan dem Gehörorgan vorangeht und zunächst auch viel größere Wichtigkeit für das Tier besitzt. Jenes tritt nämlich zuerst auf im Stamm der Cölenteraten, bei welchen es zwar Gehörorgan genannt zu werden pflegt, aber als Gleichgewichtsorgan funktioniert und auch als solches betrachtet wird. Am einfachsten liegen die Verhältnisse vielleicht bei den Ktenophoren, welche als Vertreter der Cölenteraten nach der fraglichen Richtung hin schon vielfach untersucht worden sind. So empfindlich diese Tiere gegen die leisesten Erschütterungen des Wassers sind, auf akustische Reize reagieren sie in keiner Weise. Ihr prachtvoll ausgestatteter „Otolithenapparat" hat mit dem Hören nichts zu tun. Wird einer Ktenophore dieser Apparat ohne Nervenverletzung entfernt, so ist die einzige und sichere Folge der Entfernung eine vollständige Gleichgültigkeit des Tieres gegen seine Haltung im Wasser. Unverletzte Tiere hingegen halten durch den geordneten Schlag ihrer Schwimmplättchen ganz bestimmte Stellungen fest, sogar den Verhältnissen des spezifischen Gewichts entgegen, und nehmen die frühere Lage wieder ein, wenn sie daraus entfernt worden waren. Das Otolithenorgan ist bei ihnen statisches Organ, es dient nur dieser Tätigkeit und ist auch das einzige Organ bei ihnen,

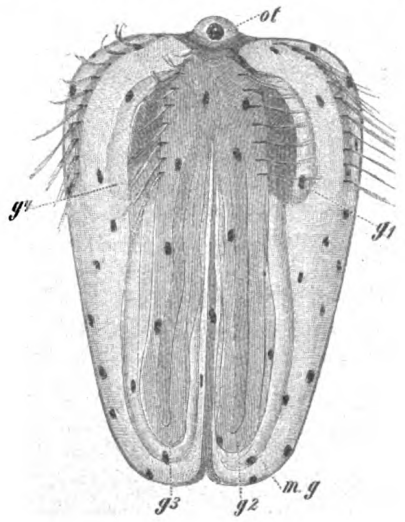

Fig. 438.

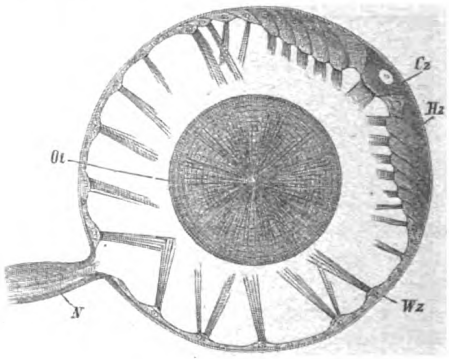

Fig. 439.

Gehörblase eines Heteropoden (Pterotrachea). (K. Claus.)

N Acusticus; *ot* Statolith im Inneren der mit Flüssigkeit erfüllten Blase (Statocyste); *Wz* Wimperzellen an der Innenfläche der Blasenwand; *Hz* sog. Hörzellen; *Cz* Zentralzelle.

Fig. 438. **Embryo einer geschlechtsreifen Larve von Beroë Forskalii.** 50:1. Von der Trichterebene. (K. Chun.) g^1—g^4 Meridionalgefäße; *mg* Magengefäße; *ot* Statolith (= Otolith).

welches dieser Tätigkeit dient. Eine besondere Beachtung bedarf dabei der merkwürdige Umstand, daß das erste Auftreten eines zentralen Nervensystemes gerade an die Ausbildung eines Gleichgewichtsorganes anknüpft, d. i. eines Organes, welchem die Regulierung der Ortsbewegung zukommt; mit anderen Worten, daß das zuerst auftretende zentralisierte Nervensystem den zentralen Teil des Gleichgewichtsorganes darstellt[1]). Man darf schon von der Berücksichtigung dieses Umstandes aus erwarten, daß bei den höher ausgebildeten Tieren große Massen von Nervensubstanz in den Dienst der Gleichgewichtserhaltung und Bewegungsregulierung gestellt sein werden. So verhält es sich in der Tat. Das gesamte Kleinhirn mit allen in dasselbe einstrahlenden und von ihm ausgehenden Fasermassen ist im wesentlichen ein nervöses Zentralorgan für die Erhaltung des Körpergleichgewichtes. Aber noch viele andere graue Lager im Gehirn und Rückenmark sind bei der gleichen Funktion beteiligt; von peripheren Nerven ein Teil der sensiblen Hautnerven, ein Teil der sensiblen Nerven der Muskulatur und der Gelenke[2]). Die statische Funktion des Ohres vollzieht sich dabei unterhalb der Bewußtseinsschwelle; Störungen der normalen Funktion dagegen können sofort in das Bewußtsein aufgenommen und von ihm gedeutet werden.

[1]) Vergl. K. Chun, Monographie der Ktenophoren. Leipzig. 1880, W. Engelmann. — B. Solger, Zur Kenntnis des Gehörorganes von Pterotrachea. Schriften der Naturforsch. Ges. in Danzig, 1899.

[2]) Vergl. hierüber die ausführlichen Auseinandersetzungen von W. v. Bechterew: Die Leitungsbahnen im Gehirn und Rückenmark. Leipzig.

Seit den grundlegenden Untersuchungen von Flourens sind unzählige Experimentaluntersuchungen über die Bedeutung der häutigen Bogengänge des Labyrinthes ausgeführt worden. Aus der neueren Zeit stammen wichtige Versuche von A. Kreidl[1]).

An Haifischen, welchen die Otolithen beiderseits entfernt waren, konnte schon kurz nach der Operation beobachtet werden, daß die Tiere zwar wieder schwammen, doch nicht in normaler Weise. Sie wechseln nämlich oft die Bauchlage mit der Rückenlage, besonders auffällig bei eiligem Schwimmen. Operierte Haie können, vorsichtig mit gebogenem Glasstabe umgekehrt, lange Zeit, bis zu einer halben Stunde, in Rückenlage verharren; ein Ergebnis, das bei einem normalen Tiere niemals zutage tritt. Durch eine Reihe derartiger Versuche konnte festgestellt werden, daß die operierten Tiere über ihre Lage im Raume desorientiert sind.

Haifische, welchen die Bogengänge zerstört worden waren, zeigten Rollbewegungen im Kreise.

Von besonderem Interesse sind die an Krebsen gewonnenen Ergebnisse. Von V. Hensen ist festgestellt, daß gewisse Krebse bei der Häutung ihre Otolithen verlieren und sich diese nach der Häutung aus dem umgebenden Materiale ergänzen, indem sie Körnchen in die Otocysten einführen.

Auf den Rat von E. Exner versuchte Kreidl, Eisen in die Otocysten zu bringen, um daran Versuche mit einem Magneten anzustellen. Dies gelang tatsächlich.

Zur Nachtzeit nämlich konnten die Tiere — es waren Exemplare von Palaemon xiphius und squilla — sogleich nach der Häutung überrascht werden. Nun wurden sie in weite Glasschalen gesetzt, welche mit reinem Seewasser gefüllt waren; in letzteres wurde jetzt eine Menge fein gepulverten metallischen Eisens gebracht. Alsbald ließ sich wahrnehmen, daß die Tiere sich feine Eisenkörnchen in die Otocysten einführten. Die Tiere, welche nunmehr eiserne Otolithen hatten, zeigten dem Elektromagneten gegenüber folgendes Verhalten: Wenn man den Magnetpol einer Otocyste von der Seite und oben her nähert, so bleibt das Tier, solange kein Strom durch den Elektromagneten geht, vollkommen ruhig. In dem Momente aber, da der Strom geschlossen und der Stab zu einem Magneten wird, dreht sich das Tier vom Magneten weg, so daß die Medianebene seines Leibes geneigt ist; diese entfernt sich um so stärker vom Magneten, je näher man an das Tier herankommt. Bei dieser Seitwärtsneigung führen die Tiere Augenbewegungen aus, in der Weise, daß sich die Augen bei einer Drehung nach rechts um die Längsaxe des Tieres nach links zurückdrehen.

Nähert man den Magnetpol von unten seitlich, so neigt sich das Tier mit dem Rücken nach der Seite des Magneten.

Exemplare von Palaemon, welchen die Otolithen entfernt und die Tätigkeit der Augen durch Bestreichen mit Asphaltlack ausgeschaltet war, zeigten sich im Raume vollständig desorientiert, überkugelten sich, blieben auf dem Rücken liegen usw.

Wird ein normaler Palaemon in einer flachen Glasschale rotiert, so läuft er stets gegen die Richtung der Drehung, ebenso wie Ameisen und Fliegen. Ein Palaemon hingegen, dem die Otolithen herausgenommen worden sind, hält keine konstante Richtung ein, sondern läuft bald in der Richtung der Drehung, bald gegen die Mitte der Schale vor. Die Ergebnisse seiner Untersuchung faßt Kreidl in die Sätze zusammen:

1. Die Otolithenapparate der Wirbellosen und Wirbeltiere sind Organe, bestimmt zur Empfindung von Lage und Bewegung; da, wo sich in der Tierwelt Bogengänge befinden, dienen diese speziell zur Wahrnehmung von Drehungen.

2. Die ausgelösten Empfindungen regen, unabhängig davon, ob sie zu bewußten Wahrnehmungen führen, zweckentsprechende Reflexbewegungen an.

Ein Gleichgewichtsorgan tritt in der Tierreihe gleich bei den Cölenteraten auf. Bei welchen Tieren zeigen sich die ersten Anlagen von echten Gehörorganen? Ein einfaches in das Wasser ragendes starres Härchen kann ausreichend sein, um Schallbewegungen des Wassers aufzunehmen und auf Nerven zu übertragen. Vielfach sind solche Haare an verschiedenen wirbellosen Wassertieren beschrieben und als Hörhaare gedeutet worden. Hensen fand z. B. an Crustaceen solche Sinneshärchen auf, brachte die Tiere unter ein Mikroskop, konstruierte einen schalleitenden Apparat und ließ nun eine Trompete anblasen; es ergab sich, daß bei verschiedenen Tönen auch verschiedene dieser Härchen in Schwingungen gerieten. Statt an der freien Oberfläche zu liegen,

[1]) Weitere Beiträge zur Physiologie des Ohrlabyrinthes. I. u. II. Mitteilung. Sitzungsber. d. k. Akad. d. Wissensch. in Wien. Mathem.-naturw. Klasse CI., Abt. III; CII, Abt. III.

können sich Hörzellen in die Tiefe zurückziehen und als Auskleidung eines Bläschens auftreten. Von einem Otolithensäckchen kann ein kleiner hohler Fortsatz auswachsen und sich zu einer Lagena gestalten (siehe unten). Eine Fortsetzung dieser Lagena gestaltet sich zum Ductus cochlearis, d. h. zu dem mit der Aufnahme und Umsetzung von Schallwellen betrauten inneren Gehörorgan.

Es ist hier nicht der Platz, auf die sehr umfangreiche Masse von Tatsachen und auf die noch ganz im Fluß befindliche literarische Bewegung auf diesem Felde genauer einzugehen. Doch sei noch der Ansicht von E. v. Cyon (Bogengänge und Raumsinn, Pflügers Archiv 1897; Arch. Anat. u. Phys. 1897, S. 29—111) kurz gedacht:

Die halbzirkelförmigen Gänge sind nach Cyon zu betrachten als die peripheren Organe des Raumsinnes, d. h. die Empfindungen, welche durch die Erregung der in den Ampullen dieser Gänge sich verbreitenden Nervenendigungen hervorgerufen werden, dienen dazu, unsere Vorstellungen von dem dreidimensionalen Raume zu konstruieren; mit Hilfe dieser Empfindungen kann in unserem Hirn die Vorstellung von einem idealen Raume zustande kommen, auf welchen unsere sämtlichen übrigen Sinneseindrücke, soweit sie auf die Anordnung der uns umgebenden Gegenstände und auf die Stellung unseres eigenen Körpers inmitten derselben Bezug haben, sich beziehen lassen.

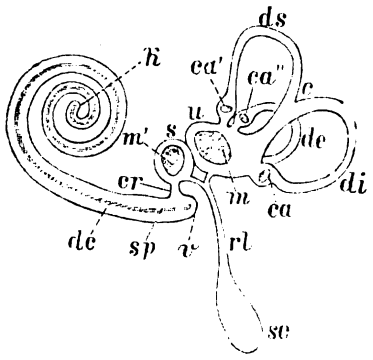

Fig. 440.

Häutiges Labyrinth mit den Nervenendstellen. (Schema.) 2 : 1.

u Utriculus; *s* Sacculus; *ds, de, di* Ductus semicircularis superior, lateralis und posterior; *rl* Ductus endolymphaticus, mit je einem Schenkel aus dem Sacculus und Utriculus hervorgehend; *se* Saccus endolymphaticus; *dc* Ductus cochlearis; *v* Vorhofblindsack, am entgegengesetzten Ende des Ductus cochlearis, entsprechend der Schneckenspitze, der Kuppelblindsack *(h)*; *cr* Ductus reuniens; *m* Macula utriculi; *m'* Macula sacculi, *ca* Crista acustica der Ampulle des Ductus semicircularis posterior; *ca'* und *ca''* die Cristae acusticae der beiden anderen Ampullen, *sp* Stria acustica des Ductus cochlearis, das Cortische Organ enthaltend.

Die Empfindungen des Raumorganes sind die der 3 Richtungen, der sagittalen, der transversalen und der vertikalen. Auf diesen 3 Richtungsempfindungen beruhen unsere Vorstellungen und Begriffe des Raumes. Tiere, die nur zwei oder einen Bogengang haben, können sich nur in zwei oder in einer Richtung orientieren. Die geläufige Lehre, der Ursprung dieser Vorstellung liege in den Bewegungs- und Innervationsempfindungen, ist falsch. Es ist verfehlt, die Bogengänge als ein Sinnesorgan zur Erhaltung des Gleichgewichtes oder Wahrnehmung der Stellung des Kopfes zu betrachten: E. v. Cyon, Die physiologischen Grundlagen der Geometrie von Eukhd. Eine Lösung des Raumproblemes. (Pflügers Archiv, 85. Bd.)

Vergl. auch V. Hensen, Gegen die Statocystenhypothese. Pflügers Archiv, 74. Bd., 1899, und Th. Beer, Vergleichend physiologische Studien zur Statocystenfunktion. Pflügers Archiv, 74. Bd. — Ach, N., Über die Otolithenfunktion und den Labyrinthtonus. Pflügers Archiv., 86. Bd. Die Otolithen dienen besonders der Reizübermittlung von Progressivbewegungen und nur in geringerem Grade für jene von Drehbewegungen, für welche die Ampullen als das einflußreichere Sinnesorgan angesprochen werden. — Biel, K., Über die intrakranielle Durchtrennung des N. vestibuli und deren Folgen. Sitz.-Ber. d. k. Akad. der Wiss., math.-naturw. Kl., Bd. CI, Abt. III, S. 324. — Hartmann, Fr., Die Orientierung, Leipzig 1902. — Rosenthal, Werner, Neue Beiträge zur Musik- und Hörtheorie. Biol. Zentralbl., 22. Bd., 1902.

Einteilung.

Der reizempfindliche Teil des Raumsinn- und Gehörorganes besteht aus einem in die Tiefe hinabgesenkten Bezirk der äußeren Körperhülle, zunächst der Epidermis; an ihm finden die Fasermassen des achten Hirnnerven ihr peripheres Ende. Dieses Stückchen Epidermis, auffallend klein für die Mächtigkeit des zugehörigen Nerven, liegt ursprünglich an der Grenze des Kleinhirnes und des verlängerten Markes, senkt sich in früher Embryonalzeit unter die umgebende Epidermis des Kopfes hinab und stellt alsdann ein einfaches, birnförmig gestaltetes, epitheliales Bläschen dar, welches seine Verbindung mit der übrigen Epidermis bald gänzlich aufgibt. Durch eine Reihe von Wachstumsvorgängen wandelt sich das Bläschen in der Folge in eine verwickelte Endform um, von deren Verhältnissen Fig. 440 eine Vorstellung gibt. Im Inneren des Apparates ist Flüssigkeit ent-

halten, man nennt sie Endolymphe. Die Wand des Apparates besteht aus dem weiter entwickelten Epithel, aus dem er hervorging. Mit dem Epithel sind bindegewebige Elemente in Verbindung getreten, wie es auch an der äußeren Körperhülle der Fall ist; sie dienen dem Ganzen zum Halt und führen die Gefäße und Nerven zu. Man nennt den Apparat seiner verwickelten Form wegen das häutige Labyrinth. Der hintere Teil desselben (*s, u, ds, de, di, se*) gehört dem Raumsinnapparat an; der vordere (*v—k*) dem Gehörapparat.

Das häutige Labyrinth ruht in einer ähnlich, doch etwas einfacher gestalteten und größeren knöchernen Kapsel, dem knöchernen Labyrinth, welches in der Pars petrosa ossis temporalis enthalten ist. Nur ein kleiner Teil des häutigen Labyrinthes überschreitet die Knochenkapsel, es ist der Saccus endolymphaticus oder Recessus labyrinthi, welcher bei manchen Wirbeltieren eine enorme Ausbildung gewinnt und ansehnliche Räume der Schädelhöhle und des Wirbelkanals ausfüllt.

An das aus diesen beiden Teilen bestehende Labyrinth oder innere Ohr findet sich lateral ein zweites größeres Säckchen, eine weite Schleimhauttasche angelagert, welche vom Kopfdarm ihren Ausgang nimmt, mit dem einen Ende dauernd offen in die Schlundhöhle ausmündet, während das andere erweiterte Endstück einen Blindsack darstellt. Das ganze Gebilde stellt das Tuben-Paukensäckchen dar, welches die Bedeutung eines Darmdivertikels hat. Einige Zeit nach der Geburt nimmt der Tuben-Paukensack Luft auf, welche ihm von der Nasen- und Schlundhöhle zuströmt. Die nunmehr lufthaltige Höhle ist die Paukenhöhle; sie mündet durch den Tubenkanal oder die Ohrtrompete in die Schlundhöhle. Paukenhöhle und Ohrtrompete machen das mittlere Ohr aus. Von seiner Anordnung und Lage gibt Fig. 436 ein deutliches Bild. Der Tubenkanal ist eröffnet und führt in die freigelegte Paukenhöhle, welche an der lateralen Seite des knöchernen Labyrinthes gelegen ist. Anscheinend innerhalb der Paukenhöhle, in Wirklichkeit aber nur in sie hineingestülpt und von ihrer Schleimhaut überkleidet, befinden sich drei kleine Knochen, die dem Kiemenbogenskelet angehören, die Gehörknöchelchen.

An die Außenwand der Paukenhöhle tritt ein ansehnlicher Gang heran, welcher an der Außenfläche der Kopfwand beginnt; es ist der äußere Gehörgang. Er macht mit dem an sein äußeres Ende angefügten Schallbecher, der Ohrmuschel, ein trichterförmiges Gebilde aus, das äußere Ohr. Die dünne Platte, welche die Höhlen des äußeren und mittleren Ohres trennt, ist das Trommelfell, ein dünner Teil der Kopfwand. Während das innere Ohr die Endausbreitung des achten Hirnnerven enthält, sind das äußere und mittlere Ohr mit der wichtigen Aufgabe der Aufnahme, Leitung und Übertragung der Schallwellen betraut.

1. Hilfsapparate des Gehörorganes.

A. Äußeres Ohr, Auris externa.

Das äußere Ohr besteht:

1. aus dem an der Seite des Kopfes hervorragenden Teil; der Ohrmuschel, Auricula, und

2. aus einem mit diesem zusammenhängenden Gange, dem äußeren Gehörgang, Meatus acusticus externus, welcher an seinem inneren Ende durch das Trommelfell, Membrana tympani, abgeschlossen ist.

1. Die Ohrmuschel, Auricula. Figg. 437, 441, 442.

Form: Die Ohrmuschel ist eine von einer ausgedehnten Knorpelplatte, Cartilago auriculae, gestützte Hautfalte von der allgemeinen Form einer Muschel oder eines Hohlkegels, welche den Zugang zum äußeren Gehörgang gleich einem Wall umschließt und nur am vorderen Rand einen Ausschnitt besitzt.

Die äußere Oberfläche der Ohrmuschel ist im ganzen konvex, die innere konkav, doch sind beide mit besonderen Erhebungen und Vertiefungen versehen. Ihre Länge wechselt zwischen 5 und 7, die Breite zwischen 3 und 3,5 cm. Auch die Stellung am Kopfe zeigt manche Verschiedenheiten; so wechselt ihr Abstand vom Kopfe und die Richtung der Längsaxe.

Der Rand der Ohrmuschel ist in dem größten Teil seiner Länge nach der konkaven inneren Fläche umgebogen. So entsteht eine, die oberen drei Viertel der Muschel umgebende Leiste, die Ohrleiste oder Ohrkrempe, Helix. Ihr Anfangsteil über dem äußeren Gehörgang heißt Leistenschenkel, Crus helicis. Einwärts von der Ohrleiste läuft eine andere Erhebung, die Gegenleiste Anthelix. Sie beginnt oberhalb der Ohröffnung mit zwei Schenkeln, Crura anthelicis, welche nach kurzem Verlauf zusammenfließen, um die Anthelix zu bilden. Am vorderen Rande der Ohrmuschel ragt ein, die Ohröffnung vorn teilweise deckender Vorsprung nach hinten, die Ecke, Tragus. Hinter ihr, durch einen tiefen unteren Einschnitt, Ohreinschnitt, Incisura intertragica, von ihr getrennt, liegt ein von hinten-unten nach vorn-oben strebender Fortsatz, die Gegenecke, Antitragus, in welche die Gegenleiste unten ausläuft. Unterhalb der Gegenecke und der Incisura intertragica hat die Hautfalte keine knorpelige Stütze mehr, sondern schließt Fettgewebe ein. Dieser Teil des äußeren Ohres ist das Ohrläppchen, Lobulus auriculae. Nur der hintere Teil der Basis des Ohrläppchens ist knorpelgestützt durch einen freien Fortsatz des Ohrknorpels, die Cauda helicis.

Zwischen der Leiste und der Gegenleiste liegt eine dem Ohrrande gleichlaufende gekrümmte Furche, die kahnförmige Grube, Scapha, welche gegen das Ohrläppchen hin flach wird und in dessen vordere Fläche übergeht. Oben und vorn läuft diese Furche in eine breitere, zwischen den Crura anthelicis befindliche Grube aus, die dreieckige Grube, Fossa triangularis (auriculae). Von der Gegenleiste, Ecke und Gegenecke begrenzt, dehnt sich die Hauptvertiefung der Ohrmuschel aus, die Muschelhöhle, Concha auriculae. Sie wird durch das Crus helicis in eine kleinere obere Abteilung, Cymba conchae, und eine größere untere Abteilung, Cavum conchae, geteilt. Jene Furche, welche von der seitlichen Gesichtswand, zwischen Leiste und Ecke, zur Fossa conchae führt, wird Ohrfurche, Incisura ant. (auris), genannt.

An der dem Kopf zugewendeten äußeren oder hinteren Fläche der Ohrmuschel sind die Vertiefungen der inneren oder vorderen Fläche als Erhabenheiten ausgeprägt. Man hat hier also eine Eminentia scaphae, Eminentia fossae triangularis, Eminentia conchae zu unterscheiden. Der Gegenleiste dagegen entspricht die Fossa anthelicis, die sich ebenfalls in zwei Schenkel teilt. Aus dieser Eigentümlichkeit der Form des äußeren Ohres nahm man Veranlassung, dasselbe passend mit Werken getriebener Arbeit zu vergleichen.

Der umgeschlagene freie Rand der Helix ist zugeschärft und nicht selten mit Vorsprüngen und Einkerbungen versehen. Ein Vorsprung hat besonderes Interesse, das Tuberculum auriculae (Darwini), welches an dem oberen Abschnitt des absteigenden Helixteiles vorgefunden wird und bei Säugetieren mit gespitzten Ohren genau der Stelle der Ohrspitze entspricht. Bei unvollständiger Helixbildung des menschlichen Ohres kann das Tuberculum Darwini nach hinten vorspringen (Apex auriculae [Darwini]). Fälle dieser Art, unter dem Namen „Darwinsches Spitzohr" bekannt, werden daher als Rückschläge (atavistische Bildungen) aufgefaßt. Figg. 441, 442.

Nicht selten zeigt der Tragus sich aus zwei Höckern gebildet, einem stärkeren unteren, dem Tragus im engeren Sinne, und einem schwächeren oberen, Tuberculum supratragicum (His).

Ohr-Index nennt man das Verhältnis der Breite zur Länge des Ohres, letztere zu 100 genommen (Index auricularis $= \frac{B \times 100}{L}$). Der Ohrindex ist am kleinsten bei den gelben Rassen, ein mittlerer bei den Europäern, am größten bei den Negern. Es folgen darauf die Breitohren der Primaten.

Der hintere, sogar der obere Teil der Helix-Einrollung kann fehlen (Form der vollständig oder unvollständig aufgerollten Helix). Das Crus helicis kann mit der Anthelix zusammenfließen, aber auch in zwei oder drei Zweige geteilt sein. Die Anthelix kann sehr klein sein oder ganz fehlen, der hintere Schenkel kann fehlen, aber auch doppelt sein. Tragus und Antitragus können sich verkleinern oder fehlen. Das Ohrläppchen kann sehr klein oder sehr groß ausgebildet, sein vorderer Rand frei oder angewachsen (sessil) sein; eine Furche kann es in einen vorderen und hinteren Abschnitt zerlegen. Wohl ausgebildetes äußeres Ohr gilt als Zeichen geistiger Gesundheit; großes, schön geformtes Ohr als Zeichen musikalischer Veranlagung; verkümmerte Ohrform als Zeichen geistigen Mangels. Die Ohrmuschel geht hervor aus einem im Gebiet der ersten Kiemenspalte sich ausbildenden Hügelkranze.

Holl, H., Die Lage des Ohres, Mitteilungen der Anthropol. Ges. in Wien, 19. Bd., 1899. — Schaffer, O., Über fetale Ohrformen bei Erwachsenen; Archiv für Anthropologie, 21. Bd. — Über

Fig. 441.

Fig. 442.

Fig. 441. Ohrmuschel mit ausgebildeter, nach vorn umgerollter Darwinscher Ohrspitze *(s)*.

Fig. 442. Ohrmuschel mit nichtumgerollter Darwinscher Ohrspitze *(s)* und fehlender Umrollung des absteigenden Helixteiles.

die Vererbung fetaler Ohrformen usw., Sitzungsber. Ges. Morph. u. Phys. München, VIII, 1892. — Über die Formen des Ohres siehe G. Schwalbe, Beiträge usw., in der Festschrift für Virchow, Berlin 1891.

Die Bestandteile der Ohrmuschel sind:

a) die Haut;
b) der Ohrknorpel;
c) die Ohrbänder, und
d) die eigenen kleinen Muskeln der Ohrmuschel.

a) Die Haut.

Die Haut der Ohrmuschel überkleidet den Ohrknorpel mit seinen Muskeln und ist, mit Ausnahme der hinteren Fläche, straff an jenen geheftet. Teils fettlos, teils fettarm, nimmt sie nur im Ohrläppchen Fettgewebe in ihre subkutane Schicht auf. Sie besitzt an zerstreuten Stellen Schweißdrüsen und zahlreiche kleine Talgdrüsen, welche in der Concha und Fossa triangularis besonders dicht stehen, hier auch eine bedeutende Größe gewinnen, an den hervorragenden Teilen dagegen weniger entwickelt sind. In der Umgebung der äußeren Ohröffnung finden sich zarte und kurze, bei älteren Leute feste und dicke Haare, Tragi, welche

als ein den Augenbrauen, den Cilien des Lidrandes, der Behaarung der Mund- und Nasenöffnung entsprechendes Schutzmittel aufzufassen sind, am Tragus oft eine ansehnliche Länge erreichen, dicht stehen und dadurch das sogenannte Eckenbärtchen, Barbula tragi, hervorbringen. Die Haare des Einganges setzen sich in solche des Gehörganges unmittelbar fort, welchen die gleiche Bedeutung zukommt.

Gefäße der Ohrmuschel: Die A. auricularis posterior verzweigt sich besonders an der hinteren Wand, sendet jedoch auch Zweige um den Ohrmuschelrand und durch den Knorpel hindurch zur vorderen Wand. Zu letzterer gelangt außerdem noch die A. auricularis anterior aus der A. temporalis superficialis. Zur hinteren Wand dringen meist auch kleine Zweige der A. occipitalis. Die Venen entsprechen in ihrem Verlaufe den Arterien; sie ziehen zur Schläfen- und Gesichtsvene. Über die Lymphgefäße siehe Abt. III, Figg. 373, 374.

Nerven der Ohrmuschel: Der N. auricularis magnus des Plexus cervicalis versorgt den größeren Teil der hinteren Fläche der Ohrmuschel und sendet feine Äste mit den Zweigen der hinteren Ohrarterie zur vorderen Fläche. Der N. auricularis posterior des N. facialis verbindet sich mit dem R. auricularis n. vagi und gibt dem M. auricularis posterior, den Mm. transversus und obliquus auriculae, sowie dem M. antitragicus Zweige. Der N. auriculotemporalis sendet seine Ohrzweige zur vorderen Wand der Ohrmuschel.

b) Der Ohrknorpel. *Figg. 443—445.*

Der Ohrknorpel besteht aus dem größeren Muschelknorpel, Cartilago auriculae, und dem kleineren Gehörgangknorpel, Cartilago meatus acustici, welche durch den Isthmus cartilaginis auris miteinander verbunden sind.

Der das Skelet der Ohrmuschel bildende Muschelknorpel hat im ganzen zwar die Form der Ohrmuschel und zeigt deren Erhebungen und Vertiefungen; allein seine Ausdehnung nach unten ist eine geringere; außerdem besitzt er einige Besonderheiten der Form, welche durch den Hautüberzug verdeckt werden.

Am Übergangsteil des Crus helicis in den aufsteigenden Teil der Helix oberhalb und vor dem Tragus findet sich am Ohrknorpel ein zugespitzter Vorsprung, der Dorn der Leiste, Spina helicis. Das untere Endstück der Leiste ist durch einen Einschnitt vom Antitragus getrennt und erscheint darum als ein Fortsatz der Leiste, Cauda helicis; er stützt die Basis des Ohrläppchens. An der Eminentia conchae (der Außenfläche des Muschelknorpels) ist die Ansatzlinie des M. auricularis posterior durch einen senkrechten Vorsprung bezeichnet, Agger perpendicularis. Dieser erstreckt sich von der Wölbung der oberen zu derjenigen der unteren Abteilung der Concha. Die Vertiefung zwischen beiden Abteilungen der Conchawölbung wird Grube des Leistenschenkels, Sulcus cruris helicis, genannt, da sie der Lage des Crus helicis entspricht.

Ein tiefer Einschnitt dringt zwischen dem Anfangsteil der Helix und der hinteren Wand des Gehörgangknorpels ein: Incisura terminalis auris (Schwalbe). Zwischen dem Grund dieser Incisur und dem Grunde der Incisura intertragica hat der Isthmus des Ohrknorpels seine Lage. Der dem Tragus entsprechende Teil des Ohrknorpels, Lamina tragi, gehört bereits dem Gehörgangknorpel an. Zwischen dem unteren Ende der Helix und dem Antitragus dringt eine vertikale Fissur, Fissura antitragohelicina, verschieden tief ein und trennt das untere Ende der Helix als Cauda helicis ab.

Der Gehörgangknorpel, mit dem Muschelknorpel vereinigt den Ohrknorpel ausmachend, hängt mit dem Muschelknorpel durch den bereits genannten

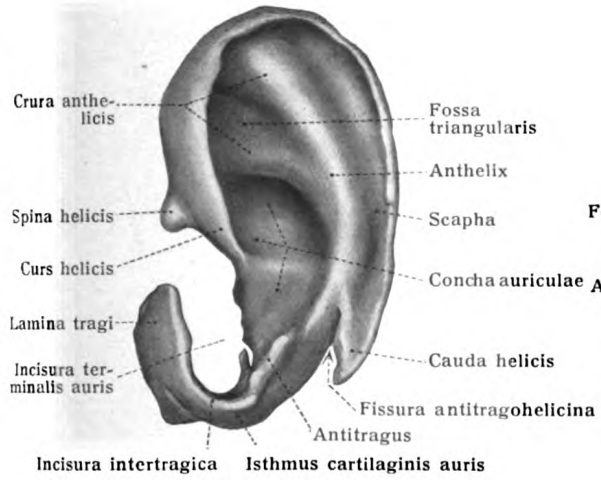

Fig. 443.

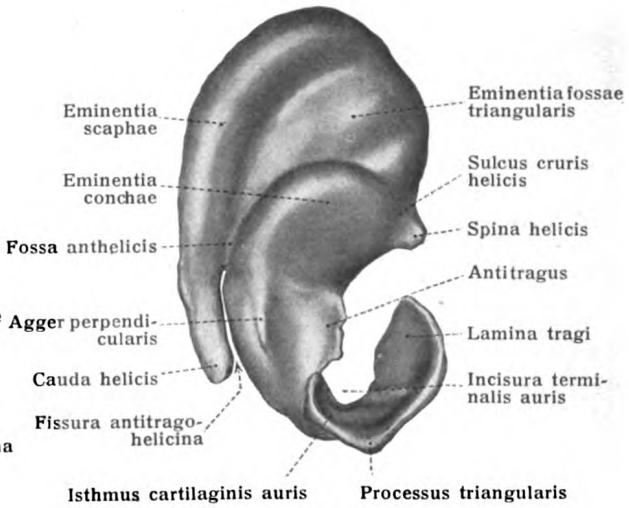

Fig. 444.

Figg. 443, 444. Knorpel des linken Ohres ($^1/_1$).
Fig. 443 innere (vordere) Fläche, Fig.444 äußere (hintere) Fläche.

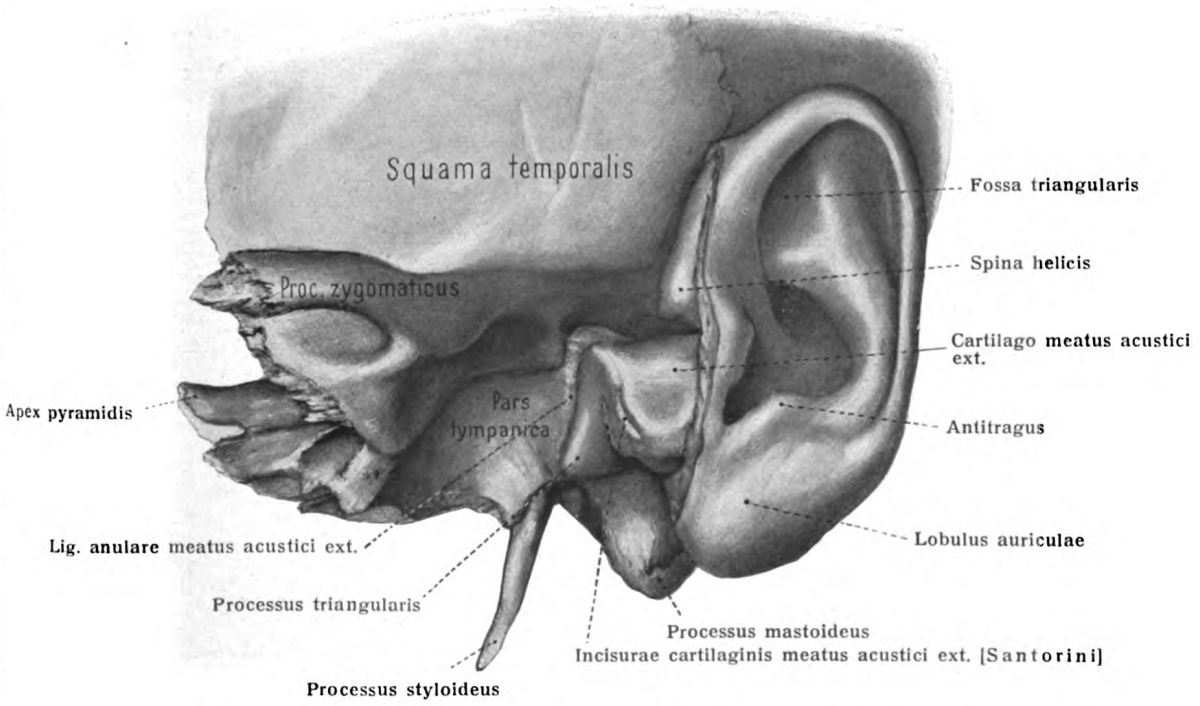

Fig. 445. Gehörgangsknorpel des linken Ohres von vorn ($^1/_1$).

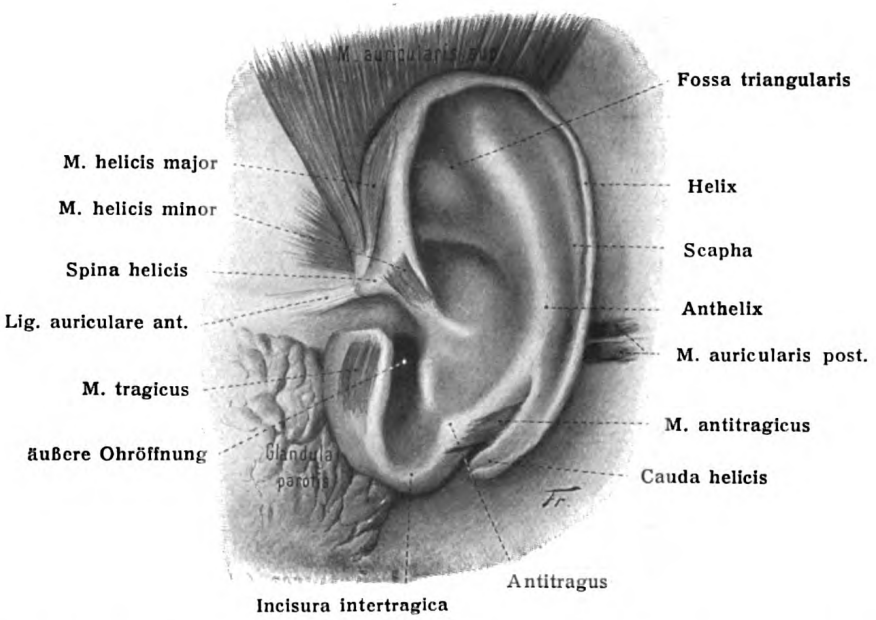

Fig. 446. Muskeln der (linken) Ohrmuschel ($^1/_1$) innere (vordere) Fläche.

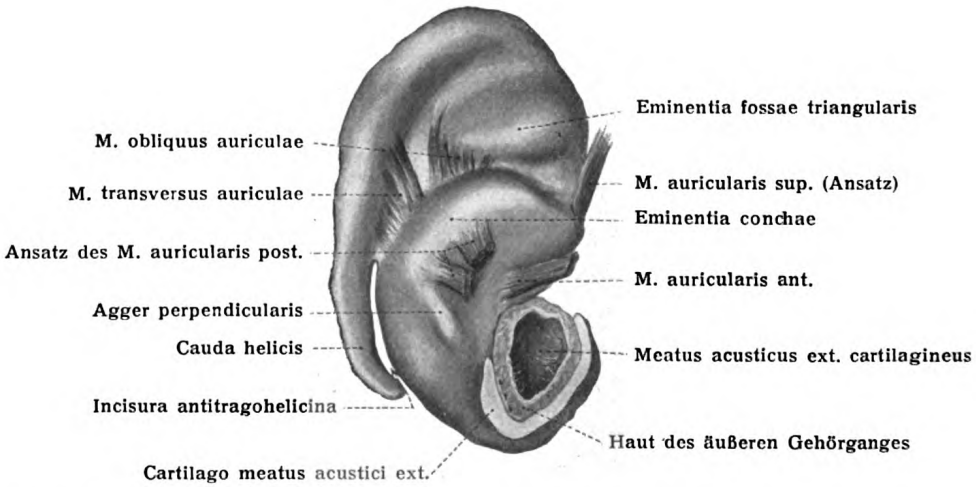

Fig. 447. Muskeln der (linken) Ohrmuschel ($^1/_1$) äußere (hintere) Fläche.

Isthmus zusammen, bildet aber keine geschlossene Knorpelröhre, sondern eine Rinne, welche die untere und die vordere Wand des knorpeligen äußeren Gehörganges einnimmt.

Die äußere Ecke des rinnenförmig aufgebogenen Gehörgangknorpels bildet den Tragus. Man kann den vom knöchernen Gehörgange abgetrennten Gehörgangknorpel leicht in die Ebene ausbreiten. In dieser Form stellt er eine unregelmäßig vierseitige Platte dar. An zwei Stellen ist sie von Spalten fensterartig durchbrochen, welche den Namen Incisurae cartilaginis meatus acustici externi (Santorini) führen. Die laterale größere Spalte liegt an der vorderen, die mediale kleinere an der unteren Wand des Ganges. Durch diese Spalten erfährt die Knorpelplatte eine Gliederung in drei Abschnitte, in einen lateralen, die Lamina tragi, in einen mittleren, zwischen den Incisuren gelegenen, und einen medialen. Der gewulstete Rand des letzteren verbindet sich mit dem rauhen Porus acusticus externus des Schläfenbeines. Die oben offene Rinne des in natürlicher Lage befindlichen Gehörgangknorpels wird durch elastisch-fibröses Gewebe geschlossen.

An gewissen Stellen des Ohrknorpels befinden sich kleine Knorpelinseln, d. h. mit dem Ohrknorpel durch das Perichondrium verbundene Knorpelchen. Sie sitzen gewöhnlich am freien Rande der absteigenden Helix. Die größte Insel entspricht dem Tuberculum auriculae (Darwini).

Am Crus helicis findet sich die Rima helicis, ein Einschnitt, welcher zu dem Ursprunge des M. helicis minor in Beziehung steht.

Ferner ist der Ohrknorpel von einer größeren Anzahl von Gefäßlöchern durchbohrt; Helix und Tragusplatte sind bevorzugte Stellen für dieselben.

An verschiedenen Stellen besitzt der Ohrknorpel eine verschiedene Dicke, welche zwischen 0,9 und 2,8 mm schwankt, im Mittel aber 2 mm beträgt. Seiner histologischen Beschaffenheit nach gehört der Ohrknorpel zu der Gruppe des Netzknorpels; an einigen Stellen nimmt er die Beschaffenheit von Faserknorpel an. Seiner Festigkeit wegen erscheint der Knorpel leicht als das Bestimmende in der Gestalt des äußeren Ohres; dennoch ist er der bestimmte Teil, indem alle wesentlichen Hautfalten schon zu einer Zeit vorhanden sind, in welcher zwischen ihnen noch keine Spur von Knorpel enthalten ist.

c) Bänder der Ohrmuschel.

Die Befestigung der Ohrmuschel am Kopf wird vermittelt durch die Haut, durch den Zusammenhang des Muschelknorpels mit dem Gehörgangknorpel, sowie durch fibrös-elastische Bänder.

Die Bänder der Ohrmuschel gehen vom Processus zygomaticus des Os temporale, von der Fascia temporalis, sowie vom Processus mastoideus aus und setzen sich am Perichondrium des Ohrknorpels fest. Sie heißen Ligamenta auricularia (Valsalvae) und können ihrem Ursprunge entsprechend in ein anterius, ein superius, ein posterius getrennt werden. Sämtliche Faserzüge hängen aber durch zwischenliegende Bandmassen oftmals so zusammen, daß man Arnold nicht Unrecht geben kann, wenn er nur ein einziges Ligamentum auriculare unterscheidet, welches sich an der Wölbung der Schädelfläche des Ohrknorpels befestigt. Diese Befestigung ist nicht sehr straff, so daß die Ohrmuschel durch die Mm. auriculares anterior, superior und posterior nach verschiedenen

Richtungen bewegt werden kann, während ihre gleichzeitige Wirkung die Ohrmuschel mindestens zu spannen, wenn auch kaum ihr Lumen zu erweitern vermag. Fig. 446.

d) Die Muskeln der Ohrmuschel. *Figg. 446, 447.*

Die Ohrmuschel führt eine Anzahl von Muskeln, welche als große und als kleine unterschieden werden können. Jene entspringen in der Nachbarschaft, diese an der Muschel selbst.

Die großen Muskeln sind die Mm. auricularis anterior, superior und posterior.

Die beiden ersteren sind dünne, flächenhaft ausgebreitete Platten, welche von der Galea ausgehen und sich am Ohrknorpel befestigen. (Abt. III, Fig. 69.) Der Auricularis anterior inseriert an der Spina helicis und vor der Kopffläche des Crus helicis; der Auricularis superior findet seine Insertion an der Eminentia fossae triangularis. Der Auricularis posterior ist kürzer, dicker, besteht aus einigen Strängen, entspringt vom Warzenfortsatze und heftet sich am Agger perpendicularis an.

Die kleinen Muskeln sind: der M. helicis major und minor, M. tragicus und antitragicus, M. transversus und obliquus auriculae. Dazu kommen einige inkonstante Muskeln: M. incisurae helicis (Santorini), M. pyramidalis auriculae (Jungi) und der M. styloauricularis (Hyrtl). Figg. 446, 447.

a) Der M. helicis major entspringt von der Spina helicis, steigt am vorderen Helixrande aufwärts und wendet sich darauf bogenförmig zu der auf der Außenfläche befindlichen Eminentia fossae triangularis.

b) Der M. helicis minor beginnt in der Rima helicis und endet in der Höhe des Ursprunges des vorigen, teils am freien Knorpelrande, teils in der Haut. Der M. helicis major und minor sind getrennte Teile eines und desselben Muskellagers.

c) Der M. obliquus auriculae besteht aus einer mehr oder minder spärlichen Gruppe platter kurzer Bündel, welche von der Eminentia fossae triangularis zur Eminentia conchae überspringen. Er ist als ein abseits liegender Teil des Transversus auriculae zu betrachten und kann mit diesem zusammenfließen.

d) Der M. transversus auriculae entspringt von der Eminentia conchae in langer Linie, welche sich vom oberen Ende des Agger bis zur Abgangsstelle der Cauda helicis erstreckt. Die Fossa anthelicis überbrückend, setzen sich seine zahlreichen kurzen Bündel an der Eminentia scaphae an. Er nähert die Helix der Concha.

e) Der M. antitragicus liegt zwischen der Cauda helicis und der Außenfläche des Antitragus und kann sich bis zur Incisura intertragica erstrecken. Nicht selten besteht er aus zwei sich kreuzenden Abteilungen. Einzelne Bündel können die Spitze der Cauda helicis erreichen und so einen M. caudae helicis bilden.

f) Der M. tragicus liegt auf der lateralen Fläche des Tragus, steht in genetischem Zusammenhange mit dem M. antitragicus und besteht aus einem aufsteigenden, sagittalen und frontalen Faserzug; von ihnen ist der erstere der mächtigere.

g) Der M. pyramidalis auriculae (Jungi) besteht aus selten vorkommenden Bündeln, die sich vom Tragicus ablösen und zur Spina helicis begeben.

h) Der M. incisurae helicis (Santorini) gehört zum Systeme des Tragicus, ist konstant und besteht aus sagittalen und vertikalen Fasern. Die sagittalen Fasern entspringen von der inneren Fläche des knorpeligen Gehörganges, ziehen quer durch die Santorinische Incisur zur lateralen Fläche des Tragus und enden in der Haut. Sie werden gekreuzt durch die aufsteigenden Fasern, welche von dem Knorpelrande der Incisur entspringen, den Fasern des M. tragicus entgegen ziehen, meist aber schon am Perichondrium des an die Incisur grenzenden Tragusrandes enden.

i) Der M. styloauricularis, Hyrtlscher Muskel, entspringt vom Processus styloideus, steigt an der Außenfläche des Fortsatzes senkrecht empor und inseriert unterhalb des Agger perpendicularis mit strahlenförmiger Sehne.

Die Nervenzweige der Muskeln des Ohres stammen vom Facialis.

Die eigenen Muskeln des Ohres, beim Menschen so klein, finden sich bei Säugetieren nicht allein mächtiger ausgebildet, sondern lassen auch deutlicher, oft in sehr ausgesprochener Weise, bestimmte Funktionen erkennen. Sie gehören zu derselben Gruppe von Muskeln, wie die mimischen Gesichtsmuskeln. Dasselbe gilt von den Muskeln, die das Ohr als Ganzes bewegen.

Man erkennt leicht, daß die eigenen Muskeln des Ohres sich fast unmittelbar aneinanderreihen. So schließt sich der M. helicis minor an den major, dieser an den Obliquus, der einen Teil des Transversus darstellt; der letztere hängt wieder mit dem Antitragicus, dieser mit dem Tragicus zusammen; der Tragicus endlich verbindet sich durch den Tragohelicinus mit dem M. helicis major (Tataroff und Schwalbe, 1887). So erhält man den Eindruck, als habe man zersprengte Teile eines Sphincter auriculae vor sich. Hieraus ist nicht zu folgern, daß alle genannten Muskeln nur gleichzeitig funktionieren können; mit der räumlichen Sonderung kann sich eine zeitlich gesonderte verschiedene Funktion verbinden.

Die auf der hinteren (medialen) Fläche der Ohrmuschel gelegenen Mm. transversus und obliquus auriculae gehören nach Ruges vergleichenden Untersuchungen an Halbaffen und Primaten dem System des M. auriculooccipitalis bez. M. auricularis posterior an. Die Mm. tragicus und antitragicus dagegen sind Abkömmlinge eines M. auriculolabialis inferior; die Helixmuskeln, einschließlich des Tragohelicinus, sind Abkömmlinge des M. auriculolabialis superior. Mit dem M. auricularis superior und anterior ist kein unmittelbarer morphologischer Zusammenhang vorhanden.

Henneberg, B., Über die Bedeutung der Ohrmuschel. Anat. Hefte 1909.

2. Der äußere Gehörgang, Meatus acusticus externus. Figg. 436, 445, 447.

Der äußere Gehörgang erstreckt sich vom Grunde der Fossa conchae bis zum Trommelfell und besteht aus einem knorpeligen und einem knöchernen Teil. Der knorpelige Teil, Meatus acusticus externus cartilagineus, ist die unmittelbare Fortsetzung der Ohrmuschel nach innen und nimmt etwa ein Drittel, der knöcherne zwei Drittel der Länge des Ganges in Anspruch.

Während seines Verlaufes nach innen erfährt der Gang eine winkelige Ausbiegung nach vorn, wie Horizontalschnitte am besten zeigen. An Frontalschnitten dagegen (Fig. 436) erscheint der Gang dorsal gewölbt. Der Gipfel der Wölbung liegt weiter innen als die Stelle der stärksten vorderen Ausbiegung; letztere nämlich kommt dem knorpeligen, erstere dem knöchernen Teil zu. Der Abschluß des Gehörganges durch das Trommelfell erfolgt, wie gesagt, in schräger Richtung, indem dasselbe zur Medianebene des Schädels in einem oben und hinten offenen Winkel gestellt ist.

Nach v. Tröltsch beträgt die in gerader Linie gemessene Länge an der vorderen Wand 2,7, an der unteren 2,6, an der hinteren 2,2, an der oberen 2,1 cm. Der Tragus ist dabei als Grenze der vorderen Wand nicht angenommen, sondern es ist als äußeres Ende des Gehörganges eine durch die Grenze der hinteren Wand gelegte Sagittalebene zugrunde gelegt.

Die Weite des Gehörganges ist in der Mitte, also am Anfangsteil des knöchernen Kanales, am geringsten. Der größte Durchmesser des Querschnittes beträgt am Eingange 8—9, in der Tiefe dagegen 6—7 mm. Doch kommen beträchtliche individuelle Schwankungen vor.

Über den Knorpel des äußeren Gehörganges siehe S. 516.

Der knöcherne Gehörgang hat im vertikalen Durchschnitt ovale Form. In der äußeren Abteilung steht die lange Axe des Ovales senkrecht, in der inneren schräg. Dabei verläuft der Kanal schräg nach innen und vorn (Fig. 436). Vorzüglich ist es die Pars tympanica des Schläfenbeines, welche ihn bildet; zu einem kleineren (oberen) Teil dient die Pars squamosa dieses Knochens zur Begrenzung. Der Kanal endigt mit einer Furche, Sulcus tympanicus, in welchem das Trommelfell befestigt ist. Nur am oberen Teil des Umfanges fehlt die Furche; an dieser Stelle befindet sich ein Ausschnitt der Schuppe, die Incisura tympanica (Rivini).

Der Gehörgang wird von einem dünnen Perichondrium und Periost, sowie von einer Fortsetzung der äußeren Haut bekleidet, welche bei tieferem Eindringen weicher und feiner wird und fest mit dem Periost verbunden ist. Eine Fortsetzung dieser Haut geht auf das Trommelfell über und bildet dessen äußere Platte.

Die Verbindung des knorpeligen mit dem knöchernen Teil des Gehörganges wird durch eine derbe fibröse Masse bewirkt, welche zwischen das verbreiterte Ende der knorpeligen Röhre und den rauhen äußeren Rand des Porus acusticus externus eingeschaltet ist. Dieses Band, Ligamentum anulare meatus acustici externi, gestattet immerhin einige Beweglichkeit des knorpeligen gegen den knöchernen Teil. Wie nämlich Henle gezeigt hat, ist der Porus acusticus externus von einer derben, mit elastischen Fasern durchzogenen Bindegewebsmasse bedeckt, welche der fibrösen Lippe von Gelenkpfannen ähnelt und den knöchernen Gang um fast 2 mm verlängert. An diese fibröse Lippe sind die Faserzüge des Ringbandes befestigt, welches eine mehr lockere Beschaffenheit besitzt. Fig. 445.

Die Haut des äußeren Gehörganges besitzt ein starkes Plattenepithel. Die Ausstattung des Einganges mit Haaren wurde schon oben hervorgehoben; sie setzt sich über den ganzen knorpeligen Teil fort; im knöchernen Teil werden die Haare kleiner, spärlicher und fehlen endlich ganz. Wie anderwärts, so sind auch hier die Haare mit Talgdrüsen versehen. Außer den letzteren kommen in großer Anzahl tubuläre Drüsen vor, die Glandulae ceruminosae, Ohrschmalzdrüsen. Die größten beherbergt der knorpelige Gehörgang: sie erstrecken sich jedoch in verminderter Größe bis zum Grunde des Gehörganges. Der kugelige oder ovale Knäuel von 0,5—1 mm Dicke liegt bis 2 mm unter der Oberfläche, im Bereich des subkutanen Fettgewebes. Der Drüsenkanal mündet wenig gewunden bei Kindern in die Haarbalglichtung, bei Erwachsenen dicht neben den Haarbälgen auf die Oberfläche. Er ist mit mehreren Lagen von Epithelzellen ausgekleidet. Die Kanäle des Knäuels selbst sind weit und haben eine einfache Lage niedrig zylindrischer Drüsenzellen, welchen glatte Muskelfasern und jenseits derselben eine ansehnliche Basalmembran anliegen. Die Drüsenzellen enthalten viele Pigmentkörnchen und Fetttröpfchen und tragen häufig einen deutlichen Kutikularsaum.

Das Ohrschmalz, Cerumen, ist ein zum Teil fettiges, halbflüssiges, gelbliches, bitteres Sekret, welches wesentlich von den Glandulae ceruminosae erzeugt wird und Pigmentkörnchen, Fetttropfen, sogar fetterfüllte Zellen enthält; letztere stammen wahrscheinlich aus den Glandulae sebaceae.

Gefäße und Nerven. Die Arterien des äußeren Gehörganges stammen von den Aa. auricularis posterior, maxillaris interna und temporalis superficialis. Die Venen ergießen sich besonders in die untere Ohrblutader. Die Nerven stammen vom N. auriculotemporalis (Ramus meatus auditorii externi) und aus dem Ramus auricularis n. vagi.

3. Das Trommelfell, Membrana tympani. Figg. 436, 448–450.

Das Trommelfell ist ein dünner, zwischen dem Schlunde (Paukenhöhle) und dem äußeren Gehörgang gelegener Teil der seitlichen Kopfwand, welcher in seiner Beschaffenheit Umwandlungen erfahren hat, die seiner akustischen Aufgabe entsprechen. Ihrer Form nach stellt diese Scheidewand zwischen äußerem und mittlerem Ohr eine nahezu kreisförmige, leicht elliptische Scheibe dar, welche von hinten-oben nach vorn-unten 10—11 mm, in der darauf senkrechten Richtung aber nur 9 mm Durchmesser besitzt.

Obwohl die Dicke der Membran nur etwa $^1/_{10}$ mm beträgt, so besitzt sie doch eine ansehnliche Festigkeit und kann den Druck einer Quecksilbersäule von über

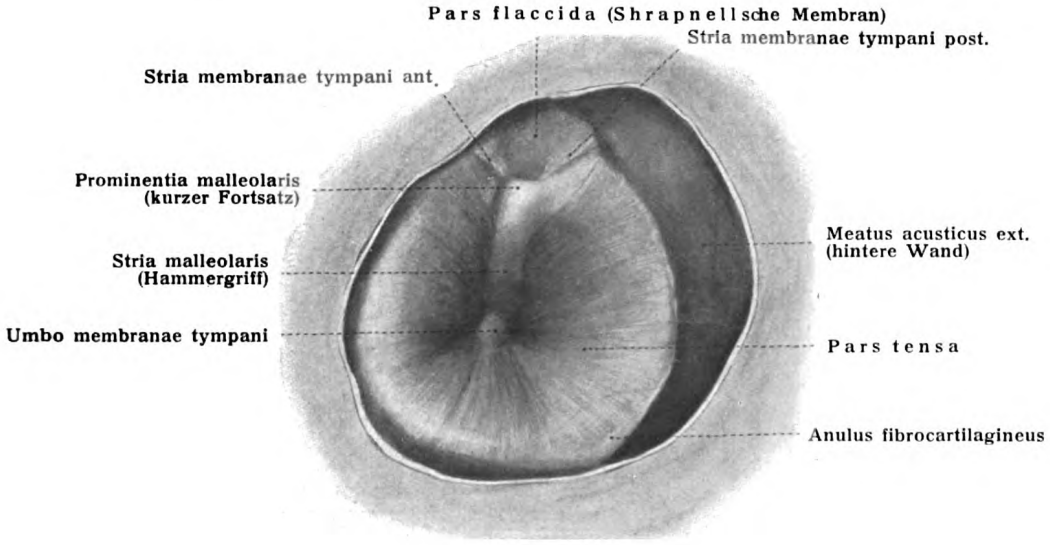

Fig. 448. Äußere Oberfläche des (linken) Trommelfelles (5:1).

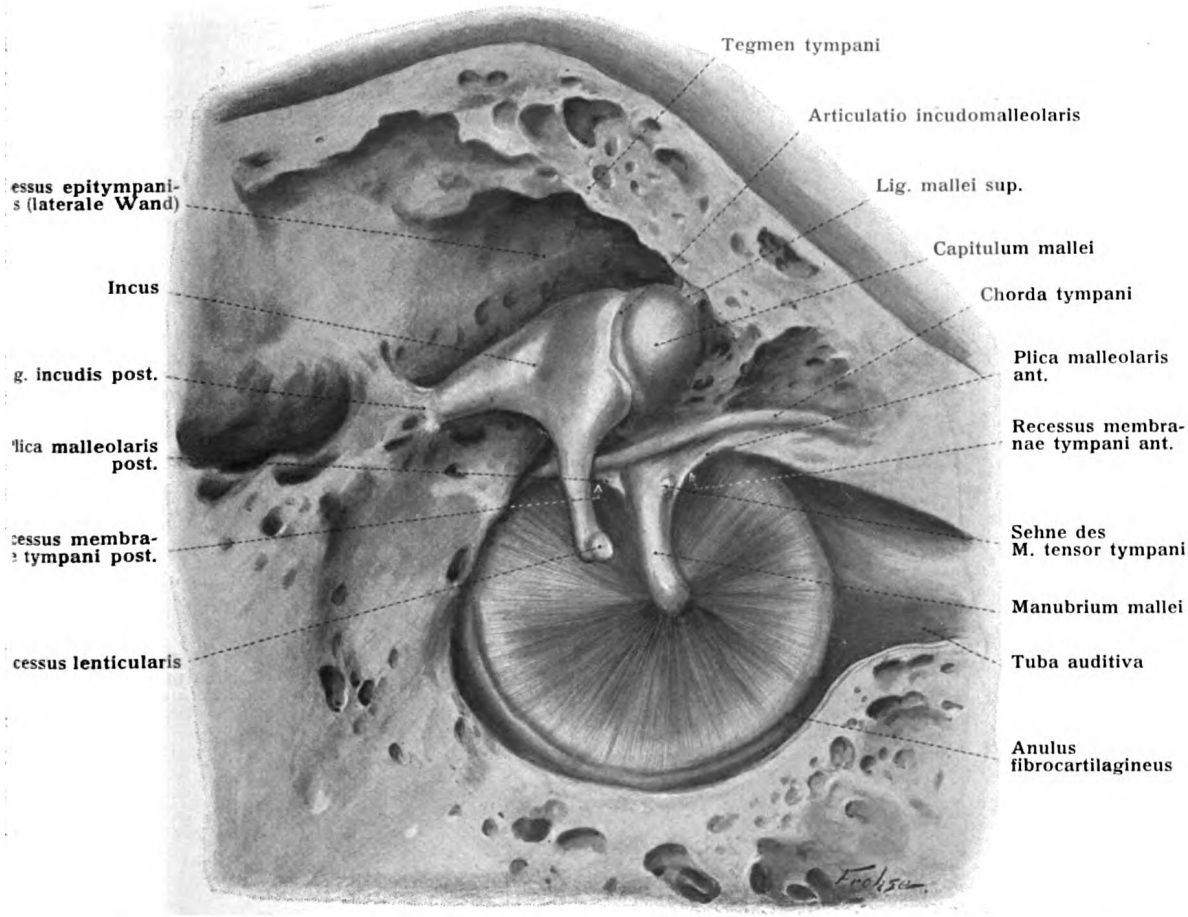

Fig. 449. Innere Oberfläche des (linken) Trommelfelles mit Hammer und Amboß (5:1).

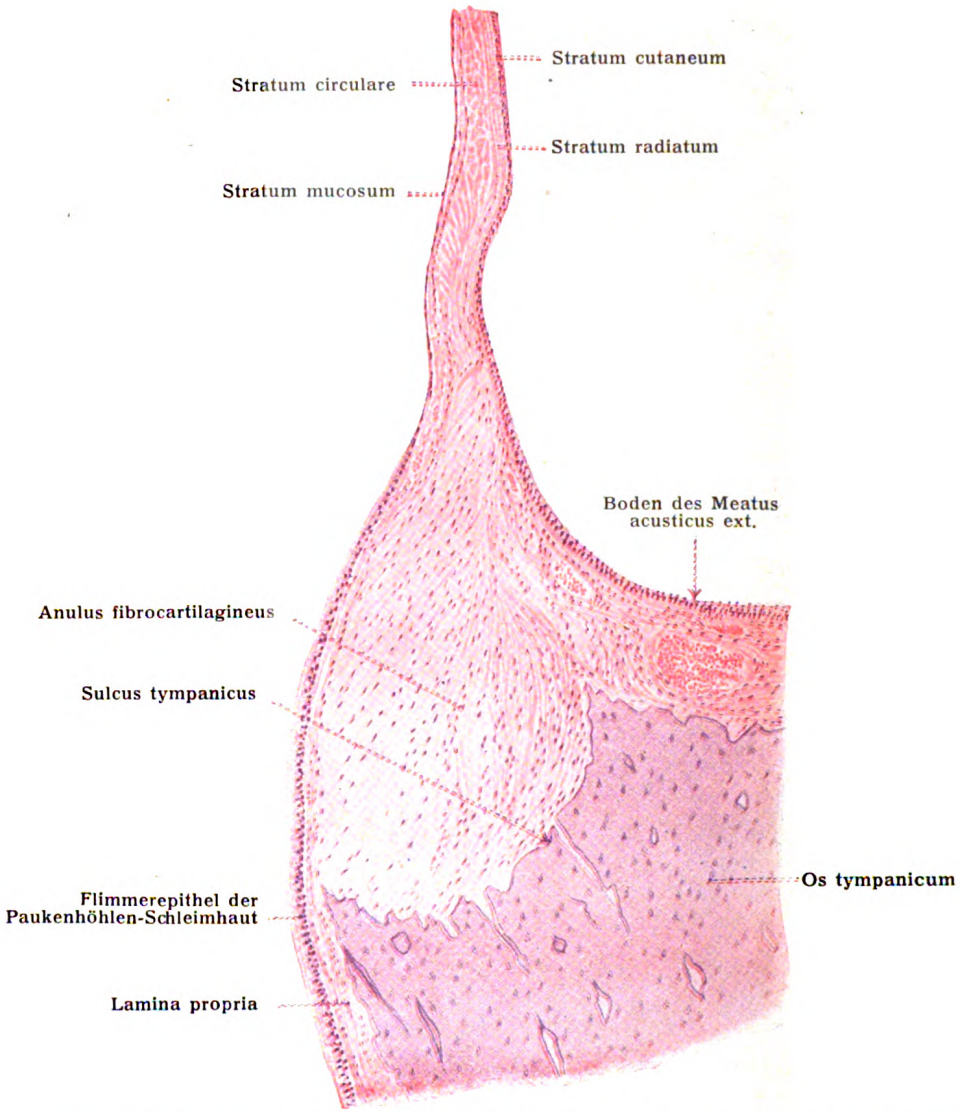

Fig. 450. Radiärer Durchschnitt durch den unteren Trommelfellrand mit den angrenzenden Teil vom erwachsenen Menschen (70 : 1).

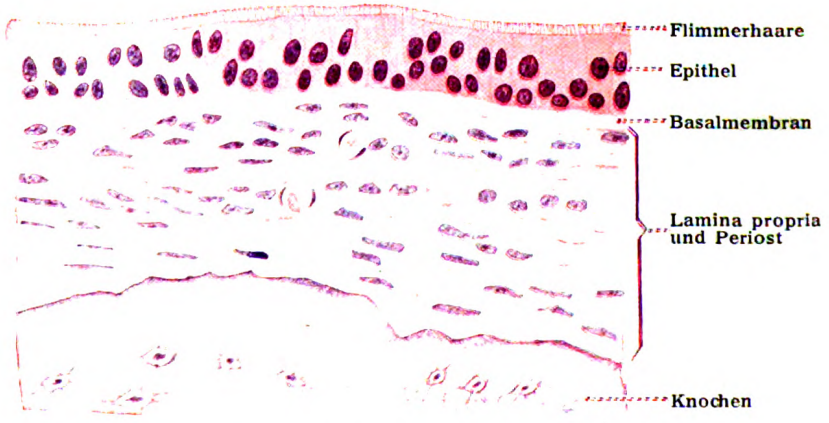

Fig. 451. Schleimhaut der Paukenhöhle vom erwachsenen Menschen. Querschnitt. (500 : 1).

100 cm Höhe ertragen. Die elastische Ausdehnbarkeit ist dagegen nur sehr gering. Auch in natürlicher Lage befindet sich das fast unausdehnbare Trommelfell nicht im Zustande starker elastischer Spannung. Seine Farbe ist im Lebenden rauch- oder neutralgrau. Es besitzt einen zarten Glanz und ist durchscheinend. An der Leiche verlieren sich Glanz und Durchsichtigkeit infolge Auflockerung und Trübung der Epidermisschicht.

Das Trommelfell ist im größeren Teil seines Umfanges mit seinem verdickten Rande, Randwulst, Anulus fibrocartilagineus (Fig. 450), in den Sulcus tympanicus der Pars tympanica eingefalzt. Oben, im Rivinischen Ausschnitte (Incisura tympanica), nimmt die Pars squamosa den Rand des Trommelfelles auf. Soweit letzteres im Sulcus tympanicus befestigt ist, stellt es eine straffe Membran dar und wird Pars tensa genannt; jenes kleine obere Gebiet jedoch, welches vom Rivinischen Ausschnitt aufgenommen wird, ist schlaff und bildet die Pars flaccida des Trommelfelles, Shrapnellsche Membran. Dieser schlaffe Teil kann durch Lufteinblasen leicht nach der einen oder anderen Seite vorgetrieben werden. Da die Pars tensa dicker ist als die Pars flaccida, ist die Grenze dieser beiden Bezirke als feine Linie, vorderer und hinterer Grenzstrang (Siebenmann) oder vorderer und hinterer Grenzstreif (Passow), Stria membranae tympani ant. et post., sichtbar.

Wie Passow hervorhebt, sind die Namen Plica membranae tympani ant. et post. unrichtig, denn Falten am Trommelfell sind pathologisch. Die Grenze der Pars tensa gegen die Pars flaccida ist nur eine feine, nicht einmal an jedem normalen Trommelfell sichtbare Linie, geschweige denn eine Falte (Passow, A., Trommelfellbilder, Jena 1912).

Von verschiedenen Autoren ist als eine Eigentümlichkeit der Pars flaccida eine Öffnung beschrieben worden, Foramen membranae flaccidae (Rivini), welche z. B. einzelnen Personen mit normalem Gehör es ermöglicht, Tabaksrauch aus dem Schlunde durch das Ohr zu blasen. Man hat das Loch teils als Rest der 1. Klemenspalte, teils als sekundäre Durchbohrung erklärt; die Mehrzahl der neueren Beobachter leugnet das Loch als normales Vorkommnis.

Flächenform des Trommelfelles. Das Trommelfell ist nicht in Form einer ebenen Platte in seinem Befestigungsrahmen ausgespannt, sondern seine Fläche wird durch den an ihm befestigten Handgriff des Hammers und durch den kurzen Fortsatz des Hammers wesentlich beeinflußt. Der Handgriff bedingt die Stria malleolaris, der Processus brevis bewirkt an der Grenze der Pars flaccida gegen die Pars tensa eine äußere Hervorragung des Trommelfelles, Prominentia malleolaris. Umgekehrt zieht die leicht spatelförmig verbreiterte Spitze des Manubrium das Trommelfell einwärts und bewirkt dadurch eine trichterförmige äußere Vertiefung, den Nabel, Umbo membranae tympani. Er liegt exzentrisch, näher dem unteren, vorderen Rande.

Das Trommelfell ist vom Nabel aus lateralwärts ausgebogen; es kehrt daher den ankommenden Schallwellen trotz der Gegenwart des Umbo eine äußere konvexe Fläche zu (Helmholtz). So verhält es sich übrigens, wie unter Raubers Leitung angestellte Untersuchungen von W. Moldenhauer ergeben haben, nicht bei allen mit einem Trommelfelle versehenen Tieren. Bei Vögeln bildet der Umbo einen äußeren Vorsprung und die Gehörgangsflächen des Trommelfelles sind konkav. Bei Batrachiern stellt das Trommelfell eine dünne ebene Platte dar. Bei der einen Form also spielen die auftreffenden Wellen auf konvexen, bei der anderen auf konkaven, bei der dritten Form auf ebenen Flächen.

Neigung des Trommelfelles. Man unterscheidet eine Gesamtneigung des Trommelfelles von den Neigungen seiner einzelnen Quadranten. Die Gesamtneigung ist die Neigung der durch den Insertionsrand des Trommelfelles gelegten

Ebene, d. i. der sogenannten Trommelfellebene. Die Neigung der letzteren gegen die Medianebene ist so bedeutend, daß das Trommelfell die unmittelbare Fortsetzung der hinteren und oberen Wand des Gehörganges zu sein scheint, während es mit dessen unterer Wand einen spitzen Winkel bildet. Genauer betrachtet ist die Neigung eine doppelte; die eine bezieht sich auf die Horizontalebene, die andere auf die Medianebene. Die Trommelfellebene bildet, wie Frontalschnitte zeigen (Fig. 436), mit der Horizontalebene einen außen offenen Winkel von 45—50°. Bei Neugeborenen liegt das Trommelfell fast horizontal. Verlängert man die Durchschnittslinien beider Trommelfellebenen nach unten, so schneiden sie sich hiernach unter einem oben offenen Winkel von 80—90°. Horizontalschnitte zeigen, daß die Trommelfellebene mit der Medianebene einen hinten offenen Winkel von etwa 50° bildet. Die nach vorn verlängerten Durchschnittslinien beider Trommelfelle schneiden sich also in einem hinten offenen Winkel von etwa 100°.

Das Trommelfell ist hiernach im äußeren Gehörgange so aufgestellt, daß es eine nach unten und nach vorn geneigte Lage besitzt. Es ist folglich an verschiedenen Stellen nicht gleich weit von der Eingangsebene des äußeren Gehörganges entfernt (siehe S. 521). Sein unterer und vorderer Rand liegen 7, bzw. 5 mm weiter medial als der obere und hintere.

Bei der Untersuchung vom äußeren Gehörgange aus sieht man am Lebenden den im Trommelfell befestigten Hammergriff als einen rötlich- oder gelblichweißen oder fast rein weißen Streifen durchschimmern, welcher etwas schief von vorn nach hinten geneigt bis unter die Mitte desselben herabsteigt. Am oberen Ende springt die stumpfe Spitze des kurzen Fortsatzes des Hammers als ein weißes Knötchen in die Lichtung des Gehörganges vor. Unter günstigen Verhältnissen schimmern sogar der lange Schenkel des Ambosses, die hintere Trommelfelltasche mit der Chorda tympani, der hintere Schenkel des Steigbügels, das Promontorium und die Nische für das runde Fenster der Paukenhöhle durch. Im vorderen unteren Quadranten des künstlich beleuchteten Trommelfelles des Lebenden erscheint ein charakteristisch gestalteter heller Fleck, der auf Lichtreflex beruht, der von Wilde zuerst beschriebene Lichtkegel. Er besitzt die Form eines gleichschenkligen Dreieckes von 2,5 mm Höhe und 1,5—2 mm breiter Basis; seine Basis liegt nahe dem Rande, seine Spitze im Nabel des Trommelfells.

Schichten (Fig. 450). Das Trommelfell besteht aus drei verschiedenen Schichten. Die feste Grundlage bildet eine fibröse Haut, Lamina propria, welche mit einem ansehnlich verdickten Saume, dem schon erwähnten Randwulst, Anulus fibrocartilagineus, im Sulcus tympanicus befestigt ist. Der Lamina propria folgt außen die Hautschicht, Stratum cutaneum; innen die Schleimhautschicht, Stratum mucosum.

a) Die Hautschicht ist eine dünne Fortsetzung der Haut des äußeren Gehörganges von 50—60 μ Mächtigkeit; nur an der Stria malleolaris steigt die Dicke bis zu 0,4 mm. In diesem verdickten Streifen, dem Kutisstrange, welcher von der oberen Wand des Gehörganges auf das Trommelfell übertritt, ziehen die Hauptgefäße und Nerven des Trommelfelles bis zum Umbo herab. Die Epidermis ist ein mehrschichtiges Plattenepithel von etwa 10 Zellenlagen, das an der Oberfläche von Fett durchtränkt wird und am Kutisstrange eine Verdickung erfährt. Nach dem, was über die Nervenendigungen der Haut bekannt ist, darf man im Trommel-

fellepithel reichlich freie Endigungen sensibler Nervenfibrillen erwarten. Die Lederhaut ist im durchscheinenden Teil sehr dünn (bis 20 μ dick), nimmt aber im Kutisstrange beträchtlich zu (bis zu $^1/_3$ mm) und besitzt hier auch Papillen. Haare und Drüsen fehlen dem menschlichen Trommelfelle gänzlich. Abgesehen vom Kutisstreifen desselben fehlen ihm auch die Papillen; letztere, in der Haut des äußeren Gehörganges wohl ausgebildet, erstrecken sich, den Kutisstreifen ausgenommen, nur bis zum Randwulste.

b) Die Lamina propria besteht aus straffen, platten, sich spitzwinkelig verbindenden Bindegewebsfibrillenbündeln und zeigt zwei Lagen:

α. eine äußere Radiärfaserschicht, Stratum radiatum, und

β. eine innere Kreisfaserschicht, Stratum circulare.

Die Radiärfaserschicht geht vom Randwulste aus. Ihre feinen Fibrillenbündel, Trommelfellfasern genannt, bilden mehrere Lagen mit spitzwinkligen Teilungen und Verbindungen der Bündel. Ihre Verlaufsrichtung zieht vom Umfange zum Umbo und in einer Art von Nahtlinie zur unteren Hälfte des Hammergriffes. Nicht allein in der Ausdehnung der Pars flaccida fehlt die Radiärschicht, sondern auch in einem gleichschenkligen Dreiecke der Pars tensa, welches seine Basis der Pars flaccida zuwendet (Trigonum interradiale).

Die Kreisfaserschicht besteht aus ähnlichen „Trommelfellfasern“ in zirkulärer Anordnung, beginnt am Randwulste auf der inneren Fläche der Radiärschicht und besitzt hier ihre größte Dicke. Einwärts vom äußeren Drittel des Trommelfelles nimmt sie rasch an Mächtigkeit ab und ist in den zentralen Teilen nur noch spurweise vorhanden. Beide Schichten sind durch ein lockeres Geflecht von Bindegewebsbündeln nicht sehr fest miteinander verbunden. Auch die Verbindung mit der Hautschicht ist eine lockere und wird durch Auflösung von Radiärfasern in feine Fibrillenzüge der Lederhaut zustande gebracht. Ähnlich ist die Verbindung mit dem Stratum mucosum. Nur im hinteren oberen Quadranten wird die Verbindung durch ein eigentümlich gestaltetes Flechtwerk vermittelt, das dendritische Fasergebilde (Gruber), welches aus Fasern der Radiär- und Kreisfaserschicht sich aufbaut. Die Kreisfaserschicht bedingt durch ihre konzentrische Spannung und Auflagerung auf die Innenfläche der Radiärschicht die außen konvexe Wölbung des Trommelfelltrichters. Auf der Außenfläche fehlen Kreisfasern nicht gänzlich, doch sind sie auf eine dünne Lage in einiger Entfernung vom Randwulste beschränkt.

Eigentümlicher Art ist die Verbindung des Hammers mit der Lamina propria des Trommelfelles. Faserzüge der letzteren gehen unmittelbar in das Periost des Hammergriffes über. Vom Umbo bis in die Nähe des Processus brevis beteiligt sich vor allem die Radiärfaserschicht an der Verbindung. Im Gebiet des unteren Griffendes treten die ankommenden Radiärfasern auf beide periostale Flächen des Knochens über und schließen ihn ein. Im oberhalb gelegenen Teil des Griffes gelangen die Fasern an dessen laterale Kante und bilden sich kreuzende Schleifen um den Griff. Im Gebiet des Processus brevis sind es die Kreisfasern, welche zu der lateralen Fläche des Knochens ziehen und die Verbindung bewirken.

Der Randwulst entspricht einer Periostverdickung und besteht aus fest verfilzten Bündeln fibrillären Bindegewebes, elastischen Fasern und zerstreuten Knorpelzellen. Die Lamina propria entspricht gleichfalls einem festen Periost ohne Knochen. In den Fasern des Randwulstes treten an beiden Flächen dichte Radiär-

faserzüge hervor, welche in die Radiärfasern der Pars tensa sich fortsetzen. Es fehlt im Randwulste auch nicht an Kreisfasern, welche als die am weitesten in die Peripherie vorgeschobenen Kreisfasern der Pars tensa zu beurteilen sind.

c) Das Stratum mucosum ist viel zarter als die Hautschicht, fest mit der Lamina propria verbunden und besteht aus einem einfachen, nicht flimmernden Plattenepithel nebst einer dünnen retikulären Propria, in deren Lücken auch Leukocyten vorkommen. Die Schleimhaut setzt sich auf den Hammergriff ununterbrochen fort, bildet also eine Hülle des letzteren und hängt mit dem Periost zusammen. Am Randwulst geht die Schleimhaut in die der Paukenhöhle über. Der Übergangsrand enthält zottige, papilläre Schleimhauterhebungen, welche Gefäßschlingen enthalten. Sie können sich auch weiter einwärts erstrecken und auch am Hammergriff vorkommen.

An der Pars flaccida des Trommelfelles ist eine Haut- und eine Schleimhautschicht, aber keine Lamina propria vorhanden. Wo der Kutisstreifen von der oberen Wand des Gehörganges über die Pars flaccida zieht, um in die Pars tensa einzutreten, erfährt die Pars flaccida eine Verdickung.

Blutgefäße des Trommelfelles.

Man unterscheidet ein äußeres und ein inneres Gefäßnetz. Jenes gehört der Hautschicht, dieses der Schleimhautschicht an.

Das äußere Gefäßnetz wird gespeist:

1. von zahlreichen kleinen radiären Randarterien, welche von der Haut des äußeren Gehörganges stammen, vom Rande des Trommelfelles aus radiär in die Hautschicht eintreten und bald sich in Kapillaren auflösen, und

2. von der A. manubrialis externa; sie ist ein größeres, aus der A. auricularis profunda entspringendes Arterienstämmchen, welches im Kutisstreifen des Trommelfelles hinter dem Hammergriffe bis zum Umbo herabzieht und sich in zwei weiter sich verästelnde Zweige spaltet. Vom Stamm und den Ästen treten viele feine radiäre Zweige auf das Trommelfell über.

Das sich sammelnde Venenblut kann nach zwei der Zufuhr entsprechenden Richtungen abfließen, und zwar

1. durch den Plexus venosus manubrii und
2. durch den Plexus venosus marginalis.

Das innere Gefäßnetz bezieht sein arterielles Blut aus der Aa. tympanicae. Besonders beteiligt ist hierbei eine kleine in der Schleimhaut des Hammergriffs herabsteigende Arterie, die A. manubrialis interna. Vom Boden der Paukenhöhle gelangt ferner ein Stämmchen zum unteren Umfange des Trommelfelles, dessen Verzweigungen mit jenen der A. manubrialis interna anastomosieren. Der Abfluß erfolgt auch hier wesentlich nach zwei Richtungen. Im Rand- und Zwischengebiet stehen die äußeren und inneren Venen durch perforierende Zweige miteinander in Verbindung. Ob ein eigenes Kapillargefäßnetz für die Lamina propria vorhanden ist, bleibt ungewiß.

Die Lymphgefäße des Trommelfelles bestehen 1. aus einem feinen kutanen Netz von Lymphkapillaren und 2. aus einem spärlichen Schleimhautnetz (Kessel). In der Lamina propria ist ähnlich wie in der Cornea ein Saftbahnsystem enthalten.

Nerven des Trommelfelles.

Sie stammen besonders aus dem R. membranae tympani, einem Zweige des N. meatus auditorii externi, der seinerseits aus dem N. auriculotemporalis des III. Trigeminusastes entspringt. Er gelangt im Kutisstrange zum Trommelfell und zieht hinter der A. manubrialis externa herab. Außerdem treten an verschiedenen Stellen feine Randnerven ein. Alle diese Hautnerven bilden in der Kutis an der Grenze gegen die Lamina propria einen weitmaschigen Grundplexus. Dieser entsendet Gefäßnerven und viele Zweige, welche einen subepithelialen Plexus bilden, von welchem Fäden in das Epithel aufsteigen (Kessel). Die Nerven der Schleimhaut entstammen dem Plexus tympanicus; sie bilden teils ein Gefäßgeflecht, teils ein subepitheliales Geflecht.

B. Mittleres Ohr, Auris media.

Das mittlere Ohr besteht aus einer im Schläfenbein, zwischen dem Labyrinth und dem äußeren Ohr gelegenen Höhle, der Paukenhöhle, welche auf der einen Seite durch eine Röhre, die Ohrtrompete, mit der Schlundhöhle in Verbindung steht, auf der anderen Seite sich in den gefächerten Hohlraum des Warzenfortsatzes des Schläfenbeines fortsetzt. Durch die Paukenhöhle zieht sich die Kette der drei Gehörknöchelchen, welche die Innenwand des äußeren Ohres, das Trommelfell, mit der Außenwand des Labyrinthes in unmittelbare Verbindung bringt.

1. Die Ohrtrompete, Tuba auditiva (Eustachii). Figg. 436, 452, Abt. IV Figg. 109, 232.

Die Ohrtrompete ist eine 3,5—4 cm lange abgeplattete Röhre, welche hinter der Nasenhöhle an der oberen Seitenwand des Schlundes mit weiter Öffnung, Ostium pharyngeum tubae auditivae, beginnt, sich unter Verengerung lateralrückwärts erstreckt und darauf in die Paukenhöhle übergeht, Ostium tympanicum tubae auditivae. Ihr Verlauf hält im ganzen fast die Mitte zwischen der sagittalen und der transversalen Richtung. Vom Ostium pharyngeum bis zum Ostium tympanicum ist ihr Verlauf zugleich ein sanft aufsteigender.

Sie besteht a) aus einem medialen, knorpelig-häutigen, längeren Abschnitte, welcher etwa $^2/_3$ des Rohres in Anspruch nimmt, Pars cartilaginea tubae auditivae, und b) aus einem lateralen, von knöcherner Wand umgebenen, im Schläfenbein gelegenen kürzeren Abschnitte, Pars ossea tubae auditivae, welche dem mit Schleimhaut bedeckten Semicanalis tubae auditivae entspricht. Die Stelle, an der beide Abschnitte ineinander übergehen, ist zugleich der engste Teil, Isthmus tubae auditivae. An der Pars ossea befinden sich kleine Buchten, Cellulae pneumaticae tubariae.

a) Am knorpeligen Teil sind die Schleimhaut und der Tubenknorpel zu unterscheiden. Der Tubenknorpel, Cartilago tubae auditivae, ist eine 2,3—3 cm lange Platte, welche am Schlundende die ansehnliche Breite von etwa 1 cm und eine Dicke von 2—5 mm besitzt, gegen das Paukenende aber an Breite und Dicke beträchtlich abnimmt. Die Längsrichtung der Knorpelplatte folgt derjenigen der Tube; ihre Breitseiten stehen fast vertikal. Ihr oberer Rand ist lateralwärts umgebogen. Dadurch wird die Platte in einen Halbkanal umgewandelt, welcher das Schleimhautrohr in seiner Höhlung aufnimmt. Lateral unten ist die Knorpelrinne offen. Hier wird die Schleimhaut nur von einer fibrösen Haut umgeben, welche die Lücke zwischen dem oberen umgebogenen und dem unteren Rande ausfüllt und zugleich die ganze Knorpelrinne auskleidet. Sie hat den Namen Lamina membranacea der Tuba auditiva. Figg. 436, 452.

An Querschnitten hat der umgebogene Teil des Knorpels die Form eines Hakens; man nennt ihn den Knorpelhaken. Sein freier Rand ist abgerundet und etwas verdickt. Am Paukenende des Tubenknorpels ist dieser laterale Teil, Lamina (cartilaginis) lateralis, der mächtigere, der mediale Teil, Lamina (cartilaginis) medialis, dagegen erscheint nur als kurzer Anhang. Bald aber kehrt sich das Verhältnis um; der mediale Teil gewinnt schlundwärts zusehends an Mächtigkeit und nun hat der laterale die Bedeutung eines Anhanges. Das Paukenende des Knorpels stößt an die Pars ossea tubae und ist mit deren rauher zackiger Begrenzung durch Fasermasse fest verbunden. Die obere Wand des

Knorpels ist an der Schädelbasis befestigt, vorn an der Fossa scaphoidea des Keilbeines, weiter hinten an der Bandmasse der Fissura sphenopetrosa.

Die Form des Tubenknorpels zeigt mannigfache individuelle Verschiedenheiten, insbesondere in der Gegend des Schlundendes. Schon vorher kann durch eindringende gefäßhaltige Fortsätze vom Perichondrium aus oder durch Drüsen der Schleimhaut eine mehr oder weniger weitgehende Zerklüftung des Knorpels bewirkt werden. Sogenannte accessorische Knorpelplättchen der Tube sind eine am unteren Teil in der Nähe des Schlundes häufig vorkommende Erscheinung.

Der Tubenknorpel ist von hyaliner Art; doch kommen Strecken vor, in welchen er die Beschaffenheit des fibrösen Knorpels annimmt; am Schlundende ist die Beimischung elastischer Fasern wechselnd reichlich und ausgedehnt.

b) Die Pars ossea schließt sich unmittelbar an die Paukenhöhle an, besitzt eine abgerundet dreieckige Gestalt und einen queren Durchmesser von etwa 2 mm. Sie grenzt medial an den Canalis caroticus, lateral an die Fissura petrosquamosa, oben an das Septum canalis musculotubarii, unten an die Crista petrosa. In der Nähe der Felsenbeinspitze endigt sie mit einem unregelmäßig begrenzten rauhen Rande, an welchem der Tubenknorpel befestigt ist.

Die Schleimhaut, Tunica mucosa, ist eine Fortsetzung der Schlundschleimhaut, besitzt anfänglich deren Beschaffenheit und hat 0,5—0,6 mm Mächtigkeit. Paukenwärts vermindert sie ihre Dicke beträchtlich und setzt sich in die dünne Schleimhaut der Paukenhöhle fort. Mit dem Perichondrium ist sie durch lockeres Bindegewebe verschiebbar verbunden; im knöchernen Teil dagegen ist die Submukosa dünn und mit dem Periost verwachsen. Auf der unteren Wand des knöchernen Teiles kommen zarte, im knorpeligen Teil stärkere, unregelmäßige Längsfalten der Schleimhaut vor. Das Epithel ist ein einschichtiges Flimmerepithel, welches zahlreiche Becherzellen und Ersatzzellen enthält. Die Richtung des Flimmerstromes geht nach dem Ostium pharyngeum. Die Lamina propria der Schleimhaut besteht aus fibrillärem Bindegewebe, welches in der Nähe des Schlundes eine mehr retikuläre Beschaffenheit annimmt und zahlreiche Leukocyten enthält. Sogar kleine in der Schleimhaut gelagerte Lymphknötchen, Noduli lymphatici tubarii, können vorkommen. Über die so gebildete Tonsilla tubaria, Tubenmandel, s. auch Eingeweidelehre S. 90. Die Schleimhaut des knorpeligen Teiles ist ferner reich an Schleimdrüsen, Glandulae mucosae. Vom Ostium pharyngeum eine Strecke paukenwärts bilden diese epithelialen Drüsen eine zusammenhängende Schicht; gegen die Paukenhöhle werden sie spärlicher, kommen jedoch vereinzelt noch am Ostium tympanicum vor (v. Tröltsch). Besonders große Drüsen finden sich in der Nähe des Ostium pharyngeum. Hier wird sogar der Knorpel von Ausführungsgängen solcher Drüsen durchbrochen, welche im Umfange der Mündung in der Schlundschleimhaut liegen.

Die arteriellen Gefäße der Tube stammen aus den Aa. canalis pterygoidei und pharyngea ascendens; auch die A. meningea media kann sich beteiligen, indem ihr Ramus petrosus feine Zweige durch die Fissura petrosquamosa zur oberen Wand der Tube abgibt. Lymphgefäße sind sowohl in der Pars ossea als in der Pars cartilaginea zahlreich und hängen am Ostium pharyngeum mit denjenigen der Schlundschleimhaut zusammen.

Die Nerven stammen aus dem Plexus tympanicus (Ramus tubae auditivae) und dem Plexus pharyngeus; sie führen markhaltige und blasse Fasern, nebst vielen Mikroganglien (Rüdinger).

Die Lichtung der Pars ossea ist mit Ausnahme einer durch wechselnde Füllung der Gefäße geringen Veränderlichkeit eine unbewegliche. Was aber die Pars cartilaginea betrifft, so liegen

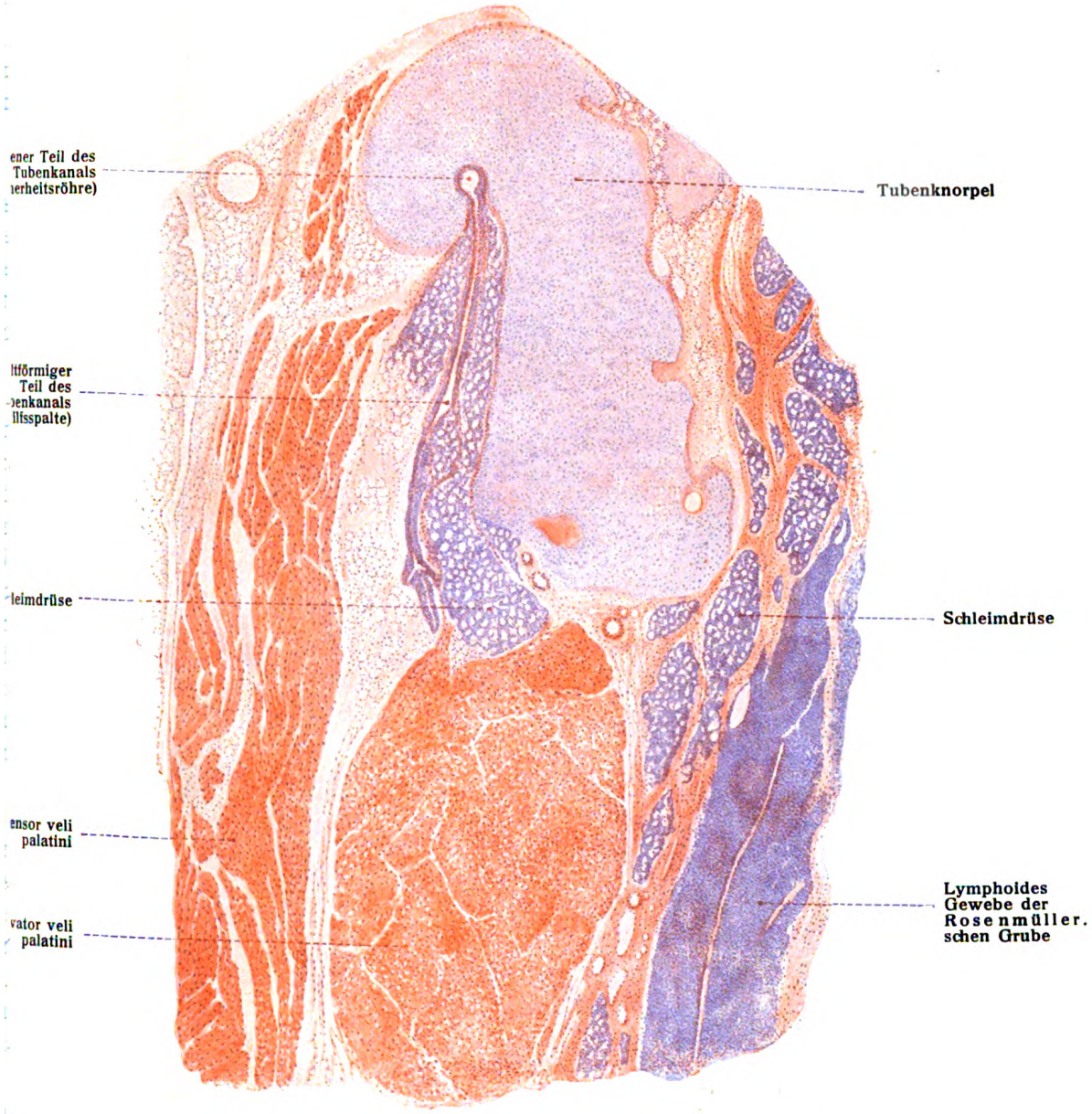

Fig. 452. Ohrtrompete des Menschen und benachbarte Teile.
Querschnitt nahe dem Ostium pharyngeum.

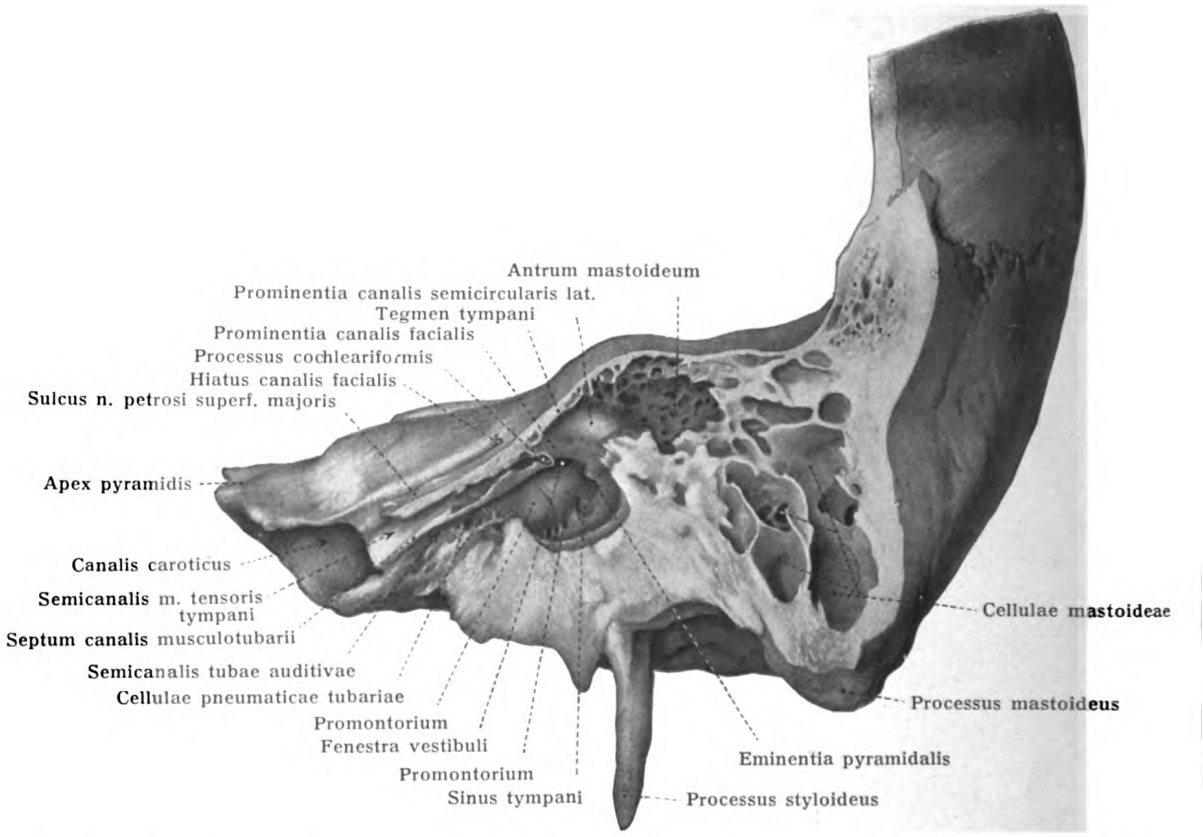

Fig. 453. Mediale Wand des (linken) Mittelohres, nebst den angrenzenden Abschnitten der obe unteren, hinteren und vorderen Wand (1,5 : 1).

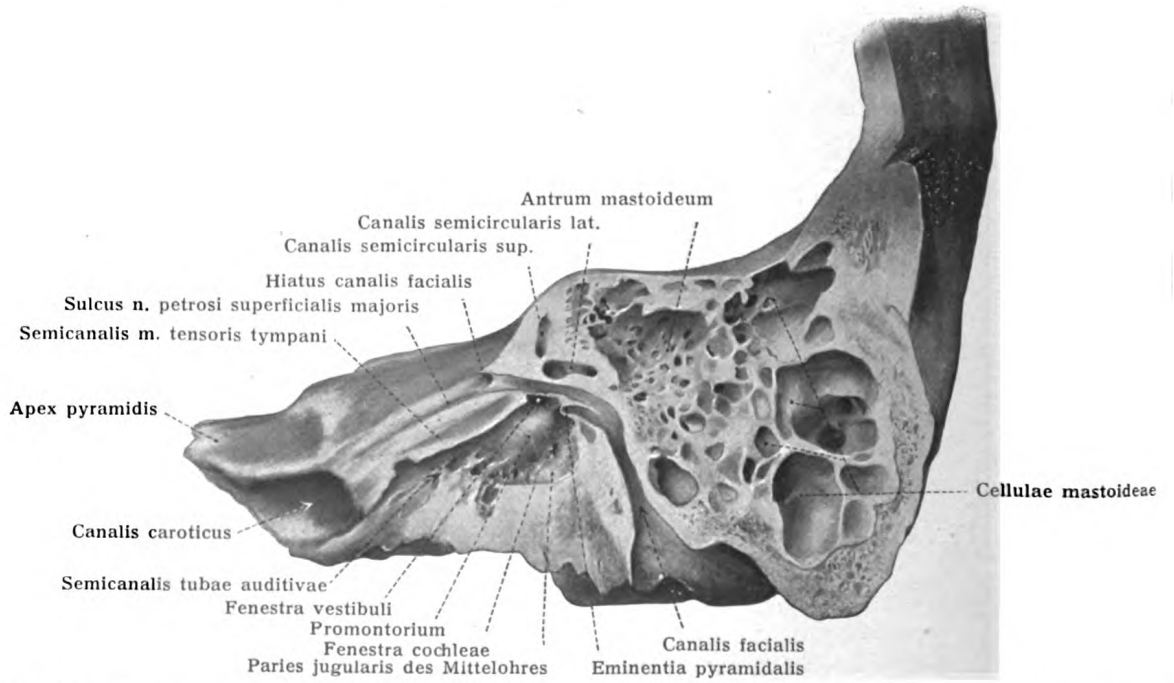

Fig. 454. Verlauf des Facialiskanales, dargestellt am Präparat der Fig. 453 durch Wegnahme eine dünnen Knochenschicht (1,5 : 1).

im größten Teile die flimmernden Wände aneinander. Die Lichtung stellt im vorderen und mittleren Teil eine vertikale Spalte von etwa 7 mm Höhe dar. In dem dorsalen, von dem Knorpelhaken begrenzten Teil der Spalte macht die Schleimhaut den hirtenstabähnlichen Bogen der Knorpelplatte mit. Der dorsale Teil der Lichtung wird dadurch zu einem beständig offenen Kanale umgewandelt, der Sicherheitsröhre (Rüdinger); der übrige Teil der Spalte hat den Namen Hilfsspalte. Im vorderen Abschnitt der Pars cartilaginea jedoch, in welchem die Hakenbildung sich allmählich vermindert und verliert, liegen die Schleimhautflächen in ganzer Ausdehnung aneinander. Die für gewöhnlich sich berührenden Wände der Hilfsspalte können durch die Zusammenziehung des M. tensor veli palatini, der darum auch Dilatator tubae genannt wurde, voneinander abgehoben werden (siehe Fig. 452.)

Die engste Stelle der Tuba auditiva, Isthmus tubae, liegt an der Verbindungsstelle der Pars cartilaginea mit der Pars ossea. An beiden Mündungen ist der Kanal weiter, namentlich am Ostium pharyngeum. Letzteres ist trichterförmig, oval, fast frontal gestellt und liegt vor einer durch das Schlundende des Tubenknorpels und die gewulstete Schleimhaut bedingten Hervorragung, dem Tubenwulst, Torus tubae auditivae. Über die hinter dem letzteren sich ausdehnende Rosenmüllersche Grube des Schlundgewölbes und die Plica salpingopharyngea, siehe Eingeweidelehre S. 94 und Figg. 106, 232.

Das Ostium pharyngeum tubae liegt in der Höhe des hinteren Endes der unteren Nasenmuschel, etwa 1 cm oberhalb der Horizontalebene des harten Gaumens und kann von dem äußeren Nasenloch aus mit Instrumenten erreicht werden. Der Grund des trichterförmigen Ostium pharyngeum ist in der Regel geschlossen; er kann aber durch Schlucken usw. geöffnet und dadurch eine Lüftung der Paukenhöhle bewirkt werden.

2. Die Paukenhöhle, Cavum tympani.

a) Knöcherne Begrenzung. *Figg. 453, 454.*

Die Paukenhöhle bildet die im Schläfenbein enthaltene erweiterte Fortsetzung der Pars ossea tubae auditivae und setzt sich ihrerseits in das Antrum mastoideum und die Cellulae mastoideae jenes Knochens fort. Sie hat sechs Wände:

1. Die obere Wand, das Dach der Paukenhöhle, Paries tegmentalis, wird durch eine dünne, der Pars petrosa angehörige Knochentafel, das Tegmen tympani, gebildet; medianwärts geht letzteres in die Decke der Pars ossea tubae auditivae über.

2. Die untere Wand, der Boden der Paukenhöhle, Paries jugularis, entspricht der unteren Fläche der Pyramide und zwar im besonderen der Fossa jugularis; sie ist abgerundet, von geringer Breite und meist zellig vertieft. Diese kleinen, aufwärts offenen Räume heißen Cellulae tympanicae. Die untere Wand zeigt ferner die Paukenmündung des Canaliculus tympanicus und des Canaliculus caroticotympanicus inferior. Die Paukenmündung des Canaliculus caroticotympanicus superior gehört der medialen Wand an.

3. Die vordere Wand, Paries caroticus, wird unten von der knöchernen Wand des Carotiskanals gebildet; oben mündet der Canalis musculotubarius ein.

4. An der hinteren Wand, Paries mastoideus, befindet sich oben der Zugang in das Antrum mastoideum und in die Zellen der Pars mastoidea, Aditus ad antrum mastoideum. Sie zeigt außerdem die wichtige Eminentia pyramidalis, deren Spitze eine kleine Öffnung besitzt zum Durchtritt der feinen Sehne des Musculus stapedius. Die Eminentia pyramidalis schließt einen Hohlraum ein, welcher rückwärts mit dem Canalis facialis in Verbindung steht; er dient zur Aufnahme des Musculus stapedius. Lateral von der Eminentia pyramidalis liegt die Apertura tympanica canaliculi chordae.

5. Die laterale Wand, Paries membranaceus, wird durch das Trommelfell und den mit ihm verbundenen Handgriff des Hammers gebildet.

6. Die mediale Wand, Labyrinthwand der Paukenhöhle, Paries labyrinthicus, zeigt die meisten Besonderheiten, nämlich:

α. Das Promontorium, Vorgebirge. In Form eines Hügels nimmt es einen großen Teil der Labyrinthwand der Paukenhöhle ein, zeigt den senkrecht über es hinweglaufenden Sulcus promontorii, überragt das Schneckenfenster und verwandelt den Zugang zu letzterem in eine trichterähnliche Höhle, Fossula fenestrae cochleae. Der Sulcus promontorii beginnt unten an der Paukenmündung des in der Fossula petrosa beginnenden Canaliculus tympanicus; er endigt oben mit einer feinen Öffnung zwischen dem Vorhoffenster und dem Processus cochleariformis des Septum canalis musculotubarii. Nach hinten vom Promontorium befindet sich eine tiefe Grube, Sinus tympani.

β. Das ovale Fenster, Fenestra vestibuli. Es hat nierenförmige Gestalt, führt zum Vorhof des Labyrinthes und wird durch die Fußplatte des Steigbügels verschlossen. Das ovale Fenster liegt in einer Vertiefung, Fossula fenestrae vestibuli. Der untere Rand des Fensters ist leicht konkav. Eine feine Furche, die Steigbügelfurche, dient zur Aufnahme des Ringbandes der Fußplatte des Steigbügels.

γ. Das runde Fenster, Fenestra cochleae. Es wird durch das Promontorium vom ovalen Fenster getrennt, führt zur Scala tympani der Schnecke und wird durch ein besonderes Häutchen, Membrana tympani secundaria (Scarpae), geschlossen.

δ. Über der Fenestra ovalis liegt die in der Paukenhöhle vorspringende dünne, manchmal teilweise unvollständige und durchsichtige Wand des Canalis facialis, die Prominentia canalis facialis. Dieser Kanal läuft hier anfangs nach hinten, dann nach unten und ist mit der Höhle der Eminentia pyramidalis durch eine Öffnung verbunden.

ε. Über dem Promontorium befindet sich das Ende des knöchernen Halb- oder Vollkanales des M. tensor tympani, des Semicanalis tensoris tympani, welcher wagerecht bis zur Fenestra vestibuli streicht und hier an einem dünnen, löffelförmig aufgekrümmten Knochenplättchen, Processus cochleariformis[1]), endigt. Der Semicanalis tensoris tympani läuft parallel mit dem ventral von ihm gelegenen geräumigeren Semicanalis tubae auditivae; er wird von ihm getrennt durch das in der Regel unvollständige, manchmal vollständige, dünne Knochenplättchen des Septum canalis musculotubarii.

Die Zellen des Processus mastoideus, Cellulae mastoideae, sind lufterfüllte Räume, welche als laterale verzweigte Anhänge der Paukenhöhlenschleimhaut aufzufassen sind. Sie werden von einer Fortsetzung der Paukenhöhlenschleimhaut ausgekleidet. Ihre Größe und Form, sowie ihre Ausdehnung im Knochen ist wechselnd. Vom Eingange an der hinteren Wand der Paukenhöhle erstrecken sie sich unter der oberen Fläche des Felsenbeines bis zur Oberfläche und Spitze des Warzenfortsatzes und dehnen sich bei weitgehender Pneumatisation des Schläfenbeines zuweilen noch in den Schuppenteil des Schläfenbeines und in die Wurzel des Processus zygomaticus aus. Sie bilden ein zusammenhängendes System von Höhlen und sind voneinander bald durch papierdünne Knochenblätter, bald durch Wände von ansehnlicher Dicke unvollständig getrennt. Meist beginnen sie mit

[1]) cochleariformis von cochlear = Löffel.

einer größeren Erweiterung, dem Antrum mastoideum. Der Zugang zu dieser führt über die Prominentia canalis facialis und einen dahinter gelegenen starken glatten Knochenwulst, Prominentia canalis semicircularis lateralis, welcher sich durch eine kompakte Beschaffenheit und horizontale Krümmung bemerklich macht.

b) Die Gehörknöchelchen, *Ossicula auditus. Figg. 436, 449, 455—458.*

Der obere Teil der Paukenhöhle enthält die drei Gehörknöchelchen, welche die Verbindung der Labyrinthwand der Paukenhöhle mit dem Trommelfell vermitteln. Zwei von ihnen, Hammer und Amboß, sind ursprünglich Teile des Kiemenbogenskeletes, treten aber später in den Dienst des Gehörorganes und bilden zusammen mit dem Steigbügel eine gebogene Kette, deren äußeres Glied vom Hammer dargestellt wird. Sein Handgriff ist mit dem Trommelfell innig verbunden. Das mittlere Glied hat den Namen Amboß; das innere, im ovalen Fenster der Labyrinthwand eingefügte Glied ist der Steigbügel.

1. Der Hammer, Malleus.

Er zeigt einen Mittelteil, Körper, welcher oben in ein abgerundetes kugeliges Stück, den Kopf, Capitulum mallei, übergeht. Der Kopf des Hammers ist an seiner hinteren Fläche mit einer sattelförmigen, überknorpelten Gelenkfläche zur Verbindung mit dem Amboß versehen. Unterhalb des Kopfes liegt eine eingeschnürte Stelle, der Hals des Hammers, Collum mallei.

Vom Körper entspringen mehrere Fortsätze. Einer derselben ist der Handgriff, Manubrium mallei. Er bildet ein flaches, etwas gewundenes Knochenstäbchen, welches nahezu in der Verlängerung des Halses vom Körper abgeht.

Kopf und Hals des Hammers haben ihren Sitz im oberen Teil der Paukenhöhle, oberhalb des Trommelfelles, in dem Recessus epitympanicus der Paukenhöhle. Der Kopf berührt beinahe die Decke der Paukenhöhle; der Hals dagegen liegt ihrer lateralen Wand unmittelbar an.

Der lange Fortsatz, Processus anterior (Folii), biegt fast im rechten Winkel von der Längsaxe des Kopfes und Halses ab; er bildet ein langestrecktes, dünnes, schmales Knochenstäbchen, welches sich vorwärts und abwärts wendet, um in die Fissura petrotympanica einzutreten. Der Fortsatz endet abgeflacht und verbreitert, indem er mit dem Felsenbein durch Bandmasse verbunden wird. Seiner Dünne wegen bricht er leicht ab, erfordert Vorsicht bei der Herausnahme und ist daher nicht an jedem Hammer sichtbar.

Der seitliche Fortsatz, Processus lateralis, geht vom Anfangsteil des Handgriffes nach außen ab und legt sich an die obere Abteilung des Trommelfelles so fest an, daß er eine kleine Vorwölbung nach außen bewirkt, Prominentia malleolaris (siehe Trommelfell).

2. Der Amboß, Incus.

Er gleicht einem Zahne mit zwei weit auseinander gehenden Wurzeln. Seine Nachbarschaft zu dem Hammer und eine gewisse Ähnlichkeit mit einem Amboß veranlaßte die Benennung.

Der Körper, Corpus incudis, liegt zusammen mit dem Hammerkopf und zwar hinter ihm in dem Recessus epitympanicus der Paukenhöhle. Er besitzt eine nach vorn gewendete, tiefausgeschnittene sattelförmige Gelenkfläche zur Aufnahme des Hammerkopfes sowie zwei Fortsätze.

Der lange Fortsatz, Crus longum, verschmälert sich im Herabsteigen und verläuft in der Paukenhöhle nahezu senkrecht hinter dem Manubrium mallei herab. Sein Endstück biegt etwas nach innen um und verdünnt sich rasch. Auf seinem Ende sitzt ein kleines ovales Knöpfchen, Linsenknöchelchen, Proc. lenticularis, welches bei Erwachsenen mit dem Amboß knöchern verbunden ist.

Der kurze Fortsatz, Crus breve, wendet sich nahezu horizontal rückwärts, verjüngt sich rasch und ist durch Bandfasern in einer Vertiefung am Boden des Aditus ad antrum mastoideum befestigt.

3. Der Steigbügel, Stapes.

Er besitzt ein Köpfchen, zwei Schenkel und eine Fußplatte.

Das Köpfchen, Capitulum stapedis, ist nach außen gerichtet und auf der äußeren Fläche mit einem flachen überknorpelten Eindruck versehen, durch welchen es an den Processus lenticularis gefügt wird.

Die Fußplatte, Basis stapedis, ist durch ein Band, Lig. anulare baseos stapedis, im ovalen Fenster befestigt und besitzt wie letzteres eine nierenförmige Gestalt; der obere Rand ist konvex, der untere konkav. Auf der Paukenfläche der Fußplatte verläuft zwischen den Ansatzenden der beiden Schenkel eine feine Leiste, Crista stapedis.

Die beiden Schenkel, Crura stapedis, sind an den einander zugewendeten Flächen mit einer Furche versehen. Der vordere, Crus anterius (rectilineum), ist fast gerade und ein wenig kürzer, als der gebogene hintere Schenkel, Crus posterius (curvilineum). Die eingeschnürte Stelle zwischen dem Köpfchen und den Schenkeln wird Hals des Steigbügels genannt.

c) Verbindungen der Gehörknöchelchen.

1. Gelenkverbindungen der Gehörknöchelchen, Articulationes ossiculorum auditus.

α. Das Hammer-Amboßgelenk, Articulatio incudomalleolaris. Es gehört zu den Sattelgelenken. Die Capsula articularis ist straff und an Rinnen befestigt, welche die beiderseitigen Gelenkflächen umgeben. Von der medialen Seite der Kapsel aus dringt ein dünner Meniscus, welcher sich lateralwärts zuschärft, verschieden weit in den Gelenkraum vor. Macht man Durchschnitte parallel zur Längsaxe der elliptischen Gelenkflächen, so zeigt diejenige des Hammers geringe konvexe Krümmungen, Sperrzähne; die des Amboß sind konkav und zur Aufnahme jener bestimmt. Infolge ihrer Gegenwart nennt man das Gelenk auch ein Sperrgelenk. Die Gelenkknorpel setzen sich über die Sperrzähne fort. Die Bewegung beider Knochen im Gelenk beträgt nicht ganz 5° (Helmholtz).

β. Das Amboß-Steigbügelgelenk, Articulatio incudostapedia. Die konvexe Oberfläche des Processus lenticularis wird von einer außen konvexen Knorpelscheibe überlagert. Das Capitulum stapedis aber ist bedeckt von einer konkaven Knorpelscheibe, welche das Köpfchen zur Pfanne gestaltet. Der Mittelteil der Verbindung beider Knochen zeigt eine spaltförmige Gelenkhöhle. Ein zartes Kapselband heftet beide Teile aneinander.

γ. Die Syndesmosis tympanostapedia wird hergestellt durch das Lig. anulare baseos stapedis, welches den Rand der Steigbügelfußplatte mit dem Rand des Vorhofsfensters verbindet.

2. Bänder der Gehörknöchelchen, Ligamenta ossiculorum auditus.

α. Die Hammer-Trommelfellverbindung siehe Trommelfell, S. 527.

β. Oberes Hammerband, Lig. mallei superius. Es besteht aus einem dünnen Faserbündel, welches von der Decke der Paukenhöhle entspringt und senkrecht herab zum Hammerkopf steigt. Fig. 449.

γ. Vorderes Hammerband, Lig. mallei anterius. Es wird von Fasern gebildet, welche von der Spina angularis des Keilbeines ausgehen, durch die Fissura petrotympanica hindurchdringen und bis zum Hals des Hammers gelangen.

δ. Äußeres Hammerband, Lig. mallei laterale. Seine Fasern ziehen von der oberen Wand des äußeren Gehörganges am Rivinischen Ausschnitt zum Hals des Hammers und sind zugleich Bestandteile der Pars flaccida des Trommelfelles. Die hintersten Stränge des Lig. laterale sind besonders straff gespannt und von Helmholtz das Axenband des Hammers genannt worden.

ε. Oberes Amboßband, Lig. incudis superius. Das Band wird nur von wenigen Fasern gebildet, welche hinter dem oberen Hammerband von der Paukendecke zum Amboßkörper herabziehen.

ζ. Hinteres Amboßband, Lig. incudis posterius. Straffe Fasern, welche zwischen dem hyalinen Knorpelüberzuge des kurzen Amboßschenkels und dem Boden des Aditus ad antrum mastoideum sich ausspannen. Fig. 449.

η. Das Verschlußband des Steigbügels, Membrana obturatoria (stapedis). Das Verschlußband des Steigbügels ist eine dünne Membran, welche sich zwischen der Rinne der Steigbügelschenkel und der Leiste der Fußplatte ausspannt.

ϑ. Ringband des Steigbügels. Die dem Vorhof zugewendete Fläche der Fußplatte des Steigbügels ist von einer dünnen Knorpellage überdeckt, welche den Knochenrand etwas überragt. Eine straffaserige Bandmasse, das Lig. anulare baseos stapedis, in welcher ich stellenweise eine Gelenkspalte angetroffen habe, heftet die Fußplatte an den gegenüberliegenden überknorpelten Rand der Fenestra vestibuli.

d) Die Muskeln der Gehörknöchelchen, Musculi ossiculorum auditus.

α. Der Trommelfellspanner, Hammermuskel, M. tensor tympani.

Er liegt in der oberen Abteilung des Canalis musculotubarius, d. i. im Semicanalis m. tensoris tympani, entspringt vor der äußeren Mündung dieses Kanales vom Felsenbein, vom benachbarten Teil des großen Keilbeinflügels, sowie von der oberen Wand des Tubenknorpels. Dicht vor dem Austritt aus dem Canalis tensoris tympani geht er in eine zylindrische Sehne über, die vor dem Processus cochleariformis in rechtwinkliger Richtung zum Muskelbauche umbiegt, in querer Richtung durch die Paukenhöhle verläuft und sich am inneren Rande der Wurzel des Hammergriffes festsetzt. Figg. 436, 449.

Der Muskel wird durch einen vom N. pterygoideus internus (R. III trigemini) sich ablösenden Zweig versorgt, zu diesem gesellt sich ein Fädchen vom Ganglion oticum.

β. Der Steigbügelmuskel, M. stapedius.

Entspringt im Grunde der Eminentia pyramidalis und füllt diese aus. An

der Paukenmündung der Eminentia pyramidalis geht er in eine haarfeine Sehne über, welche durch die genannte Mündung in die Paukenhöhle gelangt, um sich am Köpfchen des Steigbügels, dicht unter dem Rande seiner Gelenkfläche, anzusetzen. Der motorische Nerv des Muskels ist ein Zweig des N. facialis, welcher aus dem Canalis facialis durch eine besondere Öffnung in die Basis der Eminentia pyramidalis und zum Muskel gelangt.

In der Sehne des Steigbügelmuskels wird zuweilen eine Knochennadel gefunden, welche bei manchen Tieren beständig ist.

Als M. fixator baseos stapedis beschrieb Rüdinger einen dünnen, aus glatten Muskelfasern bestehenden Faserzug, welcher von einer kleinen Knochenspitze hinter der Fenestra vestibuli ausgeht und zur Fußplatte des Steigbügels an der Stelle gelangt, welche den hinteren Schenkel des Steigbügels aufnimmt.

e) Schleimhaut der Paukenhöhle, Tunica mucosa tympanica.

Die Schleimhaut der Paukenhöhle ist zart, rötlich, gefäßreich, eine Fortsetzung der Tubenschleimhaut. Sie überzieht alle Wände der Paukenhöhle, sowie alle dem Anschein nach in ihr enthaltenen Organe, wie die Gehörknöchelchen, die Chorda tympani, welche als in sie eingestülpte Körper zu betrachten sind.

Von der Schleimhautbekleidung sind ausgeschlossen die Vorhofsfläche der Fußplatte des Steigbügels, ebenso der in die Propria des Trommelfelles eingelassene Teil des Handgriffes des Hammers. Die Schleimhaut streicht über die Gelenkverbindungen der Gehörknöchelchen hinweg und geht so von einem Knochen auf den andern über. Auch die Ligamenta mallei et incudis, sowie die Sehnen des Hammer- und Steigbügelmuskels erhalten von ihr einen Überzug. Einen Teil der zu bekleidenden Organe umschließt sie genau, einen andern überragt sie in Form von Säumen und Falten. Mit einem Rande sind letztere an der Wand der Paukenhöhle befestigt, mit dem andern ragen sie frei in die Höhle hinein. Einige von diesen Falten sind durch ihre Größe und Beständigkeit vor den übrigen ausgezeichnet. Sie werden nach den Knochen, an welche sie sich anschließen, Hammer-, Amboß- und Steigbügelfalte genannt.

Die Hammerfalten liegen am oberen Teil der lateralen Wand der Paukenhöhle, in der Nähe des Trommelfelles, dessen oberen Rand sie verdecken. Ein Teil des vorderen Fortsatzes des Hammers, sowie die Chorda tympani sind in dieser Falte enthalten. Die vor dem Hammer gelegene Falte ist die vordere Hammerfalte, Plica malleolaris ant., die hinter dem Hammer gelegene ist die hintere Hammerfalte, Plica malleolaris post.

Die Amboßfalte, Plica incudis, geht von der hinteren Wand der Paukenhöhle aus schräg am langen Fortsatz herab und endet über dem Processus lenticularis.

Die Steigbügelfalte, Plica stapedis, hüllt den Steigbügel mit seiner Membrana obturatoria ein und spannt sich auch zwischen der Sehne des M. stapedius und einem feinen Knochenstäbchen aus, welches sich von der Spitze der Eminentia pyramidalis zum Rande der Fenestra vestibuli erstreckt.

Die Membrana tympani secundaria verschließt die Fenestra cochleae.

Durch den aditus ad antrum mastoideum setzt sich die Paukenschleimhaut in die Höhlungen des Processus mastoideus fort und bekleidet nicht nur alle Knochenblätter, sondern bildet für sich allein eigene Wände und Unterabteilungen oder spannt sich in eigentümlich geformten Strängen zwischen den Wänden aus.

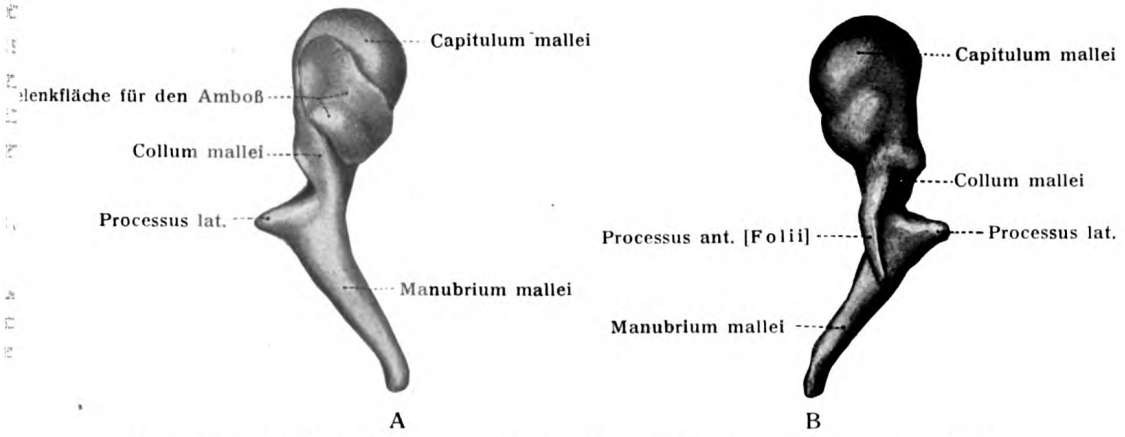

Fig. 455. Linker Hammer. A von hinten, B von vorn gesehen (6 : 1).

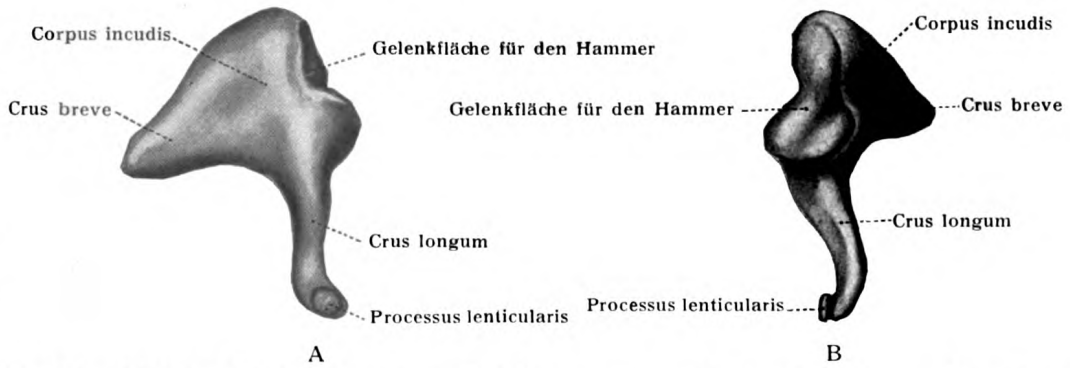

Fig. 456. Linker Amboß. A von medial, B von vorn und von der Seite gesehen (6 : 1).

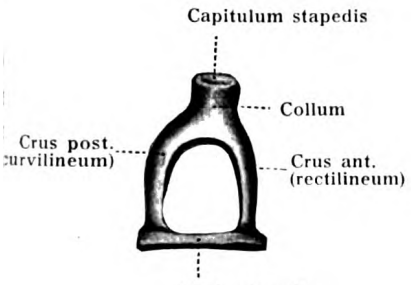

Fig. 457 A.

Fig. 457 B.

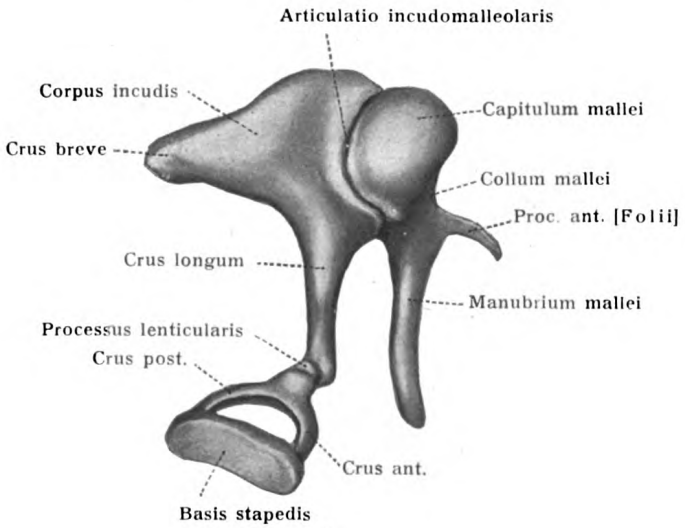

Fig. 458.

Fig. 457. Linker Steigbügel. A von oben, B von medial gesehen (6 : 1).

Fig. 458. Hammer, Amboß, Steigbügel der linken Seite im Zusammenhang, von medial und etwas von oben gesehen (6 : 1).

Fig. 459. Mittelschnitt durch die Schnecke eines erwachsenen Mannes (20:1).

Was den Bau der Paukenschleimhaut betrifft, so ist das Epithel ein zylindrisches Flimmerepithel mit Ersatzzellen. (Fig. 451.) Die innere Fläche des Trommelfelles ist dagegen von einem einschichtigen Plattenepithel überkleidet. (Fig. 206.) Das Epithel der Falten und Gehörknöchelchen ist ein zwei- bis dreischichtiges nicht flimmerndes Plattenepithel.

Der bindegewebige Teil der Schleimhaut ist mit dem Periost so innig verbunden, daß eine besondere Abgrenzung beider fehlt.

In der vorderen Abteilung der Paukenschleimhaut fehlt es nicht ganz an Drüsen, Glandulae tympanicae. Sie sind teils kurze ovale Schläuche von 0,1 mm Länge, sogenannte Krypten; teils längere, schräg gelagerte, mit seitlichen Fortsätzen versehene Gebilde. Im hinteren Teil der Paukenhöhle sowie in der Schleimhaut der Cellulae mastoideae fehlen Drüsen.

Die Schleimhaut der Cellulae mastoideae ist dünner, ärmer an Blutgefäßen und darum blasser, mit Plattenepithel bekleidet. Im Verlauf der oben erwähnten Schleimhautspangen und -fäden sind hier und da konzentrisch gestreifte bindegewebige Verdickungen wahrnehmbar, die von einem bindegewebigen Axenstrange durchsetzt und Kessel-Politzersche Körperchen genannt werden.

f) Buchten der Paukenhöhle. *Fig. 449.*

α. Der Kuppelraum, Recessus epitympanicus oder Atticus, ist der obere Abschnitt des Mittelohres. Er reicht vom Dach des Mittelohres bis zur Höhe der Sehne des Musculus tensor tympani. In ihm befinden sich der Kopf des Hammers und der Körper des Amboß. Seine seitliche Begrenzung wird durch denjenigen Teil der Squama temporalis gebildet, welcher die Incisura Rivini besitzt. Nach hinten geht er über in den Aditus ad antrum mastoideum, welcher von manchen Autoren auch noch zum Recessus epitympanicus gerechnet wird.

β. Recessus membranae tympani superior, obere Trommelfelltasche oder Prussakscher Raum, ist ein trichterförmiger Raum, dessen mediale Begrenzung vom Kopf und Hals des Hammers, sowie vom Körper des Amboß gebildet wird, während seine laterale Wand aus der Pars flaccida des Trommelfelles besteht.

γ. Der Recessus membranae tympani ant., vordere Trommelfelltasche, befindet sich zwischen dem Trommelfell und der Plica malleolaris ant.

δ. Der Recessus membranae tympani post., hintere Trommelfelltasche, befindet sich zwischen der Plica malleolaris post. und dem Trommelfell.

Die letzteren beiden Taschen öffnen sich nach unten.

Gefäße und Nerven der Paukenhöhle.

Die arteriellen Blutgefäße der Paukenhöhle stammen von der A. stylomastoidea, aus dem Ramus petrosus der A. meningea media, aus einem Ramulus caroticotympanicus der Carotis interna, sowie aus der A. tympanica. Die größeren Gefäße liegen in den tieferen Bindegewebsschichten, während die oberflächlichen reich an Kapillaren sind. Auch in die kleinen Knochen treten von hier aus feine Gefäße über.

Die Venen führen zu den Vv. meningeae mediae, zur V. auricularis profunda, zu dem Plexus pharyngeus.

Die Lymphgefäße bilden ein tiefes, dem Periost benachbartes Geflecht, in welchem stärkere, sackartige Erweiterungen vorkommen (Kessel). Am oberen Rande des Trommelfelles und an der Decke der Paukenhöhle findet sich in der Schleimhaut retikuläres Bindegewebe mit eingelagerten Lymphkörperchen. Das retikuläre Bindegewebe kann stellenweise zu Lymphknötchen unvollständig abgegrenzt sein. Das retikuläre Gewebe am oberen Trommelfellrande wurde von Nassiloff (1869) als Lymphdrüse beschrieben.

Die Nerven stammen aus dem Plexus tympanicus, welcher zerstreute und in Gruppen liegende Ganglienzellen enthält. Nur der kleinste Teil der Fasern des als Plexus tympanicus bezeichneten Geflechtes ist indessen für die Paukenhöhle bestimmt; die meisten sind vielmehr an der inneren Paukenwand nur vorüberziehende und sie überschreitende Bündel, deren Verlauf auf S. 286 bereits dargestellt worden ist.

Der Steigbügel ist ein Abkömmling des zweiten Schlundbogens, dessen proximales Ende er darstellt (Hegetschweiler, 1898.) Die Fußplatte des Stapes ist nicht labyrinthischen Ursprunges, sondern ein Erzeugnis jenes Teiles des Anulus stapedialis, der mit der Labyrinthwand in Berührung tritt. Das Lig. anulare baseos stapedis ist eine Bildung der häutigen Labyrinthwand. Die Umwandlung des Steigbügelovales in die endgültige Bügelform geschieht in der Weise, daß, während der mediale Bogenteil sich zur Platte umbildet, der laterale Bogen sich in die Länge streckt und dadurch zum Bügel, d. h. Schenkel plus Köpfchen wird.

Broman, J., Die Entwicklungsgeschichte der Gehörknöchelchen beim Menschen. Anat. Hefte, Nr. 37, 1899. — Cords, E., Die Entwicklung der Paukenhöhle von Lacerta agilis. Anat. Hefte, 1909. — Eschweiler, R., Zur vergleichenden Anatomie der Muskeln und der Topographie des Mittelohres verschiedener Säugetiere. Arch. mikr. Anat., 53. Bd., 1899. — Frey, E., Beiträge zur Anatomie des Steigbügels. Königsberg 1897. — Fuchs, H., Untersuchungen über die Entwicklung der Gehörknöchelchen usw. Arch. Anat. Phys. 1906. — Hammar, J. A., Entwicklung des Mittelohrraumes und des äußeren Gehörganges. Arch. mikr. Anat., Bd. 59, 1902.

II. Das innere Ohr, Labyrinth, Auris interna.

A. Das knöcherne Labyrinth, Labyrinthus osseus.

Man verschafft sich auf leichte Weise eine genaue Kenntnis des knöchernen Labyrinthes am Schläfenbeine des Neugeborenen. Es gelingt hier bald, das umfangreichere knöcherne Gehäuse des häutigen Labyrinthes, die knöcherne Labyrinthkapsel, aus der umgebenden, lockerer gefügten Knochenmasse herauszuschälen. Dann kann man sich mit Vorteil an die Darstellung der Labyrinthkapsel des Erwachsenen begeben.

Das knöcherne Labyrinth besteht aus einem mittleren Teil, dem Vorhof, Vestibulum, aus der vor diesem gelegenen Schnecke, Cochlea, und den hinter jenem gelegenen Bogengängen, Canales semicirculares. Der Vorhof nimmt die beiden Säckchen des häutigen Labyrinthes auf. Der Name der übrigen Teile zeigt bereits an, daß in der knöchernen Schnecke der häutige Ductus cochlearis, in den Canales semicirculares dagegen die drei häutigen Bogengänge untergebracht sind.

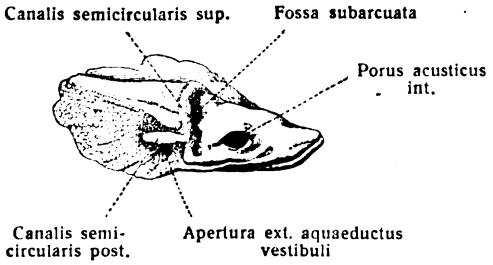

Fig. 460.
Linkes Felsenbein des Neugeborenen.

Mit dem knöchernen Labyrinth steht das Zuleitungsrohr des Gehörnerven und der Gefäße des Labyrinthes, der Meatus acusticus internus, in inniger Verbindung. Es ist zweckmäßig, diesen zuerst ins Auge zu fassen.

1. Der innere Gehörgang, Meatus acusticus internus. Figg. 460, 461.

Der innere Gehörgang erstreckt sich in fast querer Richtung lateralwärts durch die Pars petrosa des Schläfenbeines. Er beginnt mit dem Porus acusticus int. und endigt nach kurzem, etwa 0,7—1 cm langen Verlauf blind mit dem Grund des inneren Gehörganges, Fundus meatus acustici interni. Durch eine horizontale Leiste, Crista transversa, wird die dem inneren Gehörgang zugewendete Fläche des Grundes in ein oberes kleineres Feld, Area nervi facialis, und in ein unteres größeres Feld, Area cochleae, zerlegt.

Das obere Feld trägt vorn-medial den Eingang, d. i. die obere Mündung des Canalis facialis. Lateral von ihr liegt eine Gruppe kleiner Öffnungen, durch welche die meisten Bündel des N. vestibuli ziehen. Das die Öffnungen tragende Feld heißt Area vestibularis superior.

Das geräumigere untere Feld zeigt im vorderen Bereich einen spiraligen Streifen, welcher von einer großen Anzahl spiralig aufgereihter Öffnungen gebildet wird; er heißt Tractus spiralis foraminosus. Hier ziehen die Äste des N. cochleae durch. Eine dem hinteren Ende des Tractus spiralis benachbarte kleine Löchergruppe stellt die Area vestibularis inferior dar. Etwa 3 mm hinter dem unteren Felde befindet sich eine einzelne größere Öffnung von etwa $^1/_2$ mm Durch-

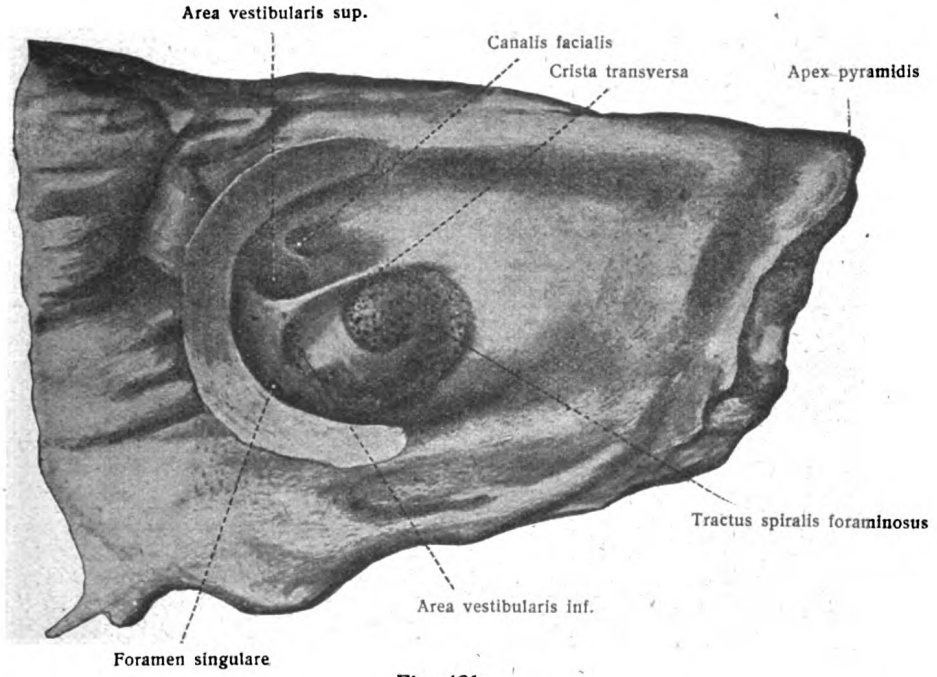

Fig. 461.

Grund des inneren Gehörganges, Fundus meatus acustici int. des linken Schläfenbeins. (5 : 1.)

messer, das Foramen singulare. Letzteres nimmt den N. ampullaris inferior des N. vestibuli auf. Bei der Betrachtung des Vorhofes und der Schnecke zeigen sich die gegenüberliegenden inneren Mündungen der erwähnten Löchergruppen.

2. Der Vorhof, Vestibulum. Figg. 462—465.

Der Vorhof des knöchernen Labyrinthes steht vorn mit der Schnecke, hinten mit den Bogengängen in Verbindung. Seine mediale Wand gehört dem Grunde des inneren Gehörganges, seine laterale dagegen der medialen Wand der Paukenhöhle an.

An der lateralen Wand fallen zwei bei der Untersuchung der Paukenhöhle (S. 534) bereits von außen betrachtete Öffnungen auf: eine obere von Nierenform und eine untere von rundlicher oder dreieckiger Begrenzung. Erstere, die Fenestra vestibuli, führt in den Vorhofsraum; letztere, die Fenestra cochleae, führt in den Schneckenraum.

Welche Verhältnisse zeigt außer den Mündungen der beiden Fenster der Innenraum des Vorhofes? Teils durch Abtragung des zwischen beiden Fenstern gelegenen Promontorium, teils durch Herstellung von Ausgüssen des Labyrinthes mit erstarrenden Massen gelingt es, die Eigentümlichkeiten der Vorhofswände kennen zu lernen.

In Fig. 462 liegt ein knöchernes Labyrinth vor, welches in weitester Ausdehnung eröffnet worden ist. Was den Vorhof betrifft, so ist dessen laterale, der Paukenhöhle zugewendete Wand mit den beiden Fenstern abgetragen, die mediale Wand hingegen, welche dem Grunde des inneren Gehörganges angehört, in ganzer Ausdehnung dem Blicke freigelegt. In dem auf der Fig. 462 mit den Ziffern 1, 2, 3, 4 bezeichneten Felde liegt die genannte Wand vor Augen. Man erkennt, der Vorhof bildet die zentrale Kammer des knöchernen Labyrinthes,

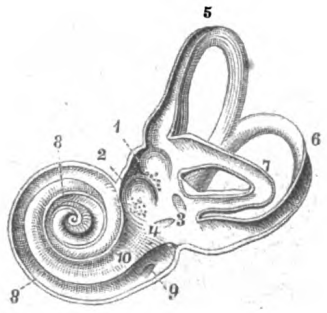

Fig. 462.

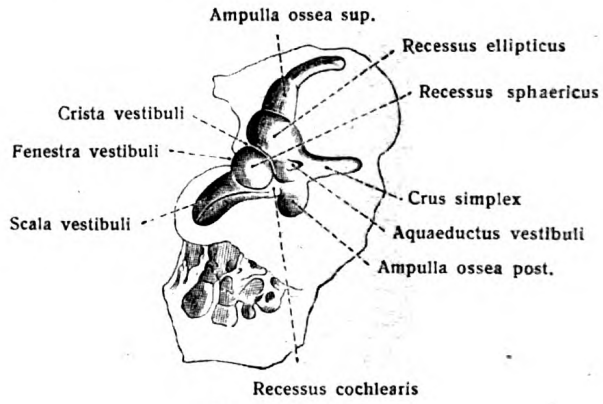

Fig. 463.

Fig. 462. **Das Labyrinth der linken Seite eröffnet.** 5:2. (Sömmering.)
1 Recessus ellipticus; 2 Recessus sphaericus mit Macula cribrosa media; zwischen 1 und 2 Crista vestibuli; 3 Mündung des gemeinschaftlichen Schenkels des oberen und des hinteren Bogenganges; 4 innere Öffnung der Vorhofswasserleitung; 5 oberer, 6 hinterer, 7 äußerer Bogengang; 8, 8 Schneckengang; 9 Apertura interna canaliculi cochleae; 10 Lamina spiralis ossea.

Fig. 463. **Vertikalschnitt durch das linke knöcherne Labyrinth parallel der medialen Wand des Vestibulum.** 2:1. Die Höhlung des Vestibulum und der angrenzenden Teile ist eröffnet; man sieht auf die dem Hohlraum zugekehrte Oberfläche der medialen Wand des Vestibulum.

welche vorn mit der Schnecke, hinten mit den halbkreisförmigen Kanälen in Verbindung steht. An der medialen Wand fallen zunächst zwei flache, durch eine senkrechte Leiste geschiedene Vertiefungen auf, der Recessus sphaericus (Fig. 462, 2) und der Recessus ellipticus (Fig. 462, 1). Ersterer nimmt den Sacculus, letzterer den Utriculus auf. Der Recessus sphaericus, die vordere der beiden Gruben, ist schärfer begrenzt und liegt etwas tiefer.

Die senkrechte Leiste, Crista vestibuli, erhebt sich mit ihrem oberen Ende etwas stärker zur Pyramis vestibuli. Ventral und etwas hinter der Leiste findet sich eine seichte Furche, welche zu einer feinen Öffnung führt, der inneren Mündung der Wasserleitung des Vorhofes, Apertura interna aquaeductus vestibuli.

Dicht unter und vor dem Recessus sphaericus liegt der Eingang in die Schnecke, Recessus cochlearis.

Die drei knöchernen Bogengänge münden mit fünf Öffnungen an der hinteren Wand des Vorhofes; sie sind in Fig. 462 sämtlich zu erkennen.

Die Pyramis vestibuli zeigt eine siebförmige Durchbrechung, die Macula cribrosa superior; sie entspricht der Area vestibularis superior des Grundes des inneren Gehörganges. Der Recessus sphaericus zeigt ebenfalls einen Siebfleck, die Macula cribrosa media; sie liegt der Area vestibularis inf. des inneren Gehörganges gegenüber. In der Nähe der ampullaren Mündung des hinteren vertikalen Bogenganges liegt ein dritter Siebfleck, die Macula cribrosa inferior, welche dem Foramen singulare des inneren Gehörganges entspricht. Von den im Grunde des inneren Gehörganges vorhandenen Durchtrittsstellen für Äste des Gehörnerven bleibt somit nur eine übrig, die im Vorhofe nicht vertreten ist, während alle übrigen eine Vorhofsmündung besitzen; jene andere Durchtrittsstelle, der Tractus spiralis foraminosus, besitzt ihre Labyrinthmündungen nicht im Vorhof, sondern in der Schnecke.

3. Die knöchernen Bogengänge, Canales semicirculares ossei. Figg. 436, 462—465.

Die knöchernen Bogengänge sind drei C-förmig gekrümmte, senkrecht auf die Krümmungsebene abgeplattete zylindrische Knochenröhren, welche vom Vor-

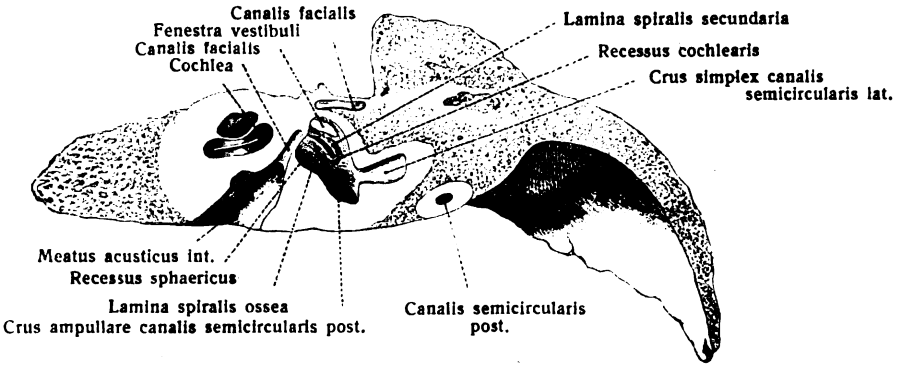

Fig. 464.

Horizontalschnitt durch das rechte Felsenbein eines Kindes in der Richtung des Verlaufes des inneren Gehörganges. 2:1. (G. Schwalbe.)

Die knöcherne Ohrkapsel hebt sich deutlich aus der übrigen spongiösen Masse des Felsenbeines ab.

hofe ausgehen und wieder in ihn münden. Sie sind von ungleicher Länge, doch von nahezu gleicher Weite, indem die beiden Durchmesser des elliptischen Querschnittes zwischen 0,8 bis 1,0 und 1,2 bis 1,7 mm schwanken. Sie sind bedeutend weiter als die eingelagerten Gänge des häutigen Labyrinthes. Jeder der drei Kanäle umfaßt einen Bogen von nahezu zwei Drittel eines Kreises; jeder besitzt ferner an einem der beiden Schenkel, welcher Crus ampullare heißt, eine stark erweiterte Stelle, Ampulla ossea. Während drei ampullare Mündungen vorhanden sind, zeigen sich nur zwei einfache Mündungen, welchen schwache Erweiterungen zukommen.

Die drei Bogengänge sind in drei ungefähr senkrecht zueinander gestellten Ebenen angeordnet. Man unterscheidet darum einen frontalen, sagittalen und horizontalen knöchernen Bogengang.

Der sagittale, obere Bogengang, Canalis semicircularis superior, überragt alle übrigen Teile des Labyrinthes und verursacht an der oberen Fläche der Pars petrosa eine Hervorragung, Eminentia arcuata. Sein ampullares Ende, Ampulla ossea superior, mündet neben der Ampulle des horizontalen Bogen-

ganges im oberen Teil des Vestibulum. Das Crus simplex des oberen Bogenganges verbindet sich mit dem Crus simplex des hinteren zu dem gemeinsamen Schenkel, Crus commune, welcher im hinteren Teil des Vorhofes an dessen medialer Wand mündet. Am konvexen Rand gemessen beträgt die Länge des oberen Bogenganges 18 bis 20 mm.

Der frontale, hintere Bogengang, Canalis semicircularis posterior, mißt 22 mm und ist der längste der Gänge. Sein ampullares Ende, Ampulla ossea post., liegt an der unteren hinteren Wand des Vorhofes; sein einfacher

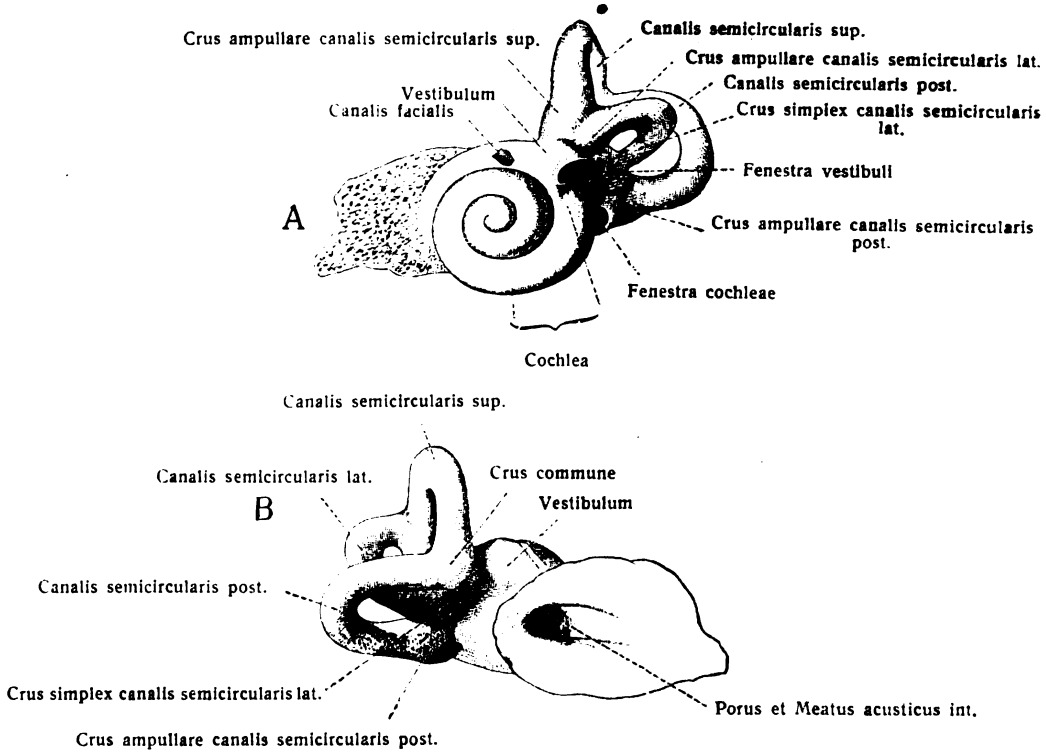

Fig. 465.

Linkes knöchernes Labyrinth eines Kindes. 2 : 1.
A von der lateralen Seite gesehen. *B* von der medialen Seite gesehen.

Schenkel fließt mit dem entsprechenden des oberen Bogenganges zum Crus commune zusammen.

Der horizontale, laterale Bogengang, Canalis semicircularis lateralis, ist mit 14 bis 15 mm der kürzeste und mündet mit zwei Öffnungen in den oberen und hinteren Teil des Vorhofes. Seine Ampulle, Ampulla ossea lateralis, liegt dicht neben der Ampulla superior, vorn außen über dem Vorhofsfenster. Der einfache Schenkel, Crus simplex, tritt zwischen dem Crus commune und der unteren Ampulle in den Vorhof.

4. Die knöcherne Schnecke, Cochlea. Figg. 459, 462—468, 475.

Die Schnecke bildet den vorderen Teil des knöchernen Labyrinthes und grenzt mit ihrer annähernd senkrecht stehenden Basis, Basis cochleae, an den Grund des inneren Gehörganges, mit ihrer lateral gerichteten Spitze an den Semicanalis m. tensoris tympani. Vorn grenzt sie an den Canalis caroticus und ist nur durch

eine dünne Knochenwand von ihm getrennt. Ihre basale Breite beträgt 8—9 mm; die Entfernung der Basis von der Spitze 4—5 mm. Die Axe, um welche die Windungen der Schnecke verlaufen, liegt in der Richtung des Meatus internus und hat, wie der letztere, nahezu horizontale Lage.

Der die Schnecke durchziehende Kanal, Canalis spiralis cochleae, nimmt seinen Ausgang aus der vorderen, unteren, lateralen Ecke des Vorhofes (Fig. 462). Diesem Anfangsteil der Schnecke entspricht jene Wölbung der medialen Wand der Paukenhöhle, die als Promontorium bereits bekannt ist. Man nennt diesen 4 bis 5 mm langen Anfangsteil der Schnecke auch Pars vestibularis der Schnecke.

Die Zahl der Windungen beträgt $2^1/_2$—$2^3/_4$. Die Windungen sind nicht in einer Ebene aufgerollt, sondern jede folgende erhebt sich über die vorhergehende und ist zugleich enger. Die letzte halbe Windung unterscheidet sich von den übrigen teils durch ihre starke Abplattung, teils dadurch, daß sie sich neben das Ende der zweiten Windung legt. Die Kuppel der Schnecke, Cupula, wird daher zusammen durch das blinde Endstück und den letzten Teil der zweiten Windung dargestellt. Die Länge des ganzen Schneckenkanales beträgt 28 bis 30 mm. Die Form der Lichtung des Schneckenkanales ist bald von elliptischem Querschnitt, mit einem langen Durchmesser von 2 mm, bald halbkreisförmig oder dreiseitig mit abgerundeten Ecken; hierbei ist die in den Kanal von der Axe aus vorspringende Lamina spiralis ossea nicht berücksichtigt. Das blinde Ende des Kanales ist abgerundet.

Die körperliche Axe der Schnecke, welche von dem Schneckenkanal umfaßt wird, besteht aus schwammiger Knochensubstanz und heißt Spindel, Modiolus. Die Spindel bildet hiernach die innere Wand des spiraligen Kanales. Die äußere Wand desselben ist durch die kompakte Schneckenkapsel gegeben. Die obere und untere Wand des spiraligen Kanales wird zwischen den einzelnen Windungen durch die sogenannten Zwischenwände dargestellt. Zwischen der ersten und zweiten Windung ist diese Zwischenwand beträchtlich dick, verdünnt sich aber im weiteren Aufsteigen. Fig. 459.

Die Spindel beginnt an der Schneckenbasis mit der Basis modioli, zieht aber nicht bis zur Schneckenkuppel. Zwischen dem Ende der zweiten und der letzten halben Windung liegt zwar eine scheinbare Fortsetzung des Modiolus bis zur Kuppel. Diese aber besteht aus einem kompakten Knochenblättchen; es ist die Zwischenwand zwischen den genannten Windungsabschnitten, welche Spindelblatt, Lamina modioli, heißt. Diese Zwischenwand muß aufgerichtet erscheinen und axenähnlich werden, weil die dritte halbe Windung sich nicht über, sondern neben die zweite legt (Fig. 466, 3). Öfter vorkommende Kanalisation der Lamina modioli dient nicht zur Einlagerung der letzten Nervenbündel, sondern einer Vene.

Lamina spiralis ossea.

Ein Blick auf die Außenfläche des Modiolus (Fig. 466) läßt erkennen, daß von ihm zwei spiralig ihn umziehende Knochenblätter ausgehen. Das eine derselben ist die Zwischenwand, das andere die Lamina spiralis ossea. Jene trennt die einzelnen Windungen voneinander; die Lamina spiralis ossea aber erreicht nicht die Außenwand des Schneckenkanales, sondern erstreckt sich nur bis zur Mitte des Kanales. Sie liegt fast in der Mitte des Abstandes der oberen und

unteren Wand einer Windung und teilt den Raum unvollständig in zwei nebeneinander hinziehende Gänge. Diese Gänge führen den Namen Treppen der Schnecke, Scalae cochleae. Durch Anfügung einer häutigen Fortsetzung der Lamina spiralis ossea, Lamina spiralis membranacea, wird die Trennung beider Treppen mit Ausnahme einer einzigen Stelle vollständig. Die eine Treppe heißt Scala vestibuli, Vorhofstreppe; sie führt mit weiter Mündung in den Vorhof oder geht von ihm aus; die andere Treppe öffnet sich mit weiter Mündung durch die Fenestra cochleae in die Paukenhöhle; sie heißt darum Scala tympani, Paukentreppe. Doch ist an der unversehrten Schnecke die Fenestra cochleae durch die Membrana tympani secundaria, wie schon erwähnt, geschlossen. Von beiden Treppen ist die Scala vestibuli besonders ausgezeichnet, denn sie nimmt in ihrem lateralen Teil das wichtigste Stück des ganzen Schneckenapparates auf, den Ductus cochlearis. Fig. 475.

Die Lamina spiralis ossea geht, wie Figg. 462 und 463 zeigen, von der medialen Wand des Vorhofes aus, nahe der ampullaren Mündung des hinteren

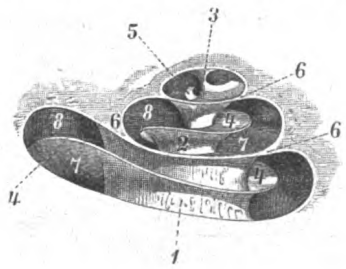

Fig. 466.

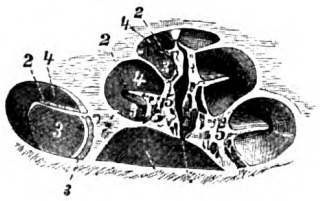

Fig. 467.

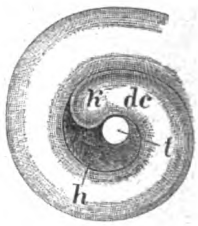

Fig. 468.

Fig. 466. **Schematische Ansicht des geöffneten Schneckenkanales.** 5:1.
1, 2, 3 Modiolus; 1 Basis modioli; 2 Modiolus; 3 Lamina modioli; 4, 4, 4 Lamina spiralis ossea; 5 Hamulus laminae spiralis; 6, 6, 6 Zwischenwände; zwischen 3 und 5 das Schneckenloch (Helicotrema) sichtbar; 7 Scala tympani; 8 Scala vestibuli.

Fig. 467. **Durchschnitt durch die Mitte der Schnecke.** 5:1.
2, 2, 2 Lamina spiralis ossea; 3, 3, 3 Scala tympani; 4, 4, 4 Scala vestibuli; 5 poröse Knochensubstanz der Spindel.

Fig. 468. **Oberes Ende des Ductus cochlearis.**
dc Ductus cochlearis; *k* Kuppelblindsack; *h* Hamulus; *l* Helicotrema, als offene Verbindung zwischen der Scala vestibuli (welche dem Beschauer zugewendet und deren obere Wand entfernt ist) und der Scala tympani.

Bogenganges, sowie der Fenestra cochleae. Dem Anfangsteil der Lamina spiralis ossea liegt ein Knochenblättchen gegenüber, welches den Spalt zwischen dem freien Rand der Lamina spiralis und der Außenwelt verengt. Dieses Knochenblättchen führt den Namen Lamina spiralis secundaria (Fig. 464). Es wird in dem Maße niedriger, als es sich vom Vorhof entfernt. In der Längsmitte der ersten Windung ist es bereits verschwunden. Der Ausgangspunkt beider Laminae ist eine Stelle des Vorhofes, welche den Namen Recessus cochlearis (Figg. 463, 464) führt. Dieser Recessus cochlearis ist ein Grübchen, welches vom absteigenden Teil der Crista vestibuli und dem unteren Rande des Recessus sphaericus begrenzt wird; er dient zur Aufnahme des Vorhofsblindsackes des häutigen Ductus cochlearis. Der schmale Spalt zwischen den freien Rändern der Lamina spiralis ossea und der Lamina spiralis secundaria wird durch die Lamina spiralis membranacea in derselben Weise geschlossen, wie im übrigen Raum der Schnecke.

Verfolgt man die Lamina spiralis ossea in ihrem spiraligen Zug durch den ganzen Schneckenkanal, so ist sie im Bereich der letzten halben Windung besonders gestaltet. Am Anfang der letzten halben Windung hebt sich die Lamina

spiralis ossea nämlich vom Modiolus ab, von dem sie bisher ausging und ragt als ein sichelförmiges Blättchen frei in den Hohlraum der Schnecke hinein. Dieser freie Teil der Lamina spiralis ossea heißt Hamulus laminae spiralis (Fig. 466). Der konvexe Rand des Hamulus sieht nach außen, der konkave dagegen zur Lamina modioli, d. i. zur Fortsetzung der Schneckenachse. Die vom Hamulus auf diese Weise umgriffene Pforte, das Schneckenloch, Helicotrema (Fig. 468), wird auch durch die vom konvexen Rand ausgehende Lamina spiralis membranacea und den mit ihr verbundenen Ductus cochlearis nicht ausgefüllt. Obere und untere Schneckentreppe stehen vielmehr durch diese Pforte in beständig freier Verbindung, während beide im übrigen vollständig voneinander abgeschlossen sind. Fig. 468.

Die Lamina spiralis ossea ist keine kompakte Knochentafel, sondern wird durch eine der Scala tympani benachbarte spiralige Falte, Fissura spiralis, in zwei Blätter geschieden, deren vestibulares eine ansehnliche Dicke besitzt, während das tympanale einen dünnen Knochenbelag bildet. Die Fissura spiralis begleitet die Lamina spiralis in ihrer ganzen Länge und dient zur Überführung der spiraligen

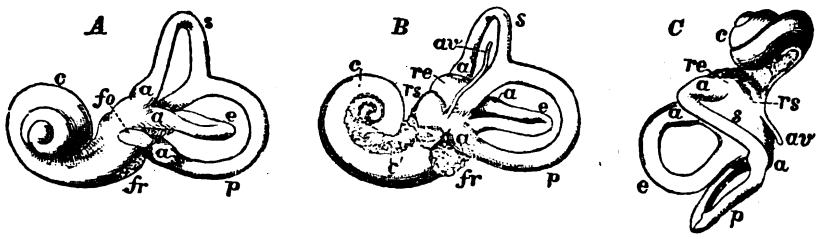

Fig. 469.

Ausgüsse des knöchernen Labyrinthes. (Nach einem Präparat von Claudius, aus Henle.) 2:1.
A linkes Labyrinth von außen. *B* rechtes Labyrinth von innen. *C* linkes Labyrinth von oben.
a, a, a Ampullenenden der drei Bogengänge; *s* oberer Bogengang; *p* hinterer Bogengang; *e* äußerer Bogengang; *c* Schnecke; *c'* Tractus spiralis foraminosus; *fo* Fenestra vestibuli; *fr* Fenestra cochleae; *re* Recessus ellipticus; *rs* Recessus sphaericus; *av* Aquaeductus vestibuli.

Ausbreitung des N. cochleae in sein Endgebiet, zum Ductus cochlearis. Gegen die Schneckenaxe hin ist die Fissur zu einer im Querschnitt ovalen Höhle erweitert; in dem ihr entsprechenden Kanal, Canalis spiralis modioli, findet das Ganglion spirale cochleae des Schneckennerven seine Lage. Zum Canalis spiralis führen natürlicherweise wiederum Kanäle, Canales longitudinales modioli, welche von den Löchern des Tractus spiralis foraminosus ausgehen. Fig. 459.

Am Anfangsteil der Scala tympani, im Boden derselben, liegt die innere Mündung des Canaliculus cochleae, welche trichterförmig beginnt und an der unteren Fläche der Pyramide des Schläfenbeines in einer kegelförmigen Grube endigt, der Apertura externa canaliculi cochleae, wie aus der Knochenlehre (S. 80) bekannt ist. In geringer Entfernung von der inneren Mündung des Canaliculus cochleae liegt eine querlaufende kleine Knochenleiste, Crista fenestrae cochleae, welche zur Befestigung der Membrana tympani secundaria in Beziehung steht. Am macerierten Präparate bildet die Crista gleichsam eine Schwelle zwischen Fenestra cochleae und Scala tympani.

Ausgüsse des Gehörlabyrinthes. Fig. 469.

Ihre Untersuchung bildet eine Ergänzung der Betrachtung der Hohlräume des Labyrinthes. Sie zeigen das gesamte Höhlensystem als körperliches Gebilde,

an welchem die natürlichen Vertiefungen als Erhöhungen, natürliche Vorsprünge als Eindrücke erscheinen, die Formen und gegenseitigen Beziehungen der Hohlräume aber sehr deutlich zur Anschauung gelangen.

B. Das häutige Labyrinth, Labyrinthus membranaceus.

Das häutige Labyrinth besteht (Figg. 470—474) aus einem mächtigen Mittelteil und mehreren davon ausgehenden Gängen von eigentümlicher Gestalt. Den Mittelteil bilden zwei Säckchen, der langgestreckte Utriculus und der rundliche, ebenfalls etwas abgeplattete Sacculus. Die von dem Mittelteil ausgehenden Kanäle sind: die drei Ductus semicirculares, der Ductus endolymphaticus, der Ductus reuniens mit dem Ductus cochlearis. Der Utriculus ist 5 bis 6 mm lang, der Sacculus 3 mm lang, 2 mm breit.

Der Utriculus liegt dem Sacculus mit einer Stelle seiner Wand innig an, ohne daß beide Wände zu einer einzigen, zu einem Septum verschmelzen; beide Wände sind vielmehr voneinander gesondert. Mit beiden Säckchen steht ein langgestreckter Gang von 0,17 mm Lichtung in offener Verbindung, der Ductus endolymphaticus. Der mit dem Sacculus verbundene Schenkel ist der stärkere, der andere in den Utriculus mündende ist schwächer und heißt auch Ductus utriculosaccularis. An seinem peripherischen Teil erweitert sich der Ductus endolymphaticus zu einer platten ansehnlichen Tasche, dem Saccus endolymphaticus. Die Tasche ist etwa 1 cm lang, 5—8 mm breit uud liegt außerhalb der äußeren Mündung des Aquaeductus vestibuli (osseus), an der hinteren Fläche der Pars petrosa des Schläfenbeines, zwischen zwei Blättern der Dura. Ihre Richtung erstreckt sich abwärts und lateralwärts.

Vom Utriculus gehen ferner die drei häutigen Bogengänge ab, Ductus semicirculares. Ihr Querschnitt ist oval (0,5 bis 0,58 : 0,3 bis 0,4 mm); der größere Durchmesser des Querschnittes steht senkrecht auf der Verlaufsebene des Bogenganges. Jeder Bogengang beschreibt einen Bogen von etwa 2 Drittel eines Kreises. Die drei Gänge liegen außerdem in ungefähr senkrecht zueinander gestellten Ebenen.

Man unterscheidet die drei Bogengänge ihrer Lage nach als den oberen, Ductus semicircularis superior, den hinteren, Ductus semicircularis posterior und den äußeren, Ductus semicircularis lateralis. In der ihnen zukommenden Lage werden sie beim Erwachsenen durch bindegewebige Stränge im Inneren der knöchernen Bogengänge festgehalten.

An jedem häutigen Bogengange unterscheidet man zwei Schenkel, durch welche er in den Utriculus mündet. Es würden sonach sechs Mündungen vorhanden sein. Die einander entgegenlaufenden Schenkel der beiden vertikalen Bogengänge fließen jedoch in ansehnlicher Entfernung von der Mündung zu einem gemeinsamen Kanal zusammen. Es sind darum nur fünf Mündungen der Bogengänge im Utriculus vorhanden. Nach einer anderen, wohlbegründeten Auffassung stellt das Crus commune einen sinusartigen Abschnitt des Utriculus dar, Sinus superior utriculi (Retzius); dann münden alle Bogengänge zusammen mit sechs Mündungen im Utriculus aus.

Die Mündungen und Endstücke der Bogengänge sind einander nicht gleich und gleichwertig. Vielmehr sind drei Mündungsstücke, die man Anfangsteile der Bogengänge nennt, durch eine ansehnliche Erweiterung und zugleich durch

den Besitz einer Neuroepithel tragenden, in die Lichtung der Erweiterung vorspringenden Leiste ausgezeichnet. Die erweiterten Anfangsteile heißen Ampullen, Ampullae membranaceae, die Neuroepithel tragende Leiste Crista ampullaris. Es gibt also drei Ampullen, Ampulla membranacea sup., post., lat. und drei Cristae. Zu jeder der letzteren tritt ein Zweig des N. vestibularis und findet hier seine Endigung. Figg. 470—474.

Die Ampullen und Cristae des oberen und des äußeren Bogenganges liegen einander sehr nahe; die Ampulle und Crista des hinteren Bogenganges dagegen

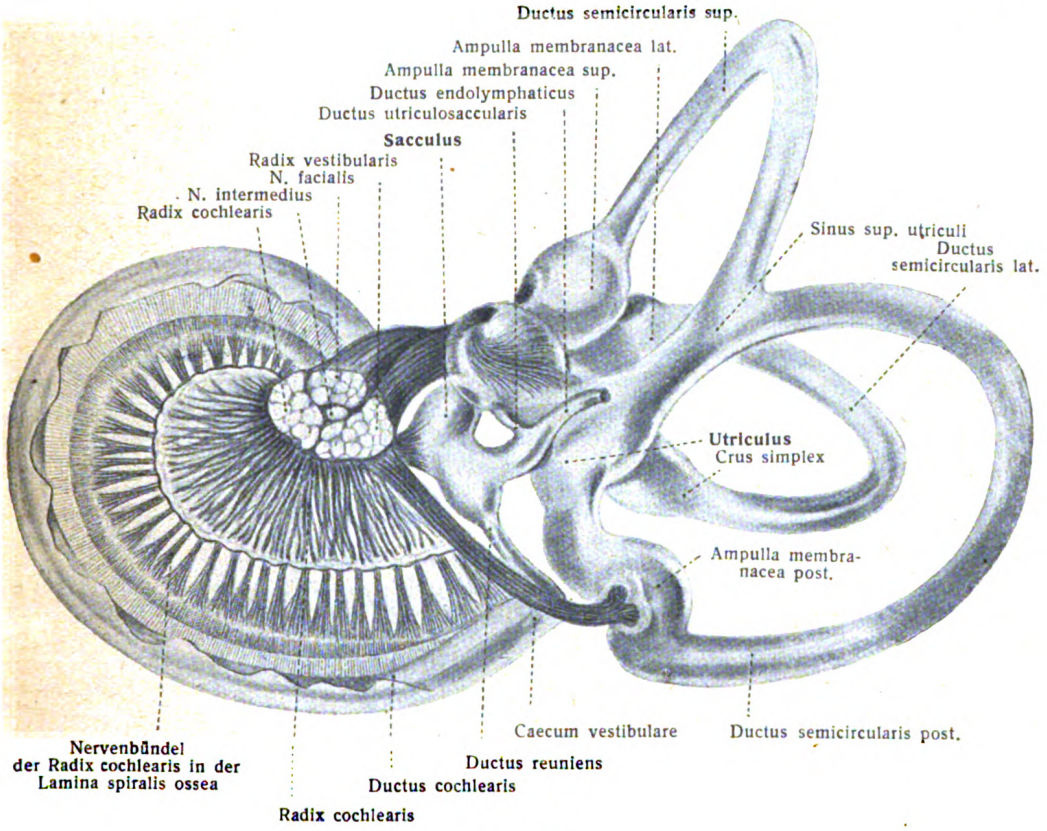

Fig. 470.

Das häutige Labyrinth des rechten Ohres eines fünfmonatigen menschlichen Fetus von der medialen Seite gesehen. (Mit einigen Veränderungen nach Retzius.) 12:1.

liegt den beiden anderen sehr fern und fast entgegengesetzt. Die drei Ampullen haben annähernd gleiche Form und Größe. In der Richtung des Bogenganges ist ihr Durchmesser von 2 bis 2,5, in der dazu senkrechten dagegen 1,5 mm. Die Eintrittsstelle des ampullaren Nerven liegt auf der konvexen Seite der Bogengänge und ist durch eine quere Furche, Sulcus ampullaris, gekennzeichnet. Die quergestellte Crista hat halbmondförmige Gestalt und nimmt $^1/_3$ bis $^1/_2$ des Umfanges der Ampulle ein.

Im ganzen übrigen Bereich der Bogengänge findet nach allen Erfahrungen keine Nervenendigung statt (siehe unten). Doch münden auch die nicht ampullaren Schenkel, besonders derjenige des horizontalen Bogenganges, mit einer leichten ampullaren, aber nervenfreien Erweiterung in den Utriculus.

Auch im Utriculus und Sacculus ist das Neuroepithel auf einen bestimmten Teil der Wand beschränkt; sie besitzen je eine Nervenendstelle, welche Macula acustica genannt wird.

Die Macula acustica utriculi hat eine oval blattförmige Gestalt, ist 3 mm lang und 2,4 mm breit. Sie nimmt einen Teil des Bodens und der vorderen Wand des Utriculus ein und greift von hier auf die laterale Fläche über. Der Nerv tritt von oben und vorn zur Macula. Figg. 470, 472.

Die Macula acustica sacculi hat ovale Form (2,5 : 1,5 mm) mit vertikaler Axe.

Zu diesen fünf Nervenendstellen tritt noch eine sechste, die im Ductus cochlearis enthalten ist.

Der Ductus cochlearis, Schneckengang, ist nicht rund oder abgeplattet wie die übrigen Hohlräume des Labyrinthes, sondern von dreiseitigem Querschnitt

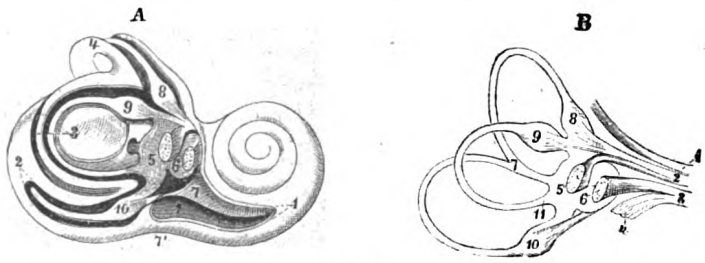

Fig. 471.

Ansicht des inneren Teiles des Labyrinthes der rechten Seite mit den häutigen Bildungen. (Breschet.) 3:1.

A. Die knöchernen Wände des Labyrinthes sind teilweise entfernt, um die häutigen Gebilde in ihrer Lage zu übersehen. 1 Anfang des Spiralganges der Schnecke; 2 hinterer Bogengang zum Teil eröffnet, mit seinem häutigen Inhalt; 3 äußerer Bogengang vollständig eröffnet; 4 oberer Bogengang; 5 Utriculus mit einem Häufchen Otolithen; 6 Sacculus mit Otolithen; 7 Lamina spiralis mit Scala vestibuli; 7' Scala tympani; 8, 9, 10 Ampullae membranaceae.

B. Häutiges Labyrinth mit den Nerven.

1 N. facialis im inneren Gehörgange; 2 vordere Abteilung des Gehörnerven mit Ästen zu 5, 8 und 9; 3 hintere Abteilung des Gehörnerven mit Ästen zu 6 und 10; 4 N. cochleae; 5 Utriculus; 6 Sacculus; 7 Ductus communis; 8 Ampulla membranacea sup.; 9 Ampulla membranacea lat.; 10 Ampulla membranacea post.; 11 hinteres Ende des Ductus semicircularis lat.

(Fig. 475). Er hat ferner zwei geschlossene Enden. Das eine, dem Sacculus benachbarte Ende hat den Namen Vorhofsblindsack, Caecum vestibulare, das andere Ende heißt Kuppelblindsack, Caecum cupulare, indem jenes an der vorderen Grenze des Vorhofes, dieses in der Kuppel der knöchernen Schnecke gelegen ist. Der zwischen beiden Enden befindliche Teil des Schneckenganges ist nicht gerade gestreckt, sondern in Spiralwindungen gelegt, die sich übereinander erheben, wie es dem Bau der knöchernen Schnecke entspricht. Auch der Vorhofsblindsack ist kein gerades Gangstück, sondern er macht eine fast halbkreisförmige Krümmung von außen nach innen. In der Nähe des Vorhofsblindsackes steht der Ductus cochlearis durch einen kurzen Gang, Ductus reuniens (Henseni), mit dem Sacculus in Verbindung. Die Nervenendstelle ist ein schmaler erhabener Streifen und stellt das sogenannte Cortische Organ, Organon spirale (Cortii), dar. Dieses durchzieht den ganzen Schneckengang und ist deshalb ebenfalls spiralig aufgewunden. Trotz seiner Schmalheit vermag es infolge seiner ansehnlichen Länge als Endigungsstätte für eine gewaltige Zahl von Nervenfasern zu dienen. Der Ductus cochlearis macht im ganzen $2^1/_2$—$2^3/_4$ Windungen und hat eine Länge von 28—30 mm. Die Windungen beruhen auf gesteigertem Längen-

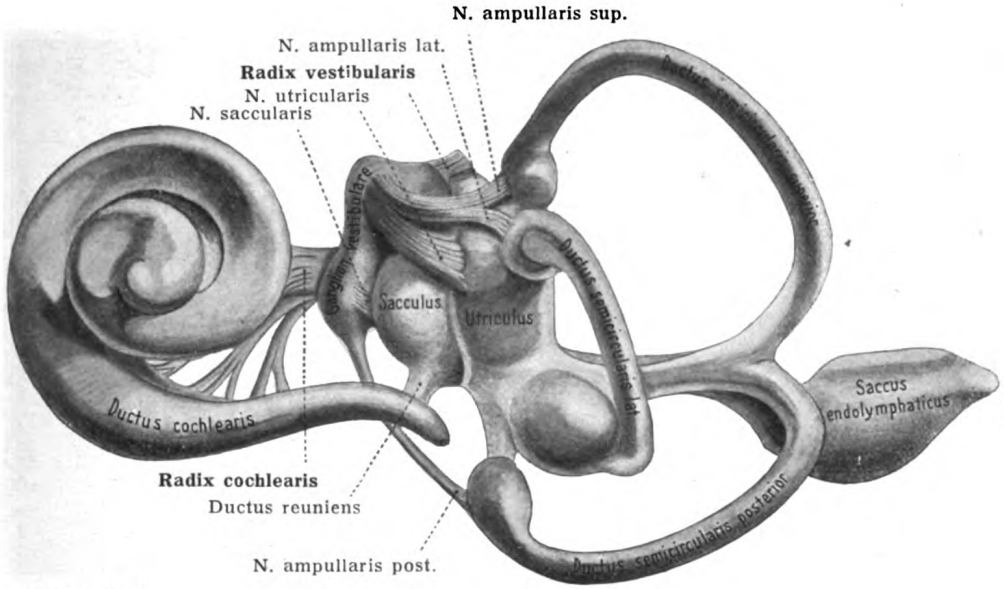

Fig. 472 (außen).

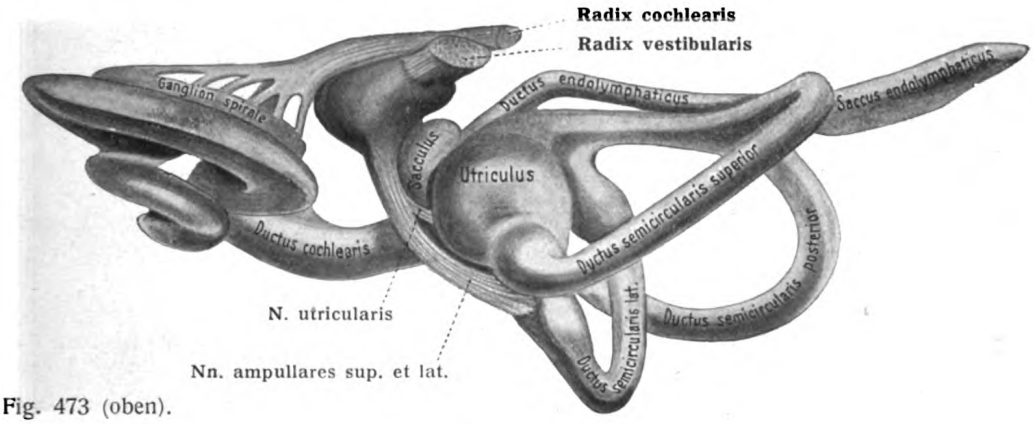

Fig. 473 (oben).

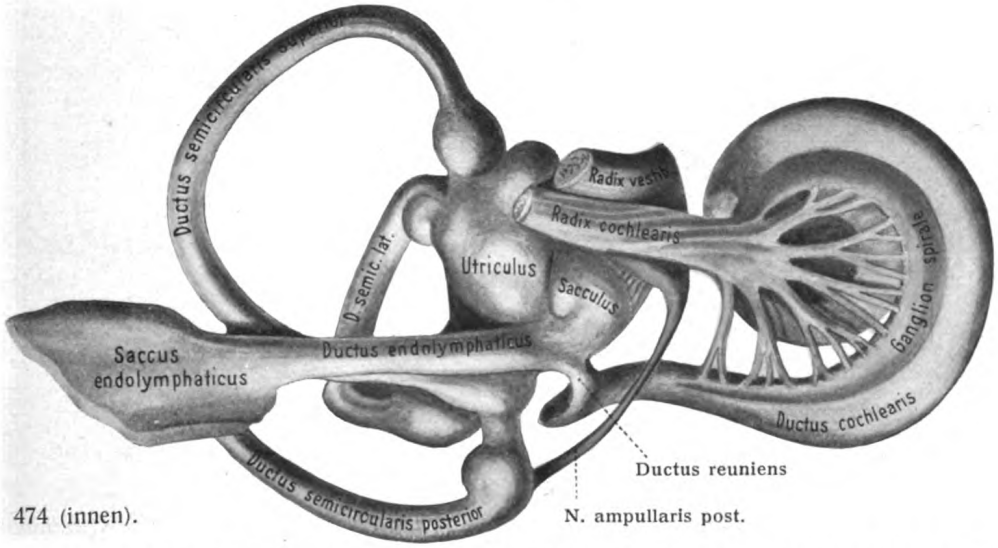

Fig. 474 (innen).

Figg. 472—474. Linkes häutiges Labyrinth nebst Nerven (30 : 1) eines menschlichen Embryo von 30 mm Länge (plastische Rekonstruktion). N. cochleae, gelb; N. vestibuli, rot (nach Streeter).

Fig. 472 von außen, Fig. 473 von oben, Fig. 474 von innen gesehen.

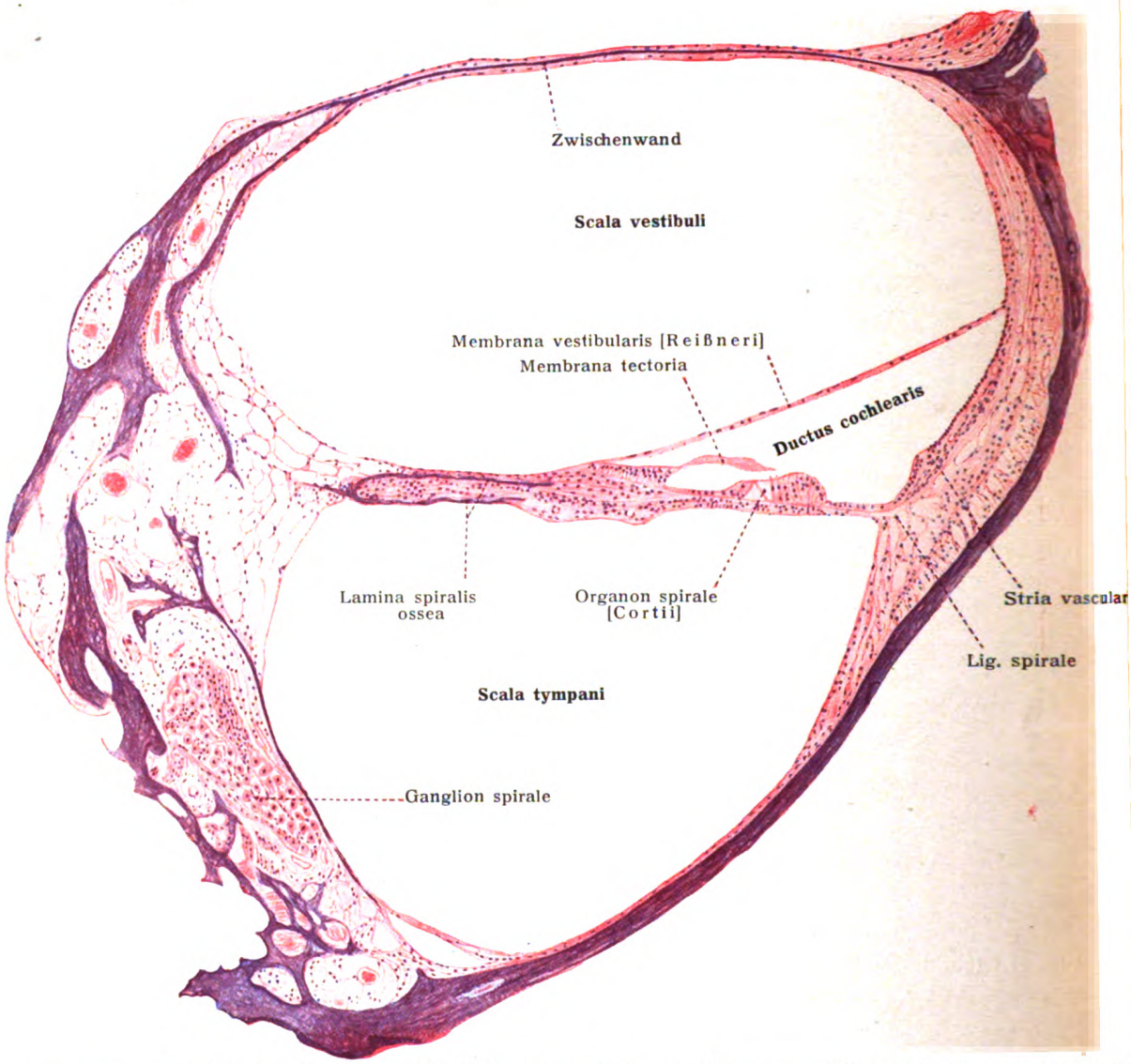

Fig. 475. Schnitt durch die zweite Schneckenwindung stärker vergrößert (60 : 1), vgl. Fig. 459.

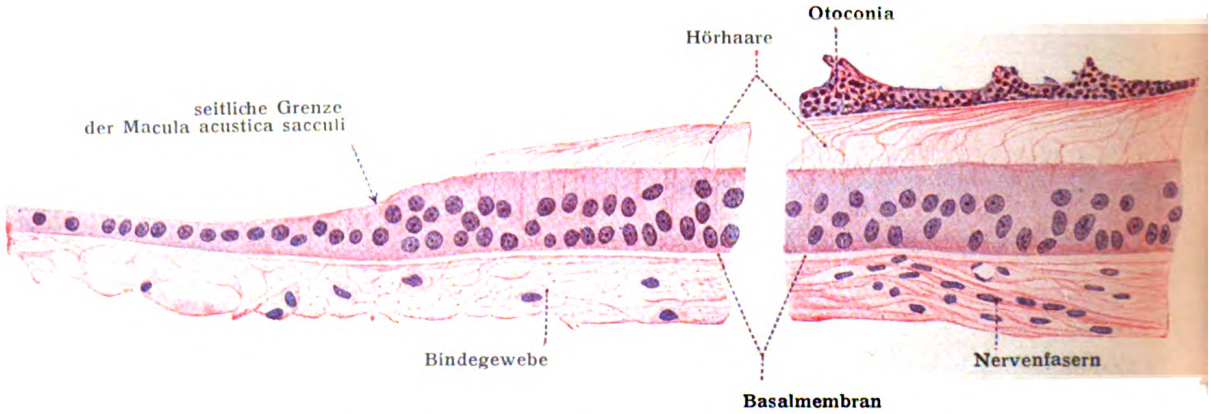

Fig. 476. Randteil der Macula acustica sacculi (500 : 1).

Der helle Raum zwischen den beiden Stücken der Abbildung entspricht einem größeren (weggelassen) Stück der Macul

wachstum in beschränktem Raum. Daß keine flächenhafte, sondern eine lineare Anordnung der Nervenendstelle stattgefunden hat, führt unwillkürlich zu der Vorstellung, es handelt sich um irgendeine regelmäßige Abstufung der Elemente, auf deren Unterbringung es ankam.

Alle Abteilungen des häutigen Labyrinthes stehen dem Obigen gemäß in offener Verbindung miteinander; es führt ein offener Weg vom Kuppelblindsack des Ductus cochlearis bis zu den äußersten Enden des Saccus endolymphaticus und der Ductus semicirculares. Die in dem eigentümlich gestalteten Gangwerk enthaltene Flüssigkeit führt den Namen Endolymphe, zum Unterschiede von der das häutige Labyrinth außen umspülenden Flüssigkeit, Perilymphe, welche den Lymphbahnen des Labyrinthes angehört.

Zu den genannten sechs Nervenendstellen tritt der N. acusticus mit seinen Zweigen.

C. Feinerer Bau des Labyrinthes.

1. Vorhof und Bogengänge.

Die Wand der beiden Säckchen und der drei häutigen Bogengänge ist im ganzen dünn und besitzt nur im Gebiet der Maculae und Cristae acusticae eine bedeutendere Stärke (Figg. 476, 484). An den Maculae beträgt dieselbe 0,15 bis 0,2 mm. Die Wand besteht überall, gleich der äußeren Haut, aus einem epithelialen und einem bindegewebigen Teil. Der letztere ist gegen das Epithel durch eine glashelle Schicht, Basalmembran, abgegrenzt. Auf diese folgt eine an den verschiedenen Orten verschieden mächtige Schicht zellenhaltigen, faserigen Bindegewebes, welches auch spärliche elastische Elemente enthält, die Gefäße und Nerven der Säckchen und Bogengänge einschließt, sowie die Verbindung mit der Umgebung bewerkstelligt. An den Maculae und Cristae acusticae ist die innere, an die Basalmembran grenzende Bindegewebslage sehr reich an Zellen; die äußere Lage lockert sich allmählich auf und zeigt eine netzförmige Anordnung der Bündel. An den häutigen Bogengängen ist die Basalmembran von unerwarteter Stärke; sie bildet hier den Hauptteil der Wand.

Das Epithel ist überall einschichtig und im ganzen niedrig. Nur an gewissen Stellen erhöht es sich, so besonders an den Maculae und Cristae acusticae; hier wird es zum Neuroepithel. Die Enden der Cristae acusticae sind mit zylindrischem Epithel umsäumt; dadurch entstehen halbmondförmige Säume um das Neuroepithel. Auch in einem den Cristae gegenüberliegenden Streifen finden sich Zylinderzellen. Dasselbe ist der Fall längs eines Streifens, welcher an der konvexen Wand der Bogengänge hinzieht, in der sogenannten Raphelinie, welche dichtgedrängtes, schmales, wenn auch niedriges Epithel hat.

Das Neuroepithel der Maculae und Cristae besteht aus zwei Zellformen, Haarzellen und Stützzellen. Fig. 477.

Die Stütz- oder Fadenzellen sind schmale, von der Basalmembran bis zur Epitheloberfläche emporreichende Zellen, deren oberes und unteres Ende mehr oder wenig verbreitert ist. Der Kern liegt nahe dem unteren Ende oder etwas höher. Das Protoplasma am oberen Ende enthält oft gelbe Pigmentkörnchen. Zuweilen sind die unteren Enden wurzelförmig verzweigt an der Wand befestigt; zuweilen sendet der Zellkörper auch seitliche Zweige ab. In den Maculae sind die Fadenzellen breiter und niedriger, in den Cristae länger und schmaler.

Die Haarzellen liegen zwischen den Fadenzellen und werden durch sie voneinander getrennt. Ihre rundlichen und oval begrenzten freien Endflächen erreichen die Oberfläche des Epithels; ihre flaschenförmig verbreiterten unteren, den großen kugeligen Kern tragenden Enden reichen dagegen nie weiter herab, als bis zur halben Epithelhöhe (Retzius). Von der freien scheibenförmigen Endfläche der Zellen ragt je ein an der Basis breiteres, nach oben sich zuspitzendes kutikulares Haar empor, welches an den Cristae länger ist als an den Maculae (28 : 20 bis 25 μ). Jedes dieser Hörhaare, wie man sie nennt, besteht aber aus einem dichten Bündel feiner unverzweigter Fäden. Infolge der Präparation brechen die Hörhaare leicht ab, die einzelnen Fäden treten auseinander und das Hörhaar erscheint nun büschelförmig. Die Haarzellen lösen sich mit ihren unteren Enden leicht ab. Dieses untere Ende zeigt sich alsdann oft uneben

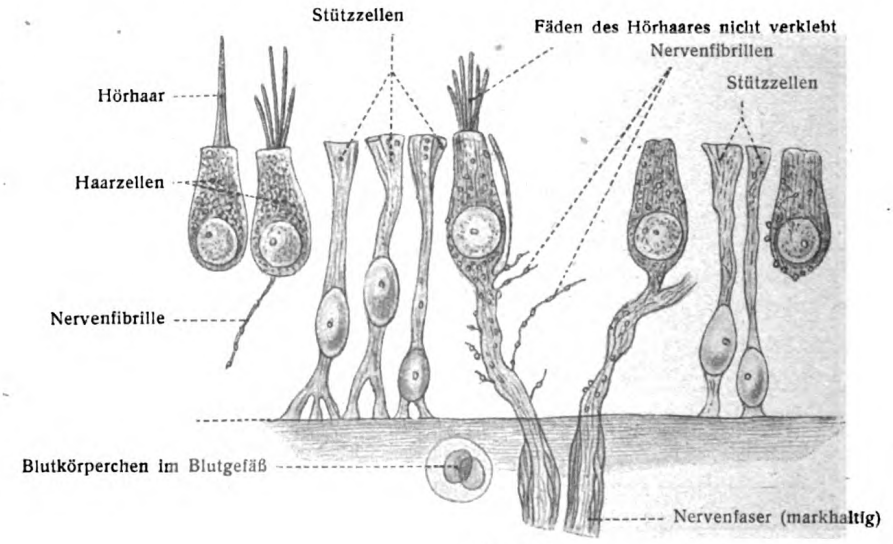

Fig. 477.

Epithelzellen der Macula acustica utriculi eines neugeborenen Kindes. (G. Retzius.) Starke Vergrößerung.

und mit kleinen zerrissenen Anhängen versehen. Die Substanz der Haarzellen ist im frischen Zustande hell, nach Erhärtung erscheint sie feinkörnig. In der Nähe der Oberfläche des Zellkörpers liegen oft größere Körnchen. Fadenförmige Gebilde im Inneren der Zellen, die man für eingetretene Nervenfibrillen halten könnte, kommen nicht vor.

Wie verhalten sich die Nervenfasern zu dem Neuroepithel? Beim Durchtritt durch die Basalschicht der häutigen Wand geben die Nervenfasern ihre Markscheiden ab und treten als nackte Axenzylinder in das Neuroepithel ein, dringen zwischen den Fadenzellen in die Höhe und laufen entweder unmittelbar zu den gewölbten Enden der Haarzellen, oder sie biegen zur Seite und laufen eine Strecke weit an der Seitenwand der Zellen in die Höhe. Sie endigen aber gleichwohl zuletzt an den Haarzellen, nicht endo-, sondern perizellular, was dem morphologischen Wesen nach einer interzellularen Endigung gleichkommt. Nicht selten zwar liegt der Anschein vor (siehe Fig. 477), als seien die Nervenfasern zum größten Teil nichts anders als zentrale Fortsätze der Haarzellen, wie es von den Olfactoriusfasern und den Riechzellen bekannt ist. Allein, es ist zu beachten, daß

die Fasern des N. acusticus von den Nervenzellen der Ganglien des N. acusticus zu dem Neuroepithel hinwachsen und an den Haarzellen sich verästeln, nicht umgekehrt.

Die mit der Chromsilber-Imprägnation an dem Labyrinth junger weißer Mäuse angestellten Beobachtungen bestätigen die Befunde von Retzius in allem Wesentlichen. Einige Punkte aber bleiben zweifelhaft. Die Axenzylinder der an die Säckchen und Ampullen herantretenden Nervenfasern teilen sich an der Grenze zwischen Sinnesepithel und Bindegewebe oder schon zuvor gabelförmig und setzen ihren Weg im Epithel zunächst ungeteilt fort. An der Basis der Haarzellen aber teilen sie sich in 3—4 horizontal laufende Äste, welche an der Basis von 3—6 oder mehr Haarzellen vorbeilaufen, an der letzten Haarzelle seitlich sich aufbiegen, mit deren Seitenfläche in Berührung treten und mit freien

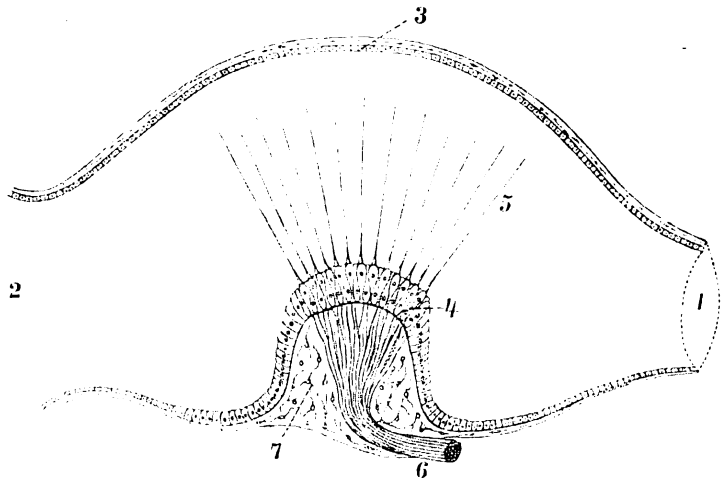

Fig. 478.

Längsdurchschnitt durch eine Ampulle von Gobius (ohne Gewähr für die Form des Crista-Epithels). (V. Hensen.) 1 Bogengang-Mündung der Ampulle; 2 Utriculus-Mündung derselben; 3 Epithel des Ampullendaches; 4 Nervenepithel der Crista ampullaris; 5 die langen „Hörhaare" desselben; 6 Nerv; 7 Bindegewebe der Crista.

Spitzen endigen. Während ihres horizontalen Verlaufes geben die Äste mehrere aufsteigende und spärliche absteigende Zweige ab. Erstere gelangen zu den Seitenflächen der Haarzellen, letztere selbst zu den Stützzellen. Sie endigen mit freien Endspitzen, ohne die freie Oberfläche zu erreichen. Eine Haarzelle pflegt zwei bis drei aufsteigende Fädchen zu haben. Eine Verwicklung der Anordnung tritt dadurch ein, daß alle horizontalen Äste sich zu einem schmalen, aber dichten gitterartigen Geflecht, Stratum plexiforme, verfilzen, in welchem die Geäste verschiedener Fasern innig ineinandergreifen. So lassen sich mit Lenhossék im Sinnesepithel drei Zonen unterscheiden:

1. die Haarzellenzone,
2. das Stratum plexiforme und
3. die Stützzellenzone.

Die Spitzen der Nervenfibrillen nehmen hiernach den Reiz, welcher Art er auch sei, nicht unmittelbar auf, sondern erhalten ihn erst durch die Haarzellen. Stets aber ist eine ganze Zellengruppe einer einzigen Nervenfaser unterstellt.

Ramón y Cajal bestätigt vollständig die Angaben von Retzius über die

Endigung des Hörnerven und spricht sich über Fig. 481 folgendermaßen aus: „Die Crista acustica ist senkrecht getroffen; man sieht Nervenfasern eindringen, welche von bipolaren Zellen stammen, die in großer Entfernung vom Epithel liegen. Die Endverzweigungen sind varikös; sie verursachen bei ihrem Eindringen eine obere Konkavität und endigen nicht weit von der freien Epitheloberfläche mit einer varikösen Anschwellung. Man sieht auch auf dieser Figur Nervenfasern von gleichem Charakter in Epithelbezirke eindringen, die außerhalb der Crista acustica liegen. Ihren Ursprung habe ich nicht feststellen können, doch halte ich es für wahrscheinlich, daß es ebenfalls Akustikusfasern sind."

Die Otoconia Figg. 476, 482, 483.

An den beiden Maculae acusticae ruht eine dünne gallertartige Ausbreitung einer besonderen Substanz, die früher sogenannte Otolithenmembran. Sie besteht aus einer sehr weichen, strukturlosen, zu netzförmigen Zügen ge-

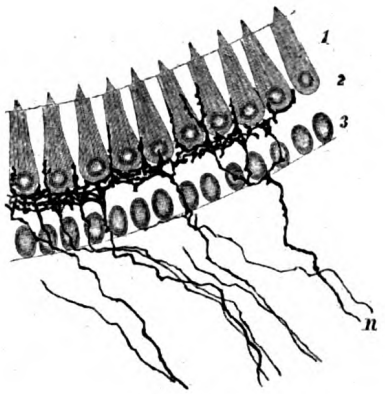

Fig. 479.

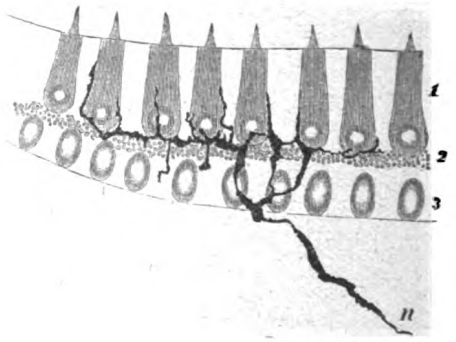

Fig. 480.

Fig. 479. **Übersichtsbild der Nervenendigungen in der Macula acustica sacculi der jungen weißen Maus.** Chromsilber-Imprägnation. (v. Lenhossék.)

Fig. 480. **Isoliert imprägniertes Endbäumchen aus derselben Stelle.** Das Stratum plexiforme erscheint hier gleich einem Körnchenhaufen. (v. Lenhossék.)

In beiden Figuren bedeutet 1 die Schicht der Haarzellen, 2 das Stratum plexiforme, 3 die Stützzellenzone, *n* die Nervenfasern.

ordneten Masse, an deren Oberfläche zahlreiche kleine 1 bis 15 μ messende Hörsteinchen, Statolithen oder Otolithen, in einfacher Schicht liegen. Die Statolithen sind sechsseitige Prismen mit an den Endflächen aufsitzenden niedrigen Pyramiden. Sie bestehen aus kohlensaurer und etwas phosphorsaurer Kalkerde, sowie einer in verdünnten Säuren unlöslichen Grundlage von stickstoffhaltiger Substanz. Die Statolithenmembran hat die morphologische Bedeutung einer eigentümlich gestalteten Kutikularbildung. Sie ist das Analogon der im Ductus cochlearis vorhandenen Membrana tectoria.

Bei den Cristae acusticae findet sich anstelle der Statolithenmembran ein die Hörhaare einschließender kuppelförmiger Wulst, die Cupula ampullaris.

Sie wird von manchen Autoren nicht als normales Vorkommnis betrachtet, sondern als ein Gebilde, an dessen Zustandekommen die Anwendung erhärtender Flüssigkeiten beteiligt sei. Gegen diese Annahme wendet sich mit Recht C. Hasse mit folgenden Worten: Aus den Gehörhaaren allein kann selbst bei Quellung derselben die Masse der Membrana tectoria (der Cristae acusticae) nicht gebildet werden; sie ist dafür zu groß. Man muß demnach eine gerinnende Zwischensubstanz zu Hilfe nehmen. Nimmt man nun aber eine solche an, so ist es auffallend,

daß diese Substanz nirgendwo sonst in dem endolymphatischen Raume vorkommt und daß an keiner anderen Stelle als an den Cristae acusticae Gerinnungen in der Endolymphe entstehen.

Studnicka (Anat. Anz., 42. Bd., 1912) vertritt die Ansicht, daß die Otolithenmembran, die Membrana tectoria und die Cupula ampullaris Gebilde sind, deren Grundlage das „extrazellulare Protoplasma" bildet.

Papillen der Bogengänge. Fig. 485.

Die Wand der häutigen Bogengänge zeigt bald einzeln stehende, bald zu Gruppen vereinigte papillare Vorsprünge von geringer Höhe, welche aus derselben Grundlage bestehen, wie die Wand selbst und von Plattenepithel bedeckt sind. Ihre Häufigkeit ist individuell etwas verschieden; nur ausnahmsweise fehlen sie ganz; schon bei Neugeborenen können sie vorkommen, in der Regel aber bilden sie sich erst im extrauterinen Leben aus. Am regelmäßigsten werden sie an den Seitenteilen der häutigen Bogengänge gefunden, d. i. an denjenigen Stellen, an welchen die Kurve des ovalen Querschnittes die schärfste Krümmung macht; aber auch an der konvexen und konkaven Seite des Bogenganges sind sie nicht ausgeschlossen. Sie sind zuerst von Lucae

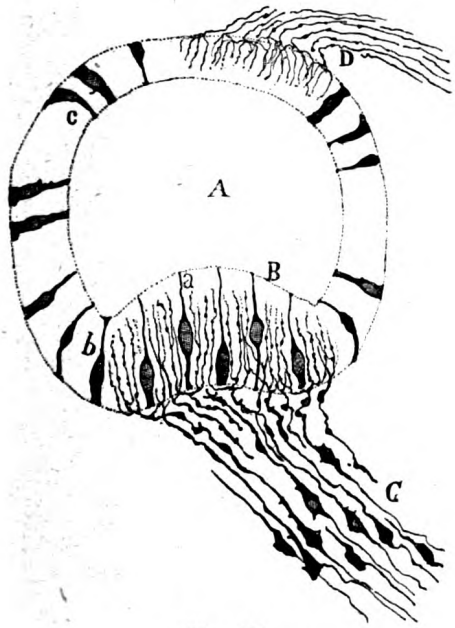

Fig. 481.

Fig. 482.

Fig. 482. **Otoconia der Macula acustica utriculi vom Menschen.**

Die Statolithen sind in eine feinkörnige Masse eingelagert. In den größeren Kristallen sieht man vielfach ein kleines zentrales Kügelchen (Vakuole?) dargestellt.

Fig. 481. **Querschnitt durch die Crista ampullaris und einen Bogengang von einem Rattenfetus.** (Cajal.)

A Bogengang; *B* Crista ampullaris; *C* Nervenfasern, die mit bipolaren Zellen zusammenhängen; *D* Nervenbündel, welches scheinbar in der Höhe des Bogenganges endigt; *a* bipolare Epithelzelle; *b*, *c* verschiedene Formen von Epithelzellen.

beobachtet, darauf von Voltolini, Rüdinger und Retzius genauer untersucht worden. Man kennt sie unter dem Namen Papillen oder Zotten der häutigen Bogengänge.

Auch im Saccus endolymphaticus sind ähnliche Papillen gefunden worden.

Befestigung der Säckchen und der Bogengänge. Figg. 483, 485.

Die Säckchen und die häutigen Bogengänge sind in dem Vorhof und den knöchernen Bogengängen exzentrisch befestigt. Bei den Säckchen ist es vor allem die innere, den Grund des Meatus acusticus bildende Knochenwand, bei den Bogengängen die konkave (entferntere) Kanalwand, an welcher die häutigen Gebilde anliegen und befestigt sind. Die Innenwand des Vorhofes und der knöchernen Bogengänge ist von einem dünnen Periost ausgekleidet. Dieses ist es zunächst, mit welchem die Säckchen und häutigen Gänge verbunden werden. Zwischen dem Periost und der bindegewebigen Wand der Säckchen sowohl als auch der häutigen Bogengänge ist ein ansehnlicher Raum vorhanden. Dieser, dem Angegebenen zufolge, innerhalb des Bindegewebes des Labyrinthes ent-

haltene Raum ist der schon erwähnte perilymphatische Raum, Spatium perilymphaticum, welcher einen Lymphraum darstellt und von Perilymphe erfüllt wird.

Blickt man nach Entfernung der Steigbügelplatte durch das ovale Fenster in den Vorhof, so hat man den Hauptteil vom perilymphatischen Raum des Vorhofes vor sich; man nennt ihn die Cisterna perilymphatica vestibuli. Schon Scarpa hatte Kenntnis von diesem Raum. Vorn setzt sich die Cisterna perilymphatica in die Scala vestibuli und in den sie füllenden Lymphraum fort. Durch das Helicotrema erfolgt der Übergang in die Scala tympani, welche gegen den Vorhof durch die Lamina spiralis ossea und membranacea abgeschlossen ist. Gegen die Paukenhöhle ist der Abschluß durch die Membrana tympani secundaria gegeben. Eine Anzahl von Kanälen, Ductus perilymphatici, vermitteln den Zusammenhang der perilymphatischen Räume mit den Subarachnoidalräumen des Gehirns. Eine wichtige Verbindung ist der Canaliculus cochleae. Dieser stellt einen Abflußweg nach den serösen Schädelräumen dar (Retzius). Er steht nämlich in offener Verbindung mit den Subarachnoidalräumen des Gehirns, wie besonders Injektionen durch das runde oder ovale Fenster gelehrt haben. Außerdem enthält der Kanal eine Vene, V. canaliculi cochleae.

Nach der entgegengesetzten Seite hin setzt sich der perilymphatische Raum fort in die entsprechenden Räume an der konkaven Seite der Bogengänge. Er folgt ferner der Außenfläche des Ductus endolymphaticus bis zum Ende des Knochenkanales. Eine fernere Verbindung nach außen besitzt der perilymphatische Raum im Gebiet der zahlreichen feinen Nervenkanäle, welche die innere Vorhofswand durchbrechen (Schwalbe); auch hierdurch wird eine Verbindung mit dem Subarachnoidalraum des Gehirnes hergestellt.

Zwischen der rauhen Innenfläche der Beinhaut des Vorhofes und der knöchernen Bogengänge einerseits, andererseits der Außenfläche der Säckchen und häutigen Bogengänge ziehen sich an verschiedenen Stellen bindegewebige Stränge hin, welche zu weiterer Befestigung der eingeschlossenen Weichgebilde dienen. Fig. 485.

Es versteht sich von selbst, daß nicht allein alle diese Stränge, sondern sämtliche Wände des perilymphatischen Raumes von Endothel ausgekleidet sind. Der perilymphatische Raum ist als ein sekundärer, der endolymphatische Raum dagegen als ein Urlymphraum aufzufassen (Rauber).

Nach Rüdinger entwickelt der Saccus endolymphaticus nachträglich röhrenförmige, offene Verbindungen mit dem perilymphatischen Raume; diese Rüdingerschen Röhren erinnern ganz und gar an die sekundären Durchbrechungen des Medullarrohres, welche in den Aperturae medialis und laterales ventriculi IV vorliegen. Siehe S. 140, 143.

Aquaeductus vestibuli.

Der wichtigste Inhaltsteil des Aquaeductus vestibuli osseus wurde bereits geschildert; es ist dies der von Böttcher entdeckte Ductus endolymphaticus. Es wurde gezeigt, daß dieser Ductus endolymphaticus sich in ein erweitertes blindes Endstück fortsetzt, den Saccus endolymphaticus, welcher auch unter dem Namen des Cotugno-Böttcherschen Sackes bekannt ist. Ferner wurde erwähnt, daß eine Fortsetzung des perilymphatischen Raumes des Vorhofes mit dem Ductus endolymphaticus zur inneren Schädelfläche gelangt. Diese Lymphbahn liegt zwischen dem Periost des Aquaeductus vestibuli osseus und der bindegewebigen Wandung des Ductus endolymphaticus. Hierzu kommt als weiterer Inhalt des Aquaeductus vestibuli osseus eine feine Vene, V. aquaeductus vestibuli.

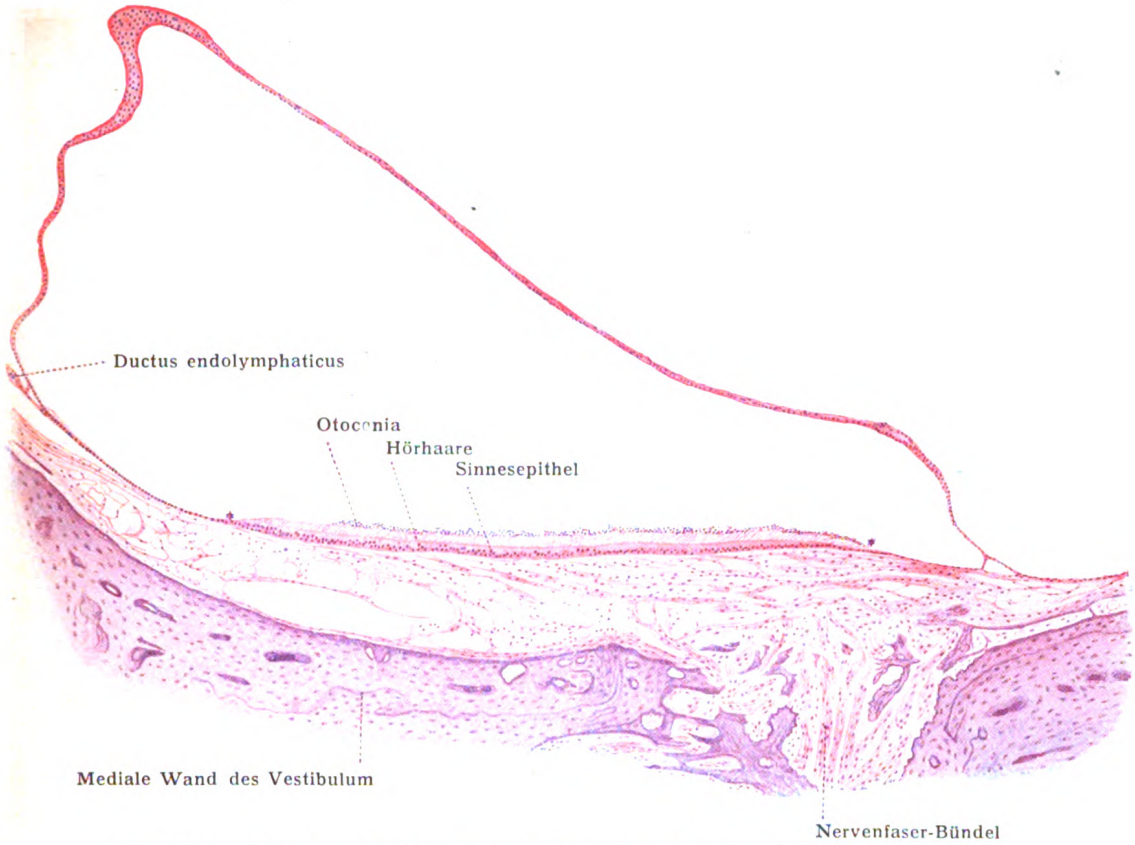

Fig. 483. Macula acustica sacculi vom Menschen. Querschnitt (60:1).
Das hohe Epithel der Macula reicht von * bis *.

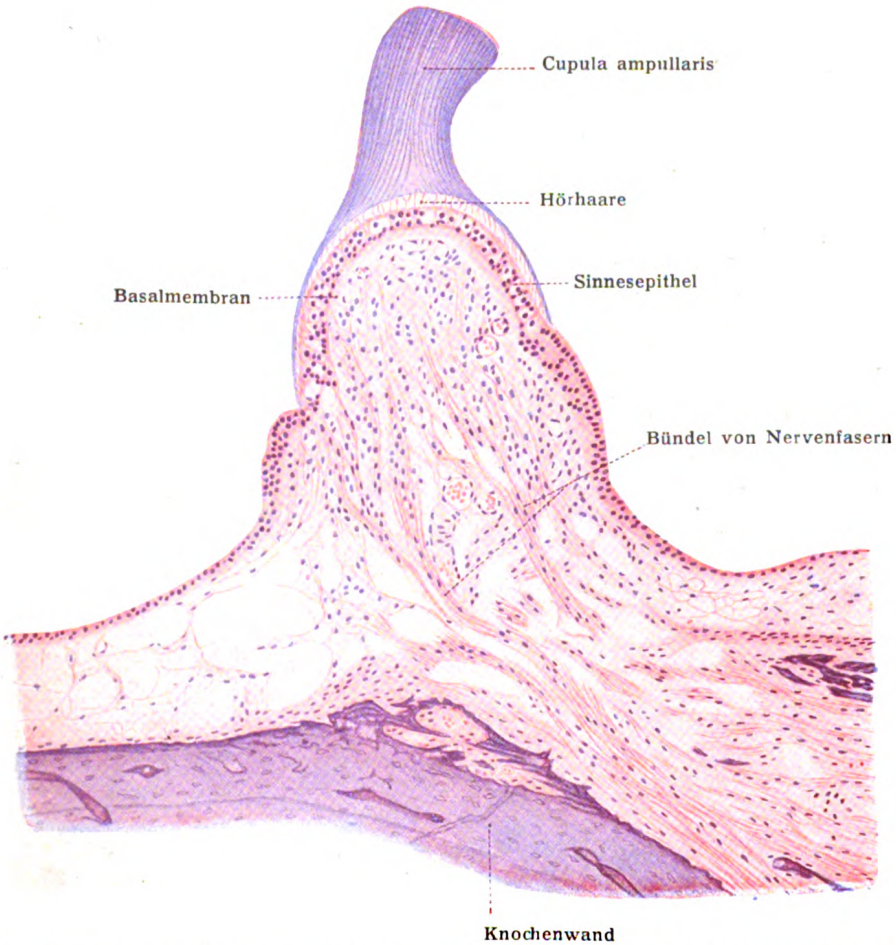

Fig. 484. Crista ampullaris der Ampulla post. vom Menschen. Querschnitt (120:1).

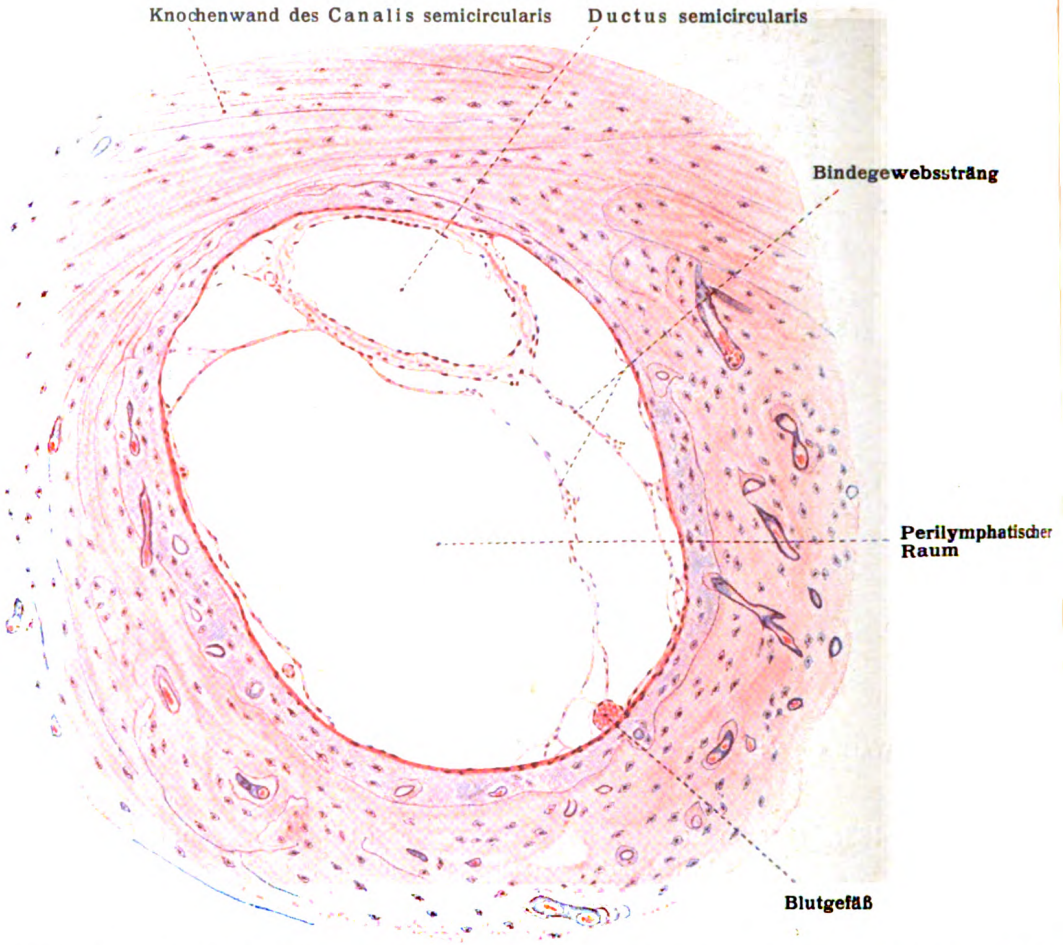

Fig. 485. Querschnitt durch die Mitte des oberen Bogenganges vom erwachsenen Menschen (75:1).

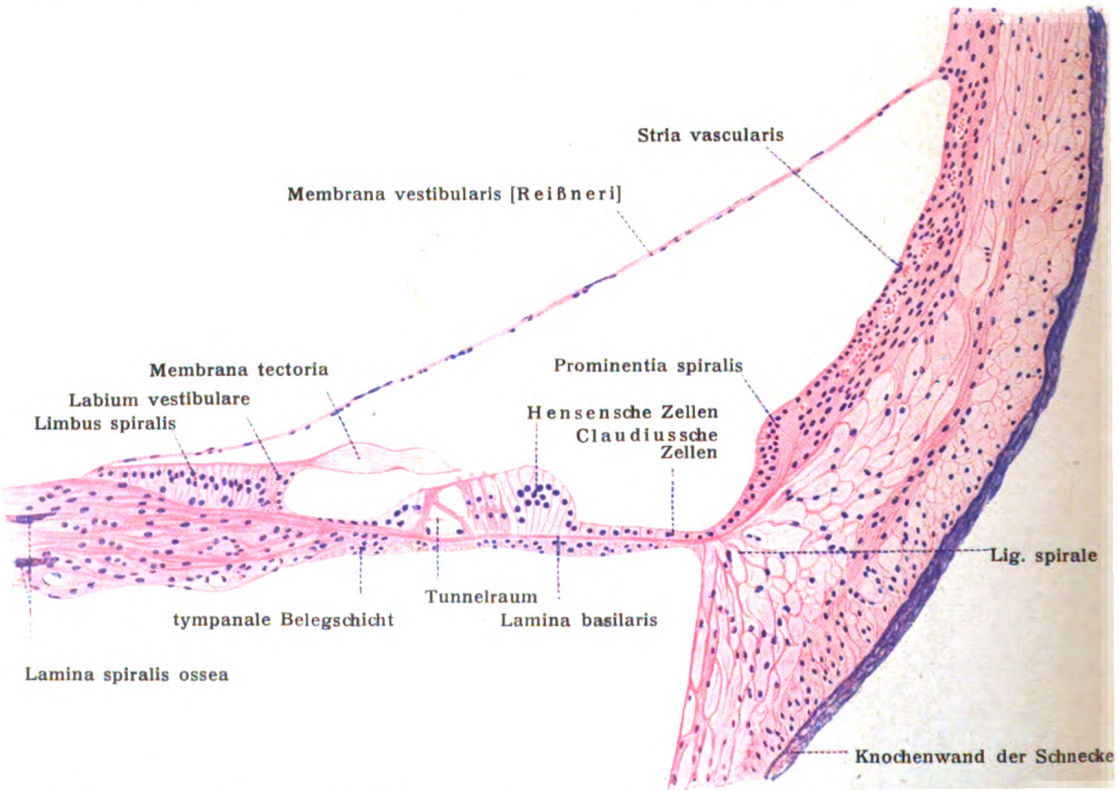

Fig. 486. Ductus cochlearis der zweiten Windung stärker vergrößert (120:1), vgl. Fig. 475.

2. Schneckengang und Schnecke, Ductus cochlearis et Cochlea.

A. Ductus cochlearis. *Figg. 459, 475, 486.*

Der Schneckengang hat drei Wände, eine tympanale, eine vestibulare und eine laterale. Denkt man sich die Schnecke nicht horizontal gelegt, sondern, wie es zum Zwecke der Schilderung geschieht, aufrechtstehend, ihre Basis abwärts, ihre Kuppel aufwärts gerichtet, so sind die genannten Wände in derselben Reihenfolge eine untere, eine obere und eine äußere.

Die beiden letzteren Wände zeigen einen verhältnismäßig einfachen Bau gegenüber der unteren, deren Bau erst dann zu untersuchen ist, wenn man jene beiden bereits kennen gelernt hat.

a) Die vestibulare Wand, Membrana vestibularis (Reissneri) (1854 entdeckt), ist ein dünnes, zartes, mit freiem Auge wahrnehmbares Häutchen (Fig. 486), welches zwischen seinen beiden Befestigungslinien meist in gerader Richtung sich ausspannt und aus einer inneren epithelialen und einer äußeren bindegewebigen Schicht besteht. Das spärliche Bindegewebe ist feinfaserig und verleiht der Membran ein schwach streifiges Aussehen. Die Außenfläche ist von Endothelzellen bekleidet. Innerhalb der dünnen Bindegewebslage verlaufen beim Erwachsenen keine Gefäße; doch können Reste von solchen aus früherer Zeit in Spuren noch vorhanden sein. Die innere, epitheliale Schicht ist aus einer einfachen Lage polygonaler Plattenepithelzellen zusammengesetzt. Sie enthalten häufig gelbe Pigmentkörnchen, wie die tiefste Schicht des Stratum germinativum der Epidermis. Die Zellen sind oft zu Wirbeln angeordnet. Die Innenwand der Reißnerschen Membran entwickelt ferner bei normalem Verhalten papilläre Vorsprünge, über welche sich ihr Entdecker, G. Retzius, folgendermaßen äußert:

„Hier und da trifft man denn auch stets an diesem Epithel rundliche oder traubenförmige Vorsprünge nach dem Lumen des Ganges hin, welche aus einer, zwei oder mehreren rundlichen, körnig erscheinenden Zellen mit mehr sphärischem Kerne bestehen; es sind also eigentümliche, rundliche Epithelzellen, welche entweder mehr einzeln oder gruppenweise angehäuft von der Epitheloberfläche zottenartig hervorragen. Sie kommen in allen Windungen konstant vor. Sie sind deshalb nicht als pathologische Wucherungen zu betrachten."

Was die Ansatzlinien der Reißnerschen Haut betrifft, so befindet sich der innere Ansatz in der Nähe des freien Endes der Lamina spiralis ossea, am Anfange eines Wulstes, der das Endstück der Lamina spiralis ossea überlagert und Limbus spiralis genannt wird. Die äußere Ansatzlinie befindet sich am Periost der lateralen Wand des Schneckenkanales. Figg. 475, 486.

b) Die äußere Wand des Ductus cochlearis ist mit dem Periost innig verbunden und läßt keine scharfe Grenze gegen dasselbe erkennen. Sie besteht aus der oberen Ausstrahlung des (noch zu beschreibenden) Ligamentum spirale cochleae und einer gefäßreichen, weichen, gewulsteten Platte, der Stria vascularis, welche die Endolymphe der Schnecke abzusondern hat. Die Stria vascularis ist auf ihrer inneren Fläche vom Epithel des Ductus cochlearis überzogen.

An vertikalen Durchschnitten wird erkannt, daß die innere Oberfläche der Stria vascularis uneben und höckerig ist, daß sie sich senkt und hebt. Besonders beständig ist ein unterer Vorsprung, welcher den Namen Prominentia spiralis führt. Das Epithel der Stria ist hoch und enthält Pigmentkörner, wie das Epithel der Reißnerschen Haut. Von den äußeren Enden der Epithelzellen dringen längere, auch verästelte Fortsätze in die Stria vascularis hinein. Der Gefäßreichtum der Stria ist sehr bedeutend; sie enthält insbesondere zahlreiche gewundene Kapillar-

gefäße, welche teilweise so nahe an die Oberfläche herantreten, daß sie zwischen die Seitenflächen der Epithelzellen gelangen und insofern also eine interepitheliale Lage haben.[1])

Die Stria vascularis erinnert an die Corona ciliaris des Auges. Bei den Vögeln sind die papillären, gefäßschlingenhaltigen Vorsprünge an der Decke des Ductus cochlearis, in dem sogenannten Tegmentum vasculosum (Deiters) noch stärker entwickelt.

c) Die untere, tympanale Wand des Ductus cochlearis ist die an Merkwürdigkeiten reichste. An ihr sind zunächst ein innerer, der Schneckenaxe näherer und ein äußerer Abschnitt zu unterscheiden. Der innere Abschnitt ist gegeben durch den Limbus spiralis und das Labium tympanicum der Lamina spiralis ossea; der äußere Abschnitt wird durch die Lamina spiralis membranacea und ihre Gebilde dargestellt. Die radiale Breite beider Abschnitte ist in den verschiedenen Windungen verschieden; die ganze tympanale Wand des Ductus cochlearis nimmt nach der Spitzenwindung hin an Länge zu.

Limbus spiralis. Figg. 486, 487, 488.

Der Limbus spiralis bildet im ganzen einen dem äußeren Endstück der Lamina spiralis ossea aufgesetzten flachen Wulst, welcher in den Raum des Ductus cochlearis vorspringt und lateral einen scharfen, überhängenden Kamm entwickelt, welcher Labium vestibulare der Lamina spiralis genannt wird. Tympanal und lateral von ihm liegt das Labium tympanicum der Lamina spiralis. Die zwischen beiden Vorsprüngen liegende Bucht stellt den Sulcus spiralis dar.

Betrachtet man den Limbus spiralis von seiner oberen, vestibularen Fläche, so zeigt sich das Labium vestibulare durch tief einschneidende, einander parallele Furchen in einzelne Abteilungen von ungefähr gleicher Länge gebracht, welche von Huschke mit gut gewählter Bezeichnung den Namen Gehörzähne erhalten haben. Die betreffenden Gebilde gleichen in der Tat einer (gegen 7000 Stück enthaltenden) Reihe nebeneinander stehender Schneidezähne. Einwärts, gegen die Schneckenaxe hin, setzen sich die Zähne fort in mehrere unregelmäßige Reihen länglicher oder rundlicher, oft eigentümlich glänzender Gebilde, welche ebenfalls Vorsprünge der Substanz des Limbus darstellen. Zwischen den Vorsprüngen liegen Vertiefungen, welche im Bereich der Huschkeschen Gehörzähne interdentale Furchen, im Bereich der übrigen Vorsprünge aber interpapillare Furchen genannt werden. Diese Furchen sind mit kleinen Epithelzellen ausgefüllt, welche dicht aneinander liegen, an den Vorsprüngen aber nicht fehlen, sondern auf sie hinaufsteigen, hier aber sich abplatten. So ist die ganze Oberfläche des Limbus von epithelialen Zellen bedeckt, deren Grenzen durch Silbernitrat deutlich gemacht werden können. Das Epithel der Membrana vestibularis setzt sich unmittelbar in das Epithel des Limbus fort.

Das unter dem Epithel liegende Gewebe des Limbus spiralis ist ein sehr derbes, faseriges Bindegewebe, in welchem spindelförmige Zellen mit verzweigten Ausläufern vorkommen. Einzelne Blutgefäße können bis gegen die Oberfläche dringen, doch ist dies nur selten der Fall. Zuweilen werden Kalksalze, in unregelmäßigen Plättchen abgelagert, in diesem Gewebe vorgefunden. Sogar Verknöcherung kommt vielleicht bei manchen Tieren vor (bei der Fledermaus, Waldeyer). Mit seiner Unterfläche liegt der Limbus spiralis dem Knochen-

[1]) Über das Epithel der Stria vascularis siehe G. Retzius, Biologische Untersuchungen, Bd. V, 1893.

gewebe der Lamina spiralis ossea unmittelbar auf, so daß er eine Art umgewandelten Periostes darstellt. Infolge seiner bindegewebigen Beschaffenheit beim Menschen und den meisten Säugetieren ist der Limbus spiralis an macerierten Felsenbeinen geschwunden, die Lamina spiralis ossea wird von ihm entblößt angetroffen.

Sulcus spiralis. Fig. 486.

Der Sulcus spiralis und das Labium tympanicum, welche noch dem inneren Abschnitt der tympanalen Wand des Ductus cochlearis angehören, werden ebenfalls vom Epithel des Ductus cochlearis bedeckt. Unterhalb des Epithels des Labium tympanicum liegt eine dünne Fortsetzung des derben Bindegewebes des Limbus spiralis.

Lamina basilaris. Figg. 486—489.

Die bindegewebigen Bestandteile der Lamina spiralis ossea setzen sich nach außen unter Verdünnung fort in die Lamina basilaris. Das Ende des Labium tympanicum ist in seinem Übergange zur Lamina basilaris ausgezeichnet durch eine einfache Reihe nebeneinanderliegender Durchbrechungen, Foramina nervosa, welche dem Durchtritt der Faserbündel des N. cochlearis dienen. Sie sind von ovaler Form, ihre Längsaxe ist radial gestellt. In der ganzen Länge des Ductus cochlearis finden sich gegen 4000 solcher Foramina nervosa vor. Die sie tragende Platte führt den Namen Habenula perforata. Unmittelbar vor dem Eintritt in die Foramina nervosa verlieren die Fasern des N. cochlearis ihr Mark; sie verhalten sich hierin ebenso, wie die Fasern des N. opticus in der Lamina cribrosa der Sclera oculi.

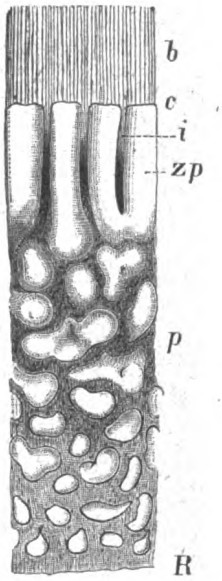

Fig. 487.

Ein Stückchen des Limbus spiralis von oben betrachtet, in ganzer radialer Ausdehnung.

R Anheftungslinie der Membrana vestibularis am Limbus spiralis; *p* Papillen des Limbus spiralis mit den interpapillaren Gängen; *zp* zahnartige Papillen, Huschkes Gehörzähne; *i* interdentale Furchen; *c* vorderes, schneidendes Ende der Zahnreihe, eigentliches Labium vestibulare; *b* Lamina basilaris; vom Epithel befreit und mit feinen radialen Furchen versehen.

Die Lamina basilaris hat ihre innere Ursprungslinie am Labium tympanicum der Lamina spiralis ossea; mit ihrem äußeren Ende verdickt sie sich und strahlt in die Substanz des bereits erwähnten Ligamentum spirale aus. Zwischen beiden Ansatzlinien ist sie straff ausgespannt. Fig. 486.

Die Lamina basilaris besteht aus der eigentlichen Membran und einer tympanalen Belegschicht. An jener unterscheidet man eine innere, dem Labium zugewendete, und eine äußere, dem Ligamentum spirale zugewendete Zone. Die innere Zone, Zona arcuata, reicht vom Labium tympanicum bis zur Ansatzstelle der alsbald zu betrachtenden äußeren Pfeiler; sie ist dünn und in radiärer Richtung fein gestreift. Die äußere Zone, Zona pectinata, dagegen erstreckt sich von den äußeren Pfeilern bis zum Ligamentum spirale und zeigt, abgesehen von der epithelialen Decke, drei Lagen: eine mittlere homogene und zwei sie zwischen sich fassende Faserlagen. Die Fasern der unteren Schicht sind dicker, stärker lichtbrechend, treten deutlicher hervor und haben zylindrischen Querschnitt. In der Gegend des Ligamentum spirale verliert sich die homogene Schicht, und beide Faserlagen gehen in das Bindegewebe des Ligamentum über.

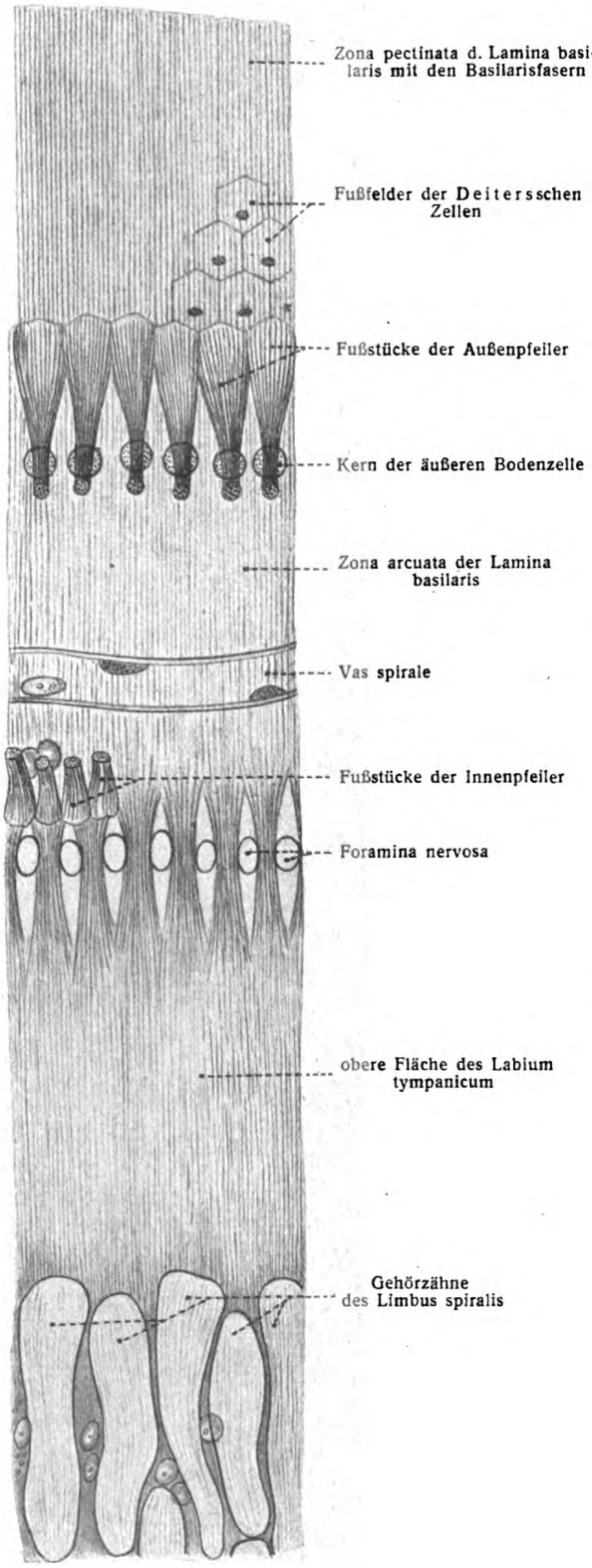

Fig. 488.

Die untere Faserlage gibt der ganzen Zone bei Oberflächenbetrachtung ein kammartig gestreiftes Aussehen; man nennt darum die äußere Zone der Membrana basilaris Zona pectinata. In den Faserschichten werden spärlich verteilte längliche Kerne wahrgenommen. Fig. 488.

Die tympanale Belegschicht (Figg. 486, 489) der Lamina basilaris zeigt zwei Lagen; eine der unteren Faserschicht anliegende feine homogene, und eine aus wenigen Schichten bestehende Auflagerung von protoplasmatischen Bindegewebszellen, die nichts anderes sind als ein Rest des die Scala tympani und Scala vestibuli im fetalen Leben ausfüllenden Bindegewebes. Dieser Auflagerung entspricht in der Scala vestibuli das Endothel der Reißnerschen Haut. Die genannten protoplasmareichen Zellen haben ovale Kerne und entwickeln in spiraliger Richtung auslaufende protoplasmatische Fortsätze. In dieser Zellenschicht liegt etwas lateral vom Labium tympanicum ein kapillares Gefäß, Vas spirale, welches den ganzen Ductus cochlearis entlang zieht. Man nennt das Gefäß auch Vas spirale internum, zur Unterscheidung von dem in der Prominentia spiralis enthaltenen Vas spirale externum.

Das Außenende der Membrana basilaris ist, wie erwähnt, am Ligamentum spirale befestigt. Letzteres stellt einen spiraligen, auf dem Querschnitt halb-

Fig. 488. **Ansicht der oberen (vestibularen) Fläche des Limbus spiralis und der Lamina basilaris der Mittelwindung nach Entfernung des größeren Teiles der epithelialen Bedeckung.** (G. Retzius.) 800:1.

mondförmigen Bindegewebsstreifen dar, welcher mit seiner konvexen Außenfläche und seinen zugeschärften Enden in das Periost des Schneckenkanals übergeht.

Das Epithel der Lamina basilaris.

Die vestibulare Fläche der Lamina basilaris trägt das zugehörige Epithel des Ductus cochlearis, welches an einer Stelle sich zum Neuro-Epithel entwickelt. Letzteres führt den Namen Cortisches Organ, nach Marchese Corti, der sich um die Kenntnis dieses Organes hohe Verdienste erworben hat. Hier ist die Stelle, an welcher die Endausbreitung des N. cochlearis stattfindet.

Die einzelnen Elemente des Cortischen Organes bestehen aus mehr oder weniger umgeformten Zylinderepithelzellen und den an einem Teil von ihnen sich verbreitenden Nervenfasern. Die verschiedenen hier in Betracht kommenden Zellen und Zellenabkömmlinge sind: die Haarzellen, die Pfeilerzellen, die Deitersschen

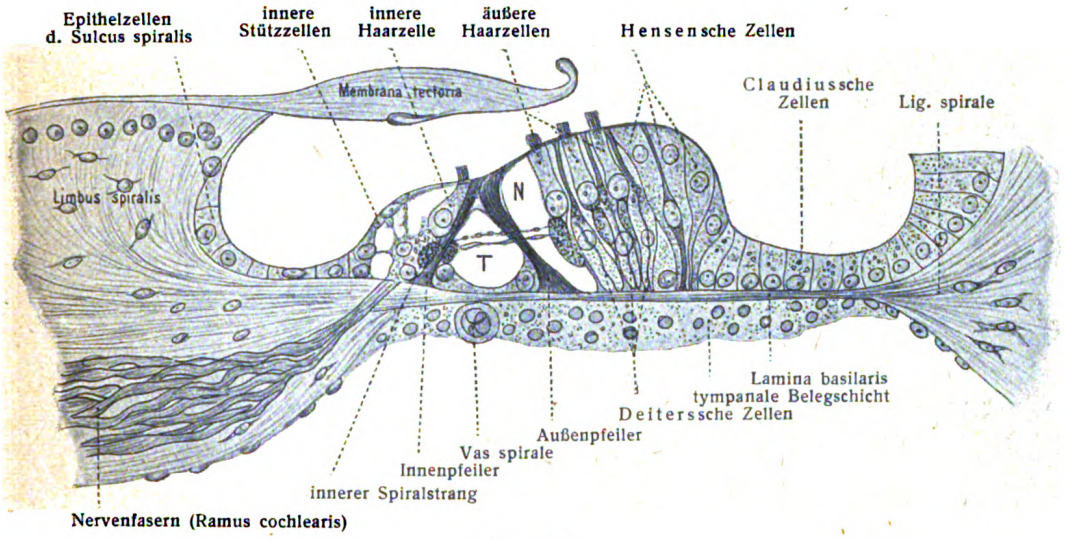

Fig. 489.

Cortisches Organ im Quer- oder Radialschnitt. (G. Retzius.)
T Tunnelraum; N Nuelscher Raum.

und Hensenschen Stützzellen, die Membrana reticularis und die Membrana tectoria. Das letztere Gebilde ist von kutikularer Art.

1. Die Pfeilerzellen. Fig. 489.

Man unterscheidet innere und äußere, Innenpfeiler und Außenpfeiler. Die einen wie die anderen haben den Wert von Zellen; ein Teil des Zellkörpers hat sich zu einem starren, bandartigen Gebilde, Pfeiler, entwickelt, während der übrige Teil von dieser Umwandlung frei blieb, den Pfeiler als feiner Belag umhüllt und am basalen Ende eine größere Ansammlung bildet, welche den Kern trägt. Letztere Protoplasma-Ansammlung heißt auch Bodenzelle. Die Innenpfeiler erheben sich unmittelbar jenseits der Habenula perforata von der vestibularen Fläche der Lamina basilaris in einfacher, den ganzen Ductus cochlearis durchziehender Reihe. Sie stehen nicht senkrecht, sondern sind mit ihrem oberen Ende auswärts geneigt. Die in einiger Entfernung von den Innenpfeilern auf der Lamina basilaris ruhenden Außenpfeiler erheben sich ebenfalls schräg, aber zugleich einwärts aufsteigend, und treten an ihrem oberen Ende mit den Innen-

pfeilern in Verbindung. So bilden die Reihen der Innen- und Außenpfeiler einen Bogen, den Arcus spiralis, und überbrücken einen dreiseitig begrenzten Raum, den Tunnelraum.

α. Die Innenpfeiler sind, abgesehen von ihrem plasmatischen Teil, starre Bänder, deren breite Flächen dem Tunnel sich zuwenden. Sie bestehen aus der Fußplatte, dem Körper, dem Kopf (Gelenkende) und der Kopfplatte (Deckplatte). Die rechteckige Fußplatte haftet fest auf der Lamina basilaris. Das kolbige verdickte Kopfende ist außen halbkugelförmig zu einer Pfanne ausgehöhlt. Letztere dient zur Aufnahme des Gelenkkopfes des Außenpfeilers. Die Kopfplatte ist sehr dünn, lang, rechteckig und liegt der Lamina basilaris ungefähr parallel; sie trägt an ihrer Unterfläche eine Längsfurche zur Aufnahme des Ruders des Außenpfeilers. Der Kopfplatte gegenüber entsenden die Pfeilerköpfe je einen kleinen absteigenden Fortsatz nach innen, welcher zwischen die freien Enden zweier Haarzellen zu liegen kommt. Die Pfeilerköpfe und Kopfplatten stehen mit ihren Seitenflächen sehr dicht beisammen, ebenso die Fußplatten; zwischen den Körpern der Pfeiler aber bleiben Spalten frei, die Zwischenpfeilerspalten, Fissurae interpilares. Die Substanz der Pfeiler ist längsstreifig, es sind Fasern, vielleicht Hornfasern in ihnen enthalten; auch die Kopfplatten zeigen deutlich längsfaserige Beschaffenheit. Die Bodenzelle liegt in dem spitzen Winkel zwischen dem Körper und der Lamina basilaris.

β. Die Außenpfeiler beginnen ebenfalls mit einer langen, radial gestellten Fußplatte, welche an der Lamina basilaris weit jenseits der Innenpfeiler haftet. Sie haben ferner einen Körper, einen Kopf (Gelenkende) und einen an diesem eingelenkten Fortsatz, das Ruder. Die Außenpfeiler sind etwas länger und breiter als die Innenpfeiler; sie sind also in geringerer Zahl vorhanden, indem auf vier Innen- nur drei Außenpfeiler kommen. Der Körper ist drehrund, dünner als die Breite der Innenpfeiler und leicht *s*-förmig gebogen. Infolge der geringen Breite sind die interpilaren Fissuren weiter. Die viereckigen Köpfe stehen dicht beieinander. Die innere, dem Innenpfeiler zugewendete Fläche des Kopfes ist konvex gebogen und in die entsprechende Aushöhlung von zwei oder drei inneren Pfeilerköpfen eingelenkt. Die äußere Fläche des Kopfes ist dagegen von unten nach oben leicht ausgehöhlt. In der Mitte des Außenrandes jedes Kopfes ist ein schmaler, vorn sich zungen- oder ruderförmig verbreiternder Fortsatz eingelenkt, das Ruder oder die Phalanx erster Reihe; sie liegt der Lamina basilaris parallel. Die Köpfe der Außenpfeiler werden überdeckt und überragt von den dünnen Kopfplatten der Innenpfeiler, welche auch den inneren Teil des Ruders noch bedecken. Der äußere Teil des Ruders liegt dagegen frei. Da die Zahl der Außenpfeiler geringer ist als die der Innenpfeiler, so zeigt nicht jede Kopfplatte der Innenpfeiler eine Furche zur Aufnahme des Ruders. Die Bodenzellen der äußeren Pfeiler liegen den Bodenzellen der Innenpfeiler gegenüber und nehmen ebenfalls den spitzen Winkel ein zwischen dem Pfeilerkörper und der Lamina basilaris.

2. Die Deitersschen Zellen. Figg. 489, 490.

Mit den Pfeilerzellen ist der stützende Apparat des Cortischen Organs noch nicht erschöpft. Außen folgen ihnen zunächst, durch einen Zwischenraum getrennt, die Deitersschen Zellen, die gleichfalls zu den stützenden Elementen gehören. Sie beginnen an der Lamina basilaris mit kleinen sechseckigen Fußflächen, steigen alsdann unter Zunahme ihres Querschnittes schräg einwärts empor und gehen jenseits ihrer Längsmitte unter Verjüngung in einen Fortsatz über, den

Phalangenfortsatz, welcher mit einer Phalanx der Membrana reticularis in Verbindung tritt; oder es ist, wie Hensen zuerst fand, die Phalanx die verbreiterte obere Endfläche der bezüglichen Deitersschen Zelle selbst. In dem dickeren mittleren Teil des Zellkörpers, welcher sich durch körnige Beschaffenheit seines Protoplasma auszeichnet, liegt der kugelige Kern. Das körnige Protoplasma setzt sich auch in den Phalangenfortsatz der Zelle fort. Das untere Ende der Deitersschen Zellen besteht dagegen aus einer sehr hellen und nur schwach körnigen Substanz. Jede Deiterssche Zelle ist ferner mit einem glänzenden, ihre ganze Länge durchziehenden Faden, dem Retziusschen Faden ausgestattet, welcher an der Basis der Zelle mit einer kleinen, von der Lamina basilaris ausgehenden Fußplatte beginnt und nun längs der vorderen Fläche der Zelle aufsteigt. Der Faden ist, wie der Pfeiler der Pfeilerzellen, ein Umwandlungserzeugnis des Zellplasma. Auch die

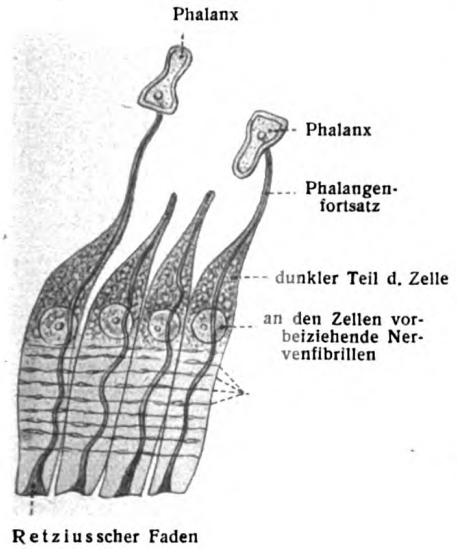

Fig. 490.

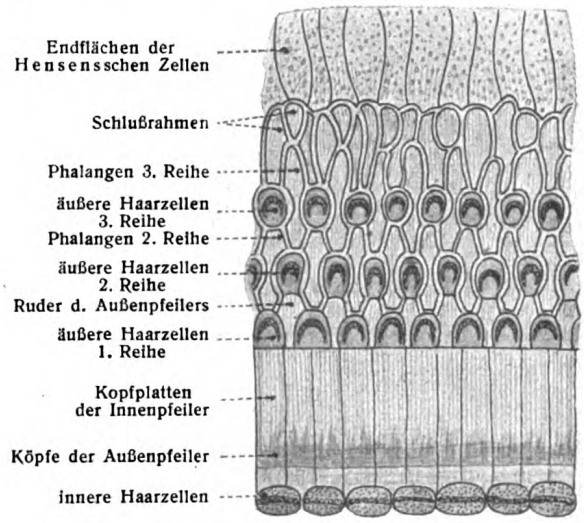

Fig. 491.

Fig. 490. **Deitersche Zellen des Kaninchens aus der Spitzenwindung, in Längsansicht.** (Nach G. Retzius etwas verändert.)

Fig. 491. **Ein Stückchen Membrana reticularis nebst den Kopfplatten der Pfeilerzellen.**

Deitersschen Zellen sind sonach Pfeilerzellen, doch mit schwächerer Ausbildung des starren Teiles.

3. Die Hensenschen Zellen. Fig. 489.

Sie stellen eine mächtige Gruppe von Epithelzellen dar, welche jenseits der Deitersschen Zellen auf der Lamina basilaris stehen und den äußeren Abhang des Cortischen Organs einnehmen. Sie bilden zusammen einen dicht gedrängten Wulst unregelmäßig geformter, in einfacher Schicht vorhandener Zellen von verschiedener Höhe, bei welchem die höheren sich auf die niedrigeren hinüberlegen können und dadurch den Anschein der Mehrschichtigkeit erwecken. In der Tat kann auch infolge der Druckverhältnisse des Epithels eine vollständige Überlagerung der einen durch die anderen Epithelzellen eintreten, wie es auf dem inneren Abhange des Cortischen Organs regelmäßig der Fall ist.

Die Hensenschen Stützzellen sind hell, enthalten nur sparsame Körner und Fäden. Sie haben eine dünne, aber feste Hülle und einen kugeligen Kern.

Jenseits der Hensenschen Zellen folgt ein niedriges Epithel, welches allmählich in die epitheliale Schicht der Außenwand des Ductus cochlearis übergeht. Man nennt diese an die Hensenschen Zellen sich anschließenden Zellen die Claudiusschen Zellen. Fig. 489.

4. Die Membrana reticularis. Figg. 491, 492.

Sie liegt wie ein feines, aus einzelnen Gliedern zusammengesetztes Mosaik auf dem Organon spirale, mit Lücken, welche die freien Enden der äußeren Haarzellen aufnehmen und in fester Lage erhalten helfen. Sie besteht aus den Phalangen erster bis vierter Reihe, wobei die oben betrachteten Ruder der Außenpfeiler als Phalangen erster Reihe gelten. Die mittleren Teile der Phalangen sind sehr dünn und durchscheinend; die Ränder dagegen sind stärker und geben sowohl der einzelnen Phalanx als auch durch ihre gegenseitigen Verbindungen der ganzen Platte einen stärkeren Halt. An die unteren Flächen der Phalangen, und zwar an ihren inneren breiteren Teil, setzen sich die Phalangenfortsätze der Deitersschen Zellen an und gehen in dieselben über. Die Phalangenfortsätze neigen sich dabei in der Richtung nach der Schneckenkuppel hin zur Seite, kreuzen je die benachbarte äußere Haarzelle spitzwinklig und setzen sich nunmehr an der genannten Stelle der Phalangen fest. Die Gestalt der Phalangen hat im allgemeinen Achter- oder Biskuitform; jedoch kommen mancherlei kleine Abweichungen vor, indem die Einbiegung sich vermindern oder vermehren kann usw. Jenseits der Haarzellen dritter Reihe liegen an Stelle der Phalangen kleine polygonale Plättchen, welche den sogenannten Schlußrahmen der Membrana reticularis bilden. Ihr Randfaden ist schwächer ausgesprochen oder fehlt. An die Plättchen des Schlußrahmens treten die oberen Enden der dritten (äußeren) Reihe der Deitersschen Zellen heran. Jenseits des Schlußrahmens sind in der Fig. 491 die Grenzen der Hensenschen Zellen gezeichnet.

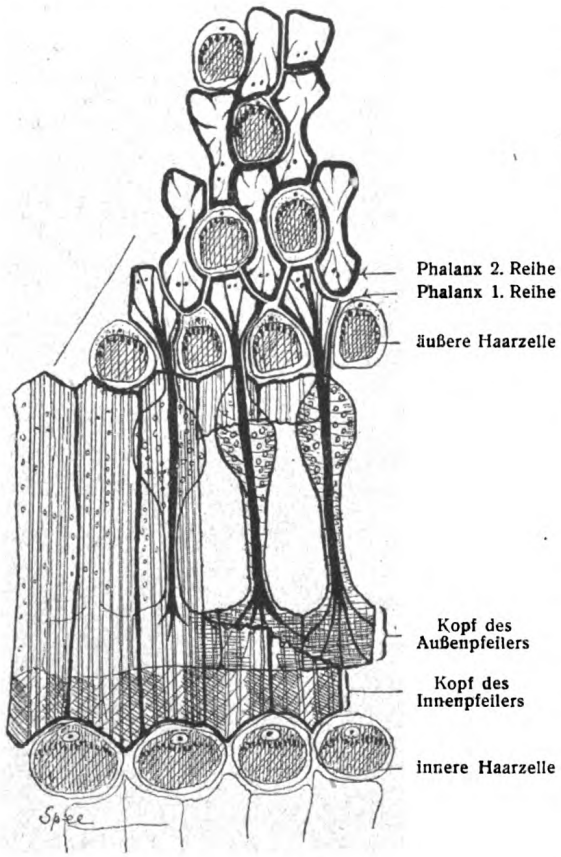

Fig. 492.

Zentralkörperchen der Zellen des Cortischen Organes der menschlichen Gehörschnecke. (Fr. Graf Spee, 1902.)

Für das morphologische Verständnis der Membrana reticularis ist zu beachten, daß die Phalangen die Köpfe der Deitersschen Zellen darstellen, während der Phalangenfortsatz der Deitersschen Zellen als deren Hals erscheint. Die Membrana reticularis ist gar kein selbständiges, sondern ein aus den Kopfteilen der Deitersschen Zellen zusammengesetztes Gebilde. Die Phalangen entsprechen also auch den Köpfen der Innen- und Außenpfeiler.

5. Die inneren und äußeren Haarzellen.

α. Die inneren Haarzellen. Figg. 489, 491, 492.

Sie liegen in einfacher Reihe der schrägen vestibularen Fläche der Innenpfeiler auf, sind etwas kürzer als die äußeren Haarzellen, haben ein breites, abgerundetes, den großen kugeligen Kern einschließendes unteres Ende und werden an ihren freien, ovalen Endflächen seitlich und innen von den inneren Fortsätzen der inneren Pfeilerköpfe umfaßt. Indem diese Fortsätze sich an ihren freien Enden untereinander verbinden, entstehen zahlreiche Rahmen, welche die freien Endflächen der inneren Haarzellen rings einschließen und festhalten. Die inneren Haarzellen sind so breit, daß ihrer zwei auf drei Innenpfeiler kommen. Der Zellkörper ist im frischen Zustande feinkörnig, nimmt aber erhärtet meist eine stärkere Körnung an. Auf der ovalen Endfläche (Endscheibe) erheben sich in einem der langen Axe entsprechenden, auswärts leicht konvexen Bogen, in der Haarlinie, die Haare oder Stäbchen in einfacher Reihe, nicht in zerstreuter Anordnung (Retzius). Auf jede Zelle kommen etwa 20 Stäbchen. Dieselben sind gleich lang, zylindrisch, starr, glänzend und stehen senkrecht auf der Endscheibe, welche in der Ebene der Membrana reticularis gelegen ist, zur Längsaxe der Zelle also nicht senkrecht steht (Fig. 489). Die Stäbchen der inneren Haarzellen sind regelmäßig ein und ein halbes Mal so lang, als die Stäbchen der äußeren (Retzius). Das kolbig verdickte untere Ende der inneren Haarzellen reicht nicht bis zur Lamina basilaris herab, sondern endigt etwa in halber Pfeilerhöhe. Während die äußere Fläche der inneren Haarzellen dem Innenpfeiler anliegt, treten zu ihrer inneren Fläche und zu ihrem unteren Ende die Epithelzellen des Sulcus spiralis heran. Man nennt dieselben innere Deckzellen. Sie sind in mehrfacher Schicht vorhanden. Die tiefere Schicht zeigt sich in eigentümlicher Weise umgebildet zu sternförmigen Zellen, indem die interepithelialen Räume zu ausgedehnter Entwicklung gelangt sind.

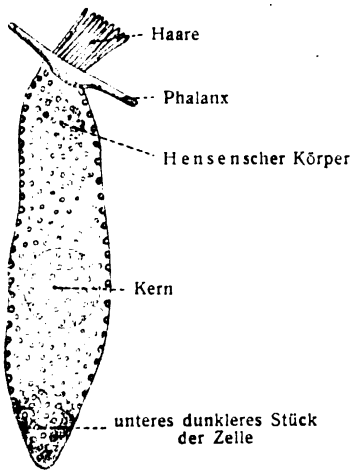

Fig. 493.
Eine äußere Haarzelle (starke Vergrößerung).

β. Die äußeren Haarzellen. Figg. 489, 491—493.

Sie liegen zwischen den äußeren Pfeilerzellen und den Deitersschen Zellen und stimmen in vielen Merkmalen mit den inneren Haarzellen überein. Sie stehen ungefähr senkrecht zur Oberfläche der Membrana reticularis, während sie mit der Lamina basilaris einen einwärts offenen spitzen Winkel bilden. Das obere Ende ist in je eines der Löcher der Membrana reticularis eingefügt und darin befestigt. Der Körper der äußeren Haarzellen ist im frischen Zustande hell, durchsichtig, von zylindrischer, in der unteren Hälfte gewöhnlich etwas ausgebauchter konischer Gestalt. Die Seitenflächen sind scharf begrenzt, die Randschicht des Protoplasma zeigt eine schwache Körnung. In der unteren Hälfte liegt der große kugelige Kern, in der oberen Hälfte ein eigentümlich dunkler, ovaler oder rundlicher Körper, der Hensensche oder Spiralkörper. Dessen Substanz ist körnig und anscheinend von einem hellen Spiralfaden umwickelt. Das untere Zellenende ist abgerundet,

stärker gekörnt und reicht nicht bis zur Lamina basilaris herab, sondern erstreckt sich nur bis zum Halse der Deitersschen Zellen.

Die Gestalt der oberen Endfläche ist bei den Zellen der verschiedenen Reihen etwas verschieden; so ist insbesondere der innere Rand an den Zellen der ersten Reihe gerade abgeschnitten. Im allgemeinen jedoch ist die Form der Endfläche oval und der längere Durchmesser steht radial. Die Haarlinie bildet einen nach außen mehr oder weniger stark konvexen Bogen. Die Anzahl der Haare beträgt etwa 20; sie sind, abgesehen von ihrer geringeren Länge, ebenso beschaffen wie die Haare der inneren Haarzellen.

In den einzelnen Windungen des Ductus cochlearis zeigen sich Unterschiede bezüglich der Anzahl von Reihen der äußeren Haarzellen: in der Basalwindung kommen in der Regel nur drei Reihen von Zellen vor; hier und da fehlt eine Zelle. In der Mittelwindung tritt in der Regel eine vierte Reihe auf; dann aber ist gewöhnlich die vorausgehende Reihe nicht ganz vollständig, sondern gleich der neuen Reihe etwas lückenhaft. In der Spitzenwindung kommt sogar eine fünfte unterbrochene Reihe vor; sie besteht aus einzelnen zerstreuten Zellen.

Auch individuelle Verschiedenheiten machen sich in dieser Hinsicht bemerklich. Die vierte Reihe ist beim Menschen reichlicher vertreten als bei den Tieren; sie fehlt aber den letzteren nicht, wie man glaubte, und ist von Retzius z. B. beim Hunde und Kaninchen nachgewiesen worden. Von den inneren Haarzellen sei bei dieser Gelegenheit bemerkt, daß hier und da, obwohl sie in der Regel in einer einzigen Reihe aufgestellt sind, doch eine innere Haarzelle zweiter Reihe auftritt, welche ihren Platz einwärts von der ersten Reihe nimmt (Retzius).

Die Haarzellen der Cristae und Maculae acusticae besitzen einen Speer oder das Haar, welches aus zusammengeschlossenen Cilien besteht, eine Basalscheibe, die aus runden Körperchen zu bestehen scheint, und einen Conus, der in die Tiefe der Zelle sich fortsetzt: diese bilden zusammen den Haarapparat. (C. M. Fürst, Anat. Anz., 18. Bd., 1900.)

6. Der innere, mittlere und äußere interepitheliale Raum des Cortischen Organs. Fig. 489.

Von den interepithelialen Räumen wurden der innere und mittlere bereits erwähnt, jener als Lückenwerk zwischen den Zellen des inneren Abhanges des Cortischen Organs, der mittlere als Tunnelraum. Es ist das Verdienst von Nuel, hervorgehoben zu haben, daß jenseits der äußeren Pfeilerreihe, zwischen ihr und den auswärts folgenden Teilen des Cortischen Organes ebenfalls ein spiralig verlaufender, ansehnlicher Raum vorhanden ist, welcher durch die Fissurae interpilares externae mit dem Tunnelraum in Verbindung steht. In ähnlicher Weise stehen die inneren interepithelialen Räume durch die Fissurae interpilares internae mit dem Tunnelraum, folglich alle diese Räume unter sich in Verbindung. Der Nuelsche Raum setzt sich außen in kleinere interepitheliale Räume fort, welche zwischen den Deitersschen und äußeren Haarzellen, vielleicht auch den Hensenschen Zellen übrig bleiben. Alle diese Räume sind von einer Flüssigkeit, Endolymphe, eingenommen.

7. Die Nervenendigung in dem Cortischen Organ. Fig. 489.

Nachdem die feinen, vom Ganglion spirale cochleae kommenden Bündel marklos geworden, durch die Foramina nervosa des Labium tympanicum hindurchgetreten sind, haben sie eine interepitheliale Lage und verbreiten sich im interepithelialen Labyrinth des Organon spirale teils in radiärer, teils in spiraliger Richtung.

Spiralige Stränge sind nicht weniger als fünf bis sechs vorhanden.

α. Der erste oder innere Spiralstrang liegt diesseits der inneren Pfeiler, dicht an deren innerer Fläche, dem Pfeilerfuß mehr oder weniger nahe. Der größte Teil der aus den Foramina nervosa getretenen Bündel geht in ihn über, indem

sie sich in schmale Fibrillenzüge teilen. Von ihm treten Fäden ab, welche das untere Ende der inneren Haarzellen umgeben.

Durch die Fissurae interpilares internae wenden sich ferner feine Nervenbündel von dem ersten Spiralstrange aus in den Tunnelraum und bilden nahe den Füßen der inneren Pfeilerzellen den zweiten Spiralstrang oder Tunnelstrang.

β. Der Tunnelstrang. Von ihm treten in kurzen Zwischenräumen die radiären Tunnelfasern ab und gelangen durch die Fissurae interpilares externae in die Gegend der unteren Enden der äußeren Haarzellen, worauf sie größtenteils in spiralige Richtung umbiegen und dadurch den dritten Spiralstrang bilden.

γ. Der dritte bis sechste Spiralstrang liegt je in der Nähe des unteren Endes der ersten bis vierten äußeren Haarzellenreihe, teils zwischen den Deitersschen Zellenreihen, teils zwischen der ersten Reihe der Deitersschen Zellen und der äußeren Pfeilerreihe, jenen am oberen Teile ihres Körpers dicht anliegend. Von diesen Spiralsträngen aus treten Fasern in kurzen Zwischenräumen zu den unteren Enden der äußeren Haarzellen, um perizellular an ihnen zu endigen.

Für das morphologische Verständnis der Endigungsweise des N. cochlearis ist es wichtig, festzuhalten, daß sämtliche Fasern, auch die den Tunnelraum durchsetzenden, einen interepithelialen Verlauf haben und durchgehends im interepithelialen Labyrinth des Organon spirale sich ausbreiten. Ebenso verhält es sich dem früher Angegebenen zufolge mit den Nervenendigungen in den Maculae und Cristae acusticae. An allen Nervenendstellen des N. acusticus kehren hiernach Verhältnisse wieder, welche der Endigung der sensiblen Nerven in der Epidermis der äußeren Haut entsprechen. Dies kann nicht überraschen bei der Überlegung, daß das häutige Labyrinth nichts anderes ist als ein in die Tiefe gesunkenes Stück der äußeren Haut, daß der N. acusticus selbst aber die morphologische Stellung eines Hautnerven einnimmt.

8. Die Membrana tectoria (Cortii). Figg. 486, 489.

Sie ist das frühzeitig entstehende Erzeugnis derjenigen Epithelzellen, welche den Limbus, Sulcus und das Organon spirale bedecken. Sie erstreckt sich im ausgebildeten Zustande vom Ursprunge der Reißnerschen Haut auf der Lamina spiralis ossea bis zu den äußersten Haarzellen und bedeckt gleich einer Schürze das Cortische Organ. Im frischen Zustande ist sie weich und elastisch. Sie läßt zwei Zonen erkennen, eine innere, dünne, dem Limbus angehörige, welche durch eine Kittsubstanz an jenem haftet, und eine äußere, über den Sulcus spiralis und das Organon spirale frei hervorragende. Der letztere Teil verdickt sich in der Mitte und schärft sich randwärts wieder zu. Der freie Rand bildet in der Basalwindung einen glänzenden Strang, in der Mittelwindung ein dickfaseriges, in der Spitzenwindung ein dünnfaseriges Netzwerk, dessen Fasern frei über die äußersten Haarzellen hinausragen (Retzius). Etwa in der Mitte der Membran findet sich der Hensensche Streifen in Gestalt eines glänzenden platten Bandes, welches etwas einwärts von den inneren Haarzellen gelegen ist. Die Membran besteht aus unzähligen feinen Fasern, welche von innen-basal nach außen-kuppelwärts ziehen und gegen Essigsäure sehr widerstandsfähig sind. Hier und da werden an den äußersten Deitersschen Zellen noch Ansatzstücke gefunden, welche der Membran im Fetalleben zur Befestigung dienen.

A. Dupuis, Die Cortische Membran. Anat. Hefte, 10. Bd., 1894.

Regionale Verschiedenheiten im Bau des Ductus cochlearis.

Weder der Limbus spiralis, noch die Breite der Lamina basilaris, noch das Organon spirale und ihre Haarzellenreihen, noch die Membrana tectoria verhalten sich dem Angegebenen zufolge

in ihrer ganzen Ausdehnung völlig gleich. Die Verschiedenheiten im Bau der ganzen Windungen sind bereits bei der Betrachtung der einzelnen Bestandteile des Ductus cochlearis angegeben worden. Vom Kuppelblindsack ist noch zu erwähnen, daß in ihm die Gehörzähne allmählich an Länge und Breite abnehmen und endlich ganz schwinden, indem der Limbus spiralis niedriger wird und endigt. Zugleich mit den Gehörzähnen hört das Organon spirale auf.

Der Ductus cochlearis in der Reihe der Wirbeltiere.

Der Ductus cochlearis erscheint bei den Fischen als eine kleine Aussackung des hinteren Endes des Sacculus, welche im einzelnen verschiedene Grade der Ausbildung erfahren kann. Sie führt den Namen Lagena und ist mit einer Nervenendstelle versehen, welche eine Statolithenmembran besitzt, wie das Säckchen; sie wird Papilla acustica lagenae genannt.

Erst bei den Amphibien tritt in ihrem basalen Gebiet eine zweite kleinere Nervenendstelle auf, die Papilla acustica basilaris. Sie ist bei den Fröschen bereits stärker entwickelt, nimmt bei den Reptilien eine größere Ausdehnung an und hat sich bei dem Krokodil und den Vögeln zu einem längeren Kanal ausgebildet, welcher auf einer Lamina basilaris die Papilla spiralis (= Cortisches Organ) trägt, während sich im blinden erweiterten Ende des Kanales, in der Lagena, die Papilla lagenae mit ihren Besonderheiten erhalten hat. Unter den Säugern finden sich bei den Monotremen noch ähnliche Verhältnisse vor; bei allen übrigen ist die Papilla spiralis mächtig entwickelt, die Papilla lagenae aber fehlt. Die Papilla spiralis erstreckt sich hier bis in den Kuppelblindsack hinein.

Bei den Fischen bis hinauf zu den Vögeln ist ferner eine von Retzius nachgewiesene Nervenendstelle vorhanden, die Macula acustica neglecta s. Retzii. Sie zeigt sich am stärksten entwickelt bei den Amphibien und hat ihre Lage gewöhnlich am Boden des Utriculus, am Eingange des Sinus posterior. Bei den Krokodilen ist die Macula neglecta bereits kleiner geworden, bei den Vögeln noch weiter zurückgebildet; sie fehlt den Säugern vollständig. Amphibien, Reptilien und Vögel haben hiernach jedenfalls acht Nervenendstellen im Labyrinth.

B. Scala tympani et vestibuli. *Figg. 459, 475.*

1. Die Schneckenwand.

Die Wand der knöchernen Schnecke besteht aus drei Schichten, einer Lamina externa, interna und einer zwischen beiden befindlichen Diploë. Das Innenblatt, die Grundhaut von Eisler, bildet die Grundlage von Modiolus, der Zwischenwand und der Außenwand der Treppen; das Außenblatt (Kapsel) umgibt die Schnecke als Ganzes. Zwischen den Bälkchen der Diploë haben Fettgewebe und Gefäße ihre Lage. Das Innenblatt bildet auch die Grundlage der Membran des Schneckenfensters. An der Stelle des Tractus spiralis foraminosus sowie an der Apertura interna canaliculi cochleae ist das Innenblatt durchlöchert.

2. Das Periost.

Die räumlichen Verhältnisse beider Treppen und ihre Beziehung zur Scala media (Ductus cochlearis) sind bereits oben (S. 548) geschildert worden. Was den Bau ihrer Wand betrifft, so ist hier nur hervorzuheben, daß die inneren Flächen des ganzen Canalis cochlearis sowie die Lamina spiralis ossea von einem Periost bekleidet sind, welches gegen die Lichtung hin von einem Endothel begrenzt wird. Das Periost ist ziemlich reich an feinen elastischen Fasern und führt an einzelnen Stellen bräunliche, sternförmige Pigmentzellen.

3. Das Ligamentum spirale.

In der Gegend der stärksten Wölbung des Kanales nimmt das Periost das von der Lamina basilaris ausstrahlende Ligamentum spirale auf (siehe oben S. 566). Der Scala tympani gehört ferner an:

4. Die Membrana tympani secundaria.

Die Fenestra cochleae wird, wie schon erwähnt wurde, durch eine bindegewebige Membran geschlossen, die Membrana tympani secundaria. Ihre der Scala

tympani zugewendete Fläche ist, da sie den perilymphatischen Raum begrenzen hilft, von Endothel bekleidet; ihre der Paukenhöhle zugewendete Fläche trägt dagegen eine dünne, gefäß- und nervenhaltige Fortsetzung der Schleimhaut der Paukenhöhle.

5. Der Canaliculus cochleae. Fig. 462, 9.

Die innere Mündung des Canaliculus cochleae befindet sich im Boden der Scala tympani, ganz in der Nähe des Anfanges der letzteren, und hat eine trichterförmige Gestalt. Der Canaliculus cochleae enthält keine Fortsetzung des Labyrinthsäckchens, wie sich aus dem bisherigen von selbst ergibt; er enthält nur Bindegewebe, eine Vene, die V. canaliculi cochleae, und einen perilymphatischen Gang. Die Vene mündet in den Bulbus sup. venae jugularis. Der perilymphatische Gang setzt die Perilymphe der Schnecke in Verbindung mit den subarachnoidalen Räumen.

Retzius, G., Zur Kenntnis der Gehörschnecke. Biol. Untersuch. IX, 6, 1900. R. beschreibt eigentümliche Pigmentkörnchenhaufen in den Deitersschen Zellen. Ist es eine Erinnerung an Hautpigment? Sind es eigentümliche und umgewandelte Sphären? — Spee, Graf F., Zur Histologie des Cortischen Organes in der Gehörschnecke des erwachsenen Menschen. Verhandl. anat. Ges. 1901.

D. Gefäße des Labyrinthes, Vasa auris internae.

1. Blutgefäße. Figg. 494, 495.

Die Arterien des Labyrinthes stammen

1. Aus der A. basilaris, welche die A. auditiva interna zu dem Labyrinth entsendet. Letztere folgt dem Verlauf des N. acusticus und teilt sich in einen Vorhofs- und Schneckenast. Jener entsendet Zweige zu den Säckchen und den Bogengängen, Rami vestibulares. An den Maculae und Cristae acusticae ist ein dichtes, im übrigen Gebiet der Säckchen und Bogengänge ein weitmaschiges Gefäßnetz entwickelt. Der Schneckenast, Ramus cochleae, zerfällt beim Eintritt in die Schnecke in eine große Anzahl von Zweigen. Diese ziehen teils unmittelbar zur ersten Windung, teils nehmen sie ihren Weg durch die Schneckenaxe. Von letzteren ausgehende Zweige bilden in der Substanz des Modiolus kleine und größere Knäuel, Glomeruli arteriosi cochleae minores et majores (Schwalbe). Die kleinen Knäuel sind etwas über der Ursprungsstelle der Lamina spiralis ossea gelegen, versorgen die Crista spiralis und speisen auch die Kapillaren der Reißnerschen Haut, soweit solche vorhanden sind. Die großen Knäuel dagegen liegen an der Wurzel der Zwischenwände der Windungen und speisen zwei voneinander unabhängige Gefäßgebiete: die nächstuntere Stria vascularis und die Lamina spiralis membranacea.

2. Aus der A. auricularis posterior, indem sie der A. stylomastoidea den Ursprung gibt, diese aber a) einen Zweig durch die Fenestra cochleae zur Schnecke schickt, b) einen feineren Zweig, den R. stapedius, zum Steigbügel und Promontorium entsendet. Der R. stapedius tritt etwa in der Mitte der Länge des Canalis facialis von der A. stylomastoidea ab, gelangt, indem er die Membrana obturatoria stapedis durchbohrt, auf das Promontorium, verbindet sich hierselbst mit Ästchen der A. tympanica und versorgt den Steigbügel nebst seinen Membranen. Die Venen der Schnecke sammeln sich zur V. spiralis externa (auch Vas prominens genannt) und zum Vas spirale internum, welche in eine im Modiolus unterhalb des Ganglion spirale gelegene Vene, die Vena spiralis modioli, münden. Letztere gehört zum Wurzelgebiet der V. jugularis interna.

Die Scala vestibuli wird dem Angegebenen gemäß von Arterien, die Scala tympani von Venen umkreist. Die oben an die Scala tympani angrenzende Lamina spiralis membranacea ist so der Einwirkung arterieller Pulsationen vollständig entrückt.

Die übrigen Venen sammeln sich zu Vv. auditivae internae, welche als ein doppeltes oder dreifaches Stämmchen die A. auditiva interna begleiten und in den Sinus petrosus inferior oder transversus münden. In dem Canaliculus cochleae ist eine kleine Vene, V. canaliculi cochleae, enthalten, welche von der ersten Schneckenwindung Blut in den Bulbus sup. venae jugularis abführt. Aus der äußeren Mündung des Aquaeductus vestibuli osseus dringen feine Venen zum Sinus petrosus inferior.

Über die Gefäße und den Blutstrom im Gehörlabyrinth, insbesondere in der Schnecke, vergleiche die Angabe von J. Eichler (Anatomische Untersuchungen über die Wege des Blut-

stromes im menschlichen Ohrlabyrinth), Leipzig 1902; und von F. Siebenmann, Die Blutgefäße im Labyrinth des menschlichen Ohres. Mit 11 Tafeln. Wiesbaden 1894.

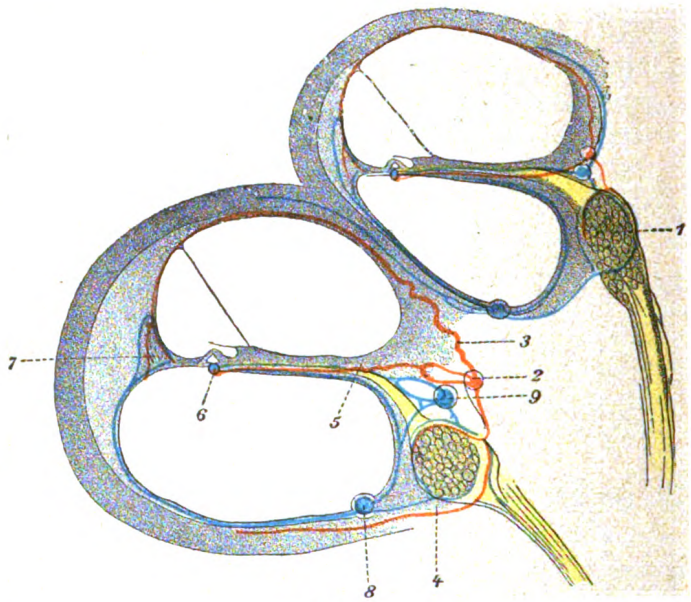

Fig. 494.

Radiärschnitt durch die Basal- und Mittelwindung der rechten Schnecke. (Schema.) (F. Siebenmann.)

1 Ganglion spirale; 2 Tractus spiralis arteriosus mit Arkade; 3 obere Zwischenwandarterie; 4 untere Zwischenwandarterie; 5 radiäre Arterie des Spiralblattes; 6 äußeres Spiralgefäß; 7 Kapillaren der Stria vascularis; 8 hintere Spiralvene; 9 Spiralblattvene mit Arkade.

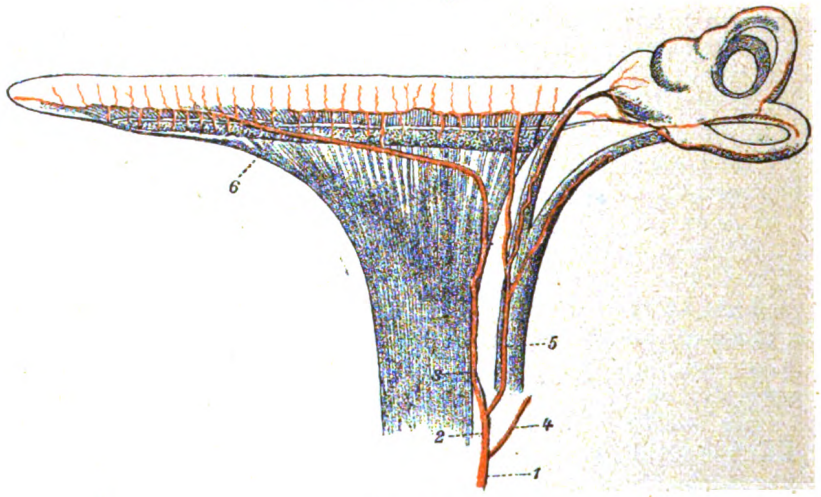

Fig. 495.

Schema der Verästelung der Labyrintharterie; Schnecke und Schneckennerv sind abgerollt dargestellt. (F. Siebenmann.)

1 Labyrintharterie; 2 A. cochleae communis; 3 A. cochleae propria; 4 A. vestibuli (anterior); 5 A. vestibulocochlearis; 6 Ganglion spirale.

Von der A. auditiva interna, dem zweithintersten Aste der A. basilaris, sagt Siebenmann: Sie entsendet nur einen einzigen kleinen Zweig in das Labyrinth, andere Zweige treten teils zu dem Knochen, hauptsächlich aber zu den Stämmen des N. V, VII, VIII, IX und X, sowie zur unteren Fläche des Kleinhirnes.

Das venöse Blut des Labyrinthes zieht in der Hauptsache auf drei Wegen ab: 1. durch die accessorischen Wege des Aquaeductus vestibuli; 2. durch die labyrinthären accessorischen Wege des Canaliculus cochleae und 3. durch die Venen des inneren Gehörganges.

2. Lymphgefäße.

Das Vas spirale internum ist von einem hellen Hof umgeben, welcher das Vorhandensein eines perivaskulären Lymphgefäßes anzudeuten scheint. Über die ansehnlichen Lymphräume in der Umgebung des häutigen Labyrinthes und ihre Verbindungen siehe oben S. 560.

Organon branchiotympanicum (Vitalii), Vitalis Organ.

Vitali hat bei Vögeln in der medialen Wand des Mittelohrs ein bisher unbekanntes Sinnesorgan gefunden. Lage und Bau lassen vermuten, daß es sich um ein statisches Organ handelt.

Es ist ein kleines (1 mm D.) Bläschen, welches mit mucinhaltiger Flüssigkeit gefüllt, eine innere Epithelbekleidung und eine äußere bindegewebige Wand besitzt. Das Epithel ist mit Ausnahme einer Stelle niedrig und einschichtig. An einer umschriebenen Stelle ist das Epithel höher und mehrschichtig. Hier sind Sinneszellen, Stützzellen und eine Nervenverteilung vorhanden, wie sie oben von den Maculae acusticae beschrieben sind.

Das Organ stammt vom Epithel des dorsalen Randes der ersten Kiemenspalte, die Nerven kommen vom Ganglion geniculi.

Vitali, Di un nuovo organo di senso nell' orecchio medio degli ucelli usw. Internat. Monatsschr. f. Anat. u. Phys., 30. Bd., 1913.

E. Eigentümlichkeiten des häutigen Labyrinthes, welche an seine Abkunft von der äußeren Körperhülle erinnern (Rauber).

Dieselben sind im vorausgehenden bereits erwähnt worden und hier zusammenzustellen; es sind die folgenden:

α. Die Papillen der Reißnerschen Haut und der Pigmentgehalt ihrer Epithelzellen.

β. Die Papillen der Stria vascularis und der Pigmentgehalt ihres Epithels.

γ. Die Papillen der häutigen Bogengänge und des Saccus endolymphaticus.

δ. Die von v. Brunn entdeckten Drüsen des Sacculus und Utriculus.

ε. Die verschiedenen Papillenarten des Limbus spiralis. Auch die Huschkeschen Gehörzähne haben die morphologische Bedeutung von Hautpapillen.

ζ. Die Ausbildung der interepithelialen Räume der Papilla spiralis, d. i. des Cortischen Organes. Sie entsprechen sämtlich dem interepithelialen Labyrinth der Epidermis. Am geringsten ausgebildet ist der innere interepitheliale Raum, welcher am Innenabhange des Cortischen Organs seine Lage hat. Ins riesige ausgedehnt erscheint der mittlere interepitheliale Raum, als Tunnelraum; zwischen beiden steht der Ausdehnung nach der Nuelsche Raum.

η. Die interepitheliale Endigung der Fasern des Gehörnerven.

ϑ. Die morphologische Stellung des N. acusticus als eines Hautnerven.

F. Cerebrale Bahnen des Nervus acusticus.

An sämtlichen Nervenendstellen des häutigen Labyrinthes endigen die Fasern des N. acusticus mit interepithelialen Endbäumchen und freien Ausläufern der terminalen Fibrillen. Es hat sich nicht nachweisen lassen, daß an einer oder der anderen Nervenendstelle des Gehörlabyrinthes eine zellulare Endigung vorhanden wäre, wie sie bezüglich der Fasern der Nervi olfactorii von den Riechzellen bekannt ist. Ebensowenig liegen irgend sichere Anhaltspunkte vor, an einer Nervenendstelle des häutigen Labyrinthes eine gemischte, d. h. eine zellulare neben einer freien Nervenendigung anzunehmen. Von den Riechzellen aus entwickeln sich die Nervi olfactorii und wachsen gegen den Bulbus olfactorius hin, um dessen Glomeruli olfactorii bilden zu helfen. Die verschiedenen Fasermassen des N. acusticus dagegen haben ihren Ursprungsherd in den verschiedenen spinalartigen Ganglien des N. acusticus, deren Gesamtheit Ganglion acusticum

genannt wird; die einzelnen Ganglien sind oben als Ganglia vestibularia und Ganglion spirale geschildert worden. Ihre Elemente sind Bipolarzellen mit einem peripheren und einem zentralen Ausläufer. Da diese Ganglienzellen dem häutigen Labyrinth, d. h. einem Teil der äußeren Haut, näher liegen als dem Gehirn, so nimmt der N. acusticus eine vermittelnde Stellung ein zwischen den Fila olfactoria, die ihre Wurzeln in den Riechzellen haben, und jenen sensiblen Nerven, welche ihre Wurzeln in den Spinalganglien haben. Das Schema der peripheren Bahnen der Acusticusfaserung entspricht hiernach der Fig. 496.

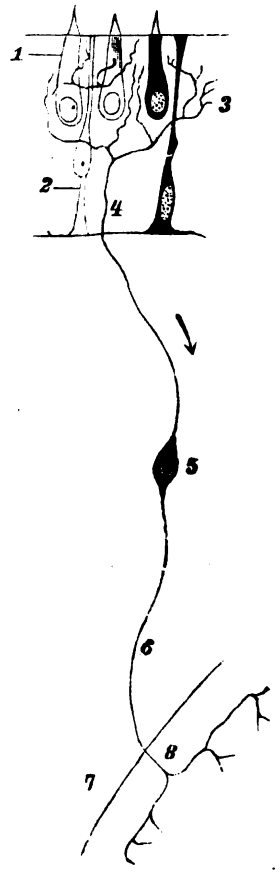

Fig. 496.

Schema der peripheren Endigung des N. acusticus, zunächst des N. vestibularis. (G. Retzius, Biolog. Untersuchungen. Bd. IV, 1892.) 1—2 Neuroepithel; 1 Haarzellen; 2 Faden- oder Stützzellen; 3 peripheres interepitheliales Endbäumchen; 4 Nervenfaser; 5 Zelle des Ganglion acusticum; 6 Neurit; 7 Grenzlinie des Gehirnes; 8 Teilung in einen auf- und einen absteigenden Ast, mit Kollateralen derselben.

Welches aber sind die zentralen Bahnen des N. acusticus?

Nach dem früheren sind, gemäß der Scheidung der Elemente des Acusticus in zwei große Klassen, auch die zentralen Bahnen in zwei große Abteilungen zu trennen. Die eine gehört dem Raumsinn-Apparat, die andere dem Gehör-Apparat an. Erstere streben dem Kleinhirn, letztere dem Vierhügel- und Endhirn zu.

Was die Fasermassen des N. cochlearis betrifft, so sind die nächsten cerebralen Bahnen, welche Neuronen I. Ordnung entsprechen, bereits S. 232 in Betrachtung gezogen worden. Hier bleibt also noch zu untersuchen, von welcherlei Neuronen höherer Ordnung die Weiterleitung aufgenommen wird und wohin diese ihre Ausläufer gelangen lassen. Über die mit der Methode der Markscheidenbildung hierüber erzielten Ergebnisse siehe den Abschnitt Leitungsbahnen (S. 232). Die neuere Zeit hat auch Untersuchungen zutage gefördert, welche mit der Golgischen Chrom-Osmium-Silbermethode gewonnen worden sind und über Ursprung und Bahn der einzelnen Zellfortsätze Aufschluß gegeben haben.

Einen hohen Rang nehmen unter diesen die aus dem Laboratorium von P. Flechsig hervorgegangenen Untersuchungen von H. Held ein, über welche hier zu berichten ist.

Die Fasersysteme zweiter Ordnung, welche sich an die Wurzelfasersysteme, d. i. die Systeme I. Ordnung anschließen, entspringen naturgemäß aus Zellen, welche dort liegen, wo die Wurzelfasern des N. cochlearis endigen, d. h. im Nucleus n. cochlearis ventralis und dorsalis, in der oberen Olive, im Trapezkern, im lateralen Schleifenkern bis zu den Vierhügeln. Die Striae medullares gehören der zentralen Gehörleitung an, sind aber keine unmittelbaren Fortsetzungen des N. cochlearis. Vielmehr entspringen sie als System II. Ordnung von den Zellen des Nucleus n. cochlearis dorsalis, gelangen zur Raphe, überschreiten die Mittellinie und endigen in den unteren Vierhügeln mit Endbäumchen. Aber die Striae medullares enthalten noch einen zweiten Bestandteil, nämlich Fasern, die von höheren Zentren entspringen und im Nucleus n. cochlearis dorsalis endigen; diese gehören bereits zu den rückläufigen Systemen.

Entgegengesetzt zu jenen centripetalen Fasersystemen zweiter Ordnung verlaufen die aus ansehnlichen Fasermassen bestehenden rückläufigen Systeme. Sie nehmen ihren Ursprung im obereren und unteren Vierhügel, im lateralen Schleifenkern, in der Oberolive, im Trapezkern der Gegenseite, in der Oberolive und dem Trapezkern der gleichen Seite, überall von Nervenzellen, die in den genannten Kernen gelegen sind und ihren interzentralen Neuriten zentrifugal zu tiefer liegenden grauen Massen senden. Die bezüglichen Neuriten endigen nämlich in dem primären Endigungsgebiet des N. cochlearis. Hier endigen die letzten Faserzüge der rückläufigen Systeme, während die äußeren Systeme zweiter Ordnung hier entspringen.

Allen diesen Systemen gegenüber steht eine dritte Reihe von Bahnen; dies sind die reflektorischen Bahnen. Während die vorhergehenden Faserbündel die zentrale Gehörleitung ausmachen, verbinden die reflektorischen Bahnen dieselbe mit anderen Hirnteilen, in welchem motorische Ursprungszellen vorhanden sind.

Für den Nervus acusticus besteht gemeinschaftlich mit dem Nervus opticus eine große Reflexbahn, welche im oberen Vierhügel entspringt. Dieselbe ist geneigt, sensorische Eindrücke in dieser Sphäre auf den Bewegungsapparat der Augen und des Kopfes zu übertragen. Spezielle Reflexbahnen bestehen für den Nervus acusticus, die zum Abducenskern, Facialiskern und der Formatio reticularis führen (H. Held).

Bezüglich der Kreuzung in der Medianlinie bestehen für die zentralen Bahnen des N. cochlearis ähnliche Verhältnisse wie für den Sehnerven, der nur eine interzentrale Leitung ist. Die zentrale Gehörleitung ist nämlich der Hauptmasse nach eine gekreuzte Fortsetzung des Hörnerven, zum kleineren Teil eine ungekreuzte.

Wie die beigefügten Skizzen anzeigen, endigt die zentrale Gehörleitung zum großen Teil in den Vierhügeln, sowohl was Wurzelfasern als auch was Neuronen zweiter Ordnung betrifft; hier entspringen auch die obersten rückläufigen Systeme. Zum kleineren Teil zieht die zentrale

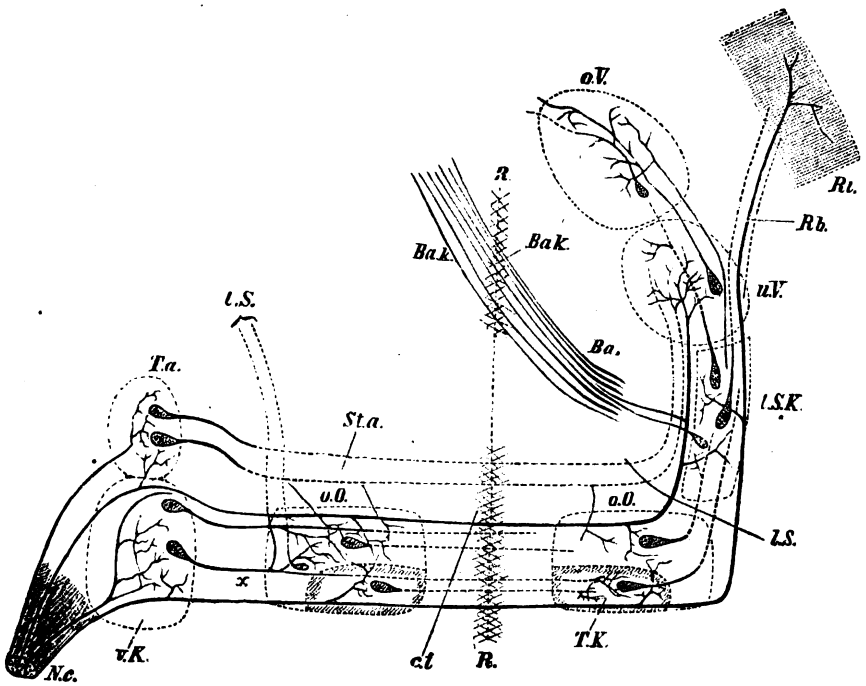

Fig. 497.

Schema der zentralen Gehörleitung. Systeme zweiter Ordnung. (H. Held.)
Nc Nervus cochlearis; *vK* Nucleus n. cochlearis ventralis; *ct* Trapezkörper; *R* Raphe; *TK* Trapezkern; *oO* obere Olive; *Ta* Nucleus n. cochlearis dorsalis; *Sta* Stria medullaris; *lS* laterale Schleife; *lSK* lateraler Schleifenkern; *Ba* Bindearm; *Bak* Bindearmkreuzung; *oV* oberer Vierhügel; *uV* unterer Vierhügel; *Rt* Rinde; *Rb* Rindenbahn.

Gehörleitung als direkte akustische Rindenbahn durch das Mittelhirn zum Endhirn (Held). Es handelt sich hier um solche Schleifenfasern, welche zum Mittelhirn nicht in nähere Beziehungen treten. Sie durchsetzen vielmehr den unteren Vierhügel, werden durch hier entspringende Neuriten verstärkt, treten in das Brachium quadrigeminum superius über und gelangen dann durch den Hypothalamus in die Capsula interna, von wo sie zur Rinde des Schläfenlappens ziehen.

Im Mittelhirn findet, wie Fig. 497 zeigt, eine große Zweiteilung der bisher im Gehirnstamm aufgestiegenen, zentralen Gehörbahn statt, indem sich hier die Endhirnbahn von der in dem Vierhügelhirn verbleibenden Fasermasse scheidet. Ersterer wird nach den jetzt geltenden Anschauungen die Bedeutung zukommen, die Gehöreindrücke ins Bewußtsein überzuführen; letztere dagegen werden vor allem die Aufgabe haben, ausgedehnte Reflexe zu vermitteln.

Im mittleren und tiefen Grau des oberen Vierhügels liegen große reflektorische Multipolarzellen mit mächtigen Dendriten und mit Neuriten, welche einer absteigenden reflektorischen Bahn den Ursprung geben und zu den Kernen der motorischen Augennerven in Beziehung stehen. Auf jene Zellen wirkt aber nicht nur der Gehörnerv ein, sondern auch der Sehnerv. Es wurde S. 177, 238, 474 gezeigt, daß Optikusfasern im oberen Vierhügel in großen Mengen endigen. Es sind

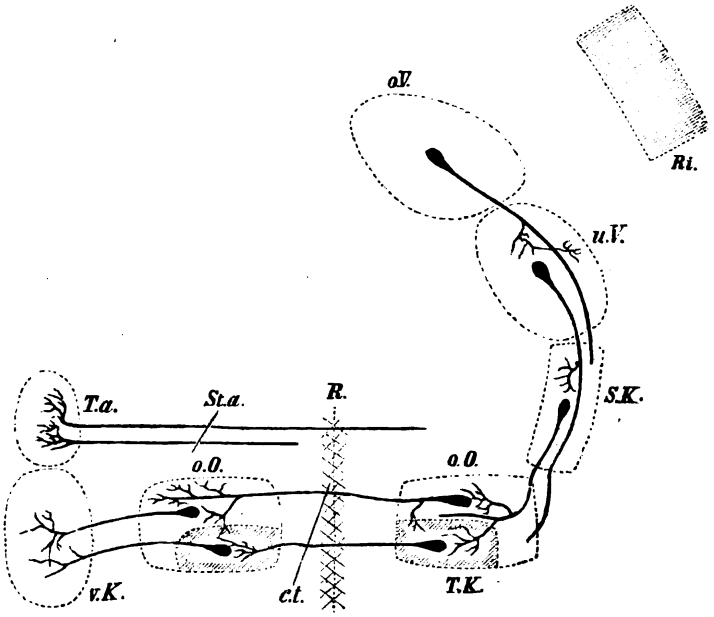

Fig. 498.

Schema der zentralen Gehörleitung. Rückläufige Systeme. (H. Held.)

vK Nucleus n. cochlearis ventralis; *cT* Trapezkörper; *R* Raphe; *TK* Trapezkern; *oO* obere Olive; *Ta* Nucleus n. cochlearis dorsalis; *Sta* Stria medullaris; *SK* lat. Schleifenkern; *oV* oberer Vierhügel; *uV* unterer Vierhügel; *Rl* Rinde.

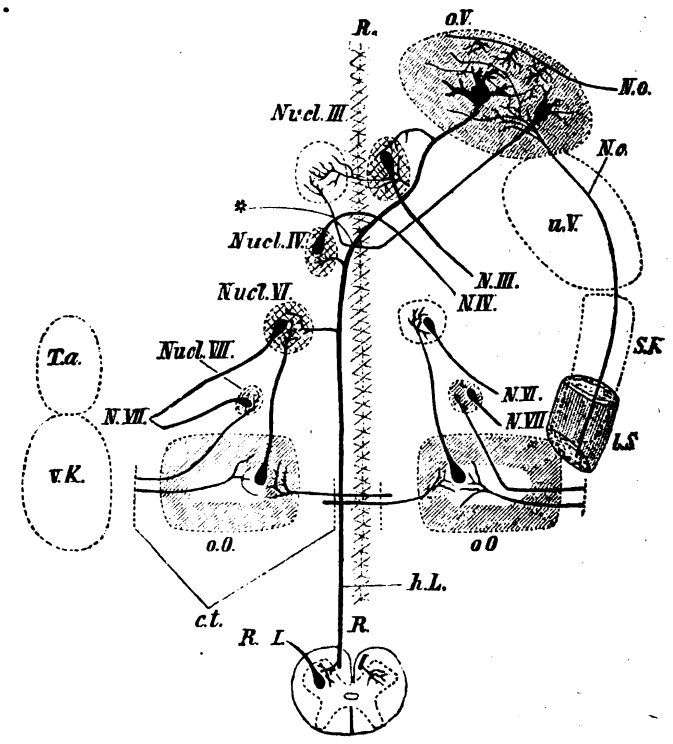

Fig. 499.

Schema der zentralen Gehörleitung. Reflektorische Bahnen. (H. Held.)

No Nervus opticus; *hl* mediales Längsbündel; *Ncl* Nervus cervicalis I; * Stelle der fontaineartigen Haubenkreuzung. Die übrigen Bezeichnungen sind aus der Figur ohne weiteres ersichtlich, bezw. dieselben wie bei Figg. 497, 498.

dies solche Fasern, welche in den retinalen Ganglienzellen entsprungen sind und um Nervenzellen der oberflächlicheren grauen Lagen des oberen Vierhügels ihre Endbäumchen entwickeln. Von diesen Nervenzellen aber gehen Neuriten ab, die sich teils an Ort und Stelle auflösen, teils in die tieferen Schichten des oberen Vierhügels gelangen und mit Kollateralen sich eben da ausbreiten, wo zentrale Bahnen des N. cochlearis endigen.

Siehe über den gleichen Gegenstand auch A. Kölliker, Gewebelehre II, 2, 1896, sowie Ramón y Cajal, Beitrag zum Studium der Medulla oblongata usw., deutsch von J. Bresler, Leipzig 1896. Ferner:

Held, H., Zur Kenntnis der peripheren Gehörleitung. Arch. f. Anat., Phys. 1893, 1897. — Oseretzkowsky, D., Beiträge zur Frage vom zentralen Verlauf der Gehörnerven. Arch. mikr. Anat., 45. Bd., 1895. — Ramón y Cajal, S., Disposicion terminal des las fibras del nervio coclear (Riv. trimestr. micrograf. 1900). Alle Cochlearisfasern teilen sich im Ganglion ventrale (accessorium) in zwei Äste, einen aufsteigenden und einen absteigenden. Beide Äste verhalten sich verschieden. Dem aufsteigenden Aste schreibt R. die eigentlichen akustischen Leistungen zu, während der absteigende mit seinen zahlreichen Kollateralen den Weg für die akustisch-motorischen Reflexe darstellt. — Derselbe, Studien über die Hirnrinde des Menschen, 3. Heft: Die Hörrinde; mit 21 Figuren. Deutsch von J. Bresler, Leipzig 1902. — Sabine, Fl. R., On the anatomical relations of the Nuclei of reception of the cochlear and vestibular Nerves. John Hopkins Hosp. Bulletin 1897. — Sala, L., Sur l'origine du nerf acoustique. Arch. ital. Biologie 1891, und Arch. mikr. Anat., 42. Bd, 1893. — Vincenzi, L., Sulla fina anatomia del nucleo ventrale dell'acustico. Anat. Anz., 19. Bd., 1901.

Blick auf die Entwicklungsgeschichte der Sinnesorgane.

1. Das Gefühlsorgan.

Die äußere Haut entwickelt sich von zwei Teilen aus, dem Hornblatt (Abt. I, Fig. 231) und einer oberflächlichen Schicht des mittleren Keimblattes, welche die bindegewebigen Bestandteile liefert, während das Hornblatt der Epidermis und allen ihren Gebilden den Ursprung gibt. Die führende Rolle bei der Formung der Hautgebilde fällt dabei dem Hornblatte zu.

Die Epidermis des Menschen besteht im ersten Monat nur aus zwei Zellenlagen, einer oberflächlichen und einer tiefen, von welchen letztere die erste Andeutung des Stratum germinativum bildet. Die Lederhaut ist in der ersten Anlage begriffen. Ohne Vertiefungen, ohne Erhebungen zu bilden, stellt zu dieser Zeit die Haut eine glatte Hülle des Gesamtkörpers dar. Zur Entwicklung von Vertiefungen (Drüsenanlagen, Haaren) und Erhebungen (Papillen) kommt es erst in späterer Zeit, nachdem die Epidermis allmählich mehrschichtig geworden und zu einer ansehnlichen Platte herangewachsen ist.

Die sensiblen Nerven der Haut wachsen von den spinalen Ganglien gegen die Haut vor und dringen teils in die Epidermis ein, teils verbleiben sie in der Lederhaut und im subkutanen Gewebe. Das Bindegewebe der letzteren liefert die Bestandteile der Terminalkörperchen, abgesehen von der Terminalfaser selbst, wie dies bereits früher von den Tastkörperchen, Vaterschen Körperchen usw. hervorgehoben wurde.

2. Das Geruchsorgan. Figg. 500, 501.

Das Geruchsorgan nimmt seinen Ausgang von zwei symmetrisch gelegenen epithelialen Einsenkungen, die ganz vorn am Kopf gelegen sind und seit K. E. v. Baer Riechgrübchen genannt werden. Diese Riechgrübchen entstehen ganz unabhängig von der Mundhöhle als selbständige Gebilde. Nach ihrer Anlage gelangen sie mit ihrer hinteren Mündung in den Bereich der Mundhöhle. In dritter Stufe aber trennt sich die große gemeinsame Mund-Nasenhöhle in zwei Abschnitte, einen oberen und einen unteren. Der obere wird zum respiratorischen Abschnitt der Nasenhöhle, so jedoch, daß aus den primitiven Riechgrübchen das eigentliche Labyrinth des Geruchsorganes seinen Ursprung nimmt. Der untere Abschnitt dagegen wird zur sekundären (bleibenden) Mundhöhle. Im einzelnen sind die Verhältnisse ziemlich verwickelt und ist hier zunächst zu bemerken, daß das Nasenlabyrinth beim Menschen im dritten Fetalmonat in allen seinen wesentlichen Teilen bereits angelegt ist. Es fehlen jedoch noch sämtliche Nebenhöhlen der Nase, wie die Stirnhöhlen, Oberkiefer, Keilbein- und Siebbeinhöhlen. Wie hiernach das Labyrinth des Geruchsorganes gleich dem Epithel der übrigen Nase aus dem Hornblatt hervorgeht, so wachsen auch die Nervi

olfactorii frühzeitig vom Labyrinth-Epithel gegen den Bulbus olfactorius vor und nehmen teil an der Bildung der Glomeruli olfactorii.

Die Anlage der Riechgrübchen vollzieht sich beim Menschen im Verlauf der vierten Woche des Fetallebens. In der vorausgehenden Zeit ist von einem Grübchen nichts wahrzunehmen, sondern die Stirn besitzt noch einen gleichmäßig runden ventralen Rand (Fig. 500, A), welcher die Mundhöhle begrenzt. Der Oberkieferfortsatz des ersten Kiemenbogens ist noch klein und hat eine stark seitliche Lage; die Unterkieferfortsätze berühren sich, sind aber noch nicht ganz miteinander verbunden.

Allmählich vertiefen und verlängern sich die Grübchen, indem sie von Wällen umsäumt werden. So entstehen die Nasenfurchen, welche sich bis zur Mundhöhle fortsetzen. Die Oberkieferfortsätze werden mächtiger und drängen gegen die Nasenfurche an. Die Ränder der letzteren vereinigen sich in der Mitte ihrer Länge und verwandeln sich dadurch in einen an beiden Enden offenen Kanal. So entstehen vordere und hintere primäre Nasenlöcher. Durch die beiden Nasenfurchen wird die ursprünglich einheitliche begrenzende Stirnwand in eine mittlere und zwei seitliche Abteilungen geschieden. Erstere heißt Stirnfortsatz (mittlerer Stirnfortsatz), die beiden

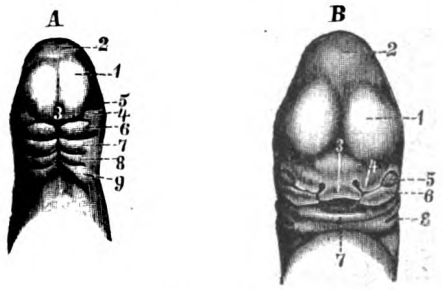

Fig. 500.

Fig. 501.

Fig. 500 *A*. **Kopf eines menschlichen Embryo von 3 Wochen.** (Ecker.) 10:1.

1 Endhirn; 2 Mittelhirn; 3 Stirnfortsatz; 4 Oberkieferfortsatz; 5 Auge; 6 Unterkieferfortsatz; 7 zweiter, 8 dritter, 9 vierter Kiemenbogen.

Fig. 500 *B*. **Kopf eines menschlichen Fetus von 6 Wochen.** (Ecker.) 10:1.

1 Endhirn; 2 Mittelhirn; 3 mittlerer, 4 seitlicher Stirnfortsatz; 5 Auge; 6 Oberkieferfortsatz; 7 Unterkiefer; 8 Kiemenbogen. Zwischen 3 und 4 der Eingang zur Riechgrube, nach unten in die Nasenfurche sich fortsetzend.

Fig. 501. **Flächenansicht des Gaumens eines 3,8 cm langen Fetus.** (Dursy.)

1 äußeres Nasenloch; 2 inneres Nasenloch; lateral begrenzt von 3 Oberkieferfortsatz, welcher beginnt, seinen Gaumenfortsatz zu entwickeln; 4 mit dem Oberkieferfortsatz bereits verwachsener Teil des mittleren Stirnfortsatzes (Zwischenkiefer); 5 Schnittfläche des Unterkiefers; 6 noch freie Mundhöhlenfläche des mittleren Stirnfortsatzes = Septum nasale.

äußeren stellen die äußeren Nasenfortsätze (seitliche Stirnfortsätze) dar. Seitlich nimmt die Nasenfurche eine vom Auge ausgehende Rinne auf, die Tränennasenrinne Fig. 500, B.

Die nächste grundlegende Veränderung besteht darin, daß vom Oberkieferfortsatz eine mit ihrem freien Rande anfangs abwärts, bald aber medianwärts gerichtete Platte hervorwächst, der Gaumenfortsatz (Fig. 501), aus welchem der bleibende Gaumen hervorgeht. Die beiden Gaumenfortsätze verwachsen nämlich miteinander und mit dem gegen den Mund vordringenden, vom mittleren Stirnfortsatz ausgehenden, anfangs unverhältnismäßig breiten Septum. Dieser Gaumen legt sich außerdem vorn an die aus dem mittleren Stirnfortsatz hervorgegangenen Zwischenkiefer (Fig. 501, 4) an, jedoch so, daß jederseits ein Gang erhalten bleibt, der Ductus nasopalatinus. So entsteht die sekundäre Nasenhöhle, welche dem angegebenen zufolge aus zwei Bestandteilen zusammengesetzt ist, der primären Nasenhöhle und einem Teil der primären Mundhöhle. Letzterer wird Ductus nasopharyngeus genannt. Seine hintere Mündung bildet die Choane. Das hintere fetale Nasenloch ist nunmehr eine auch beim Erwachsenen noch wahrnehmbare Verbindungsspalte zwischen der primären Nasenhöhle und dem unteren Teil der sekundären Nasenhöhle. Die äußere Nase entsteht durch Hervorwachsen der Ränder der äußeren Nasenöffnungen.

Das Jacobsonsche Organ nimmt bemerkenswerterweise frühzeitig seinen Ausgangspunkt als ein kleines Grübchen im Bereich der medialen Wand des noch flachen embryonalen Nasengrübchens (Dursy).

Fick, R., Bemerkungen zur Wolfsrachenbildung. Arch. f. klin. Chir. Bd. 68. — Peter, K., Entwicklung des Geruchsorganes in der Reihe der Wirbeltiere. Im Handbuch der Entwicklungslehre. Jena 1902. — Derselbe, Atlas d. Entwicklung d. Nase usw. Jena 1913.

3. Das Geschmacksorgan.

Über die Bildung der Geschmacksknospen aus Abschnitten des Epithels der Papillae vallatae und foliatae liegen neue Beobachtungen am Kaninchen vor von Hermann und Nutschkowski. Diesen zufolge unterscheidet sich das zukünftige Neuro-Epithel anfänglich in nichts von dem Epithel der Umgebung. Etwa gleichzeitig mit dem ersten Auftreten der Fasern des N. glossopharyngeus an der Epithelgrenze treten auch Umgestaltungen innerhalb des Epithels auf. Das Wesentliche des Vorganges beruht darauf, daß bestimmte kleine Gruppen von Epithelzellen sich in die Länge zu strecken beginnen. Im mittleren Teil schwellen sie an, an den Enden sind sie zugespitzt. Hier-

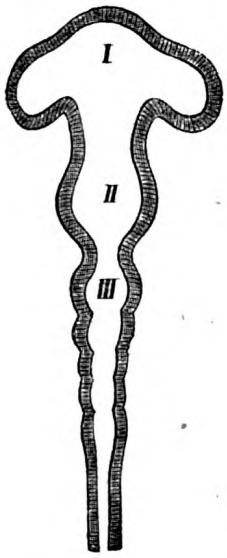

Fig. 502.

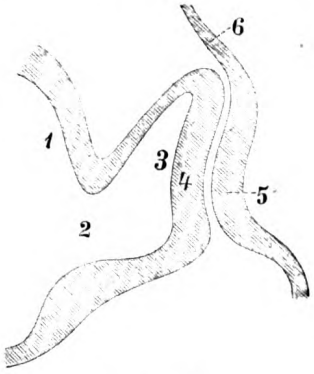

Fig. 503.

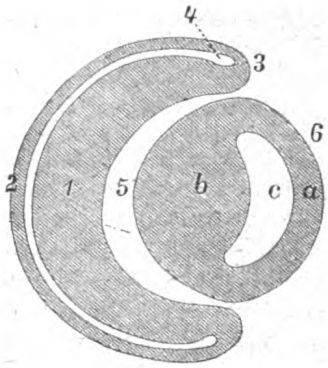

Fig. 504.

Fig. 503. **Vertikalschnitt durch die primäre Augenblase und die Linsengrube.** (Halbschematisch.)
1 Hohlraum des primären Vorderhirns; 2 Hohlraum des Augenblasenstiels; 3 primäre Augenblase; ihre verdickte äußere Wand (4) im Beginn, durch die entstehende Linsengrube (5) eingestülpt zu werden; 6 Epidermis.

Fig. 504. **Vertikaler Längsschnitt der Augenanlage seitlich von der Augenspalte und dem Augenblasenstiel.**
1 inneres, 2 äußeres Blatt der sekundären Augenblase; 3 ihr Umschlagsrand; 4 Spaltraum zwischen beiden Blättern 5 Glaskörperraum; 6 Linse; *a* deren vorderes, *b* deren hinteres, in Linsenfasern auswachsendes Epithel; *c* ursprünglicher Hohlraum der Linse.

Fig. 502. **Optischer Horizontalschnitt des Cerebralrohres eines Hühnchens von zwei Brüttagen.**
I vorderes Hirnbläschen mit den primären Augenblasen als seitlichen Erweiterungen; *II* mittleres Hirnbläschen; *III* langgestrecktes hinteres Hirnbläschen mit fünf Unterabteilungen, an welche sich der Spinalteil des Medullarrohres anschließt. Die Höhlungen sind die Anlagen des Ventrikelsystems.

durch kommen kleine knospenförmige Gebilde zum Vorschein. Die erste Anlage und endliche Fertigstellung der Geschmacksknospen einer Papille geschieht nicht auf einmal, sondern schubweise, die einzelnen Knospenreihen entstehen nicht gleichzeitig, sondern in nahe aufeinander folgenden Zeiten. Bemerkenswert ist ferner der Umstand, daß die Lage der Geschmacksknospen anfänglich eine dorsale ist; erst nach und nach rücken sie in ihre bleibende seitliche Lage ein.

4. Das Sehorgan.

Die Netzhaut und der Sehnerv gehen aus einer Blase hervor, welche einen Bestandteil des primitiven Vorderhirnes (des späteren Zwischenhirnes) darstellt und als eine seitliche umfangreiche Ausstülpung desselben erscheint. Die Blase schließt einen mächtigen Ventrikel ein, der mit dem Ventrikel des primären Vorderhirnes in weiter Verbindung steht. Die Wand der primären Augenblase, wie sie heißt, ist also ein Teil der Wand des primären Vorderhirnes (Fig. 502). Sie wird darum auch Ophthalmencephalon, Sehlappen des Gehirnes genannt.

Noch vor dem Auftreten des Endhirnes wird die primäre Augenblase vom vorderen Hirnbläschen durch eine Einschnürung abgesetzt, so daß hieraus ein deutlicher Stiel der Augenblase hervorgeht. Dieser Stiel ist die erste, noch hohle Anlage des Sehnerven (Fig. 503).

Zugleich mit der Abgliederung der Augenblase von ihrem Mutterboden geht ein anderer Vorgang einher, welcher als eine Einstülpung der Augenblase sich geltend macht. Diese Einstülpung geht Hand in Hand mit einer Einstülpung des Hornblattes, welches die primäre Augenblase deckt. Aus der Hornblatteinstülpung nimmt die Linse ihren Ursprung. Wie die Figg. 503 und 504 zeigen, ist die Linse anfänglich ein verdickter Teil des Hornblattes; dieser senkt sich in die Tiefe und schnürt sich endlich gänzlich von dem Hornblatte ab. Im eben abgeschnürten Zustand ist die Linse ein epitheliales Bläschen, welches einen Hohlraum einschließt. Die vordere dünne Wand wird zum vorderen Epithel der Linse; die hintere stärkere Wand gestaltet sich zu den Linsenfasern um. Das auswärts von der Linse gelegene Hornblatt wird zum Epithel der Cornea und Sklera usw.

Infolge ihrer Einstülpung wird die primäre Augenblase zu einem Becher umgeformt, der eine doppelte Wand besitzt, eine äußere und eine innere (Fig. 504, bei welcher der Stiel nicht gezeichnet ist). Man nennt das vorliegende Gebilde den Augenbecher oder die sekundäre Augenblase. Aus dem der primitiven Pupille benachbarten Teil des doppelwandigen Bechers gehen Pars ciliaris und iridica retina hervor; aus dem größeren hinteren Teil des Bechers entwickelt sich dagegen die Pars optica retinae. Das äußere Blatt liefert das Stratum pigmenti, das innere die vielgeschichtete Retina.

Das Epithel der Konjunktiva, die Linse und die gesamte Retina gehen dem Angegebenen gemäß aus dem Ektoblast hervor. Dasselbe ist der Fall mit der Tränendrüse, dem Epithel der Tränenkanälchen und des Tränenganges. Die übrigen Teile des Auges entstammen dem Mesoblast. Hierher gehören alle bindegewebigen und muskulösen Teile. So dringt Bindegewebe in den Raum zwischen dem Hornhautepithel und der Linse vor; aber auch in den Raum zwischen der Linse und der Retina; desgleichen um die Außenfläche des Augenbechers. Eine Reihe von Wachstumsvorgängen bringt auf dieser Grundlage die Cornea, Sklera und Vaskulosa zustande. Letztere entspricht, wie man leicht erkennen wird, der Pia und Arachnoidea cerebri, die beiden ersteren dagegen der Dura.

Die Iris entsteht in der Weise, daß ihre Pars retinalis einen Teil des zwischen ihr und dem Cornea-Epithel eingedrungenen Bindegewebes für sich selbst beansprucht; ein zwischen diesem und dem Hornhautbindegewebe sich anlegender Spaltraum gliedert die Iris ab und gibt zugleich der vorderen Augenkammer den Ursprung.

Bezüglich der Einstülpung der primären Augenblase ist noch ein besonderes Verhältnis zu beachten. Die Einstülpung findet nicht so statt, daß sie vom äußeren Pol der Augenblase aus konzentrisch vorrückt. Vielmehr geschieht diese Einstülpung zugleich längs einer an der unteren, inneren und hinteren Wand hinziehenden Linie und greift auf den Stiel der Augenblase über. Die Wand des doppelblätterigen Bechers ist demzufolge längs der genannten Linie gespalten und hier gehen beide Blätter der sekundären Augenblase ebenso ineinander über, wie in Fig. 504. Das der primitiven Pupille entsprechende Loch ist jedoch hier eine linienförmige Spalte, man nennt sie die fetale Augenspalte (Chorioidalspalte). Durch diese Lücke, welche sich später schließt, eröffnet sich dem Mesoblastgewebe in der Umgebung der Augenblase und ihres Stieles ein ausgedehnter Weg in das Innere des Becherhohlraumes.

Die zur Bewegung des Bulbus bestimmte Muskulatur stammt, wie sich aus den Verhältnissen der niederen Wirbeltiere ergibt, aus Somiten des Kopfes.

Die Augenlider gehen aus spät auftretenden Falten der den Bulbus umgebenden Haut hervor, deren Ränder späterhin zeitweise miteinander verkleben.

Henkel, Fr., Beiträge zur Entwicklungsgeschichte des menschlichen Auges. Anat. Hefte Nr. 33, 1898.

5. Das Raum- und Gehörorgan.

Das kombinierte Organ beginnt mit der Bildung einer kleinen Einsenkung des Hornblattes zu beiden Seiten des Medullarrohres, an der Grenze des Hinter- und Nachhirnes. Diese Einsenkung, das Remaksche Labyrinthgrübchen, schnürt sich von dem umgebenden Hornblatt alsbald vollständig ab und wird dadurch zum Labyrinthbläschen. Aus diesem Bläschen geht der epitheliale Teil des gesamten inneren Ohres, d. h. des Labyrinthes hervor, welchem sich bindegewebige Bestandteile frühzeitig anlegen. Der Ductus endolymphaticus entwickelt sich nicht aus dem Stiel des Bläschens, welcher letzteres mit dem Hornblatt verband, sondern aus einer selbständigen Ausbuchtung des Bläschens (Kölliker). Aus Fortsätzen des Labyrinthbläschens gehen auch der Ductus cochlearis und die häutigen Bogengänge hervor. Die Zweiteilung des Bläschens

in den Sacculus und Utriculus sowie in die beiden Schenkel des Ductus endolymphaticus kommt durch Einschnürung zustande. Ein Teil der umgebenden Bindesubstanz wandelt sich in Knorpel um und bildet die knorpelige Labyrinthkapsel, welche mit dem Chondrocranium in unmittelbare Verbindung tritt und einen Teil desselben darstellt. Ein anderer Teil der Bindesubstanz bildet sich zu Gallertgewebe um, innerhalb dessen später durch Verflüssigung die Scalae tympani und vestibuli entstehen.

Das Tuben-Paukensäckchen ist ein laterales Divertikel des Kopfdarmes (Recessus tubotympanicus), welches beständig mit der Schlundhöhle in offener Verbindung bleibt. Sein laterales blindes Ende erweitert sich allmählich zur Paukenhöhle, welche in späterer Stufe auch in den Processus mastoideus des Schläfenbeines vordringt und zur Entstehung der Hohlräume desselben Veranlassung gibt. Der mediale Abschnitt des Tuben-Paukensäckchens wird zur bleibenden Tuba auditiva.

Die Höhle des äußeren Gehörganges ist anfänglich ein seichtes Grübchen der seitlichen Schlundwand im Bereiche des Grenzgebietes zwischen dem ersten und zweiten Kiemenbogen. Dieses Grübchen wird umgrenzt von einer Gruppe von Hügeln, welche sich zur Ohrmuschel umgestalten. Zugleich mit der Erhebung der genannten Hügel vertieft sich der äußere Gehörgang. Sein Grund liegt der lateralen Wand des Tuben-Paukensäckchens gegenüber. Die zwischen beiden gelegene Gewebsplatte wird zum Trommelfell, welches sonach in seinem Ursprung einen Teil der lateralen Schlundwand darstellt, der später einen Abschnitt der Gesichtswand bildet. Der das Trommelfell umschließende Anulus tympanicus (Pars tympanica ossis temporalis) hat keine knorpelige Vorstufe, sondern entsteht aus bindegewebiger Grundlage. Anders verhält es sich mit den Gehörknöchelchen, welche sämtlich knorpelig präformiert sind, bevor sie verknöchern. Amboß und Hammer gliedern sich von der knorpeligen Axe des Unterkieferfortsatzes des ersten Kiemenbogens ab. Dies geschieht in der Weise, daß der hintere Abschnitt zum Amboß, der mittlere zum Hammer sich gestaltet (siehe Knochenlehre, Fig. 310, S. 215). Der Hammer setzt sich in einen langen Fortsatz fort, den Meckelschen Knorpel, dessen hinteres Stück zum Processus ant. mallei wird, während das vordere Stück allmählich schwindet, nachdem der knöcherne Unterkiefer sich gebildet hat. Der Steigbügel bildet sich unabhängig von den anderen Gehörknöchelchen aus einem verknorpelten Zellenhaufen um die Arteria mandibularis, welcher nach und nach die Gestalt des Stapes erkennen läßt (Salensky). Er ist von seinem ersten Auftreten an durchlöchert; die Durchbohrung wird bedingt durch die genannte Arterie, deren Rolle nur eine vorübergehende ist, indem sie später gewöhnlich zugrunde geht und nur bei einigen Tieren bestehen bleibt.

Über die Entstehung der Gehörknöchelchen kommt einer der neuesten Beobachter, P. Baumgarten (1892), zu folgendem Ergebnis: „Die Entwicklung des Hammers und des Amboß aus dem Knorpel des ersten Kiemenbogens, beziehungsweise aus dem Meckelschen Knorpel, wie schon Reichert lehrte, halte ich für eine erwiesene Tatsache, ebenso halte ich es für erwiesen, daß der Hyoidbogenknorpel bei der Entwicklung des Steigbügels beteiligt sei, daß er allein beteiligt sei, gilt mir als höchst wahrscheinlich.“ In der Tat scheint nach den Untersuchungen von Baumgarten, Jacoby und Zondeck der Steigbügel ein einheitliches Skeletstück zu sein, welches sich im obersten Teil des häutigen Zungenbeinbogens in unmittelbarer Nähe der knorpeligen Ohrkapsel anlegt (siehe auch S. 542).

Die Gehörknöchelchen liegen anfangs außerhalb der Trommelhöhle; späterhin rücken sie dadurch in deren Bereich, daß die Trommelhöhle sich ausdehnt und über die Gehörknöchelchen hinübergreift. Letztere erscheinen nunmehr als in die Trommelhöhle eingestülpte Gebilde, welche von Fortsetzungen der Paukenschleimhaut bekleidet werden.

Die Muskeln der Gehörknöchelchen sind Teile der Kiemenbogen-Muskulatur.

Keibel und Mall, Handbuch der Entwicklungsgeschichte des Menschen. Leipzig 1911. — Broman, Ivar, Normale und abnorme Entwicklung des Menschen. Wiesbaden 1911.

Topographisch-anatomischer Anhang.

Grundzüge der Oberflächen- und Projektions-Anatomie.

Einleitung.

Die Kenntnis der nunmehr beendeten deskriptiven Anatomie ist die Vorbedingung für das Studium der Topographie.

Die topographische Anatomie, wesentlich auf das ärztliche Bedürfnis gerichtet, behandelt meist nur die Lage der makroskopischen Teile des Körpers. — Die Mikrotopographie (z. B. Faserverlauf des Zentralnervensystems) findet an anderen Stellen ihren Platz.

Zwar sind auch in der systematischen Darstellung zahlreiche topographische Hinweise enthalten — denn die Beschreibung der Formen ohne Rücksicht auf ihre Lage ist unmöglich — doch dürfte am Schlusse des Lehrbuches eine zusammenhängende Beschreibung der Oberflächenform des Körpers und eine kurze Übersicht über die Lage der wichtigsten Organe dem Studierenden als Übergang zur topographischen Anatomie nicht ohne Nutzen sein.

Kliniker und Chirurgen gehen von der Oberfläche aus, indem sichtbare oder fühlbare Teile oder besondere Hilfslinien und Punkte als Mittel zur Bestimmung nicht sichtbarer und nicht fühlbarer Organe benutzt werden.

Der Umfang einer solchen Oberflächenanatomie ist natürlich sehr groß, die Bedürfnisse der Praxis erfordern andauernd neue Behelfe; hier aber soll nur eine ganz kurze Übersicht über die wichtigsten Tatsachen des weiten Gebietes gegeben werden. Genaueres ist enthalten in den Lehrbüchern der topographischen, der chirurgischen Anatomie und der medizinischen Sonderfächer.

I. Allgemeiner Teil.

Die Oberfläche des Körpers wird gebildet durch die Haut, welche mit dem subkutanen Fettgewebe alle oberflächlich gelegenen Organe (Knochen, Muskeln, Gefäße, Nerven, Eingeweide) überzieht. Sie zeigt Erhebungen und Vertiefungen, sowie eine Anzahl großer und kleiner Öffnungen nebst Anhängen verschiedener Art, welche den Blick auf sich lenken (siehe Abt. I, S. 185).

Die erste Stufe der Untersuchung wird also die Betrachtung, Inspektion, der sichtbaren Teile sein.

Als zweite Stufe kommt die Abtastung, Palpation. Sie gibt Aufschluß über die Festigkeit der oberflächlichen Teile, über ihren lockeren oder festeren Zusammenhang mit der Unterlage und ermöglicht Lage, Größe und andere Eigenschaften tiefer gelegener (sichtbarer oder nicht sichtbarer) Organe zu bestimmen. Somit erstreckt sich die Palpation auf sichtbare und auf fühlbare Teile.

1. Der Studierende gewöhne sich beizeiten daran, das Präparat zuerst nur zu betrachten. Gleich mit der Betastung zu beginnen ist eine primitive Gewohnheit, welche abgelegt werden muß. Voreilige Berührung zerstört oft wichtige Beziehungen.

2. Es ist daran zu denken, daß Unterschiede bestehen in der Abtastbarkeit beim Lebenden und beim Toten. Außerdem tritt durch die Konservierung, welcher das anatomische Material unterworfen wird, meist eine starke Härtung der Organe ein.

3. Inspektion und Palpation am eigenen Körper sind sehr lehrreich und seien besonders empfohlen.

4. Die Aufzeichnung der Regionen und der Projektionslinien der tieferliegenden Organe mittels Anilinstiftes oder farbiger, auf der Haut schreibender Fettstifte (Dermatograph) wird für die Präparierübungen dringend empfohlen.

Das dritte Hilfsmittel der Topographie ist die Projektion fühlbarer oder nicht durchfühlbarer Teile auf die Hautoberfläche und die Bestimmung ihrer Lage entweder zu natürlichen (teils sichtbaren, teils fühlbaren) Teilen, die meistens Knochen sind, oder zu besonderen Linien und den durch diese abgegrenzten Bezirken, Regiones. Die Konstruktion dieser Linien folgt dem Bedürfnis; sie ist deshalb mehr oder weniger willkürlich und zeigt mancherlei Verschiedenheiten, wie die Vergleichung der Lehrbücher beweist.

Die Methoden für die Bestimmung der Lage zu den Hilfslinien und Regionen sind in erster Linie die verschiedenen Arten anatomischer Bearbeitung toter Körper, in zweiter Linie die Untersuchung lebender und toter Körper durch physikalische Hilfsmittel. Letztere, auch dem Laien bekannt, sind die Auskultation, die Perkussion und die Durchstrahlung (mit Röntgenstrahlen).

Die Hilfslinien haben im Gebiet des Rumpfes besondere Namen; an anderen Körperteilen sind sie meist nicht besonders benannt. Die Regionen aber besitzen sämtlich ihre besonderen Bezeichnungen.

Die Lage eines Organes zum ganzen Körper oder zu einer größeren Region bezeichnen wir mit Waldeyer als Holotopie, die Lagebeziehungen zum Skelet als Skeletotopie (abgekürzt Skeletopie), die Beziehungen zu anderen benachbarten Organen als Syntopie, die Lagebeziehungen einzelner Teile eines und desselben Organes zueinander als Idiotopie.

II. Spezieller Teil.

1. Kopf, Caput.

Der Kopf besteht aus zwei auch äußerlich ziemlich scharf voneinander abgrenzbaren Abteilungen, dem Hirnteil, Cranium, und dem Gesichtsteil, Facies.

Die Stirn gehört anatomisch zum Hirnteil.

a) Hirnteil des Kopfes, Cranium. Figg. 505, 506.

Inspektion. Am Hirnteil des Kopfes unterscheidet man das Vorderhaupt, Sinciput, das Mittelhaupt und das Hinterhaupt, Occiput. Die Schläfen, Tempora, gehören dem Vorderhaupt und dem Mittelhaupt an.

Das Vorderhaupt zeigt vorn die Stirn, Frons, welche unten durch die Nasenwurzel und die Augenbrauenbögen, oben durch die Haargrenze, seitlich durch den Schläfenwulst begrenzt wird. In ihrem seitlichen Gebiet tritt der Stirnhöcker, Tuber frontale, bald mehr bald weniger deutlich hervor. Eine größere oder geringere Zahl querer Furchen ist bedingt durch die Wirkung der Mm. frontales; eine oder zwei senkrechte, von der Nasenwurzel ausgehende Furchen werden durch den M. corrugator supercilii erzeugt. Im seitlichen Stirngebiet ist der Verlauf des Ramus frontalis der A. temporalis superficialis namentlich bei älteren Personen über eine kürzere oder längere Strecke zu verfolgen. Bei dünner und

zarter Haut schimmern die Venen deutlich durch. Einzelne Äste treten bei starker Füllung als Wülste vor.

Das Mittelhaupt, durch den Scheitel, Vertex, ausgezeichnet, zeigt seitlich den Scheitelhöcker, Tuber parietale, der bei Kindern deutlicher vorspringt als bei Erwachsenen. Zwischen den beiden Scheitelhöckern liegt die größte Schädelbreite.

Am Hinterhaupt ist der Hinterhaupthöcker in manchen Fällen sichtbar. Der obere Teil der Hinterhauptschuppe bedingt manchmal eine flächenhafte Erhebung, deren obere Grenze der Sutura lambdoidea entspricht.

Die Schläfen, Tempora, dem Vorderhaupt und dem Mittelhaupt angehörig, sind vorn und oben durch den Schläfenwulst, unten durch den Jochbogen abgegrenzt. Die Tätigkeit des M. temporalis ist in der Gegend hinter dem Schläfenwulst an der Einziehung und Vorwölbung der Haut zu erkennen. Über die zahlreichen Reliefs der Ohrmuschel siehe diese Abt. S. 176. Sie umgibt die äußere Öffnung des äußeren Gehörganges. Hinter der Ohrmuschel befindet sich der Warzenwulst. Auch im Gebiet der Schläfen und des Mittelhauptes sind bei älteren Leuten die Äste der A. temporalis superficialis mehr oder weniger deutlich zu sehen.

Palpation. Am Hirnteil, mit Ausnahme des unteren Abschnittes der Schläfengegend, sind die Schädelknochen sehr deutlich abzutasten infolge der dünnen Schicht der deckenden Weichteile. Die Haut mit Unterhautfettgewebe und Galea aponeurotica (Kopfschwarte) ist leicht verschieblich. Dagegen sitzt sie auf der Vorderfläche der Ohrmuschel sehr fest am Knorpel. Am Stirnbein sind die Arcus superciliares und die Linea temporalis, am Mittelhaupt die Sutura coronalis, am Hinterhaupt die Sutura lambdoidea und die Protuberantia occipitalis ext. leicht zu fühlen, ebenso die von letzterer ausgehende Linea nuchae sup., der Proc. mastoideus und der Jochbogen.

Über die Projektion der Furchen und Windungen des Gehirns siehe S. 215. Genaueres über diese Verhältnisse enthalten die Lehrbücher der topographischen und chirurgischen Anatomie.

Über die Abgrenzung und die Bezeichnungen der Regionen ist die Fig. 236 Abt. I einzusehen.

b) Gesichtsteil des Kopfes, Facies. Figg. 505, 506.

Inspektion: Hier fällt zunächst die mehr oder weniger stark vorspringende, große individuelle Unterschiede darbietende (äußere) Nase, Nasus, auf. Über ihre einzelnen Teile siehe Abt. IV, S. 183.

Seitlich vom oberen Teil der Nase liegen die Augen, gedeckt durch die Augenlider, Palpebra sup. et inf. Die praktisch äußerst wichtigen Teile der Augenlider und der Bindehaut sind auf S. 489—495 beschrieben.

Unterhalb der Nase befindet sich die Mundspalte, Rima oris, begrenzt von Oberlippe und Unterlippe, Labium sup. et inf. Sie sind jederseits miteinander verbunden durch die Commissura labiorum, welche den Mundwinkel, Angulus oris, umgibt. Die Oberlippe ist ausgezeichnet durch die von der Nasenscheidewand herabziehende, von zwei Leisten eingefaßte Nasenrinne, Philtrum. Am Lippenrot entspricht dieser Rinne ein rundlicher Höcker, Tuberculum labii sup. Die Grenze der Oberlippe nach oben wird gebildet durch die Basis der äußeren Nase und durch die schräg seitwärts und abwärts herabziehende

Nasenlippenfurche, Sulcus nasolabialis, welche hervorgerufen ist durch den Ansatz des M. quadratus labii sup. (Abt. III, S. 96). Die Grenze der Unterlippe gegen das Kinn ist bezeichnet durch die leicht nach oben gebogene Kinnlippenfurche, Sulcus mentolabialis.

Das Kinn, Mentum, ist ein sehr verschieden gestalteter, mehr oder weniger stark vorspringender Hügel. Auf ihm befindet sich manchmal ein Grübchen, Kinngrübchen. Unterhalb des Kinnes (schon im Bereich des Halses) verläuft quer eine bei Weibern häufigere Furche, welche bei stärkerer Fettablagerung das sogenannte Unterkinn hervorruft und mit dem Kinn zusammen das Doppelkinn bildet.

Das seitliche Gebiet des Gesichtsteils heißt Backe, Bucca (Mala). Sie reicht von der Nasenlippenfurche bis zum Ohr, vom Sulcus palpebromalaris und Jochbogen bis zum unteren Rande des Unterkiefers. Ihr hinteres, unterhalb des Joch- oder Wangenbogens befindliches Gebiet ist die Wange, Gena. Bei fettarmen Personen ist hier der vordere Rand des M. masseter zu erkennen. Die stärkere oder schwächere Ausbildung der Ohrspeicheldrüse bedingt Hervorwölbung oder Vertiefung der Gegend vor der Ohrmuschel.

Der Unterkieferwinkel, Angulus mandibulae, zeichnet sich je nach der Art seiner Bildung mehr oder weniger deutlich ab. Die Vorwärts- und Rückwärtsbewegung des Unterkieferköpfchens, welche das Öffnen und Schließen des Mundes begleiten, und das Spiel des M. masseter können bei mageren Personen leicht gesehen werden. Hinter dem Unterkieferwinkel und unterhalb des Ohrläppchens sinkt die Haut ein zur Bildung der Unterohrgrube, Fossa retromandibularis, doch kann eine starke Ausbildung des unteren Zipfels der Ohrspeicheldrüse auch eine Hervorwölbung dieser Gegend bedingen.

Palpation: Die Haut auf der Nasenspitze und den Nasenflügeln ist fest an der Unterlage befestigt, während sie an den anderen Teilen der Nase leicht verschieblich ist und in Falten erhoben werden kann. Die Grenze des knöchernen Nasengerüstes gegen die Nasenknorpel ist leicht festzustellen. Durch Abbiegen des Septum mobile nasi wird der untere Rand des Nasenscheidewandknorpels deutlich. Durch die Haut des Nasenrückens scheinen oft die hier zahlreichen Venen durch.

In der Umgebung des Auges sind Margo supra- und infraorbitalis abzutasten; an ersterem kann die Incisura supraorbitalis festgestellt werden. Auch die Sutura zygomaticofrontalis ist beim Umgreifen des lateralen Randes der Orbita zu fühlen. Die sehr dünne und zarte Haut der Augenlider läßt sich in hohen Falten abheben. Das vom medialen Augenwinkel ausgehende Lig. palpebrale mediale ist leicht zu fühlen.

Vom Oberkiefer sind die Fossa canina und die Crista infrazygomatica durchzufühlen. Mit Hilfe der ersteren und des Margo infraorbitalis kann die Austrittsstelle des N. infraorbitalis bestimmt werden, wobei zu beachten ist, daß die Incisura supraorbitalis und das Foramen infraorbitale einander gegenüber liegen. Als Anhalt zur Bestimmung der Lage des Foramen mentale und des N. mentalis diene die Tatsache, daß ersteres in der Höhe des zweiten unteren Praemolaren sich befindet.

Der untere Rand des Unterkiefers, die Protuberantia mentalis, der Angulus mandibulae, der vordere Rand des M. masseter, Jochbein und Jochbogen sind leicht zu fühlen.

Die Bewegung des Unterkieferköpfchens ist am eigenen Körper am besten zu erkennen, wenn man die Fingerkuppen auf die Wange vor dem Ohre auflegt, oder wenn eine Fingerkuppe in den äußeren Gehörgang eingeführt wird.

Die über den Unterkieferrand vor dem Masseteransatz herüberziehenden Gefäße werden bei Verschiebung der Haut nach vorn und hinten unschwer wahrgenommen.

Über die Abgrenzungen und die Bezeichnungen der Regionen vergleiche Abt. I, Fig. 236.

2. Hals, Collum.

Die Anatomie bezeichnet als Grenze des Halses gegen den Kopf den unteren Rand des Unterkiefers. Eine vom Unterkieferwinkel über die Spitze des Proc. mastoideus zur Protuberantia occipitalis ext. gezogene Linie vervollständigt die obere Grenze. Die untere Halsgrenze wird gebildet durch die Incisura jugularis sterni, das Schlüsselbein und durch eine vom Acromion zum Proc. spinosus des VII. Halswirbels (Vertebra prominens) gezogene Linie.

Man unterscheidet den Vorderhals, Collum, und den Hinterhals, Nacken, Cervix oder Nucha. Die Grenze beider ist im unteren Teil des Halses durch den vorderen Rand des M. trapezius gegeben, oben wird sie durch eine Linie bestimmt, welche vom hinteren Rand des Proc. mastoideus zum Acromion verläuft.

a) Vorderhals, Collum. Figg. 505—507.

Inspektion: Der unterhalb des Unterkieferkörpers befindliche Teil ist etwas nach unten vorgewölbt. Bei gewöhnlicher Kopfhaltung grenzt eine annähernd rechtwinkelige Einbiegung, Halswinkel, diesen Teil nach unten ab.

Vom Warzenwulst zieht schräg nach medianwärts und unten der durch den M. sternocleidomastoideus bedingte Kopfhalterwulst. Er ist bei jugendlichen und bei mageren Personen sehr deutlich. Der mittlere Teil des Vorderhalses zeigt einen durch die Eingeweide des Halses hervorgerufenen Längswulst, welcher unterhalb des Halswinkels beginnt und gegen die untere Halsgrenze allmählich verschwindet. Einen besonderen Vorsprung, Kehlkopfvorsprung, Prominentia laryngea, macht, namentlich bei Männern, der Kehlkopf. Er wird auch Adamsapfel, Pomum Adami, genannt. Die Schilddrüse bedingt durch Vergrößerung im einzelnen verschieden gestaltete stärkere oder schwächere Hervorragungen, Struma, Kropf genannt.

Zwischen den unteren Enden des linken und rechten Kopfhalterwulstes sinkt oberhalb der Incisura jugularis sterni die Haut mehr oder weniger tief ein zur Kehl- oder Drosselgrube, Fossa jugularis.

Zwischen den beiden Köpfen des M. sternocleidomastoideus befindet sich die nicht immer vorhandene kleine Oberschlüsselbeingrube, Fossa supraclavicularis minor, und seitwärts zwischen Sternocleidomastoideus, Trapezius und Schlüsselbein die große Oberschlüsselbeingrube, Fossa supraclavicularis major.

Eine sehr wichtige Vertiefung ist die zwischen vorderem Rande des Sternocleidomastoideus und mittlerem Halswulst befindliche Fossa carotica.

Palpation: Der untere Teil des vorderen Trapeziusrandes und der M. sternocleidomastoideus sind leicht abzutasten. Am Halswinkel kann das Zungenbein gefühlt und nach rechts und links bewegt werden; manchmal sind oberhalb des

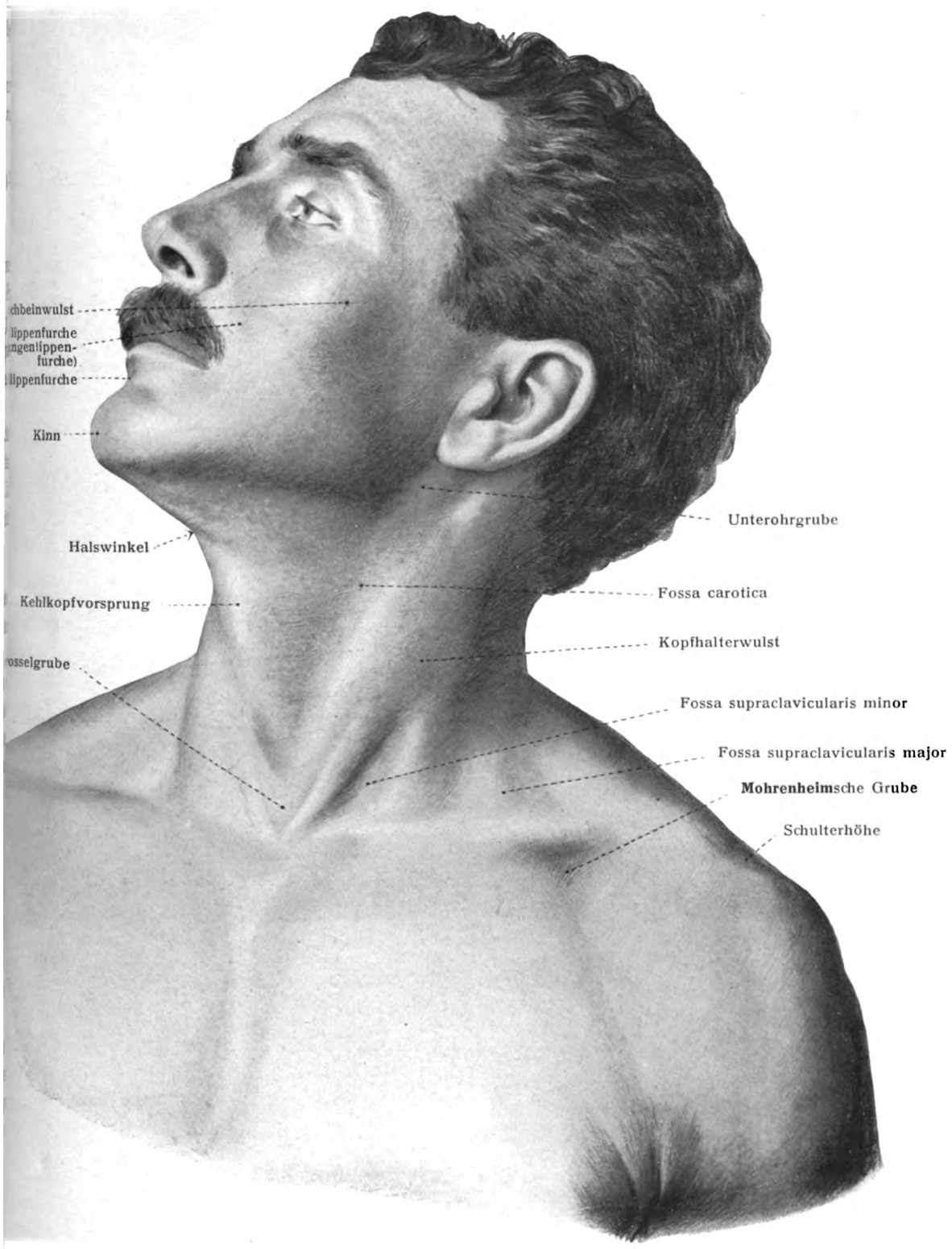

Fig. 505. Oberflächenbild von Kopf und Hals eines erwachsenen Mannes.

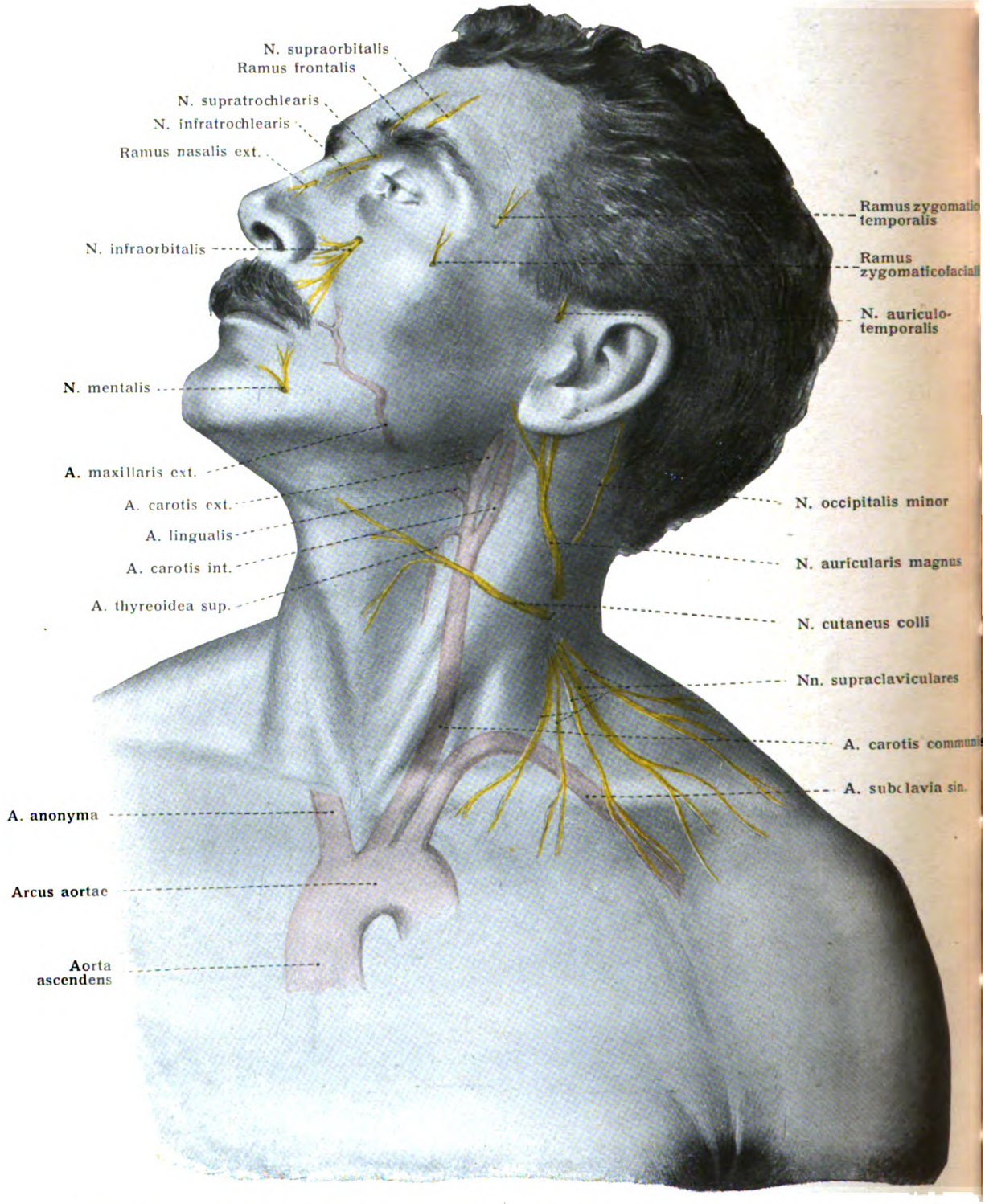

Fig. 506. Projektion der Hautnerven und einiger Schlagadern von Kopf und Hals.

Zungenbeins auch die Lymphoglandulae submentales durchzufühlen (meist nur wenn sie geschwollen sind). Der Schildknorpel und seine Incisura sup., der Ringknorpel und die vordere Wand der Luftröhre sind dem Finger leicht zugängig. In der Fossa supraclavicularis major sind die Stränge des Plexus brachialis unschwer festzustellen.

Regionen: Über die von der Baseler Nomenclatur gegebene Einteilung siehe Abt. I, Fig. 236. Hier soll die mehr dem Bedürfnis der praktischen Medizin entsprechende Einteilung von Waldeyer gegeben werden. Fig. 507.

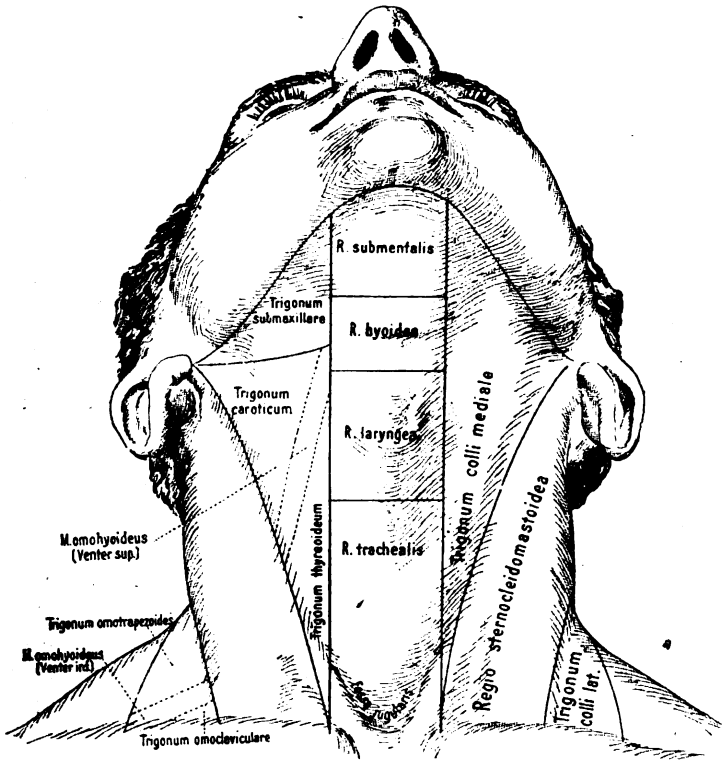

Fig. 507.
Regionen des Halses.

Hierzu wird der Kopf soweit als möglich nach hinten gebeugt, damit der obere Abschnitt des Vorderhalses besser zu Gesicht kommt. Zunächst werden zwei der Mittellinie parallele Linien gezogen, je von der Mitte der Articulatio sternoclavicularis zum Unterkieferrande. Das zwischen ihnen gelegene unpaarige Feld heißt Regio mediana colli, das seitliche, bis zur hinteren Grenze des Vorderhalses reichende Gebiet ist die Regio lateralis colli.

In der Regio mediana colli werden durch quere Linien, welche dem oberen und unteren Rand des Zungenbeins sowie der unteren Grenze des Kehlkopfes entsprechen, abgegrenzt die Regiones submentalis, hyoidea, laryngea, trachealis. Letztere enthält dicht oberhalb des Brustbeins die schon genannte Fossa jugularis.

Durch die Regio lateralis colli zieht in schräger Richtung der M. sternocleidomastoideus. Sie wird durch den vorderen und den hinteren Rand dieses Muskels

in drei Stücke zerlegt, das Trigonum colli mediale, die Regio sternocleidomastoidea und das Trigonum colli laterale. In der Regio sternocleidomastoidea befindet sich die Fossa supraclavicularis minor, hervorgerufen durch den Spalt zwischen den beiden Köpfen des M. sternocleidomastoideus, welcher als Carotisspalt bezeichnet werden kann wegen seiner Beziehung (freilich nur links) zur A. carotis communis.

Das Trigonum colli mediale wird in drei Sekundärdreiecke geteilt durch die Mm. digastricus und omohyoideus.

Das Trigonum submaxillare liegt zwischen dem Unterkieferrand, hinterem Bauch des Digastricus und lateraler Grenze der Regio mediana colli, das Trigonum caroticum zwischen Digastricus, Sternocleidomastoideus, oberem Bauch des Omohyoideus, das Trigonum thyreoideum zwischen Sternocleidomastoideus, oberem Bauch des Omohyoideus und lateraler Grenze der Regio mediana colli.

Das Trigonum colli laterale wird durch den unteren Bauch des M. omohyoideus geteilt in das (obere) Trigonum omotrapezoides und das (untere) Trigonum omoclaviculare. Letzteres entspricht der Fossa supraclavicularis major.

Topographie: (Abt. III, Figg. 66, 240 und diese Abt. Fig. 258.) Die Regio submentalis enthält wesentlich Muskeln, aber auch die letzten Enden der Nn. hypoglossus und lingualis sowie die Glandula sublingualis.

In der Regio hyoidea liegen außer dem Zungenbein die Lymphoglandulae submentales.

Der Regio laryngea entspricht der Kehlkopf; sie enthält A., V. et N. laryngeus sup.

In der Regio trachealis befinden sich die Trachea gedeckt vom Isthmus glandulae thyreoideae, das Spatium suprasternale, der Plexus venosus praetrachealis und die unteren Zungenbeinmuskeln.

Das Trigonum submaxillare enthält Glandula und Ductus submaxillaris, Lymphoglandulae submaxillares, A. maxillaris ext., V. facialis ant., N. hypoglossus, N. lingualis, Ggl. submaxillare.

Im Trigonum caroticum liegen A. carotis comm. und ihre Teilung in Carotis ext. et int., A. thyreoidea sup., N. laryngeus sup., R. descendens n. hypoglossi, N. hypoglossus, N. vagus, V. jugularis int., Lymphoglandulae cervicales, N. sympathicus.

Das Trigonum thyreoideum entspricht dem Lobus glandulae thyreoideae.

Die Regio sternocleidomastoidea hat über dem Muskel die V. jugularis ext., Nn. occipitalis minor, auricularis magnus, cutaneus colli; gedeckt vom Muskel liegt das große Gefäß- und Nervenbündel des Halses, begleitet von zahlreichen Lymphknoten.

Das Trigonum omoclaviculare enthält das Endstück der V. jugularis ext., Nn. supraclaviculares, Aa. transversae colli et scapulae, V. subclavia, Plexus brachialis, A. subclavia.

Das Trigonum omotrapezoides birgt die Hautäste des Plexus cervicalis, A. transversa colli, Plexus brachialis, N. accessorius.

Ungefähr in der Mitte des hinteren Randes vom M. sternocleidomastoideus kommen die Hautnerven des Plexus cervicalis aus der Tiefe hervor. Fig. 506.

b) Hinterhals, Nucha.

Inspektion: In der Mittellinie befindet sich eine flache Längsfurche, welche oben mit der Nackengrube, Fovea nuchae, endigt, in ihrem unteren Ende springt der Dornfortsatz des 7. Halswirbels (Vertebra prominens) stärker vor.

Die an beiden Seiten der Mittelfurche verlaufenden Längswülste sind bedingt durch die Mm. semispinales capitis. Auch der M. splenius capitis erzeugt bei kräftiger Muskulatur einen schräg seitwärts zum Kopf aufsteigenden Wulst.

Palpation: Von Knochenpunkten sind nur die Spitzen der Dornfortsätze unterer Halswirbel zu fühlen, die oberen liegen zu tief, weil sie von Muskulatur und vom Lig. nuchae überlagert sind.

Topographie: Über die austretenden Nerven siehe Fig. 254. Die Austrittsstelle des N. occipitalis major befindet sich ungefähr 2 cm von der Mittellinie entfernt im Bereich der Linea nuchae sup. Noch weiter lateral tritt die A. occipitalis in das subkutane Gewebe ein.

3. Brust, Thorax. Figg. 508—510.

Die obere Grenze der Brust wird gebildet durch die Incisura jugularis sterni, das Schlüsselbein und eine vom Acromion zum Dornfortsatz des 7. Halswirbels gezogene Linie. Die untere Begrenzung sind der Rippenbogen und eine Linie, welche den freien Enden der beiden unteren Rippen, dann der 12. Rippe folgt und am Dornfortsatz des 12. Brustwirbels endigt (vergl. Abt. II, Figg. 52, 53).

Man unterscheidet die Vorderfläche, Seitenfläche, Hinterfläche der Brust. Letztere ist der größte Teil des Rückens. Die Grenzen der drei Abteilungen sind die vordere und die hintere Achselfalte und die in deren Verlängerung gezogenen Linien, Lineae axillares ant. et post.

Inspektion: Bei schwacher Muskulatur und geringer Fettentwicklung zeichnet sich der knöcherne Thorax deutlich durch die deckenden Schichten ab. Die folgende Beschreibung setzt ein muskelkräftiges, nicht zu fettes Individuum voraus (vergl. Abt. III, Figg. 29, 41).

Die Vorderfläche der Brust ist zum größten Teil eingenommen von dem M. pectoralis major, der zusammen mit den Zacken des M. serratus ant. dem Oberflächenbild bei Männern das Gepräge gibt, während bei Weibern die „Brüste", Mammae, und das reichlicher vorhandene Fettgewebe das Bild beherrschen.

Zwischen dem linken und dem rechten M. pectoralis major ist eine mehr oder weniger tiefe Furche, welche der Mittellinie folgt und am unteren Rande in die Herz- und Magengrube des Bauches übergeht. Der Angulus sterni ist oft deutlich sichtbar. Der untere Rand des M. pectoralis major bedingt die vordere Achselfalte, Plica axillaris ant. Die Bauchzacke des Pectoralis major und die unteren Zacken des Serratus ant. erzeugen mehr oder weniger starke Wülste an der Vorderfläche und der Seitenfläche der Brust. Auch der laterale Rand und der Ursprung des M. rectus abdominis sind manchmal zu erkennen.

Auf dem M. pectoralis major liegt dicht unterhalb der 4. Rippe die Brustwarze, Papilla mammae, umgeben von dem dunkleren Warzenhofe, Areola mammae. Bei Weibern liegen hier die große Verschiedenheiten darbietenden „Brüste", Mammae, und zwischen ihnen eine Vertiefung: der Busen, Sinus mammarum (Abt. I, S. 222).

Die Gegend unterhalb des Schlüsselbeins ist mehr oder weniger vertieft, sie heißt Fossa infraclavicularis. Die Grenze des sternocostalen und des clavicularen Ursprungsteils des Pectoralis major ist manchmal auch äußerlich als Furche, Sulcus interpectoralis, angedeutet. Auch der Grenze zwischen Pectoralis major und Deltoideus entspricht eine Furche, Sulcus deltoideopectoralis; sie verbreitert sich nach dem Schlüsselbein zur Mohrenheimschen Grube, Fossa deltoideopectoralis.

Dieser Fossa entspricht das erst nach Präparation zu Gesicht kommende Trigonum deltoideopectorale.

Die Seitenfläche der Brust zeigt bei (erhobenem Arm) außer den unteren Zacken des Serratus ant. nur die von der vorderen und von der hinteren Achselfalte begrenzte Achselgrube, Fossa axillaris. (Über diese siehe weiter unten (S. 607) Arm.)

Auf der Hinterfläche der Brust verläuft entsprechend der Mittellinie eine tiefe Furche, die Rückenfurche; sie wird links und rechts begleitet von den Längswülsten, welche durch die langen Rückenmuskeln bedingt sind.

Zu starkes Schnüren mittels des Schnürleibes führt bei Weibern zu Atrophie dieser Muskelwülste im unteren Bereich des Brustkorbes.

Die in der Tiefe der Rückenfurche befindlichen Dornfortsätze der Brustwirbel sind in der Regel äußerlich nicht sichtbar. Bei kräftiger Muskulatur sind die Grenzen des Muskelfleisches der Mm. trapezius und latissimus dorsi zu erkennen. Die Schultergräte, der mediale Rand und der untere Winkel des Schulterblattes sind meist deutlich zu erkennen. Der mediale Rand des M. teres major hebt sich deutlich ab. Dieser Muskel bildet zusammen mit dem Latissimus die Grundlage der hinteren Achselfalte und drängt bei kräftiger Ausbildung den Arm vom Brustkorb ab.

Palpation: Vorn ist das Sternum, vorn, seitlich und hinten sind Rippen und Rippenknorpel in großer Ausdehnung abzutasten. Man merke, daß dem Angulus sterni die 2. Rippe entspricht, daß dicht oberhalb der Papilla mammae die 4. Rippe liegt, und daß der letzte, das Brustbein direkt erreichende Knorpel der 7. Rippe angehört. Auf der Hinterfläche der Brust sind die Rippen vom Angulus an zu fühlen. Vom Schulterblatt können Spina, Margo vertebralis, Angulus inf., in der Tiefe der Rückenfurche können die Dornfortsätze leicht festgestellt werden.

Regionen: Über die Regionen der anatomischen Nomenklatur siehe Abt. I, Figg. 234, 235. Für die Bedürfnisse der praktischen Medizin sind geeigneter eine Anzahl von Hilfslinien, welche in der Längsrichtung des Rumpfes verlaufen. Sie bilden mit den Rippen eine so große Zahl von Schnittpunkten, daß eine recht genaue Bestimmung tiefer gelegener Organe möglich wird.

Abgesehen von der vorderen und der hinteren Mittellinie werden folgende Linien unterschieden (Fig. 510):

1. Linea sternalis, folgt dem Seitenrande des Sternum.
2. Linea mamillaris, wird parallel zu 1. durch die Papilla mammae gezogen.
3. Linea parasternalis, liegt in der Mitte zwischen 1. und 2. und parallel zu ihnen.
4. Linea axillaris ant., entspricht der vorderen Achselfalte und ihrer kaudalen Verlängerung.
5. Linea axillaris post., entspricht der hinteren Achselfalte und ihrer kaudalen Verlängerung.
6. Linea scapularis, entspricht dem Margo vertebralis scapulae und dessen kranialer und kaudaler Verlängerung.
7. Linea paravertebralis (Waldeyer), entspricht den lateralen Enden der Querfortsätze der Brustwirbel.

Topographie: Über die Austrittsstellen der Hautnerven aus der Fascie und den Muskeln siehe Figg. 256, 270, 280 und vergleiche damit Fig. 2. Die Vasa mammaria intt. verlaufen ein wenig lateral von der Linea sternalis (Abt. III, Fig. 256). Im Sulcus deltoideopectoralis verläuft die V. cephalica zum Trigonum deltoideopectorale. In diesem findet man zunächst die Äste der A. thoracoacromialis, weiter in der Tiefe die Nn. thoracales antt., die Fascia coracoclavicularis, den oberen Rand des M. pectoralis minor, den Plexus brachialis, die A. und V. axillaris (Fig. 259).

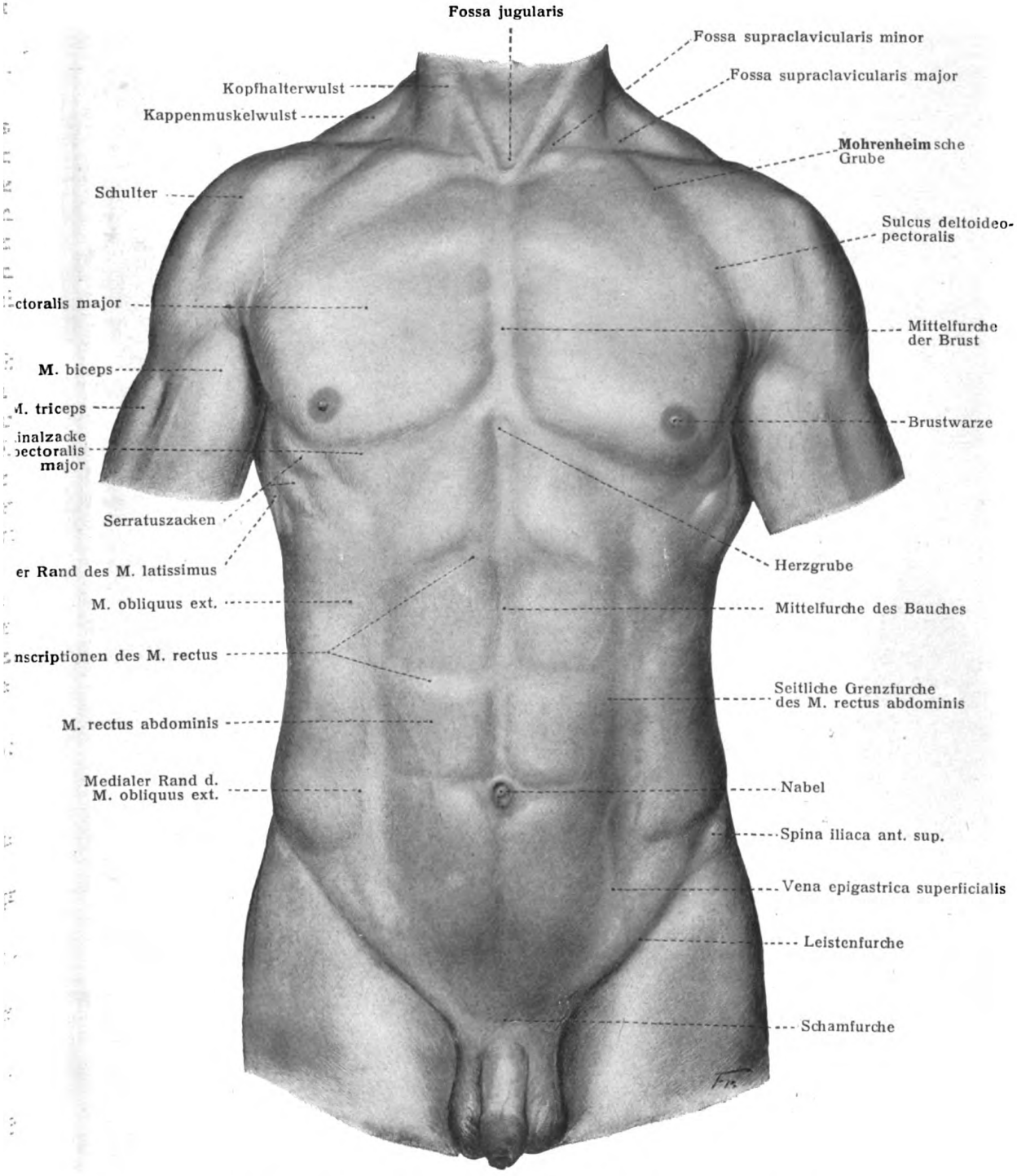

Fig. 508. Oberflächenbild von Brust und Bauch eines muskelstarken Mannes bei gespannter Muskulatur.

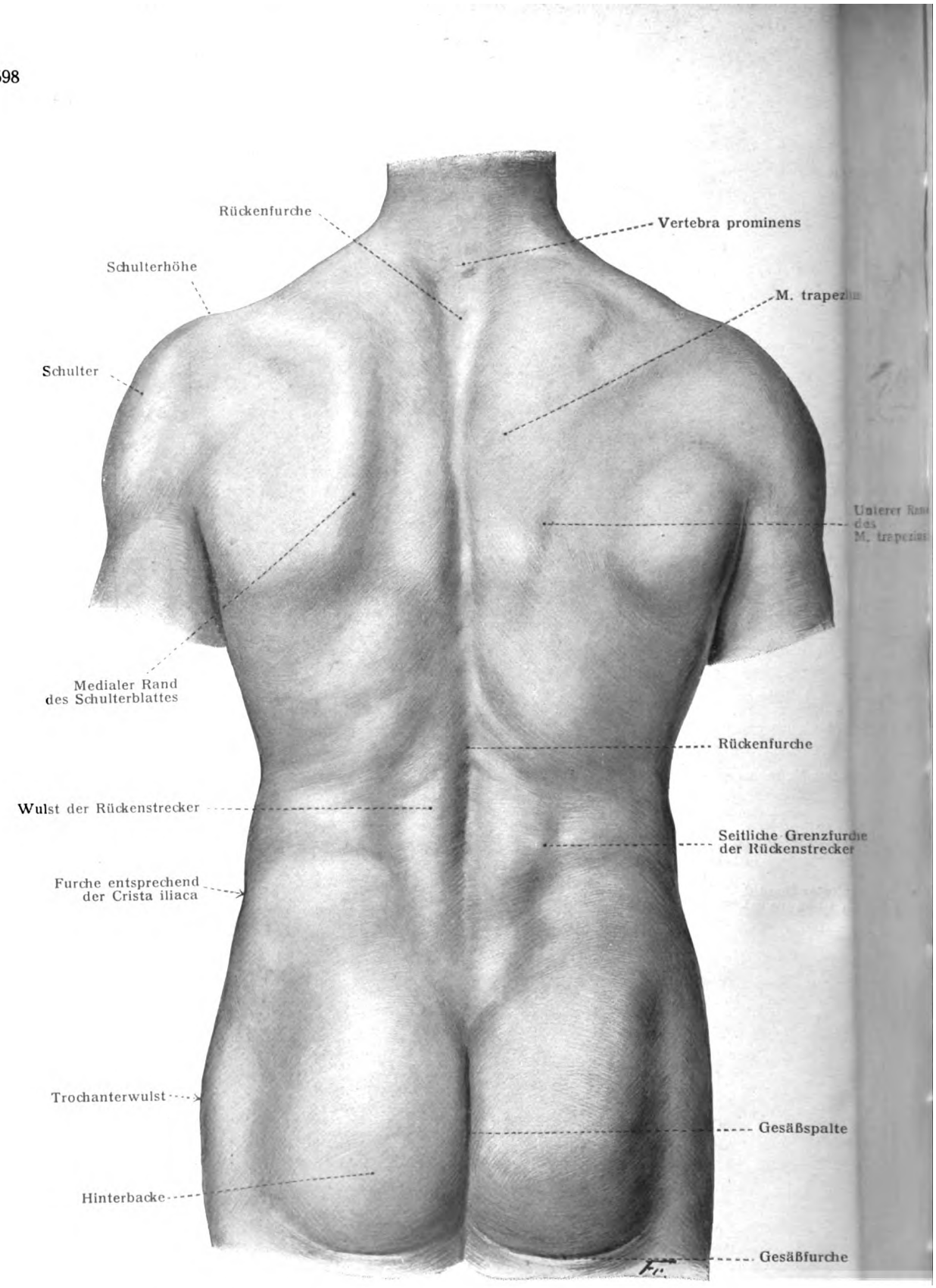

Fig. 509. Oberflächenbild des Rückens und des Gesäßes eines muskelstarken Mannes bei gespannter Muskulatur.

Die größte Wichtigkeit jedoch hat die Lage des Herzens und seiner großen Gefäßstämme, der Lunge und der Pleura. Ins einzelne gehende Angaben darüber sind zu finden in Abt. III, S. 267, 279, 347, 396 für Herz und große Gefäßstämme, in Abt. IV, S. 375 für Lunge und Pleura. Hier soll nur das Wichtigste kurz zusammengestellt werden.

Herz: Die Herzspitze liegt im 5. linken Interkostalraum mitten zwischen Mamillar- und Parasternallinie.

Die Projektionsfigur des Herzens auf die vordere Brustwand ist ein unregelmäßiges Viereck. Die untere Seite (entsprechend dem freien Rande des rechten Ventrikels) verläuft fast horizontal von der Sternalinsertion des 7. rechten Rippenknorpels bis zur Herzspitze. Die rechte Seite (entsprechend dem rechten Rande des rechten Vorhofes) ist nach rechts konvex, beginnt an der Sternalinsertion des 7. rechten Rippenknorpels, erreicht mit der Höhe ihrer Konvexität die Parasternallinie und endet am unteren Rande der Sternalinsertion der 3. rechten Rippe. Die linke Seite (entsprechend dem freien Rande der linken Kammer [sog. stumpfer Herzrand] und dem linken Herzohr) zieht von der Herzspitze zu der Kreuzungsstelle der linken Parasternallinie mit dem (oberen Rand des) dritten linken Rippenknorpel. Die obere (kürzeste) Seite ist die Verbindungslinie zwischen den Endpunkten der beiden Seiten.

Die Vena cava sup. erstreckt sich, parallel zum Sternum verlaufend, von dem oberen Rande der Sternalinsertion des 2. rechten Rippenknorpels bis zum unteren Rande der Sternalinsertion des 3. rechten Rippenknorpels.

Die Aorta ascendens liegt hinter dem Corpus sterni. Sie beginnt in der Höhe des 3. Sternokostalgelenkes und geht in Höhe des 2. rechten Sternokostalgelenkes in den Arcus aortae über. Sie ist nach rechts verschoben, so daß ein Teil von ihr die Sternallinie nach rechts überragt.

Die Höhe der Konvexität des Arcus aortae entspricht dem oberen Rande der Sternalinsertion der linken 1. Rippe.

Die rechte Zwerchfellkuppel steht bei mittlerem Zwerchfellstand etwa in der Höhe des Schnittpunktes des 4. Rippenknorpels mit der Parasternallinie. Bei tiefster Inspiration rückt die Kuppel um einen ganzen Zwischenrippenraum tiefer. Die linke Kuppel steht stets etwas tiefer.

Über den Höhenstand des Zwerchfelles in verschiedenem Alter siehe Abt. III, S. 77.

Die Pleurakuppel ragt (links etwas tiefer als rechts) 3—4 cm weit über das ventrale (vordere) Stück der 1. Rippe in das Halsgebiet hinein bis zur Mitte des 7. Halswirbels.

Die untere Pleuralinie zieht (links etwas tiefer als rechts) von der Mitte des Knorpels der 6. Rippe über den Knorpel der 7. Rippe längs den ventralen (vorderen) Enden der folgenden Rippenknochen bis zur Mitte der 12. Rippe und folgt dieser bis zum Rippenhals.

Die vorderen Pleuralinien (die linke und die rechte) konvergieren an der hinteren Fläche des Manubrium sterni nach abwärts, stoßen im mittleren Teil des Sternum am linken Sternalrand zusammen, weichen aber vom 4. Sternokostalgelenk an wieder auseinander. Dabei beschreibt die linke Linie eine starke, nach rechts konkave Ausbuchtung, während die rechte in der Nähe des linken Sternalrandes gerade abwärts weiterläuft. In der Nähe des 6. Rippenknorpels erfolgt der Übergang in die untere Pleuralinie.

Die hintere Pleuralinie entspricht der Paravertebrallinie; ihr oberes (kraniales) und ihr unteres (kaudales) Ende entfernen sich allmählich von der Wirbelsäule.

Die Lungenränder entsprechen während der Ein- und Ausatmung den Pleuralinien an der Kuppel und an der Wirbelsäule. Der untere Lungenrand dagegen und (in geringerem Maße auch) der vordere scharfe Lungenrand erreichen weder bei der Einatmung noch bei der Ausatmung die entsprechenden Pleuragrenzen. Bei völliger Ausatmung (und an der Leiche) verläuft die untere Lungengrenze ziemlich gerade; sie beginnt rechts am Sternalansatz der 6. Rippe, links in der Mitte des 6. Rippenknorpels, endet hinten am Ansatz der 11. Rippe, d. h. in der Höhe des 10. Brustwirbeldorns.

4. Bauch, Abdomen. Figg. 508—510.

Die obere Grenze des Bauches entspricht der unteren Grenze der Brust. Sie wird also gebildet durch den Rippenbogen und durch eine Linie, welche den freien Enden der beiden unteren Rippen, dann der 12. Rippe folgt und am Dornfortsatz des 12. Brustwirbels endigt. Die untere Grenze wird gebildet von der

Schamfurche, Sulcus pubis, von der Leistenbeuge, der Crista iliaca und dem Dornfortsatz des unteren Lendenwirbels.

Man unterscheidet die Vorderfläche, Seitenfläche und Hinterfläche des Bauches.

Inspektion: Zuerst ist zu bemerken, daß die im folgenden geschilderten Reliefs der Oberfläche nur bei muskelstarken fettarmen Personen deutlich gesehen werden. Gut genährte Personen mittleren Alters besitzen gerade am Bauch eine dicke Schicht Unterhautfettgewebe, das die Formen abrundet.

An der Übergangsstelle der Brust in den Bauch liegt in der vorderen Mittelgegend eine vertiefte Stelle, Magengrube oder Herzgrube, Scrobiculus cordis. Von hier aus zieht in der Mittellinie herunter bis zum Schamberg, Mons pubis, eine Furche, welche der Linea alba entspricht. Ungefähr in der Mitte ihrer Länge befindet sich der Nabel, Umbilicus. Oberhalb des Nabels ist die Mittelfurche breiter.

Der Nabel selbst ist meist eingezogen, seltener ist er mehr oder weniger vorgewölbt. Es handelt sich in letzterem Falle meist um die Anlage zu einem Nabelbruch oder um einen schon vorhandenen.

Die seitlichen Abhänge der Mittelfurche werden gebildet durch die medialen Ränder der beiden geraden Bauchmuskeln. Diese bilden links und rechts je einen etwa 4 Finger breiten erhöhten Streifen, weil auch der laterale Rand dieses Muskels sich deutlich abhebt. Den sehnigen Querstreifen des Muskels (gewöhnlich drei) entsprechen auch Furchen der Haut. Die obere (dicht unterhalb und parallel zum Rippenbogen) zieht schräg lateralwärts und kaudalwärts, die mittlere (in der Mitte zwischen Nabel und oberer Furche) verläuft annähernd quer, die untere (etwas kaudalwärts vom Nabel) zieht schräg lateralwärts und aufwärts. Die Muskel-Sehnengrenze des äußeren Schrägmuskels ist meist nur im unteren Teil des Bauches zu erkennen und bildet dort bei muskulösen mageren Männern bei Kontraktion der Muskeln ein deutlich hervortretendes charakteristisches Relief. Die Spina iliaca ant. sup. ist äußerlich zu erkennen. Von ihr zieht schräg zum Schamberg herunter die Leistenfurche oder Leistenbeuge, Sulcus inguinalis. Die Vena epigastrica superficialis ist im unteren Teil des Bauches manchmal zu erkennen.

In das Gebiet der Pathologie gehören die in dieser Gegend vorkommenden Leistenbrüche (siehe darüber Abt. III, S. 62).

Die Seitenfläche des Bauches, Latus, zeigt abgesehen von dem lateralen Rand des Latissimus dorsi keine erheblichen Besonderheiten.

Die Hinterfläche des Bauches, Lumbus, bildet den unteren Teil des Rückens. In ihrer Mittellinie verläuft die Rückenfurche, links und rechts begrenzt von den hier sehr starken und auch lateral deutlich abgegrenzten Wülsten der langen Rückenmuskeln.

Palpation: Die bei den Bauchgrenzen genannten Teile des Skeletes können leicht abgetastet werden. Der Leistenfurche entsprechend verläuft unter der Haut das Leistenband, Lig. inguinale. Der über den medialen Teil des Bandes ziehende Samenstrang und der in ihm enthaltene Samenleiter sind medianwärts und lateralwärts leicht verschieblich. Von den Organen der Bauchhöhle ist der untere Rand der Leber durch die Bauchdecken hindurch zu fühlen.

Regionen: Bevor man an die Abgrenzung der Regionen geht, muß man sich klarmachen, daß die Baucheingeweide weit in das Cavum thoracis hineinragen und zwar so weit, wie das Zwerchfell reicht. Die obere Grenze der Bauchhöhle entspricht also nicht der vorhin genannten äußeren Grenze des Bauches, sondern ragt über diese weit hinaus. Ebensowenig halten sich die Baucheingeweide an die untere Grenze des Bauches, denn Teile des Darmes liegen sogar im

kleinen Becken. Die von der anatomischen Nomenklatur gegebene Einteilung (siehe Abt. I, Figg. 234, 235) der Regionen entspricht nicht ganz genau der folgenden Schilderung.

Die Linien, welche zur Abgrenzung der Regionen des Bauches dienen, sind Längs- und Querlinien (Fig. 510). Von Längslinien folgt die Verlängerung der

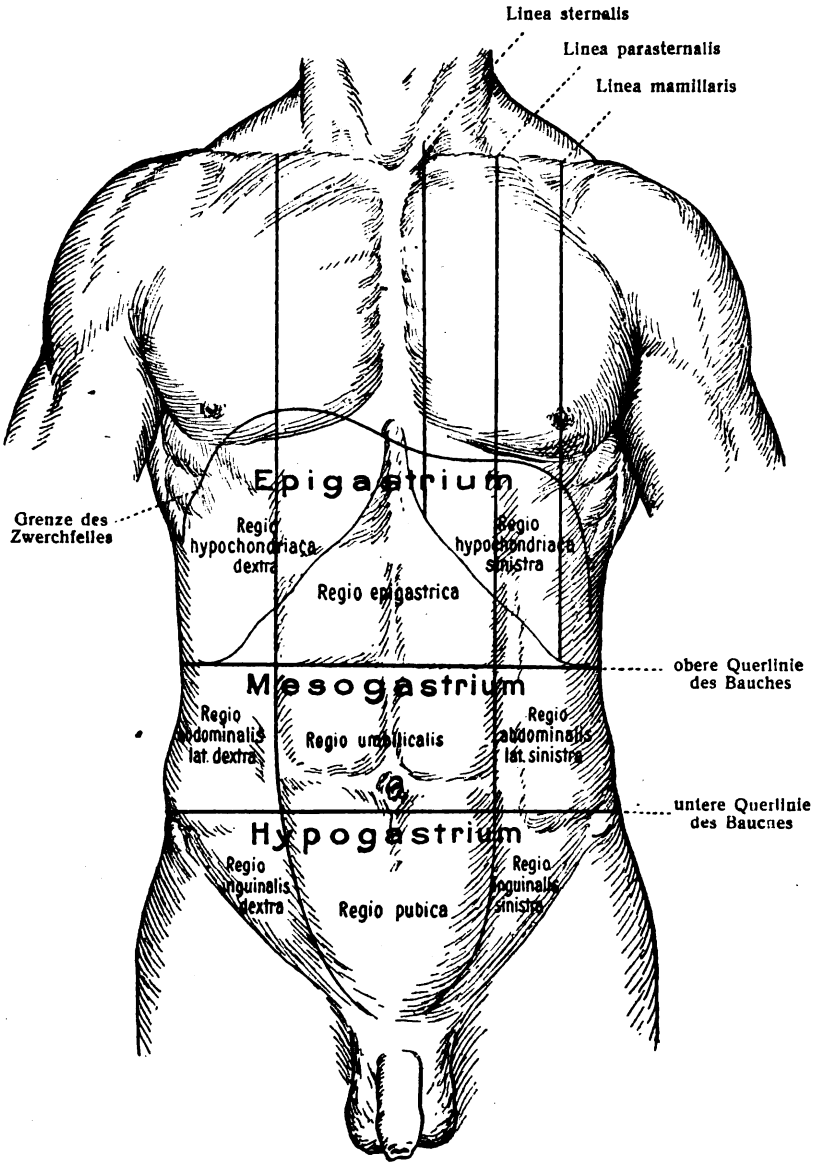

Fig. 510.

Regionen der vorderen Fläche des Bauches.

Parasternallinie dem lateralen Rand des geraden Bauchmuskels; sie nähert sich deswegen mit ihrem kaudalen Ende allmählich etwas mehr der Mittellinie (siehe Abt. IV, Fig. 431). Auf der hinteren Fläche des Bauches treffen wir die Verlängerung der Skapularlinie. Die Querlinien sind eine obere und eine untere. Die obere Querlinie geht durch die tiefsten Punkte der linken und der rechten zehnten Rippe, die untere Querlinie verbindet die höchsten von vorn sichtbaren

Punkte der Cristae iliacae. Dazu kommen als obere Grenze das Zwerchfell und als untere Grenze die Fläche der beiden Darmbeinschaufeln, welche die Fossae iliacae (dextra et sinistra) bilden, und die Grenze des großen gegen das kleine Becken.

Denkt man entsprechend den beiden Querlinien sich Ebenen durch den Bauchraum gelegt, so erhält man drei übereinanderliegende „Etagen", die obere, Epigastrium, die mittlere, Mesogastrium, die untere, Hypogastrium. Durch die Längslinien werden die diesen Etagen entsprechenden Hautfelder in Regionen zerlegt, das Epigastrium in die Regio hypochondriaca dextra, die Regio epigastrica und die Regio hypochondriaca sinistra. Das Mesogastrium zeigt vorn um den Nabel herum die Regio umbilicalis, seitlich davon die Regiones abdominales laterales (dextra et sinistra), welche hinten bis an die Scapularlinie reichen, und hinten die Regiones lumbales (dextra et sinistra). Das Hypogastrium wird in die unpaarige Regio pubica und die paarigen Regiones inguinales (dextra et sinistra) geteilt. Den letzteren entsprechen im Bauchraum die Fossae iliacae (dextra et sinistra), Darmbeingruben.

Topographie der Baucheingeweide: Zunächst ist daran zu erinnern, daß das Mesocolon transversum, dessen Lage ungefähr der oberen Querebene des Bauches entspricht, die Bauchhöhle scheidet in den Drüsenbauch und den Darmbauch (Waldeyer). Ersterer, die großen drüsigen Organe bergend, entspricht also dem Epigastrium, letzterer dem Mesogastrium und dem Hypogastrium (vergl. dazu Abt. IV, Figg. 126, 135, 205). Dem Nabel entspricht die Bandscheibe zwischen 3. und 4. Lendenwirbel; die Teilung der Aorta abdominalis in die beiden Aa. iliacae communes liegt etwas caudal von ihm.

1. Leber (Abt. IV, Figg. 126, 127): I. Holotopisch liegt die Leber im rechten Hypochondrium, in der Regio epigastrica und ragt mit dem linken Lappen in das linke Hypochondrium hinein.

II. Skeletotopisch befindet sich vorn die obere Lebergrenze rechts zwischen Linea mamillaris und parasternalis, in der Höhe des Knorpelansatzes der fünften Rippe, in der Mittellinie entsprechend der Basis des Proc. xiphoideus, links in der Linea parasternalis in Höhe des sechsten Rippenknorpelansatzes. Der rechte Leberlappen ragt also weiter nach oben als der linke entsprechend der höheren Wölbung der rechten Hälfte des Zwerchfells. Der linke Leberlappen reicht meist um 7 cm über die Mittellinie hinaus. Hinten liegt die obere Lebergrenze vor dem unteren Teil des neunten Brustwirbelkörpers, entspricht in der Linea paravertebralis dem zehnten Interkostalraum, in der Linea axillaris dem siebenten Interkostalraum. Die untere Grenze befindet sich hinten vor der Mitte des elften Brustwirbelkörpers. Von der Wirbelsäule aus verläuft der untere Leberrand dem Rand der zwölften rechten Rippe entsprechend; er folgt dann weiter dem Rippenbogen, verläßt ihn an der Stelle, wo die neunte Rippe an die achte ansetzt, verläuft schräg durch die Regio epigastrica und erreicht den linken Rippenbogen an der Stelle, wo die achte Rippe an die siebente ansetzt.

III. Syntopisch berührt die Leber oben das Zwerchfell, über welchem links und rechts die Lunge, in der Mitte Herz und Herzbeutel sich befinden. Vom Herzen kommen ein Teil des rechten, hauptsächlich aber der linke Ventrikel in Betracht.

2. Gallenblase: I. Holotopisch liegt sie im Epigastrium hart am rechten Rippenbogenrand.

II. Skeletotopisch entspricht der Fundus vesicae felleae dem Winkel, welchen der laterale Rand des rechten M. rectus abdominis mit den Knorpeln der 8. bzw. 9. Rippe bildet.

III. Syntopisch ist die obere Fläche des Corpus vesicae felleae mit der Lebersubstanz verwachsen; vorn der unteren Fläche grenzt der Fundusteil an die Flexura coli dextra, das Corpus an die Pars sup. duodeni, das Collum an die Flexura sup. duodeni.

3. Magen (Abt. IV, Figg. 126, 127): Die Magenaxe verläuft steil von links oben nach rechts unten.

I. Holotopisch liegt der Magen (zu $^3/_4$) im linken Hypochondrium, und (zu $^1/_4$) in der Regio epigastrica.

II. Skeletotopisch befindet sich die Cardia in der Höhe des elften Brustwirbels und entsprechend dem linken Sternalrande zwischen sechstem und siebentem Rippenknorpel. Der Pylorus liegt meist rechts vom zwölften Brustwirbel. Der linke Rand und das untere Ende des Proc. xiphoideus entsprechen der Lage der kleinen Kurvatur; der Arcus costarum dexter zieht mit dem achten Rippenknorpel an dem von der Leber bedeckten rechten Ende des Magens herab; der Arcus costarum sinister halbiert in schräger Richtung den Magen in zwei ungleiche Teile; der Fundus ragt bis zur Höhe des fünften linken Rippenknorpels aufwärts in die linke Zwerchfellkuppel hinein.

III. Syntopisch steht der Magen zu sehr vielen Bauchorganen in wichtigen Lagebeziehungen. Dementsprechend lassen sich an der Magenoberfläche verschiedene Felder, die Berührungsfelder, abgrenzen, bezüglich deren Ausdehnung, der Variabilität und auch dem jeweiligen Zustande des untersuchten Körpers und Organes ein gewisser Spielraum beizumessen ist (siehe darüber Abt. IV, S 100).

4. Milz (Abt. IV, Figg. 126, 138, 432.); I. Holotopisch liegt die Milz im linken Hypochondrium.

II. Skeletotopisch entspricht ihre Längsaxe etwa dem Lauf der zehnten Rippe. Die Extremitas sup. befindet sich zwischen Angulus und Tuberculum der zehnten Rippe etwa 2 cm vom Querfortsatz, 4 cm vom Dornfortsatz der entsprechenden Wirbelkörper entfernt. Die Extremitas inf. reicht bis zur Linea axillaris ant. Die Queraxe reicht von der neunten zur elften Rippe.

III. Syntopisch grenzt sie mit der äußeren Fläche an das Zwerchfell, medial grenzt sie: vorn an den Magen, hinten an Niere und Nebenniere, unten an die Cauda pancreatis und an die Flexura coli sinistra.

5. Pankreas (Abt. IV, Figg. 126, 205, 210): I. Holotopisch beginnt das Pankreas im rechten Hypochondrium, zieht quer durch die Regio epigastrica und endet aufsteigend im linken Hypochondrium.

II. Skeletotopisch befindet sich der Kopf auf der rechten Seite der Lendenwirbelkörper I—III. Der Körper des Pankreas zieht über den Körper des II. Lendenwirbels hinweg. Die Cauda endet im linken Hypochondrium in der Höhe der elften und zwölften Rippe.

III. Syntopisch hat der Kopf des Pankreas Beziehungen zu den großen Gefäßstämmen der Bauchhöhle. Hinter ihm liegen Aorta und V. cava inf., sowie die Pars lumbalis des Zwerchfelles. In der Incisura pancreatis befinden sich die V., und gewöhnlich auch die A. mesenterica sup. Am oberen Rande des Kopfes entsteht die V. portae. Vor dem Kopf liegen die Vasa gastroduodenalia. Am oberen Rande des Corpus verläuft die A. lienalis und liegen zahlreiche Lymphdrüsen und Lymphgefäße (Abt. III, Fig. 365). Etwas tiefer, an der hinteren Fläche und oft in einer besonderen Rinne eingeschlossen zieht die V. lienalis. Auf der vorderen Fläche ruht der Magen. Am Margo ant. ist die Wurzel des Mesocolon transversus befestigt. Der Schwanz liegt auf der A. und V. renalis sin. vor dem Hilus sowie auf der vorderen Fläche der linken Niere; er erreicht die Facies pancreatica der Milz.

6. Duodenum (Abt. IV, Figg. 126, 205, 210): I. Holotopisch liegt das Duodenum in der Regio umbilicalis, zum Teil (Pars horizontalis sup. und Pars ascendens) in der Regio epigastrica.

II. Skeletotopisch erstreckt es sich vom zwölften Brustwirbelkörper bis zum dritten Lendenwirbelkörper; dabei liegt die Pars descendens der rechten Seite der Lendenwirbelkörper 2 und 3 an, die Pars horizontalis inf. zieht schräg aufwärts nach links über den dritten und zweiten Lendenwirbelkörper, so daß die Flexura duodenojejunalis an der linken Seite des unteren Randes des ersten Lendenwirbelkörpers liegt.

III. Syntopisch hat es folgende Beziehungen: Es berührt die Leber und die Gallenblase, die rechte Niere und die Nebenniere, umfaßt den Kopf des Pankreas, zieht über die Vena cava inf. und die Aorta herüber und wird selber gekreuzt von der A. und V. mesenterica sup. Hinter der Pars superior steigen herunter die V. portae, der Ductus choledochus und die A. gastroduodenalis. Quer über die Pars descendens zieht die Anheftungsstelle des Mesocolon transversum, über die Pars horizontalis inf. ziehen die Radix mesenterii mit den Vasa mesenterica supp.

7. Jejunoileum (Abt. IV, Fig. 135): I. Holotopisch liegt das Jejunum links und oben in den Regiones umbilicalis und abdominalis lat. sinistra. Das Ileum liegt in der Regio abdominalis lat. dextra, im Hypogastrium und reicht bis ins kleine Becken hinab (Abt. IV, Fig. 332).

II. Syntopisch grenzt es an das Mesocolon transversum, an die unterhalb der Anheftungsstelle des Mesocolon transversum befindlichen Organe der hinteren Bauchwand, und zwar: Duodenum, linke und rechte Niere, Colon ascendens und descendens, Vena cava inf., Aorta abdominalis, Aa. iliacae, Ureteren, Blase und Samenblasen, Uterus, Ligg. lata und Ovarium (beim Weibe), Rectum.

8. Caecum (Abt. IV, Figg. 135, 205, 432): Das Caecum liegt in der rechten Darmbeingrube auf der Fascia iliaca und berührt mit seiner Vorderfläche die vordere Bauchwand oberhalb der Mitte des Lig. inguinale. Es berührt mehr oder weniger breit unmittelbar die hintere Bauchwand und ist an ihr befestigt, je nach den Verhältnissen des Bauchfelles.

Die Einmündungsstelle des Ileum in das Caecum liegt auf der Mitte der Monroschen Linie (Verbindungslinie der Spina iliaca ant. sup. mit dem Nabel). Dieser Punkt wird als Mc. Burneyscher Punkt bezeichnet.

Der Lanzsche Punkt, der rechte Drittelpunkt der Verbindungslinie beider Spinae iliacae antt. supp., entspricht der Einmündung des Proc. vermiformis ins Caecum.

9. Processus vermiformis (Abt. IV, Fig. 126): I. (häufigste) Lage. Der Wurmfortsatz geht über den Rand des rechten M. psoas major ins kleine Becken, kreuzt die Vasa iliaca, beim Manne nahe am rechten Ureter und den Vasa spermatica intt., beim Weibe liegt er außerdem nahe an Ovarium und Tube.

II. Lage. Im Winkel zwischen Ileum und Caecum (in der Fossa caecalis).

III. Lage. Dem Endschenkel des Ileum angelagert.

IV. Lage. Weit hinter dem Caecum in dem Recessus retrocaecalis.

V. Lage (Situs paracaecalis) rechts neben Caecum und oft auch neben dem Colon ascendens. (Mit dieser Lage ist häufig eine Verlängerung des Wurmfortsatzes verknüpft.)

10. Colon ascendens (Abt. IV, Fig. 126): I. Holotopisch liegt das Colon ascendens in der rechten Regio abdominalis lateralis.

II. Skeletotopisch entspricht es den Querfortsätzen der Lendenwirbel und der zwölften Rippe.

III. Syntopisch liegt es auf dem M. quadratus lumborum und dem M. transversus abdominis, geht am medialen unteren Umfang der rechten Niere vorbei und berührt mit der Flexura coli dextra die untere Fläche des rechten Leberlappens, grenzt links an die Schlingen des Ileum.

11. Colon transversum (Abt. IV, Fig. 126): I. Holotopisch liegt das Colon transversum im rechten Hypochondrium, im Epigastrium an der Grenze gegen die Regio umbilicalis und im linken Hypochondrium.

II. Skeletotopisch entspricht es etwa der Verbindungslinie zwischen den Enden der Knorpel der zehnten Rippe.

III. Syntopisch grenzt es oben an Leber, Gallenblase, Magen, Milz, hinten an Duodenum und Pankreas; vorn an die vordere Bauchwand, unten an den Dünndarm.

Die beiden Flexuren liegen weit dorsalwärts, das Mittelstück aber erhebt sich zur vorderen Bauchwand. Auf diese Weise beschreibt das Colon transversum einen (durch das Bauchfell fixierten) Bogen, dessen Konkavität gegen die Wirbelsäule und aufwärts gerichtet ist. Nicht selten reicht der Bogen weit nach abwärts bis in das Becken hinein (Coloptosis).

12. Colon descendens (Abt. IV, Fig. 126): I. Holotopisch liegt das Colon descendens in dem linken Hypochondrium und in der linken Regio abdominalis lateralis.

II. Skeletotopisch entspricht es der elften und zwölften Rippe und den Querfortsätzen der Lendenwirbel.

III. Syntopisch berührt die Flexura coli sinistra die Milz; das Colon descendens liegt auf der linken Niere nahe deren lateralem Umfang auf dem M. quadratus lumborum und dem M. transversus abdominis; grenzt rechts an die Schlingen des Jejunum.

13. Colon sigmoideum (Abt. IV, Figg. 126, 127): liegt in der linken Darmbeingrube, berührt die vordere Bauchwand in der Gegend des linken Lig. inguinale, zieht über den M. psoas und die Vasa iliaca ins kleine Becken.

14. Niere (Abt. IV, Fig. 210): I. Holotopisch liegt die Niere in der Regio lumbalis, und zwar die rechte meist (in $^2/_3$ der Fälle) tiefer als die linke.

II. Skeletotopisch (Abt. IV, Fig. 297) reicht die Niere vom oberen Rande des zwölften Brustwirbelkörpers bis zum oberen Rande des dritten oder vierten Lendenwirbelkörpers. Ihr Hilus entspricht dem ersten Lendenwirbelkörper. Die zwölfte Rippe geht in schräger Richtung hinten über die Niere hinweg, halbiert sie aber nicht, sondern entspricht der Grenze zwischen dem oberen Drittel und den beiden unteren Dritteln. Die unteren Enden beider Nieren divergieren, die oberen Enden liegen der Medianlinie etwas näher.

Die unteren Enden ragen mehr oder weniger nahe an die Cristae iliacae heran. Sie sind zugleich schmaler und flacher als die oberen Enden. Die oberen Enden sind 4—5 cm von der Mittellinie, die unteren Enden 6—9 cm von der Mittellinie, 5—6 cm von dem Seitenrande der Wirbel entfernt. Mit ihren lateralen Rändern überragen sie den M. quadratus lumborum meist um 2—3 cm lateralwärts.

III. Syntopisch berührt die Niere hinten die Pars lumbalis des Zwerchfelles, den M. quadratus lumborum, die Mm. obliquus int. und transversus abdominis. Am Hilus der rechten Niere liegen die V. cava inf. und die Pars descendens duodeni. Am Hilus der linken Niere liegt die Aorta. Das obere Ende trägt die entsprechende Nebenniere, welche noch ein wenig auf die vordere Fläche und den medialen Rand hinabragt. Im Hilus der Niere liegen A., V., Nn. renales, ferner Lymphoglandulae und der Ureter, umgeben von Fettgewebe, und zwar so, daß Nierenbecken und Harnleiter am weitesten dorsal, letzterer zugleich kaudal, liegen, während die Venen am weitesten ventral, die Arterien mit den sie umspinnenden Nerven zwischen beiden und zugleich mehr kranialwärts eintreten.

15. Nebenniere: I. Holotopisch liegt die Nebenniere im Hypochondrium.

II. Skeletotopisch liegt sie neben der Wirbelsäule in der Höhe des elften Brustwirbels.

III. Syntopisch berührt sie medianwärts und hinten die Pars lumbalis des Zwerchfells, unten die Extremitas sup. der Niere. Über der rechten Nebenniere befinden sich die Leber, medianwärts von ihr die V. cava inf. und das Duodenum. Die linke liegt nahe der Aorta, berührt Pankreas und Milz und ist vorn durch den Netzbeutel vom Magen getrennt. Im Bereich beider Nebennieren liegen die großen Ganglien des Plexus coeliacus.

16. Ureter: Oben ruht er auf dem Psoas, wird unterhalb der Mitte des Psoas durch die Vasa spermatica interna gekreuzt, welche vor ihm lateralwärts hinwegziehen. Der rechte Ureter liegt dicht an der V. cava inferior. Weiter unten zieht der Harnleiter über die Teilungsstelle der Vasa iliaca communia oder Vasa iliaca extt. und liegt dabei rechts hinter dem Endstück des Ileum, links hinter dem Colon sigmoideum. Im kleinen Becken zieht er vom Bauchfell bedeckt über die obliterierte A. umbilicalis zur Seite der Blase und läuft dicht an ihr abwärts, vorwärts und medianwärts zum Blasengrunde. Abt. IV, Fig. 341.

Der rechte Ureter liegt etwas weiter von der Medianlinie entfernt als der linke; demnach wird er im allgemeinen die Vasa iliaca weiter distalwärts kreuzen. Der rechte Ureter liegt daher häufiger vor der A. iliaca externa, der linke häufiger vor der A. iliaca communis. Lageverändernd wirkt noch die wechselnde Teilungsstelle der Vasa iliaca communia.

Beim Manne nimmt der Ductus deferens zwischen Ureter und Blase seinen Weg medianwärts und abwärts. Beim Weibe zieht der Harnleiter an der Seite des Collum uteri und des Fornix ant. vaginae her, ehe er den Blasengrund erreicht. Die A. uterina geht quer vor ihm zur Cervix uteri. Diese wichtige Kreuzungsstelle liegt etwa 1 cm entfernt vom inneren Muttermund.

5. Becken, Pelvis.

Die obere Grenze des Beckens entspricht der unteren Grenze des Bauches. Sie wird äußerlich bezeichnet durch den Sulcus pubis, Sulcus inguinalis, den Sulcus coxae, welcher der Crista iliaca entspricht, und eine von der Spina iliaca post. sup. zum Dornfortsatz des 5. Lendenwirbels gezogene Linie. Die untere Grenze ist (nach Waldeyer, „das Becken“, 1898) eine Horizontalebene, welche bei aufrechter Körperhaltung durch die Gesäßfurche gelegt wird. Hiernach würde der obere Teil des Beins auch beim Becken zu schildern sein, doch ist es praktischer, dies erst bei der Betrachtung der unteren Extremität zu tun, und hier nur die untere Gegend des Beckens ins Auge zu fassen.

Die untere Beckengegend reicht vom Mons pubis bis zur Spitze des Steißbeins. Ihre Grenzen sind äußerlich gegeben durch die Genitofemoralfurche, Sulcus genitofemoralis, und durch eine vom Tuber ischiadicum zur Spitze des Steißbeins gezogene Linie.

Inspektion: Wir untersuchen diese Gegend am besten bei Rückenlage der Leiche, deren Oberschenkel gespreizt und gegen den Bauch gehoben werden.

Unterhalb des Mons pubis befinden sich die äußeren Geschlechtsteile, deren Formen in Abt. IV, S. 309, 338, 347 geschildert sind. Es sei nur die Aufmerksamkeit gelenkt auf die in der Mittellinie gelegene Naht, welche beim Manne an der Unterfläche des Penis beginnt, über den Hodensack herüberzieht und bis zum Anus reicht. Ihre einzelnen Abschnitte heißen Raphe penis, Raphe scroti, Raphe perinei. Beim Weibe ist nur die Raphe perinei vorhanden.

Die Haut in der ganzen Gegend ist dunkler pigmentiert als die übrige Körperhaut. Mit Ausnahme der Penishaut ist sie mit vereinzelt stehenden Haaren versehen, deren Dichtigkeit großen individuellen Schwankungen unterliegt. Die Haut des Scrotum ist meist stark gerunzelt durch die Wirkung der Tunica dartos. Von dem After strahlen radiäre Falten aus. (Die nicht selten vorhandenen Haemorrhoidalknoten gehören in das Gebiet des Pathologischen.) Der After befindet sich am unteren Ende der Crena ani, der medianen, zwischen den Hinterbacken gelegenen Spalte, welche bei der oben angegebenen Lage mehr oder weniger flach wird, während die Sitzhöcker je einen rundlichen Vorsprung bedingen und dadurch eine gute Marke bilden.

Palpation: Zwischen Hodensack und After ist die Wurzel des Penis durchzufühlen; Sitzhöcker und Spitze des Steißbeins können leicht abgetastet werden, ebenso die einzelnen Teile der äußeren Genitalien.

Regionen: Zunächst werden die Grenzlinien der ganzen unteren Beckengegend gezogen. Die Grenze folgt der Schamfurche, der Genitofemoralfurche bis zum medialen Rande des Sitzhöckers, und endet an der Spitze des Steißbeines. Innerhalb des umschriebenen Gebietes wird dann die Regio pudendalis abgegrenzt, und zwar beim Manne durch eine Linie, welche die Wurzel des Hodensackes und den Penis umfaßt, beim Weibe durch eine jederseits an der äußeren Grenze der großen Schamlippen verlaufende Linie. Der übrigbleibende größere Teil ist die Regio perinealis. Diese wird gewöhnlich als Damm, Perineum bezeichnet, obgleich, streng genommen, dieser Name nur der kleinen, zwischen den äußeren Geschlechtsteilen und dem After befindlichen Strecke zukommt. Eine quere, nach vorn konvexe, die vorderen (ventralen) Ränder der Tubera ischiadica verbindende, etwa 1 cm vor (ventralwärts) dem After verlaufende Linie teilt die Regio perinealis in zwei Stücke, die vordere (ventrale) Regio urogenitalis und die hintere (dorsale) Regio analis.

Topographie (siehe Abt. IV, Figg. 416—419, Abt. V, Figg. 305, 306): Die Regio urogenitalis beim Manne enthält unter der Haut eine Fortsetzung der Tunica dartos, darunter Fettgewebe und die Fascia perinei superficialis. Von dieser umschlossen die Wurzel des Penis, bestehend aus dem Bulbus urethrae mit M. bulbocavernosus und den beiden Crura penis mit M. ischiocavernosus, dazu die Nn. scrotales postt. und die Vasa scrotalia postt. Weiter in der Tiefe das Diaphragma urogenitale, N. dorsalis penis, Vasa dorsalia penis, dann die Prostata nebst Samenblasen und Harnblase.

Beim Weibe enthält die Regio urogenitalis die Nn. labiales postt. und die Vasa labialia postt., das Crus clitoridis mit M. ischiocavernosus, dann das Diaphragma urogenitale, N. dorsalis clitoridis nebst Vasa dorsalia clitoridis und die Harnblase.

Die Regio analis enthält die Mm. sphincteres ani ext. und int., die Fossa ischiorectalis, deren Fettgewebe von den Nn. und Vasa haemorrhoidalia inff. in querer Richtung durchzogen wird, das Diaphragma pelvis und das Rectum.

6. Obere Extremität, Extremitas superior. Figg. 511—514.

Inspektion: Die obere Extremität beginnt mit der Schulter, Axilla. Diese bildet die abgerundete seitliche obere Ecke des Rumpfes. Die in ihr befindlichen Knochen des Schultergürtels werden durch starke Muskelmassen fast vollständig verdeckt, nur die dicht unter der Haut befindliche Schulterecke, Acromion, ist als flache Stelle zu erkennen.

Schulterblatt und Schlüsselbein, welche morphologisch zur oberen Extremität gehören, sind schon bei der Betrachtung von Brust und Rücken berücksichtigt.

Bei Erhebung des Armes kommt zwischen der vorderen Achselfalte, Plica axillaris ant., und der hinteren Achselfalte, Plica axillaris post., die Achselgrube, Fossa axillaris, zu Gesicht. Sie enthält die Achselhaare, Hirci. Bei starker Erhebung des Armes treten zwei in der Längsrichtung der Grube ziehende Wülste hervor: ein schmalerer, in der Nähe der vorderen Achselfalte gelegen, ist bedingt durch den M. coracobrachialis und das Caput breve m. bicipitis, der andere, ungefähr in der Mitte der Grube befindliche, enthält das Gefäß- und Nervenbündel der Armgefäße und Armnerven.

Der Oberarm, Brachium, hat zylindrische Form. Seine Vorderfläche, Facies ant., zeigt den Bicepswulst und die ihn begleitenden Furchen, Sulcus bicipitalis medialis et lateralis. Die. V. cephalica, in der Nähe des Sulcus bicipitalis lat. verlaufend, schimmert durch die Haut auf dem Bicepswulste durch. Die laterale Furche ist meist nicht sehr deutlich. Der Bicepswulst wird distalwärts schmaler und niedriger, so daß die beiden Sulci bicipitales in der Höhe der Ellenbeuge zu einer einzigen Grube, Ellenbogengrube, Fossa cubitalis, zusammenfließen. Die hintere Fläche des Oberarms, Facies post., ist mehr gleichmäßig gerundet; sie endet an dem schon zum Vorderarm gehörigen Ellenbogen, Cubitus. Die einzelnen Teile des M. triceps bedingen mehr oder weniger deutliche Vorsprünge.

Das distale Stück des Oberarms besitzt eine teils durch das Oberarmbein, teils durch Muskulatur bewirkte Verbreiterung. Die beiden Epicondyli des Humerus zeichnen sich deutlich ab, der mediale springt stärker hervor, er ist dem Laien bekannt unter dem Namen „Musikantenknochen". Bei gestrecktem Arm entstehen links und rechts vom Olecranon Vertiefungen, in deren Grund direkt unter der Haut und der Fascie die Gelenkkapsel liegt.

Der Unterarm (Vorderarm), Antebrachium, ist abgeplattet von volar nach dorsal. Breit im proximalen Teil, verjüngt er sich distalwärts allmählich. Man unterscheidet an ihm eine Facies volaris, Facies dorsalis, einen Margo radialis, Margo ulnaris. Die Muskeln der Radialseite sind gegen die Gruppe der Flexoren durch eine von der Fossa cubitalis ausgehende Furche, den Sulcus radialis, abgegrenzt. Am distalen Ende der volaren Fläche ist oft der Verlauf einiger Sehnen (insbesondere der Mm. flexor carpi radialis, palmaris longus, flexor carpi ulnaris) zu erkennen. Entsprechende Bewegungen lassen diese und andere Sehnen der Streckseite ebenso wie die dazugehörigen Muskelbäuche deutlich hervortreten. Es würde zu weit führen, auf alle diese Verhältnisse hier einzugehen. An der Hand der Abbildungen in der Muskellehre wird der Studierende in der Lage

sein, sich zu unterrichten. Es sei nur noch erwähnt der schräg über den Margo radialis verlaufende Wulst, welcher die Mm. abductor pollicis longus und extensor pollicis brevis enthält.

Am distalen Ende des Margo ulnaris erzeugt das Capitulum ulnae einen runden Höcker, welcher auf der dorsalen Fläche die Grenze von Unterarm und Hand kennzeichnet, während auf der dorsalen Fläche eine gut ausgeprägte quere Hautfurche die Grenze gegen die Hand darstellt.

Die Hand, Manus, ist an der Handwurzel, Carpus, schmal. Sie verbreitert sich distalwärts rasch, und zwar besonders auf der Daumenseite und wird Mittelhand, Metacarpus, die bis zu den Wurzeln der Finger reicht.

Der Handrücken, Dorsum manus, ist von einer Seite zur anderen gleichmäßig gewölbt. An der distalen Grenze treten bei gebeugten Fingern starke Vorsprünge heraus, die Fingerknöchel. Die Sehnen der Streckmuskeln sind deutlich zu erkennen. Besonders stark springen bei Abduktion des Daumens die Sehnen des Abductor pollicis longus und Extensor pollicis brevis, welche dicht zusammen und näher der Vola manus liegen, sowie die Sehne des mehr dorsalwärts gelegenen Extensor pollicis longus an der Handwurzel vor und fassen zwischen sich eine tiefe Grube, die Fossula radialis.

Die Hohlhand, Vola manus oder Palma, ist konkav; sie besitzt radial und ulnar je eine Hervorragung, den Daumenballen, Thenar und den Kleinfingerballen, Hypothenar. Über die Hautfurchen und die Tastballen siehe Abt. I, Fig. 248.

Die fünf Finger, Digiti I—V, sind verschieden lange und verschieden mächtige zylindrische Gebilde. Sie heißen: Daumen, Pollex (Digitus I), Zeigefinger, Index (Digitus II), Mittelfinger, Digitus medius (Digitus III), Ringfinger, Digitus anularis (Digitus IV), Kleiner Finger, Digitus minimus (Digitus V). Jeder von ihnen besitzt eine Facies dorsalis und eine Facies volaris sowie einen radialen und einen ulnaren Seitenrand.

Die Finger II—V stehen in der Verlängerung des Arms, der Daumen aber weicht erheblich radialwärts ab. Er besitzt nur zwei Glieder, während die anderen Finger deren drei haben. Er ist am kräftigsten gebaut und ist in seinem Mittelhandteil sehr beweglich. Seine Beugefläche steht bei ruhiger Fingerlage senkrecht zur Beugefläche der anderen Finger, kann ihr aber parallel und gegenübergestellt werden.

Die Fingerglieder sind auf der Beugefläche stärker abgerundet als auf der Streckfläche. Die Grundglieder (proximale Glieder) sind stets am längsten, die Nagelglieder die kürzesten. Der Nagel befindet sich auf der dorsalen Fläche, während die volare Fläche des Nagelgliedes den terminalen Tastballen enthält. Der Mittelfinger ist der längste, dann kommt der Ringfinger (selten der Zeigefinger), dann der Zeigefinger, der kleine Finger, der Daumen. Die Grenzen der Fingerglieder sind auf der Streckseite bogenförmige und quere Furchen, auf der volaren Fläche nur quere Furchen. Die Ränder der Finger werden als Margines radiales et ulnares unterschieden.

Unter der Haut der ganzen Extremität, besonders aber am Handrücken und Vorderarm, schimmern die Hautvenen durch und bedingen je nach der Blutfüllung mehr oder weniger starke Stränge. Es sind (vergl. Abt. III, Figg. 321, 322) die Vena cephalica, basilica, mediana cubiti aufzusuchen. An den Hautvenen des

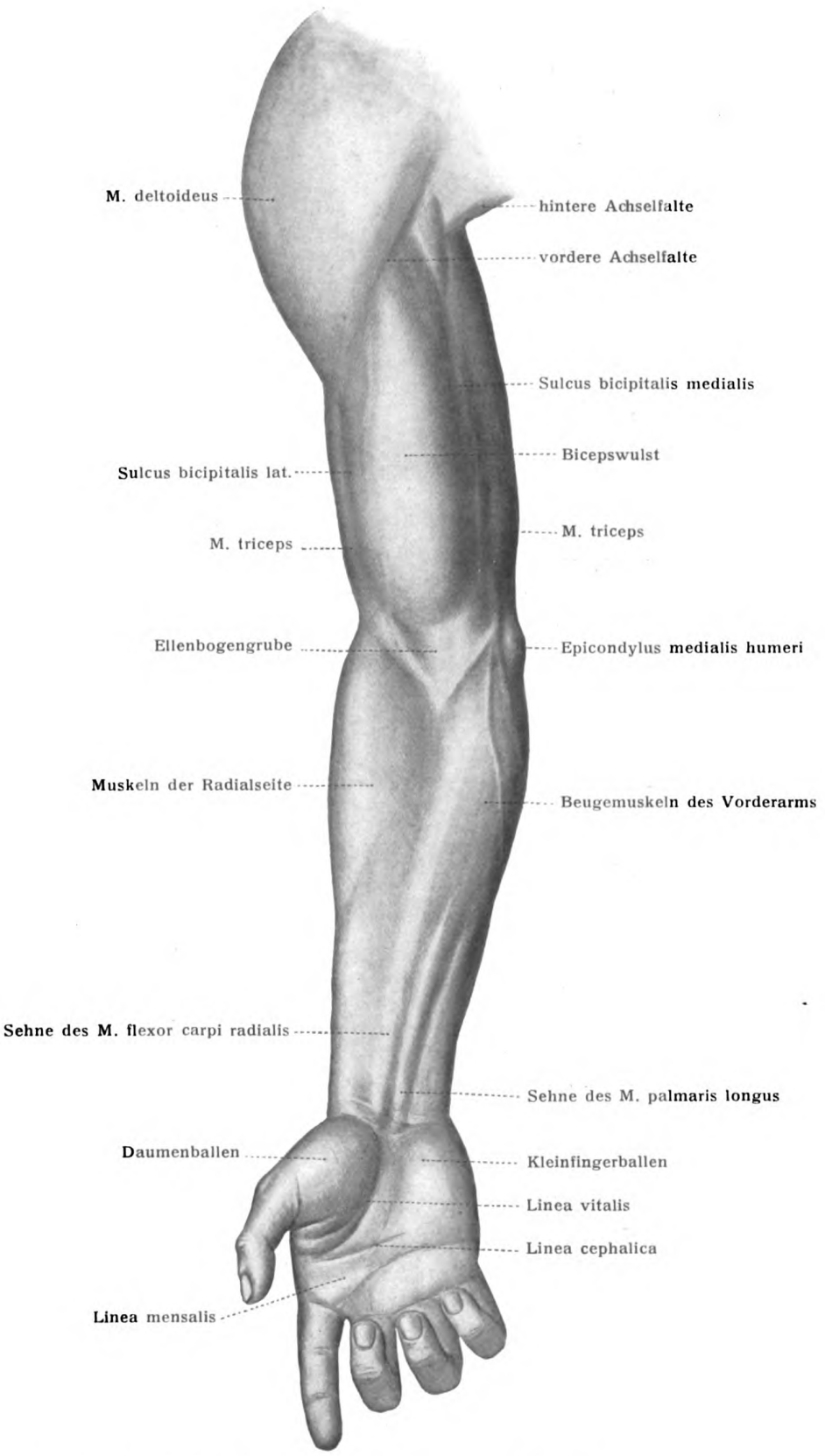

Fig. 511. Oberflächenbild der Beugeseite des rechten Armes.

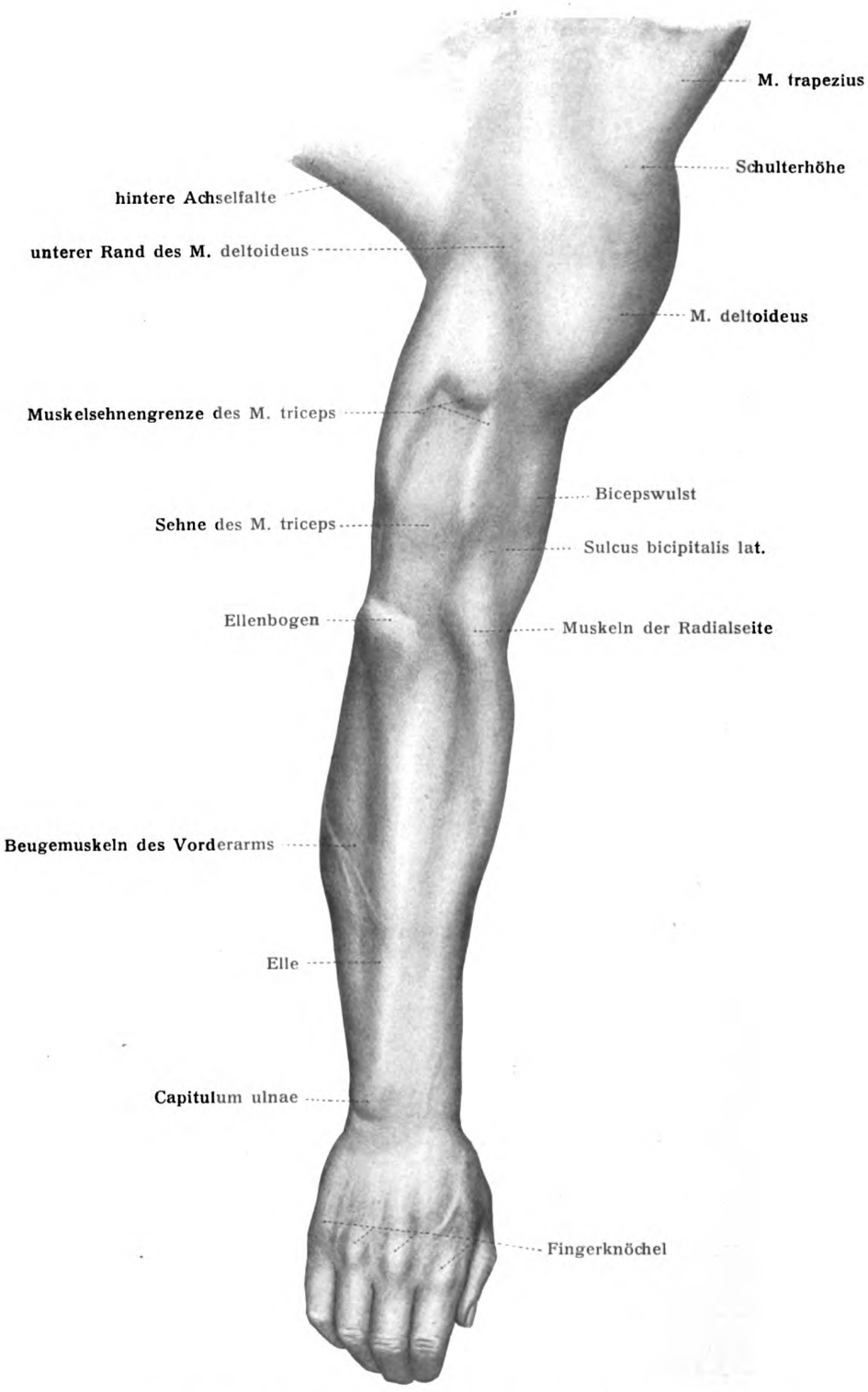

Fig. 512. Oberflächenbild der Streckseite des rechten Armes.

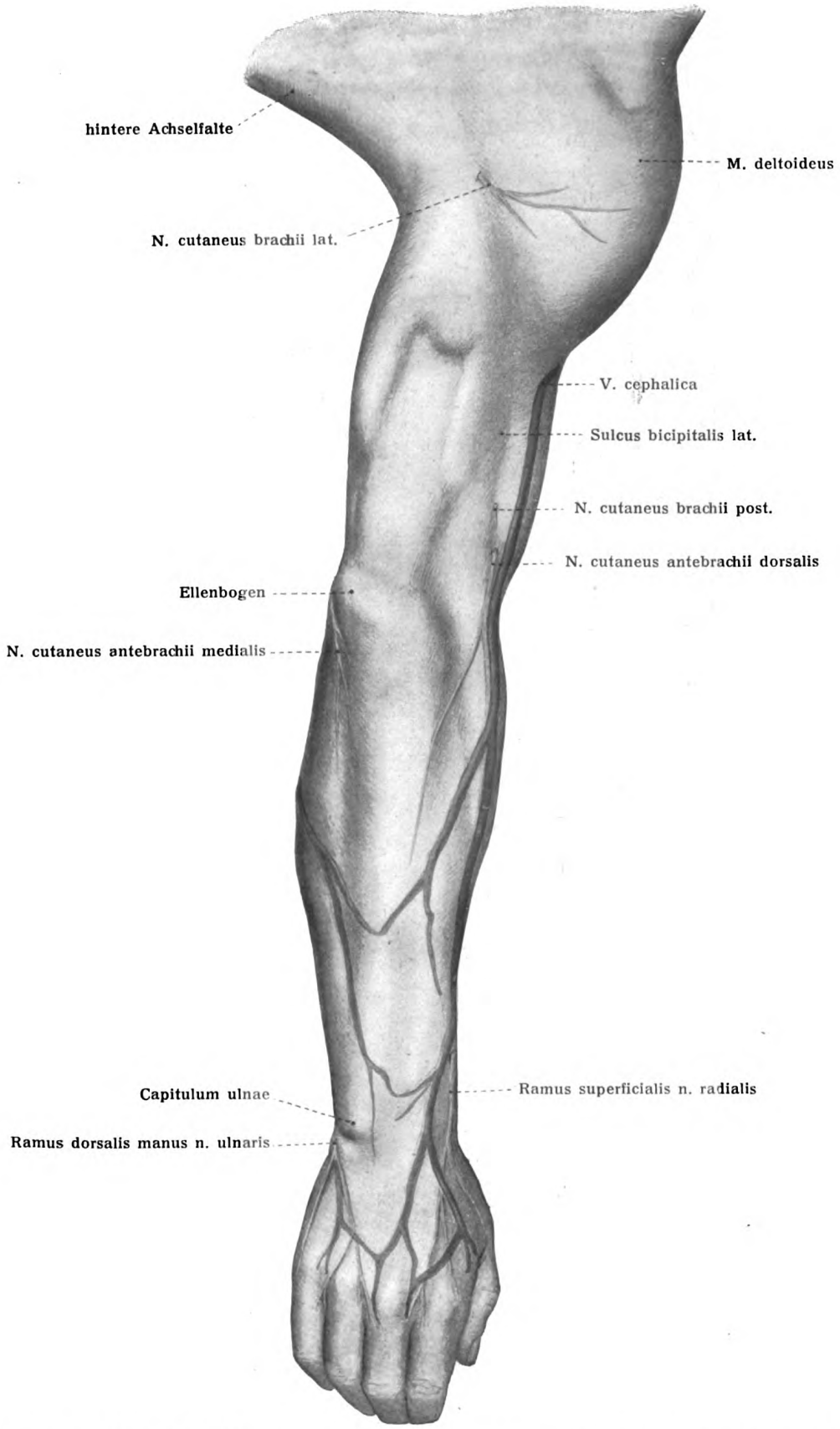

Fig. 513. Projektion der Hautnerven und Hautvenen an der Streckseite des rechten Armes, soweit die Nerven und Venen zwischen Fascie und Haut liegen.

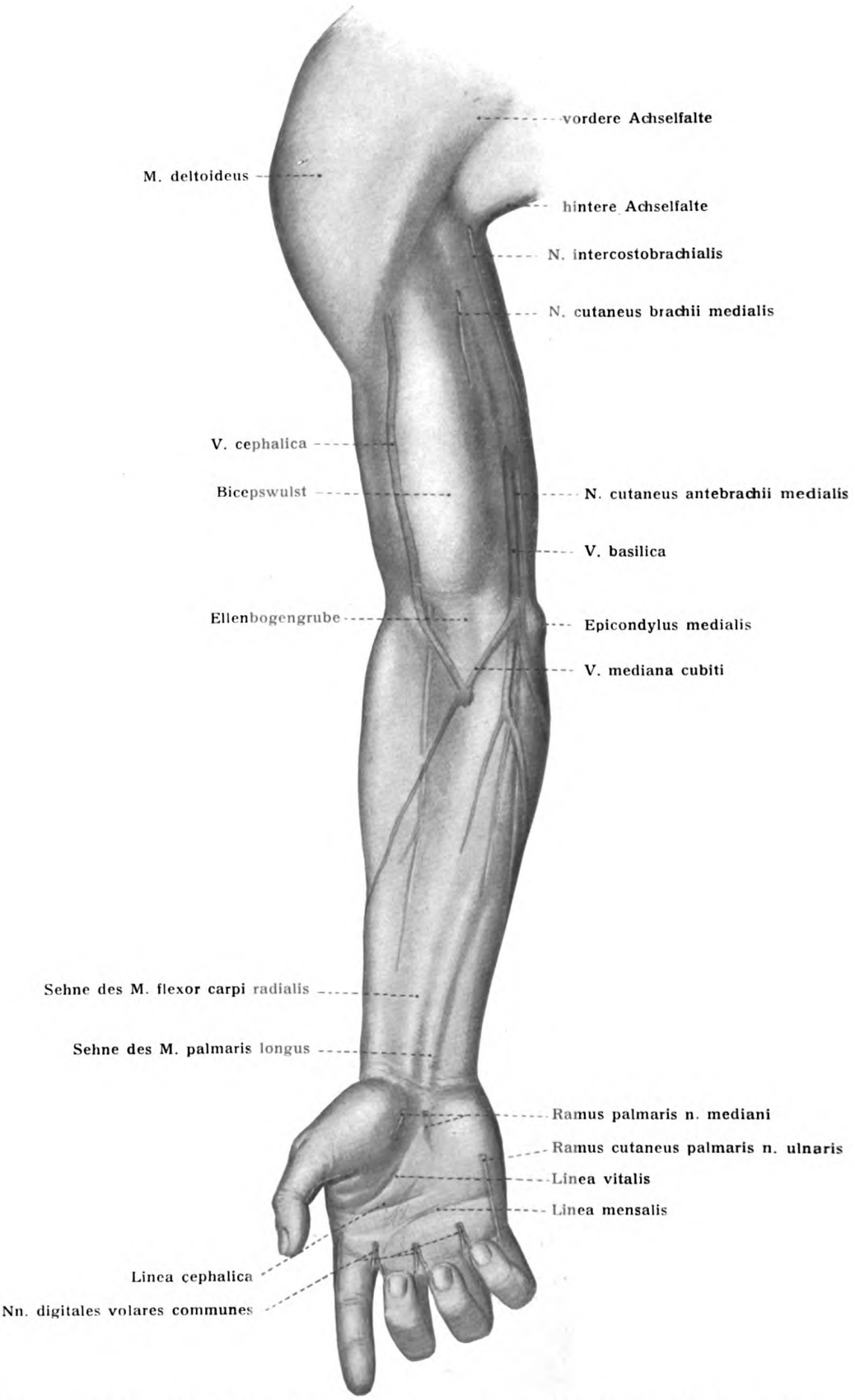

Fig. 514. Projektion der Hautnerven und Hautvenen an der Beugeseite des rechten Armes, soweit die Nerven und Venen zwischen Fascie und Haut liegen.

Vorderarmes können am Lebenden die Stellen der Klappen sehr deutlich erkannt werden, wenn durch Druck der Abfluß des Blutes gehindert wird.

Palpation: Ein großer Teil der Armknochen kann leicht abgetastet werden. Eine Aufzählung aller fühlbarer Knochenpunkte kann wohl unterbleiben, es genüge die wesentlichsten zu nennen. Das Caput humeri wird in der Achselhöhle bei erhobenem Arme gefühlt. Epicondylus lat. et medialis und das Olekranon liegen dicht unter der Haut. Das Capitulum radii ist bei den Umwendebewegungen des Vorderarmes durchzufühlen und wenig proximalwärts die Linie des Ellenbogengelenkes. Das distale verbreiterte Stück des Radius mit den darüber hinziehenden Sehnen und dem Proc. styloideus, das Capitulum ulnae mit seinem Proc. styloideus sind unter der dünnen Schicht darüberbefindlicher Teile unschwer abzutasten. Die Ulna liegt mit dem abgerundeten Seitenrande ihres distalen Drittels unmittelbar unter der Haut. Am Handrücken können fast alle Skeletteile festgestellt werden, an der Hohlhand ist es wegen der dicken Muskeln der Ballen und der straffen Aponeurose nicht möglich, doch ist am ulnaren Ende der volaren Grenzfurche der Hand das Erbsenbein am Ende der Sehne des Flexor carpi ulnaris leicht zu fühlen. Die Gelenkspalten der Metacarpophalangeal-Gelenke liegen distalwärts von den Knöcheln; sie können bei gebeugten Fingern leicht gefühlt werden.

Auch von den Muskeln ist außerordentlich viel durch Abtastung festzustellen. Besondere Bedeutung hat der Verlauf der Strecksehnen am Übergang des Vorderarmes in die Hand. Hier versuche man an der eigenen Hand unter Benutzung der Figg. 105, 114, 115 von Abt. III die einzelnen Sehnen und deren Sehnenscheiden (7 an der Zahl) kennen zu lernen.

Von Nerven und Gefäßen ist in der Achselhöhle und im Sulcus bicipitalis medialis das Bündel der großen Stämme zu fühlen (Abt. III, Fig. 258). Vom N. radialis kann dasjenige Stück, welches durch das Septum intermusculare lat. und den M. brachioradialis durchtritt (Abt. III, Fig. 92) auf dem unterliegenden Knochen hin und her bewegt werden. Dasselbe gilt von demjenigen Teile des N. ulnaris, welcher im Sulcus n. ulnaris liegt. In der Fossa cubitalis können medial von der Bicepssehne die A. brachialis und der N. medianus festgestellt werden. Die A. radialis ist auf der volaren Fläche des distalen Radiusstückes (Pulsstelle) und in der Tiefe der Fossula radialis zu fühlen. An der Pulsstelle liegt sie zwischen den Sehnen des M. flexor carpi radialis und des M. abductor pollicis longus.

Über die Regionen siehe Abt. I, Figg. 234, 235.

Projektion (Figg. 513, 514): Die Hautvenen schimmern mit bläulicher Farbe durch die Haut hindurch. Sie projizieren sich also selber durch ihren Blutgehalt. Wenn sie kein Blut enthalten, sind sie nicht mehr zu erkennen[1]).

Wichtig sind die Austrittsstellen der Hautnerven aus der Fascie[2]): Der N. cutaneus brachii lat. kommt um den hinteren Rand des M. deltoideus ungefähr in der Mitte seiner Länge hervor. Der N. cutaneus antebrachii medialis tritt zusammen mit der V. basilica durch den Hiatus basilicus der Oberarmfascie. Dieser befindet sich im Sulcus bicipitalis medialis an wechselnder Stelle, und zwar von der Mitte des Sulcus an bis zur Grenze des distalen Drittels. Der N. cutaneus antebrachii lat. verläßt die Fascie im Sulcus bicipitalis lat. etwas proximalwärts von der Ellenbeuge lateral von der Bicepssehne. Der N. cutaneus antebrachii dorsalis tritt dicht am Septum intermusculare lat. heraus, etwa an der Grenze des distalen Oberarmdrittels; ein wenig (1—2 cm) proximalwärts von dieser Stelle hat der N. cutaneus brachii post. seinen Austritt. Der Ramus palmaris n. mediani liegt unter der Fascie des Vorderarmes dicht am Stamm des N. medianus, meist zwischen den

[1]) und [2]) Vergl. Abt. III, Figg. 321, 322 oder Abt. V, Figg. 266, 267.

Sehnen des M. flexor carpi radialis und Palmaris longus. Seine Zweige durchbohren den proximalen Teil der Palmaraponeurose dicht an der Sehne des M. palmaris longus im Gebiet des proximalen Teils der Linea vitalis (Abt. II, Fig. 248). Der Ramus superficialis n. radialis kommt am dorsalen Rande der Sehne des M. brachioradialis aus der Fascie heraus, ungefähr an der Grenze des distalen und des mittleren Drittels des Vorderarmes. Der Ramus dorsalis manus n. ulnaris tritt am dorsalen Rand der Sehne des M. flexor carpi ulnaris proximalwärts vom Capitulum ulnae durch die Vorderarmfascie. Die Lage der dorsalen und volaren Fingernerven ist nach den Abbildungen, Figg. 274, 275, Abt. V, leicht zu bestimmen.

Von den unter der Armfascie verlaufenden Gefäßen und Nerven sei folgendes hervorgehoben: Entsprechend dem am Oberflächenbild genannten Wulst der Achselhöhle verlaufen die langen Äste des Plexus brachialis nebst A. und V. brachialis. Von diesen bleiben nur A. und V. brachialis nebst N. medianus und N. cutaneus antebrachii medialis im Sulcus bicipitalis medialis zusammen, die Nn. musculocutaneus, radialis, ulnaris schlagen einen besonderen Weg ein (Abt. V, Fig. 271). Vom N. medianus ist zu merken, daß er zunächst lateral, dann vor und endlich (in der Ellenbeuge) medial von der Arterie und von der Bicepssehne liegt. Der Verlauf der A. radialis entspricht einer Linie, welche von der Mitte der Ellenbeuge zum distalen Ende des Radius gezogen wird (Abt. III, Fig. 264), sie folgt dem M. brachioradialis und hat den R. superficialis n. radialis an ihrer radialen Seite (Abt. V, Fig. 272). Die A. ulnaris folgt dem M. flexor carpi ulnaris (Abt. III, Fig. 264). Sie hat den N. ulnaris an ihrer ulnaren Seite (Abt. V, Fig. 272) und verläuft durch den Canalis carpeus ulnaris an der Handwurzel. Dieser Kanal liegt an der radialen Seite des Os pisiforme zwischen dem Lig. carpi volare und dem Lig. carpi transversum. Der Verlauf des Arcus volaris superficialis entspricht einer Linie, welche parallel zu der proximalen Hautfurche (Linea cephalica Abt. I, Fig. 248) der Hohlhand 1 cm proximalwärts gezogen wird.

7. Untere Extremität, Extremitas inferior. Figg. 515—518.

Die untere Extremität bedeckt mit ihrem proximalen Teile die vordere, seitliche und hintere Oberfläche des Beckens. Ihre obere Grenze ist medial der Sulcus genitofemoralis, ventral (vorn) der Sulcus inguinalis, lateral der Sulcus coxae. Die mediale Grenze ist die Crena ani, das ist die tiefe, zwischen den beiden Hinterbacken befindliche Furche, an deren unterem Ende der After mündet.

Inspektion: Hüfte, Coxa, wird der seitliche, unterhalb der Crista iliaca befindliche Teil genannt. Vordere und hintere Grenzen der Hüfte sind nicht genau anzugeben. Ihr distales Ende findet sie in dem Rollhügelwulst. Dorsalwärts geht die Hüfte über in eine halbkugelige Hervorragung, die Hinterbacke. Linke und rechte Hinterbacke zusammen bilden das Gesäß, Nates (Clunes). Die leicht gebogene, quer verlaufende, meist tiefe Gesäßfurche, Sulcus glutaeus, trennt die Hinterbacke von der hinteren Fläche des Oberschenkels; sie fällt nicht mit dem distalen Rande des M. glutaeus maximus zusammen.

Der Oberschenkel, Femur, hat im allgemeinen rundlichen Querschnitt. Er ist im proximalen Teile am stärksten, verjüngt sich distalwärts und wird am Knie wieder etwas stärker.

Man unterscheidet vier Flächen, Facies ant., post., medialis, lat. Die vordere Fläche beginnt an der Leistenfurche, die seitliche am Rollhügelwulst, die hintere an der Gesäßfurche, die mediale an der Genitofemoralfurche.

Unterhalb (distal) der Leistenfurche liegt eine dreiseitige Vertiefung, die Leistengrube, Fossa subinguinalis. Die starken Muskelmassen des Oberschenkels bedingen eine Anzahl verschieden gestalteter Wülste und Furchen an der Oberfläche (vergl. Abt. III, Figg. 117, 127).

Der distale Teil der vorderen Fläche endet mit einer Hervorwölbung, dem Knie, Genu, bedingt durch die Kniescheibe, Patella. Auf der Hinterfläche befindet sich die Kniekehle, Poples, seitlich durch Längswülste begrenzt, welche

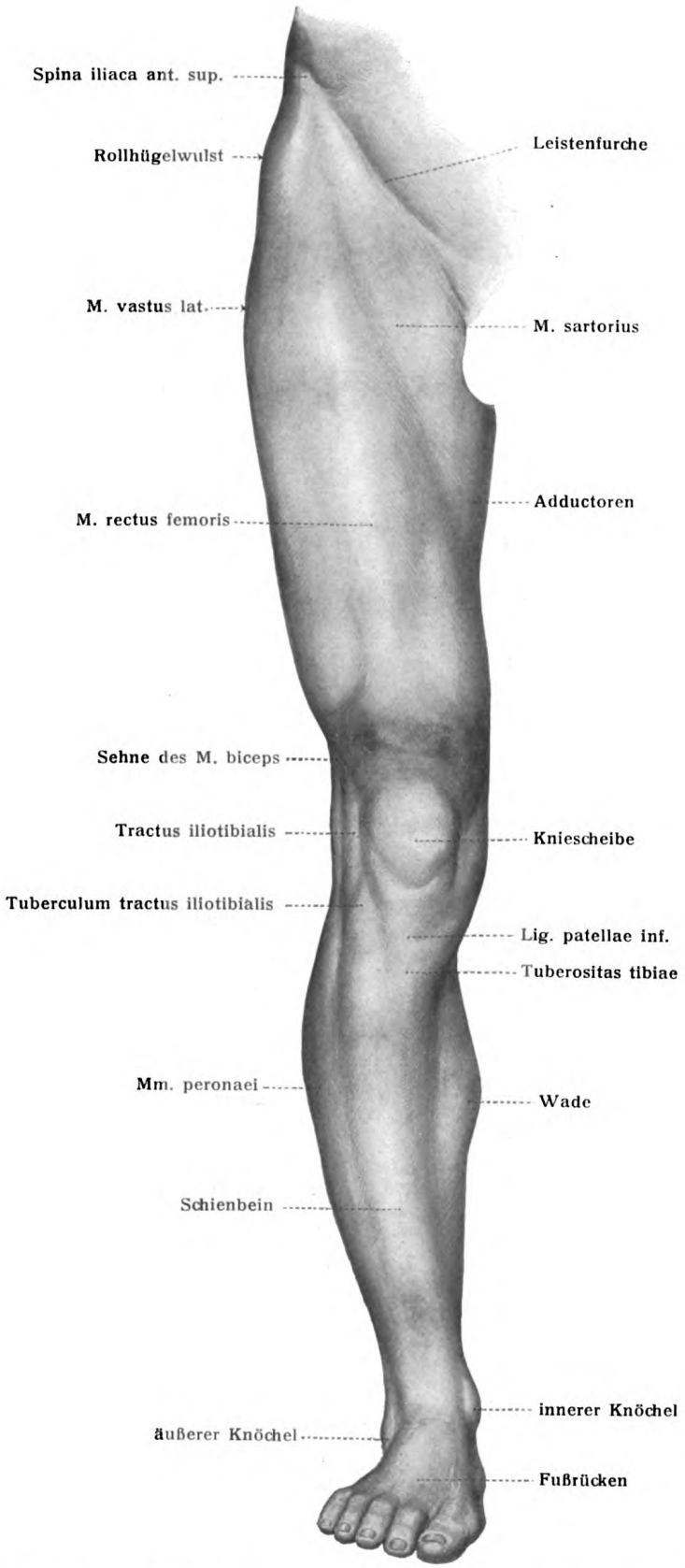

Fig. 515. Oberflächenbild der Streckseite des rechten Beines.

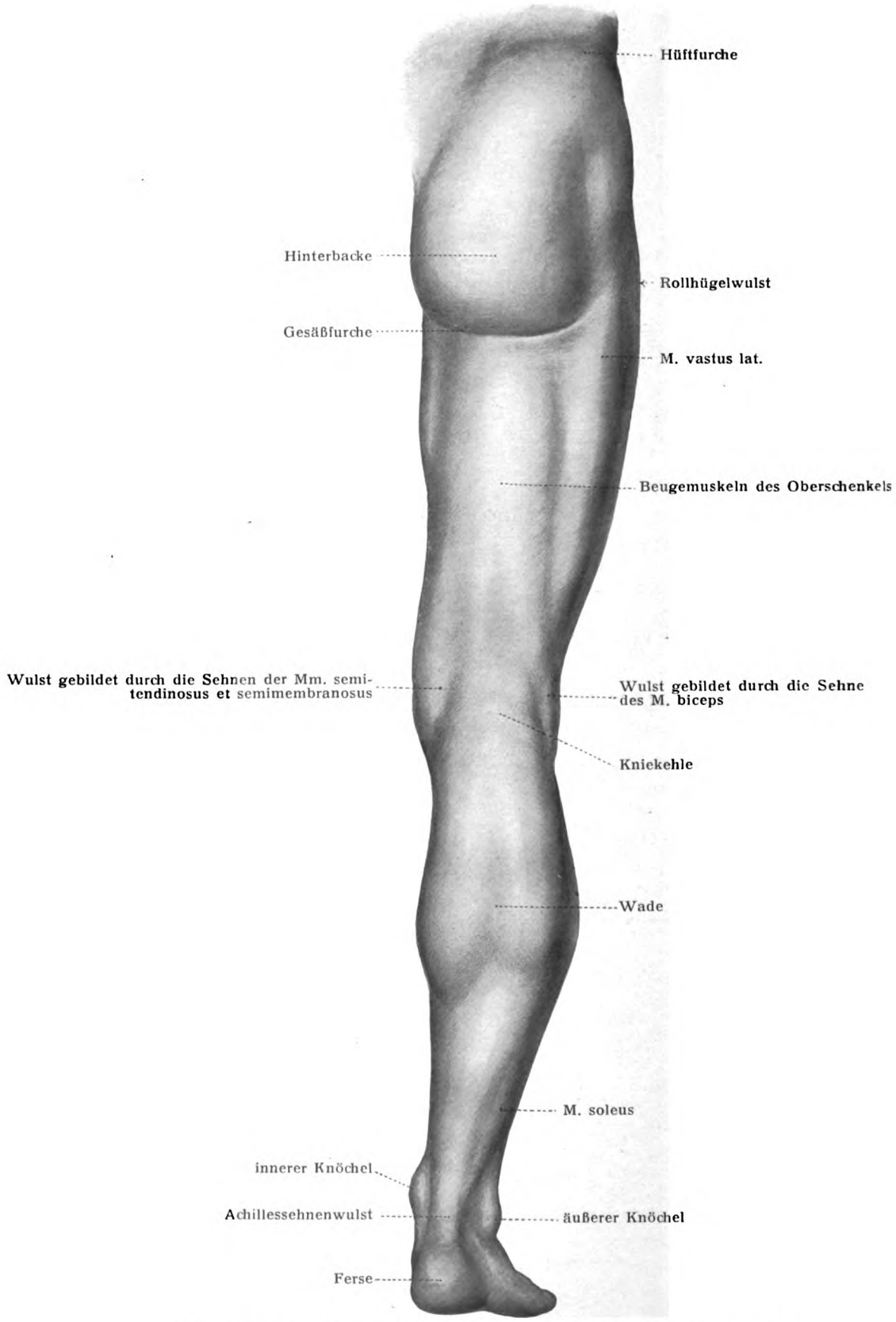

Fig. 516. Oberflächenbild der Beugeseite des rechten Beines.

Muskeln und Sehnen enthalten. Der mittlere Teil der Kniekehle springt bei gestrecktem Bein wulstartig vor.

Der Unterschenkel, Crus, ist vorn, Facies ant., kantig, hinten, Facies post., abgerundet. Er beginnt als mächtige, dreiseitige Pyramide, nimmt distalwärts zunächst an Umfang zu und verjüngt sich dann stark bis zum Fuß.

Die Vorderfläche zeigt distalwärts vom Knie einen kurzen Längswulst, welcher das Lig. patellae enthält und an einem durch die Tuberositas tibiae bedingten Höcker endigt. Links und rechts von diesem Wulst entstehen bei gebeugtem Bein Vertiefungen, an deren Stelle bei Streckung rundliche Wülste treten, welche den vorgepreßten Fettmassen der Plicae alares entsprechen. Seitlich erzeugt das Köpfchen des Wadenbeins einen Vorsprung.

Auf der Hinterfläche erhebt sich die Wade, Sura, deren größter Umfang am distalen Ende des proximalen Drittels liegt. In ihrer Fortsetzung läuft bis zur Ferse herunter der Achillessehnenwulst. Links und rechts von diesem liegen vertiefte Stellen, welche ebenfalls bis zur Ferse reichen.

Am distalen Ende des Unterschenkels springen an der medialen und an der lateralen Seite der innere Knöchel, Malleolus medialis, und der äußere Knöchel, Malleolus lat., vor. Ersterer ist mächtiger, letzterer reicht weiter distalwärts.

Der Fuß, Pes, verläuft bei aufrechter Körperstellung mit seiner Längsaxe nahezu rechtwinkelig zur Richtung des Unterschenkels. Die Gewölbebildung, und zwar sowohl von vorn nach hinten als auch von einer Seite zur anderen, ist an ihm viel stärker ausgeprägt als an der Hand.

Der Fußrücken, Dorsum pedis, hat seine höchste Wölbung näher dem medialen Fußrand; der hintere Teil, Fußwurzel, Tarsus, ist stärker konvex als der Mittelfuß, Metatarsus. Die Sehnen der Streckmuskeln sind deutlich zu erkennen.

Den hinteren Stützpunkt des Fußgewölbes bildet die Ferse, Calx, welche ein wenig weiter nach hinten hervorragt als der Achillessehnenwulst. Die Innenkante, Margo pedis medialis, der unteren Fußfläche ist bogenförmig vom Boden abgehoben. Sie erreicht ihn erst wieder am distalen Ende des Metatarsale I. Die Außenkante, Margo pedis lat., aber erhebt sich kaum merkbar vom Boden. Die Fußsohle, Planta, ist im proximalen Teile schmaler als im distalen. Die größte Breite wird erreicht am distalen Ende des Mittelfußes mit dem Fußballen, welcher aus fünf kleineren Ballen besteht. Die Ballenabteilung der großen Zehe ist am stärksten.

Die fünf Zehen, Digiti pedis, sind kürzer und mit Ausnahme der großen Zehe schwächer als die Finger. Die große Zehe, Hallux, (Digitus I) ist über doppelt so breit als die anderen. Ihre Beugefläche liegt in einer Ebene mit der Beugefläche der anderen Zehen. Die übrigen Zehen werden allmählich nach der fünften hin kürzer, nur die zweite ragt ein wenig über die erste hinaus. Das Mittelglied ist das kürzeste der drei Glieder. Die Endglieder der zweiten bis fünften Zehe sind gegen den Boden gewendet und berühren ihn mit den Spitzen. Jede Zehe hat eine Facies dorsalis, Facies plantaris, einen Margo medialis, Margo lateralis.

Durch die Haut des ganzen Beins schimmern größere und kleinere Hautvenen durch; besonders sind es die Vv. saphenae magna und parva, deren (krank-

hafte) Erweiterungen im Volke als Krampfadern bekannt sind. Die Haut des Fußrückens ist häufig so zart, daß beim Lebenden außer den Venen auch das Muskelfleisch des M. extensor digitorum brevis durchschimmert.

Palpation: An der Hüfte, dem Gesäß und dem größten Teile des Oberschenkels verhindern das subkutane Gewebe und die Muskulatur jedes Abtasten der tiefer befindlichen Knochen, abgesehen von der oberflächlichen Crista iliaca, dem Trochanter major und dem Tuber ischiadicum, Tuberculum pubicum und Symphyse sowie dem Arcus pubis. Letzterer ist beim Weibe deutlich von der Scheide aus zu fühlen. In der Leistengegend sind das Lig. inguinale, die Lymphoglandulae inguinales und der Samenstrang festzustellen. Der Puls der A. femoralis wird dicht unterhalb der Mitte des Lig. inguinale gefühlt. Erst am Knie treten Knochenteile in größerer Ausdehnung nahe an die Oberfläche. Hier kann die Patella ringsherum abgetastet, und (bei leicht gebeugtem Knie) nach oben und unten, nach links und rechts bewegt werden. Das Lig. patellae inf., die Tuberositas tibiae, das Tuberculum tractus iliotibialis und das Capitulum fibulae sind deutlich zu fühlen. In dem lateralen Wulst neben der Kniekehle wird die Sehne des M. biceps, in dem medialen werden die Sehnen der Mm. semitendinosus et semimembranosus festgestellt. Letztere fühlt man als breiteren, rundlichen Strang vor der Sehne des Semitendinosus.

Am Unterschenkel liegen die Crista ant. und die Facies medialis der Tibia dicht unter der Haut. Die Strecksehnen am distalen Ende und die Sehnen der Mm. peronaei und die Achillessehne bereiten der Abtastung keine Schwierigkeit.

Am medialen Fußrand sind die Tuberositas ossis navicularis sowie die Basis der Grundphalanx der großen Zehe, am lateralen Fußrand ist die Tuberositas ossis metatarsalis quinti aufzusuchen, welche von großer Bedeutung ist für die Bestimmung des Lisfrancschen und des Chopartschen Gelenkes (vergl. Abt II, Fig. 425). Die Strecksehnen am Fußrücken sind durch die dünne Haut leicht festzustellen. An der Fußsohle verhindern die derbe Haut, das dicke Fettpolster und die straffe Aponeurosis plantaris das Durchfühlen tiefer gelegener Teile.

Über die Regionen siehe Abt. I, Figg. 234, 235; außerdem sei das Scarpasche Dreieck, Trigonum femorale, erwähnt, welches vom Lig. inguinale, dem M. sartorius und dem M. adductor longus begrenzt wird, sowie das Trigonum iliopectineum, welches von den Mm. iliopsoas und pectineus begrenzt wird. Über die Sehnenscheiden des Fußes vergl. Abt. III, Fig. 165—167.

Projektion: Die Hautvenen projizieren sich durch ihren Blutgehalt selber mit bläulicher Farbe auf die Oberfläche.

Die Austrittsstellen der wichtigsten Hautnerven aus der Fascie liegen an folgenden Stellen: Die Nn. clunium supp. kommen aus der Aponeurosis lumbodorsalis hervor, und zwar etwas oberhalb (kranialwärts) und vor (ventralwärts) der Spina iliaca post. sup. Die Nn. clunium inff., welche sich um den unteren Rand des M. glutaeus maximus herumschlingen, treten aus der Fascie heraus in der Mitte der hinteren Fläche des Oberschenkels ungefähr 1 cm distal von der Gesäßfurche. Der N. cutaneus femoris post. verläuft unter der Fascia lata entsprechend einer Linie, welche die Mitte des unteren Randes vom M. glutaeus maximus mit der Mitte einer zwischen beiden Condyli femoris gezogenen Linie verbindet. Denselben Verlauf hat der tiefer gelegene N. ischiadicus, dessen zwischen Tuber ischiadicum und Trochanter major befindlicher Teil näher dem Tuber ischiadicum liegt (Abt. III, Fig. 119), und der etwas weiter distalwärts leicht aufgefunden werden kann, in dem Winkel, welchen der M. biceps und der untere Rand des M. glutaeus max. miteinander bilden (Bicepswinkel, Waldeyer). Die Austrittsstellen der Nn. cutanei femoris antt. et lat. wechseln so sehr, daß bestimmte Angaben nicht gemacht werden können. Der N. saphenus

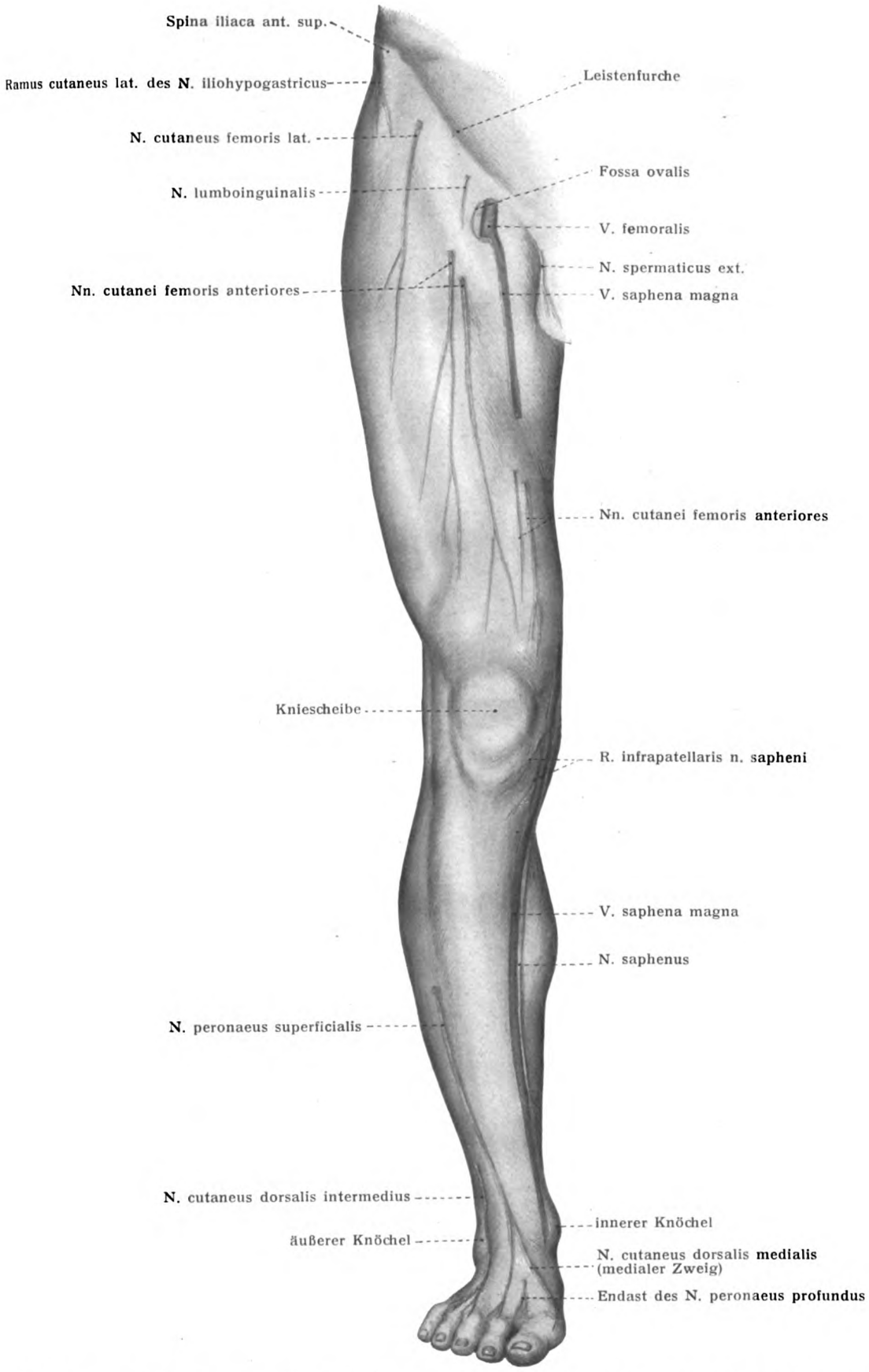

Fig. 517. Projektion der Hautnerven und der V. saphena magna an der Streckseite der rechten unteren Extremität, soweit sie zwischen Fascie und Haut liegen.

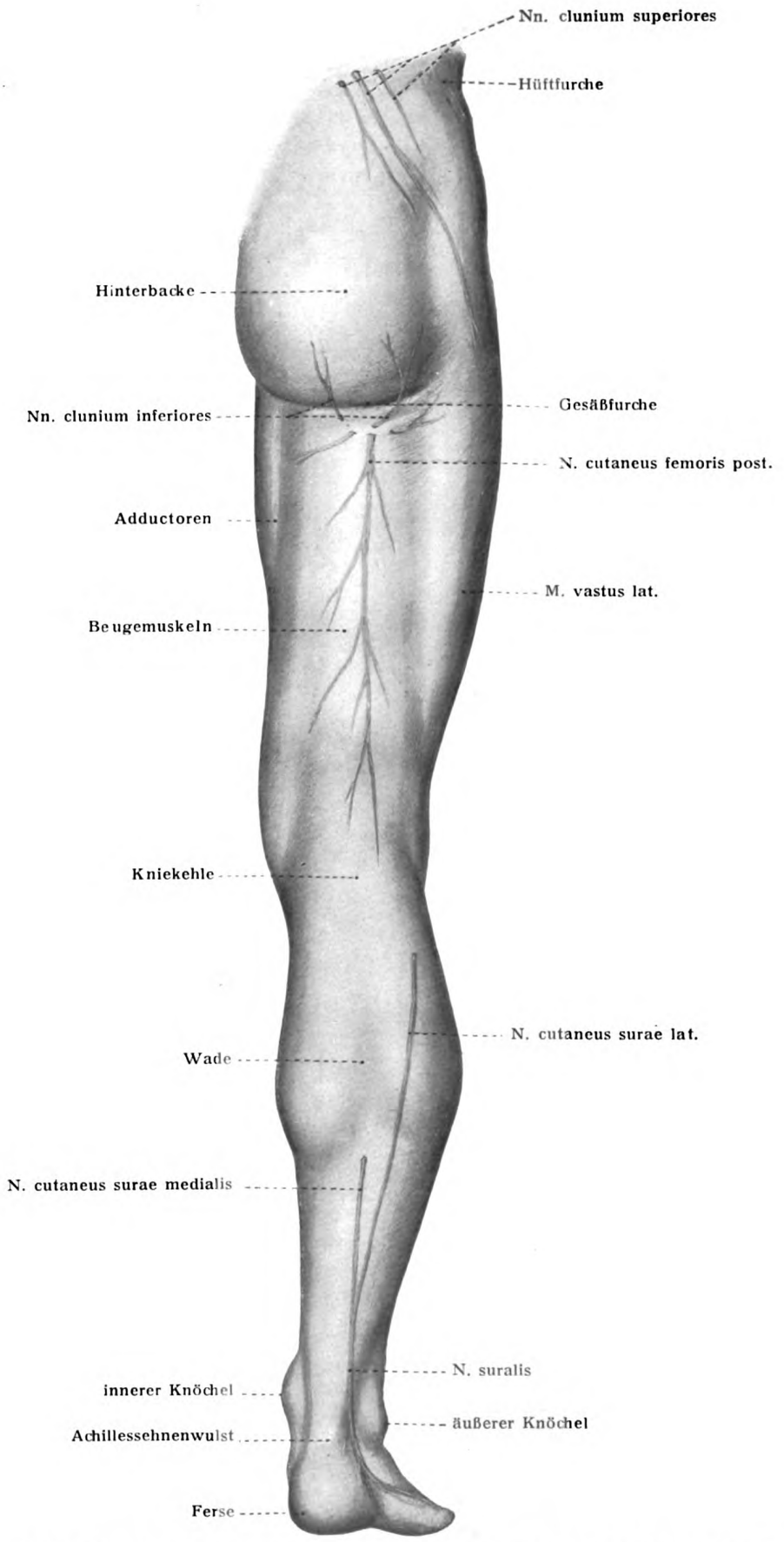

Fig. 518. Projektion der Hautnerven an der Beugeseite der rechten unteren Extremität, soweit sie zwischen Fascie und Haut liegen. Der Stamm der N. cutaneus femoris post. aber liegt unter der Fascie.

tritt in der Höhe der Tuberositas tibiae in der Nähe der V. saphena magna durch die Fascie und läuft zusammen mit dieser Vene distalwärts. Der N. peronaeus superficialis besitzt eine oder zwei Austrittsstellen an der oberen Grenze des distalen Drittels, oder auch noch weiter proximalwärts des Unterschenkels zwischen M. extensor digitorum longus und M. peronaeus longus. Der N. cutaneus surae medialis zieht zwischen den beiden Gastrocnemiusköpfen distalwärts und verläßt die Fascie ungefähr in der Mitte des Unterschenkels (Abt. V, Fig. 298). Der N. cutaneus surae lat. durchbricht auf dem lateralen Kopf des Gastrocnemius die Fascie.

Der Verlauf der A. femoralis entspricht einer Linie, welche die Mitte des Lig. inguinale mit dem hinteren Umfang des Condylus medialis femoris verbindet. Dieselbe Linie gilt auch für den N. femoralis und den N. saphenus (Abt. V, Fig. 291).

Die A. poplitea entspricht der Mittellinie der Fossa poplitea. Lateral von dieser Linie und am nächsten der Fascia lata befindet sich der N. tibialis, etwas tiefer und mehr medial die V. poplitea, am tiefsten und am meisten medial die A. poplitea (Abt. V, Fig. 293).

Die A. tibialis ant. folgt einer Linie, welche die Halbierungspunkte einer proximalen und distalen Querlinie verbindet. Die proximale Querlinie verläuft zwischen dem Capitulum fibulae und der Tuberositas tibiae, die distale verbindet die beiden Malleolen. Die von dem Halbierungspunkt der letzteren Linie zum ersten Intermetatarsalraum gezogene Linie gibt den Verlauf der A. dorsalis pedis an.

Die A. tibialis post. entspricht einer Linie, welche in der Mitte der Fossa poplitea beginnt und am Halbierungspunkt einer den medialen Knöchel mit dem Tuber calcanei verbindenden Linie endigt.

Register.

A.

Abdomen 599.
Abhang des Oberwurms 70.
Abtastung 586.
Accessorius spinalis, vagi 133, 295.
Acervulus 93.
Achillessehnenwulst 617.
Achselfalte, hintere, vordere 595, 607.
Achselgrube 595, 607.
Acromion 607.
Adamsapfel 590.
Adenohypophyse 85, 176.
Adergeflechte, Entwicklung 156.
— -falte 156.
— mittlere 142.
— -zotten 144.
Aderhaut d. Auges 446.
Aderhautausbreitungen 141.
Aditus ad antrum mastoideum 533.
— ad aquaeductum cerebri 93.
Aequator d. Auges 437.
— lentis 476.
Agger perpendicularis 516.
Akustikusschleife 77.
Ala cinerea 65.
— lobuli centralis 69, 70.
Amboß 535.
— -band, hinteres 537.
— — oberes 537.
— -falte 538.
— -Steigbügelgelenk 536.
Ammonskommissur 123.
Ampulla (ae) ductus lacrimalis 498.
— membranaceae 551.
— membranacea lat., post., sup. 551.
— ossea 545.
— — sup. 545.
— — lat, post. 546.
Anastomose 15.
Anastomosen d. Nerven 15.
Anatomie, topographische 586.
Angulus oculi lat., medialis 490.
Angustiae d. Tränenkanälchens 498.
Ansa (ae) atlantis 313.
— centripetalis, centrifugalis 300.
— cervicales 313.
— hypoglossi 298, 317.
— lenticularis 130, 175.
— lumbales 346.
— meningeae 311.
— sacralis 391.
— subclavia (Vieussenii) 390.
Anthelix 514.
Antimerotropismus 475.
Antitragus 514.
Antlitznerv, Ursprung 210.
Antrum mastoideum 533, 535.
Anulus conjunctivae 443.
— fibrocartilagineus d. Trommelfelles 525, 526.
— tendineus communis (Zinni) 501.
Aorta ascendens, Skeletotopie 599.
Apertura int. aquaeductus vestibuli 544.
— lat. ventriculi quarti 140, 143.
— medialis ventriculi quarti (Foramen Magendii) 140, 143.
— tympanica canaliculi chordae 533.
Apex auriculae (Darwini) 514.
— columnae post. 28.
Apparatus lacrimalis 496.
Aquaeductus cerebri 78, 82.
— vestibuli 560.
Arachnoidalscheiden d. Nervenwurzeln 140.
Arachnoidea encephali 136.
— spinalis 21, 25.
Arbor vitae 73.
Arcus aortae, Skeletotopie 599.
Arcus hypoglossi 296.
— spiralis 568.
Area (ae) acustica 65.
— cochleae 542.
— d. Endhirnrinde 161.
— n. facialis 542.
— parolfactoria (Brocae) 107.
— striata 162, 164.
— vestibularis inf. 543.
— — sup. 543.
Arlt, Sinus sacci lacrimalis inf. 499.
Armgeflecht 318.
Arnold, Ganglion cardiacum medium 393.
— Ganglion splanchnicum 397.
— Substantia reticularis alba 110.
Arteria (ae) centralis retinae 258, 459, 483.
— cerebri ant., media, post. 147, 148.
— chorioidea 146.
— ciliares antt. 485.
— — postt. breves 485.
— — — longae 485.
— comes nervorum 380.
— corticales 147.
— frontales 147.
— hyaloidea 484.
— manubrialis ext., int. 528.
— medianae 146.
— medullares 147.
— nucleorum 146.
— nutricia nervorum 380.
— papillaris inf., sup. 483.
— parietales 148.
— radiculares 146.
— recurrentes (im Auge) 486.
— spinales antt., postt. 26.
— thalamicae 146, 147.
Arteriola (ae) macularis inf., sup. 484.
— nasalis retinae inf., sup. 483.

Arteriola(ae) retinae medialis 484.
— temporalis retinae inf., sup. 483.
Articulatio (ones) incudomalleolaris 536.
— incudostapedia 536.
— ossiculorum auditus 536.
Assoziations-bahnen 9.
— -fasern d. Endhirnrinde 169.
— -neuronen 10.
— -systeme 256.
— — d. weißen Substanz d. Endhirns 121.
— -zentren 216, 220.
Astrocyten 34.
Atticus 541.
Auerbachscher Plexus 401.
Augapfel 436.
— Bestandteile 436.
— -binde 506.
— Durchmesser, Form 436, 437.
— Gefäße 483.
— Gewicht 437.
— Lage 509.
— Lymphbahnen 486.
— Muskeln 500.
— Volum 437.
Auge 436.
— Aequator, Meridiani 437.
— Bestandteile 436.
— Einteilung 436.
— Gefäßhaut 446.
— Hilfsapparate 489.
— Lymphbahnen 486.
— Schutzapparate 489.
Augen-Abstand 437.
— -axe, äußere, innere, optische 437.
— -becher 584.
— -blase 151.
— -blasenstiel 151, 583.
— -blase primäre 583.
— — primitive 435.
— — sekundäre 584.
Augenbrauen 490.
Augenfasersystem 244.
Augenhaut, fibröse 438.
Augenhöhle, Fettkörper 506.
Augenkammer, hintere 476.
— hintere, vordere 453.
— vordere 486.
Augenleuchten 448.
Augenlid, drittes 490.
Augenlider 489.
— Entwicklung 584.
— Gefäße, Nerven 495.
Augenlider, Muskeln 492, 502.
Augenmuskeln 500.
Augenmuskelkegel 501.
Augenmuskelnerv gemeinschaftlicher, Ursprung 207.
— lateraler, Ursprung 210.
— oberer, Ursprung 209.
Augenpol, hinterer, vorderer, 437.
Augenspalte, fetale 584.
Augen, vergl. Anat. 435.
Augenwimpern 491.
Augenwinkel, lateraler, medialer 490.
Augen, zusammengesetzte 435.
Auricula 513.
Auris externa 513.
— interna 542.
— media 529.
Ausgüsse des Gehörlabyrinthes 549.
Außenglied d. Stäbchen, d. Zapfen 471, 472.
Außenpfeiler d. Cortischen Organs 567.
Axenband d. Hammers 537.
Axis lentis 476.
— oculi ext., int., optica 437.

B.

Bänder d. Gehörknöchelchen 537.
— d. Ohrmuschel 519.
Bahnen im Nervensystem 9.
— cerebellare 225.
— kurze, lange d. Rückenmarkes 48.
— motorische, sensible 9.
Baillargerscher Streifen 158.
Balken 124.
— -fasern 169.
— Fehlen d. 128.
— -knie 124.
— -schnabel 124.
— -stamm 124.
— -strahlung 124; 127.
— -wulst 127.
Barbula tragi 516.
Basalfortsätze d. Pyramidenzellen 159.
Basis cochleae 546.
— encephali 53.
— modioli 547.
— pedunculi 78.
— stapedis 536.
Bauch 599.
— -eingeweide, Topographie 602.
Bechterewscher Kern 194.
Bechterew, Tractus spino-olivaris 52.
— — thalamoolivaris 189.
Beckengeflechte 403.
Becken, Oberflächenanatomie 605
Befestigung der Bogengänge, des Sacculus, des Utriculus 559.
Beinerv, Ursprung 213.
Beingeflecht 345.
Belegschicht, tympanale 565, 566.
Berg d. Oberwurms 70.
Bindearme 73, 77.
Bindegewebsstrang, zentraler d. Sehnerven 459.
Bindehaut 489.
— -gewölbe, oberes, unteres 490.
Bipolarzellen d. Netzhaut 470.
Blasenauge 435.
— invertiertes 435.
Blumenkörbchen, Bochdalek-sches 143.
Bochdaleksches Blumenkörbchen 143.
Bodenkommissur, graue 85.
Boden d. Paukenhöhle 533.
— -zelle d. Cortischen Organs 567.
Bogengänge, Bedeutung 511.
— feinerer Bau 555.
— hinterer, lateraler, oberer 545, 546.
— knöcherne 545.
— Papillen 559.
— Zotten 559.
Bogenwindungen 111.
Bowmansche Haut 438.
— Stützfasern 441.
Brachium (a) conjunctiva (cerebelli) 73, 77.
— conjunctivum 73, 203.
— pontis 66, 73.
— quadrigeminum inf. 81.
— — sup. 81.
Broca, Area parolfactoria 107.
Brocasches Bündel 122.
— sche Stelle 219.
Brücke 66.
Brücke(en) -arme 73.
— -bahn, frontale u. temporale 130.
— feinerer Bau 181.
— -faserbündel, quere 199.
— -krümmung 153.
Brückescher Muskel 452.

Brücke, Skeletotopie 66.
Brunnsche Membran 424.
— Riechhärchen 423.
Brust, Oberflächenanatomie 595.
Brustnerven 305.
— Rr anteriores 341.
— Rr. posteriores 309.
Bündel, Brocasches 122.
— Gowerssches 30, 42, 52, 225.
— Lissauersches 30.
— Meynertsches 90.
— Monakows 49, 178, 247.
— radiäre d. Großhirnrinde 157.
— Vicq d'Azyrsches 90, 123.
Bulbus cornus post. 119.
— oculi, Bestandteile 436.
— — Bewegungsapparat 500.
— — Durchmesser, Form 436.
— olfactorius 98.
— — feinerer Bau 165.
Burdachscher Strang 21, 30, 51.

C.

Caecum cupulare 552.
— vestibulare 552.
Cajalsche Zellen d. Großhirnrinde 159.
Calamus scriptorius 65.
Calcar avis 106, 119.
Calcarinatypus 162, 164.
Calx 617.
Calyculi gustatorii 429.
Calyculus ophthalmicus 435.
Camera oculi ant. 486.
— — post. 476.
Canaliculus cochleae 549.
— — feinerer Bau 560, 575.
Canalis (es) carpeus ulnaris 330.
— centralis 28, 33.
— hyaloideus 482.
— longitudinales modioli 549.
— neurentericus 149.
— Schlemmi 445.
— semicirculares ossei 545
— — lat., post., sup. 545, 546.
— spiralis 337.
— — cochleae 547.
— — modioli 549.
Capitulum mallei 535.
— stapedis 536.
Capsula int. 129.
— lentis 476.
— nuclei dentati 74, 181.
Caput columnae post. 28.
— nuclei caudati 117, 120.
Cartilago auriculae 513, 516.
— tubae auditivae 529.
Caruncula lacrimalis 490, 495.
Cauda equina 19.
— helicis 514, 516.
— nuclei caudati 117, 120.
Cavum conchae 514.
— epidurale 21.
— psalterii 123.
— semilunare 257.
— septi pellucidi 97, 108.
— subarachnoidale 25.
— subdurale 22.
— tympani 533.
Cellulae axiramificatae 42.
— funiculares 40.
— limitantes 42.
— mastoideae 534.
— pneumaticae tubariae 529.
— postrolandicae 42.
— radiculares 37.
— — antt. 37.
— — postt. 38.
— rolandicae 42.
— tympanicae 533.
Centre median (Luys) 89.
Centrum medullare nuclei dentati 74.
— semiovale 121.
Cerebellum 66.
— Gewicht, Lage 66.
Cerebrum 54,
— abdominale 398.
Cerumen 522.
Cervikalknoten 405.
Cervikalsegment I, Bau 181.
Cervix columnae post. 28.
Chiasma opticum 85.
— — Faserverlauf 475.
Chorda (ae) oesophageae 294.
— tympani 276, 281.
Chorioidalspalte 584.
Chorioidea 446.
— Grenzschicht 448.
— Nerven 448.
— Schichten 446.
Cilia 491.
Ciliargefäßsystem 484.
Ciliarkörper 448.
Cingulum 122.
Circulus arteriosus iridis major 485.
— vasculosus n. optici (Halleri) 484.
Cisterna (ae) ambiens 139.
— cerebello-medullaris 136.
Cisterna (ae) chiasmatis 136.
— corporis callosi 139.
— fossae lat. cerebri (Sylvii) 139.
— interpeduncularis 139.
— laminae terminalis 139.
— perilymphatica vestibuli 560.
— pontis latt, media 136.
— subarachnoidales 136.
— venae magnae cerebri 139.
Clarkesche Säule 29, 47.
Claudiussche Zellen 570.
Claustrum 121.
— feinerer Bau 175.
Clava 61.
Clunes 614.
Cochlea 546.
Colliculus facialis 65.
— inf., sup. 81.
Collum 590.
— mallei 535.
Columna (ae) ant., lat., post. 28.
— fornicis 123.
— griseae 28.
Commissura ant. alba, grisea 28.
— ant. alba 46.
— ant. (cerebri) 128.
— habenularum 90.
— hippocampi 123, 128.
— maxima 124.
— palpebrarum 489.
— post. d. Rückenmarkes 47.
— post. (cerebri) 93.
Concha auriculae 514.
Conjugatio mutua, simplex 15.
Conjunctiva bulbi 444.
Conus hyaloideus 482.
— medullaris 16.
Cornea 438.
Cornu (ua) 28.
— Ammonis 119.
— ant. d. Seitenventrikels 117.
— inf. d. Seitenventrikels 119.
— post. d. Seitenventrikels 118.
Corona ciliaris 451.
— radiata 129.
Corpus (ora) adiposum orbitae 506.
— amylacea 176.
— callosum 124.
— ciliare 448.
— fornicis 123.
— geniculata, feinerer Bau 177.
— — lat., mediale 90.
— incudis 535.
— Luysi, feinerer Bau 178.

Corpus (ora) mamillaria 82.
— — feinerer Bau 176.
— medullare (hemisphaerii cerebelli) 70.
— — vermis 73.
— patellare (Tschisch) 89.
— pineale 86, 90.
— — feinerer Bau 176.
— restiforme 61, 73, 186.
— striatum 120.
— trapezoideum 199, 211.
— vitreum 480.
Cortii, Membrana tectoria 573.
Cortisches Organ 552, 567.
— — Nervenendigungen 572.
— — Verschiedenheiten, individuelle 572.
Cotugno-Böttcherscher Sack 560.
Coxa 614.
Cranium 587.
Crena ani 606.
Crista ampullaris 551.
— fenestrae cochleae 549.
— stapedis 536.
— transversa 542.
— vestibuli 544.
Crus (crura) ampullare 545.
— ant., post. stapedis 536.
— anthelicis 514.
— breve incudis 536.
— commune 546.
— curvilineum stapedis 536.
— fornicis 123.
— helicis 514.
— longum incudis 536.
— rectilineum stapedis 536.
— simplex 546.
— stapedis 536.
Cubitus 607.
Culmen 70.
Cuneus 108.
Cupula ampullaris 558.
— cochleae 547.
Cymba conchae 514.
Cytoarchitektonik d. Endhirnrinde 161.

D.

Dach d. Paukenhöhle 533.
— des IV. Ventrikels 62.
Dachkern 74, 181.
Damm 606.
Dammnerv 375.
Darmbauch 602.
Darmbeingrube 602.
Darwinsches Spitzohr 514.
Deckel d. Insel 102.
Decklappen d. Insel 101.
Deckzellen d. Geschmacksknospen 430.
— innere 571.
Declive 70.
Decussationes 16.
Decussatio brachii conjunctivi 203.
Decussatio lemniscorum 182, 223.
— nervorum trochlearium 203.
— pyramidum 58.
Degeneration, ab-, aufsteigende 44.
Deitersscher Kern 194.
— sche Zellen 34, 568.
— Tegmentum vasculosum 564.
Dermatomeren 381, 382.
Descemetsche Haut 442.
Diaphragma lacrimale 506.
— sellae 85, 135.
Diencephalon 53, 82.
Digitationes hippocampi 119.
Dilatatorschicht d. Iris 455.
Doppelkinn 589.
Dorn der Leiste des Ohrs 516.
Dreikantenbahn 52.
Drüsenbauch 602.
Ductuli excretorii (glandulae lacrimalis) 497.
Ductus cochlearis 548, 552.
— — feinerer Bau 563.
— — regionale Versch. 572, 573.
— — vergl. Anat. 574.
— endolymphaticus 550, 560.
— lacrimales 491, 498.
— nasolacrimalis 499.
— nasopalatinus 582.
— nasopharyngeus 582.
— perilymphatici 560.
— reuniens 552.
— semicirculares 550.
— semicircularis lat., post., sup. 550.
— utriculo-sacularis 550.
Dura mater encephali 133.
— — feinerer Bau 135.
— — Fortsätze 134.
— — Gefäße 135.
— — Nerven 135.
— — spinalis 21.
— — Verbindungen 134.
Durasack, Verbindungen 22.

E.

Eckenbärtchen 516.
Ecke d. Ohres 514.
Edinger, Tractus spinothalamicus 52.
Eingeweidegeflecht 398.
Eingeweidenerv, großer 397.
— kleiner 397.
Eintritt der Nerven in die Muskeln 384.
Eisler, Grundhaut d. Schneckenwand 574.
— Plexus brachialis 320.
— — lumbosacralis 345.
Ellenbogen 607.
— grube 607.
Eminentia arcuata 545.
— collateralis 119.
— — (Meckeli) 104.
— conchae 514.
— fossae triangularis 514.
— medialis ventriculi IV 65.
— pyramidalis 533.
— scaphae 514.
Encephalomeren 151.
Encephalon 52.
Endbäumchen 5.
Endfaden d. Rückenmarkes 18.
Endhirn 94
— Arterien 147.
— Flächen 97.
— Form 94.
— ganglien, feinerer Bau 174.
— Kanten 97.
— graue Kerne 120.
— Lage 94.
— Rinde 157.
— — Areae 161.
— — Regiones 163.
— weiße Substanz 121.
— — — feinerer Bau 169.
— Verbindungen 94.
Endkerne 204.
Endocranium 133.
Endolymphe 513, 555.
Endoneuralscheiden 11.
Endoneurium 11.
Endorhachis 21.
Endothel d. Iris 454.
Endothelium camerae ant. 442.
Energie, spezifische d. Sinnesorgane 421.
Enteromeren 381.
Entwicklung d. Gefühlsorgans 581.
— d. Gehirns 148.

Entwicklung d. Geruchsorgans 581.
— d. Geschmacksorgans 583.
— d. Labyrinthes 584.
— d. Sehorgans 583.
— d. Sinnesorgane 581.
Ependym 34.
— -faden, zentraler 36, 46.
— -faser 34.
— -härchen 46.
— -zellen 34.
Epigastrium 602.
Epineurium 11.
Epiphyse 90.
— feinerer Bau 176.
— Entwicklung 153.
Epiphysen d. Zwischenhirns 93.
Epithalamus 90.
Epithelium corneae 438.
— lentis 477.
Erinnerungsbilder, optische 219.
Ersatzzellen d. Riechepithels 423.
Eustachii, Tuba auditiva 529.
Excavatio papillae n. optici 462.
Extremität obere, Oberflächenanatomie 607.
— untere, Oberflächenanatomie 614.

F.

Facies 588.
— ant., post. d. Hornhaut 438.
— ant., post. iridis 453.
— — — lentis 476.
— — — palpebrarum 489.
— convexa cerebri 53, 97.
— inf., sup. cerebelli 66.
Fadenapparat d. Stäbchen 472.
Faden, Retziusscher 569.
— Ritterscher d. Stäbchen 472.
Falx cerebelli 135.
— cerebri 134.
Farbenzellen 472.
Fascia (ae) bulbi (Tenoni) 506.
— dentata hippocampi 110.
— musculares d. Augenmuskeln 506.
Fasciculus (i) ant. proprius (Flechsigi) 20, 29.
— anterolat. superf. (Gowersi) 30, 42, 52.
— cerebellospinalis 30, 52, 186.
— cerebrospinalis ant. 20, 29, 48.
— cerebrospinalis lat. 30, 49.
— cuneatus (Burdachi) 21, 30, 61.
Fasciculus (i) gracilis (Golli) 21, 30, 61.
— lat., medialis, post. d. Plexus brachialis 319.
— lat. proprius (Flechsigi) 30.
— longi d. Assoziationssysteme d. Endhirns 122.
— longitudinalis inf. 122.
— longitud. medial. 50, 182, 208.
— — sup. 122.
— longitudinales (pyramidales) 199.
— obliquus (pontis) 66.
— paraolivarius 251.
— pyramidales 181.
— pyramidalis ant. 20, 29, 48.
— — lat. 30, 49.
— retroflexus (Meynerti) 90, 175.
— spinobulbaris 227.
— spinocerebellaris 30.
— subcallosus 122, 127.
— thalamomamillaris 90, 123.
— uncinatus 122.
— verticalis 122.
Fascienzipfel 501.
Fasciola cinerea 110.
Faserkorb um Nervenzellen 7.
Faserkörbe d. Müllerschen Fasern 467.
Fasern, myomotorische, vasomotorische 46.
— postganglionäre 411.
— praeganglionäre 411.
— Remaksche 377.
Faserschicht, äußere d. Netzhaut 473.
Fastigium 62.
Fenestra cochleae 534, 543.
— vestibuli 534, 543.
Fenster, ovales 534.
— rundes 534.
Fernfasern d. Großhirnrinde 159.
Ferse 617.
Fettkörper d. Augenhöhle 506.
Fibrae arcuatae cerebri 122.
— — extt. 61, 62.
— — extt. antt. 182.
— — extt. postt. 186.
— — gyrorum 122.
— — intt. 182.
— cerebelloolivares 190.
— circulares (Muelleri) 452.
— cruciantes n. trigemini 200.
— lentis 477.
Fibrae meridionales (Brueckii) 452.
— pontis superf., proff. 199.
— postganglionares 411.
— praeganglionares 411.
— radiales d. M. ciliaris 452.
— zonulares 481.
Filum (a) durae matris spinalis 18, 21.
— lateralia pontis 66.
— radicularia antt., postt. 43.
— terminale 18.
— — externum 21.
Fimbria hippocampi 119, 123.
Fingerknöchel 608.
Fingernerven dorsale, Beurteilung 341.
Fissuren d. Endhirns 97.
Fissura (ae) antitragohelicina 516.
— calcarina 106.
— — Umgeb., feinerer Bau 164.
— cerebri lat. (Sylvii) 103.
— collateralis 106.
— hippocampi 107.
— interpilares 568.
— longitudinalis cerebri 97.
— mediana ant. d. Oblongata 57.
— — — d. Rückenmarkes 19.
— — post. d. Oblongata 58.
— parietooccipitalis 104.
— spiralis 549.
— transversa cerebri 97, 127.
Flachauge 435.
Fläche, hintere, vordere d. Iris 453.
Flechsig, Fasciculus ant. proprius 20, 29.
— — cerebellospinalis 52.
— — lat. proprius 30.
— Tractus cervicolumb. dors. 52.
Flechtwerk, interradiäres, superradiäres 157.
Fleck, gelber 463, 473.
Flocculus 69.
— secundarius 70.
Flocke 69.
Flockenstiel 69.
Folium vermis 70.
Folius, Processus ant. 535.
Fontanascher Raum 445.
— Spatia anguli iridis 489.
Foramen caecum 58.
— diaphragmatis sellae 135.
— interventriculare (Monroi) 93, 116.

Foramen (mina) Magendii 140, 143.
— membranae flaccidae 525.
— nervosa d. Labium tympanicum 565.
— opticum chorioideae 446.
— singulare 543.
— tentorii 134.
Formatio reticularis 29, 47, 182.
Fornix 122.
— conjunctivae inf. sup. 490.
— longus 171, 251.
— sacci lacrimalis 499.
Fortsatz, langer, seitlicher d. Hammers 535.
— langer, kurzer d. Amboß 536.
Fossa anthelicis 514.
— axillaris 595, 607.
— carotica 590.
— cerebri lat. 103.
— cubitalis 607.
— deltoideopectoralis 595.
— hyaloidea 476, 480.
— iliaca 602.
— infraclavicularis 595.
— interpeduncularis 81.
— jugularis 590.
— retromandibularis 589.
— rhomboidea 65.
— subinguinalis 614.
— supraclavic. major 590.
— — minor 590.
— triangularis auriculae 514.
Fossula fenestrae cochleae 534.
— — vestibuli 534.
— radialis 608.
Fovea centralis 463.
— inf., sup. fossae rhomboideae 65.
— nuchae 594.
Frenulum veli medullaris ant. 77, 81.
Füllhorn 143.
Fundus foveae 473.
— meatus acustici int. 542.
Funiculus (i) ant. 20, 29.
— lat. 20, 29.
— — medullae oblongatae 61.
— medullae spinalis 20.
— post. 20, 30, 50.
Furchen d. Gehirns 97, 103.
— — — lappentrennende 103.
Fuscin 461.
Fuß d. Hirnschenkels 78.
Fußplatte d. Steigbügels 536.
Fuß d. Stabkranzes 129.

G.

Galeni, Vena cerebri magna 142.
Ganglien, Bau 377.
— -leiste 148.
— -nervensystem 388.
— Organstruktur 12.
— -zellengruppen des Rückenmarkes 29.
— -zellenschicht d. Netzhaut 468.
Ganglion (ia) acusticum 211, 285.
— cardiacum medium (Arnoldi) 393.
— — sup. 392.
— — (Wrisbergi) 392, 394.
— cervicale inf. 390.
— — medium 389.
— — sup. 388.
— ciliare 261.
— — Entwicklung 261.
— coccygeum 390.
— coeliacum 398.
— communia 148.
— geniculi 280, 282.
— habenulae 90.
— — Bau 175, 178.
— hypoglossi 297, 387.
— interpedunculare 251.
— jugulare 287.
— lumbalia 390.
— mesentericum inf. 401.
— — sup. 399.
— n. optici 470.
— nodosum 287.
— oticum 277.
— petrosum n. glossopharyngei 286.
— phrenicum 399.
— plexuum sympathicorum 388.
— prostatica 404.
— renalia 399.
— renaliaorticum 399.
— retinae 470.
— sacralia 390.
— semilunare (Gasseri) 263.
— — commune 261.
— solare 399.
— sphenopalatinum 268.
— — Bau 270.
— spinale 299.
— spirale 211, 285.
— — cochleae 549.
— splanchnicum (Arnoldi) 397.
— stellatum 414.
— sublinguale 276.
— submaxillare 278.
— sup. n. glossopharyngei 286.
Ganglion (ia) temporale (Scarpae) 392.
— thoracalia 390.
— trunci sympathici 388.
— vestibulare (Scarpae) 211, 285.
Gasseri, Ganglion 263.
Gaumenfortsatz 582.
Gebiet, maculäres d. Netzhaut 473.
— perimaculäres d. Netzhaut 467.
Gefäße, Nervenendigungen 416.
Gefäßhaut d. Auges 446.
— des Rückenmarkes 21, 26.
Gefäßnerven 10, 378.
Gefäßschicht d. Iris 455.
Gefühlsorgan, Entwicklung 581.
Gegenecke d. Ohrs 514.
Gegenleiste d. Ohrs 514.
Gehirn, Bau feinerer 157.
— Dicke d. grauen Substanz 54.
— Durchmesser 53.
— Einteilung 53.
— Entwicklung 148.
— Form 52.
— -furchen, individuelle Verschiedenheiten 113.
— Gefäße 146.
— Gewicht 54—57.
— gyrencephale, lissencephale 112.
— Hüllen 133.
— Lage 52.
— Leitungsbahnen 221.
— Oberfläche 54.
— Rindenfelder 161.
— Skeletotopie 215.
— Taenien 144.
— Volum 54.
Gehirnzentren, psychische 216.
Gehörgang, äußerer 521.
— — Gefäße 522.
— — Maße 521.
— — Nerven 522.
— innerer 542.
— knöcherner 521.
— -knorpel 516.
Gehörknöchelchen 535.
— Entwicklung 585.
— Muskeln 537.
— Verbindungen 536.
Gehörlabyrinth, Ausgüsse 549.
Gehörorgan, Allgemeines 509.
— echtes 511.
— Einteilung 512.
— Entwicklung 584.

Gehörorgan Hilfsapparate 513.
Gehörzähne 564.
Gehörzentrum 220.
Gemeingefühle 421.
Geniculum n. facialis 280.
Genitofemoralfurche 606.
Gennarischer Streifen 158, 160.
Genu capsulae int. 129.
— corporis callosi 124.
— internum nervi VII. 194, 210.
Geruchsknospen 425.
Geruchsorgan 421.
— Entwicklung 581.
— vergl. Anat. 428.
Geruchszentrum 220.
Geschmacksknospen 429.
— Nervenendigungen 430.
— Vorkommen 432.
— Zahl 429.
— Zellen 430.
Geschmacksorgan 428.
— Entwicklung 583.
Geschmacksporus 430.
Geschmackszentrum 220.
Gewölbe 122.
Gewölbeschenkel 123.
Giacomini, Uncus-Bändchen 110.
Giebelkante 62.
Gierkesche Zellen 29.
Gipfel d. Oberwurmes 70.
Gitterschicht des Thalamus 89.
Glandulae ceruminosae 522.
— ciliares (Molli) 493.
— lacrimales accessoriae 494.
— lacrimalis inf, sup. 496.
— mucosae tubae auditivae 530.
— olfactoriae 426.
— tarsales (Meibomi) 491, 493.
— — tubulosae 494, 497.
— tympanicae 541.
Glaskörper 480.
— Entwicklung 482.
— -fasern 482.
— -flüssigkeit 481.
— -gallerte 480, 481.
— -raum 480.
Gleichgewichtsorgan 510.
Gliafasern 34.
Gliazellen 34.
Gliopilem 35.
Gliosomen 35.
Globus pallidus 120.
Glomeruli arteriosi cochleae minores et majores 575.
— olfactorii Fig. 151.
Glomus chorioideum 141.
Golginetz, äußeres 7.
Golgische Zellen 5.
Gollscher Strang 20, 30, 51, 61.
Gowerssches Bündel 30, 42, 52, 225.
Granulationes arachnoidales (Pacchioni) 139.
Gratioletsche Sehstrahlung 130.
Grenzschicht d. Chorioidea 448.
— vordere d. Glaskörpers 480.
— vordere d. Iris 454.
Grenzstrang, hinterer, vorderer des Trommelfelles 525.
— d. Sympathicus 388.
Grenzstreif, hinterer, vorderer d. Trommelfelles 525.
Großhirn 54.
— -rinde, Bau 157.
— — Grundtypus 159.
— — Verschiedenheiten, örtliche 161.
— Rindenfelder 161.
— -rinde, psychische Zentren 216.
— -schenkel 78.
— -sichel 134.
Grube, dreieckige d. Ohres 514.
— kahnförmige d. Ohres 514.
— d. Leistenschenkels 516.
Grubenauge 435.
Grundhaut, hintere d. Hornhaut 442.
— vordere d. Hornhaut 438.
— d. Schneckenwand (Eisler) 574.
Grundplexus d. Hornhaut 443.
Guddensche Kommissur 86, 238.
Gürtelfasern d. Oblongata 61, 62.
Gürtelschicht d. Oblongata 62.
Gyrifizierung u. Intelligenz 112.
Gyrus (i) 107.
— ambiens 101.
— angularis 108.
— centralis ant. 107.
— centralis post. 108.
— cerebelli 69.
— cinguli 107, 108.
— Entwicklung 154, 155.
— fornicatus 107, 109.
— frontalis inf., medius, sup. 107.
— fusiformis 109.
— hippocampi 109, 119.
— — feinerer Bau 165.
Gyrus (i) insulae 102.
— lingualis 108.
— occipitales latt. 108.
— — supp. 108.
— orbitales 107.
— rectus 107.
— semilunaris 101.
— subcallosus 101, 107, 127.
— supramarginalis 108.
— temporalis inf., medius, sup. 108. 109.
— temporales transversi 109.
— vermis 73.

H.

Haarzellen, äußere, innere des Cortischen Organs 571.
— der Maculae u. Cristae acusticae 556.
Habenula 86, 90.
— perforata 565.
Haken d. Gyrus hippocampi 110.
Hakenbündel 122.
Halbkugeln des Gehirns 94.
Haller, Circulus vasculosus n. optici 484.
Hals 590.
— -anschwellung 16.
— d. Hintersäule 28.
— -ganglien d. Sympathicus 388.
— -geflecht 313.
— d. Hammers 535.
— -nerven 302.
— -nerven, Rr. postt. 306.
— Oberflächenanatomie 590.
— d. Steigbügels 536.
— -winkel 590.
Hammer 535.
— -Amboßgelenk 536.
— -band, äußeres, oberes, vorderes 537.
— -falte, hintere, vordere 538.
— -hals 535.
— -kopf 535.
— -muskel 537.
Hamulus laminae spiralis 549.
Handgriff d. Hammers 535.
Harnblase, Nervenendigungen 419.
Hasneri, Plica lacrimalis 499.
Haube d. Hirnschenkels 81.
Haubenstrahlung 178.
Helicotrema 549.
Helix 514.

Hellwegsche Dreikantenbahn 52.
Hemisphäre (en) des Endhirns 94.
— — — Flächen, Form, Lage, Verbindungen 94.
— d. Kleinhirns 69.
— Manteiteil 97, 103.
— Oberfläche, ventrikulare 116.
— Stammteil 98.
Hemmungsnerven 10, 411.
Henle, Faserschicht, äußere d. Netzhaut 473.
Henlesche Drüsen 494.
— Scheide 378.
Hensenscher Körper 571.
— Streifen 573.
— Zellen 569.
Herzgeflechte 394.
Herzgrube 595, 600.
Herznerven Endigung 394.
Herz, Projektionsfigur 599.
Hilfsapparate d. Auges 489.
— d. Gehörorgans 513.
Hilfsspalte 533.
Hilus nuclei dentati 74.
— olivaris 190.
Hinterbacke 614.
Hinterhals 590, 594.
Hinterhaupt 587, 588.
Hinterhaupt-lappen, Furchen 105.
— — Windungen 108.
— -pol 97.
Hinterhirn 53, 66.
— -bläschen 150.
Hintersäule d. Rückenmarkes 28.
— Zellen 47.
Hinterstrang 20, 30, 50, 61.
Hinterstränge Ventralfeld 42.
Hinterwurzelzellen 38.
Hippocampus 119.
— feinerer Bau 165.
Hirn-anhang 85.
— -axe 157.
— -blasen, primäre 150.
— -enge 53.
Hirnfurchen, Einfluß des Alters 114.
— — d. Erziehung 115.
— — d. Geschlechtes 114.
— — d. Rasse 114.
— — d. Schädelform 114.
— Entwicklung 154, 155.
— irreguläre 113.
Hirnfurchen, Korrelation zu Hirnwindungen 113.
— Richtung 111.
— Schemata 112.
— Verschiedenheiten, individuelle 113.
Hirngewicht b. Kindern 56.
— berühmter Personen 55.
Hirnhaut, harte 133.
Hirnnerven 257.
— Austritt aus d. Gehirn 131.
— Durchtritt an Schädelbasis 257.
— -kerne, morpholog. Stellung 214.
— Ursprung 204.
— Wurzeln 131.
— Zählung 131.
Hirnsand 93.
Hirnschenkel, Bau 204.
— -fuß 78.
— -haube 78, 81.
— -system 128.
Hirnsichel 134.
Hirnwandaugen 435.
Hirnwindungen, Allgemeines 110.
— Einfluß d. Alters 114.
— — d. Erziehung 115.
— — d. Geschlechtes 114.
— — d. Rasse 114.
— — d. Schädelform 114.
— Korrelation zu Hirnfurchen 113.
— Ursachen 111.
— Variabilität 113.
— Verschiedenheiten, individuelle 113.
Hoden, Nervenendigungen 419.
Höcker, grauer 82.
Höhlengrau, Begriff des 175.
Hörner des Rückenmarkes 28.
Hörhaare 556.
Hörnerv, Ursprung 211.
Hörsteinchen 558.
Hörstrahlung 130.
Hörzentrum 220.
Holotopie, Definition 587.
Hornblatt 148.
Hornerscher Muskel 499.
Hornhaut 438.
— -epithel 438.
— Gefäße, Nerven 442, 443.
— -körperchen 441.
— -scheitel 438.
Hornhaut, Randschlingennetz 442.
— Schichten 438.
— -zellen 441.
Hüfte 614.
Hüllen des Gehirns 133.
— des Rückenmarkes 21.
Humor aqueus 489.
— vitreus 481.
Huschke, Gehörzähne 564.
Hypogastrium 602.
Hypophysen-anlage 153.
— -blase 153.
— -dach 134.
— -gang 153.
Hypophysis 85.
— feinerer Bau 176.
Hypothalamus 82.
Hyrtlscher Muskel 520.

I.

Jacobsoni, Plexus tympanicus 286.
Jacobsonsche Anastomose 286.
Jacobsonsches Organ 427.
— — Entwicklung 582.
Idiotopie, Definition 587.
Incisura (ae) ant. (auris) 514.
— cartilaginis meatus acustici ext. (Santorini) 519.
— cerebelli ant., post. 66.
— intertragica 514.
— tentorii 134.
— terminalis auris 516.
Incus 535.
Infundibulum 85.
Innenglied d. Stäbchen, d. Zapfen 471, 472.
Innenpfeiler d. Cortischen Organs 567.
Innenzellen d. Geschmacksknospen 430.
Insel 101.
— -pol 102.
— -rinde, feinerer Bau 163.
— -schwelle 102.
— -windungen 102.
Inspektion 586.
Insula 101.
Intelligenz und Gyrifizierung 112.
Interkostalnerven, Verbindungen 342.
— Zweige 342.
Intumescentia cervicalis, lumbalis 16.
Iris 453.
— albinotische 454.

Iris, Dicke 454.
— Dilatatorschicht 455.
— Endothel 454.
— Entwicklung 584.
— Farbe 454.
— Gefäßschicht 455.
— Grenzschicht vordere 454.
— Nerven 456.
— Schichten 454.
— Stroma 454.
Isthmus 53.
— cartilaginis auris 516.
— gyri fornicati 109.
— d. Ohrknorpels 516.
— rhombencephali 77.
— tubae auditivae 529, 533.
Jung, M. pyramidalis auriculae 520.

K.

Kammerwasser d. Auges 489.
Kanal, Schlemmscher 445.
Kapsel, innere 129.
— Tenonsche 444.
Kapselzellen 12.
Kaudalnerven 305.
Kehlkopfvorsprung 590.
Keilstrang 21, 30, 61.
Kernblatt d. Hippocampus 165.
Kerne d. Gehirns, Definition 8.
— graue d. Endhirns 120.
— d. Kleinhirns 74.
— — — feinerer Bau 178.
Kern Monakows 227.
— roter 204.
— — feinerer Bau 178.
— — Strahlungen 130.
Kessel-Politzersche Körperchen 541.
Keule 61.
Kinngrübchen 589.
Kinnlippenfurche 589.
Klauen d. Hippocampus 119.
Kleinhirn 66.
— Arterien 146.
— Bahnen, absteigende 253.
— -bündel, intermediäres 255.
— Gewicht 66.
— Hemisphären 69.
— Kerne, feinerer Bau 178.
— — graue 74.
— Lage 66.
— Markfortsätze 73.
— Marklager 70.
— -olive 74.
— -rinde, feinerer Bau 171.
Kleinhirn-rinde, Neuroglia 174.
— -seitenstrang 30.
— -seitenstrang-Bahn 42, 52, 62, 186, 225.
— -sichel 135.
— Stiele 73.
— -zelt 134.
Kletterfasern der Kleinhirnrinde 173.
Kniehöcker 90.
Knie, innereres, d. N. facialis 194.
— d. inneren Kapsel 121.
Kniekehle 614.
Knötchen d. Unterwurms 70.
Knorpelhaken d. Tubenknorpels 529.
Knorpel, Meckelscher 585.
Köpfchen d. Steigbügels 536.
Körnerschicht, äußere, innere der Großhirnrinde 159.
— d. Kleinhirnrinde 171.
— d. Netzhaut 470.
Körper d. Amboß 535.
Körperchen, Kessel-Politzersche 541.
Körperfühlsphäre 219.
Kohn, Paraganglien 402.
Kollateralen der Rückenmarkstränge 43, 45.
Komma, Schultzesches 43, 51.
Kommissurenfasern 169.
Kommissurensysteme 124, 256.
Kommissurenzellen 40.
Kommissur, Guddensche 86, 238.
— hintere des Gehirns 93.
— Meynertsche 238.
— vordere des Gehirns 128.
Konjunktivalsack 490.
Konjunktiva, Sammetkörper 492.
Kopfhalterwulst 590.
Kopf, Oberflächenanatomie 587.
Kopfschwarte 588.
Korbzellen d. Kleinhirnrinde 173.
Korrelation der Hirnfurchen und Hirnwindungen 113.
Krause, Glandulae lacrimales accessoriae 494.
— Valvula lacrimalis inf. 499.
Kreuzbeingeflecht 355.
Kreuznerven, Rr. postt. 311.
Kropf 590.
Kugelkern 74, 181.
Kuppel d. Schnecke 547.
Kuppelblindsack 552.
Kuppelraum 541.
Kutisstrang d. Trommelfelles 526.

L.

Labium tympanicum 564.
— vestibulare 564.
Labyrinth 542.
— Bau, feinerer 555.
— -bläschen 584.
— -Entwicklung 584.
— -gefäße 575.
— -grübchen 584.
— häutiges 513, 550.
— — Schema 512.
— knöchernes 542.
Labyrinthus membranaceus 550.
— osseus 542.
Lacerti fibrosi 501.
Lacrimae 496.
Lacus lacrimalis 490.
Längsbündel, hinteres, mediales 50, 208.
— oberes 122.
— unteres 122.
Lagena 512, 574.
Lamina (ae) affixa 86, 118.
— basalis d. Chorioidea 448.
— — d. Kleinhirnrinde 174.
— basilaris cochleae 565.
— — — Epithel 567.
— (cartilaginis tubae auditivae) lat., medialis 529.
— choriocapillaris 447.
— chorioideae epitheliales 140.
— cribrosa sclerae 444, 459.
— elastica ant. (Bowmani) 438.
— — post. (Descemeti) 442.
— ext., int. durae matris 21.
— fusca 444, 446.
— medullares (cerebelli) 73.
— — involuta 165.
— — intt., extt. d. Linsenkernes 174.
— — des Thalamus 89, 177.
— membranacea tubae auditivae 529.
— modioli 547.
— propria d. Trommelfelles 526, 527.
— quadrigemina 78, 81.
— rostralis 124.
— septi pellucidi 108.
— spiralis membranacea 548.
— — ossea 547.

Lamina (ae) spiralis secundaria 548.
— suprachorioidea 446.
— tragi 516.
— vasculosa 447.
— terminalis 82, 86.
Lanzscher Punkt 604.
Lateralkern, kleinzelliger d. Oculomotorius 208.
Latus 600.
Lebensbaum 73.
Leber, Nervenendigungen 417.
Leistengrube 614.
Leistenschenkel d. Ohrs 514.
Leitungsbahnen 216, 221.
— Gesamtübersicht 216.
Leitungssysteme, aufsteigende 222.
— absteigende 240.
Lemniscus lat. (acusticus) 77, 199.
— lat., medialis 77.
— medialis (sensitivus) 77, 182.
Lenden-anschwellung 16.
— -geflecht 346.
— -nerven 305.
— -nerven, Rr. postt. 311.
Lens crystallina 476.
Leptomeninx 21, 136.
Leuchten d. Augen 448.
Lichtkegel d. Trommelfelles 526.
Lichtzellen 471.
Lider, Bewegungsapparat 500.
Lidfaserplatte 491.
Lidkanten 489.
Lid, oberes, unteres 489.
Lidrand, freier 489.
Lidspalte 490.
Ligamentum (a) antt. durae matris 22.
— anulare baseos stapedis 536, 537.
— — meatus acustici externi 522.
— auricularia (Valsalvae) 519.
— denticulatum 25.
— dorsolatt. durae matris 22.
— incudis post. 537.
— — sup. 537.
— intervertebrale cervicale 22.
— mallei ant., lat., sup. 537.
— ossiculorum auditus 537.
— palpebrale mediale 491.
— pectinatum iridis 445.
— spirale 563, 566, 574.
— suspensorium d. Tränendrüse 506.
— — trochleae 502, 506.
Limbus corneae 438.
— palpebralis ant., post. 489, 491.
— spiralis 564.
Limen insulae 101, 102.
Linea axillaris ant., post. 595, 596.
— mamillaris 596.
— parasternalis 596.
— paravertebralis 596.
— scapularis 596.
— sternalis 596.
— visus 437.
Lingula cerebelli 70.
Linse (en) d. Auges 476.
— Altersunterschiede 476.
— Äquator 476.
— Axe 476.
— Brechungsindex 476.
— Entwicklung 584.
— -epithel 477.
— -fasern 478.
— Flächen 476.
— Gefäße 479, 484.
— Kapsel 476, 477.
— -kern 120.
— — -schlinge 130, 175.
— -knöchelchen 536.
— Maße 476.
— Pole 476.
— -stern, hinterer, vorderer 479.
— Substanz 476.
— -wirbel 479.
Liquor cerebrospinalis 25.
— encephalicus 144.
— encephalospinalis 136, 144.
— subarachnoidalis 136
Lissauersches Bündel 30.
Lobulus auriculae 514.
— biventer 69.
— centralis 70.
— paracentralis 107.
— parietalis inf., sup. 108.
— quadrangularis 69.
— semilunaris inf, sup. 69.
Lobus olfactorius 98.
— — feinerer Bau 165, 166.
— opertus 101.
Locus caeruleus 65, 203.
— luteus 422.
Lumbus 600.
Lungen-magennerv, Ursprung 212.
— -ränder, Lage 599.
Luysii corpus, feinerer Bau 178.
Lymphraum, epiduraler, interduraler 21.
— perichorioidaler 444.
Lyra Davidis 123.

M.

Macula acustica neglecta 574.
— — sacculi 552.
— — utriculi 552.
— cribrosa sup. 545.
— — inf., media 545.
— lutea 463.
Magendii, Foramen 140, 143.
Magengrube 595, 600.
Maier, Sinus sacci lacrimalis sup. 498, 499.
Malleus 535.
Mandel d. Kleinhirns 69.
— -kern 121.
Mantelteil d. Hemisphäre 103.
Mantelzellen 12.
Manubrium mallei 535.
Marginalzellen 29.
Margo ciliaris iridis 453.
— palpebralis 489.
— pupillaris iridis 453.
Mark-fortsätze d. Kleinhirns 73.
— -kegel d. Rückenmarkes 16.
— -kern d. Kleinhirnolive 74, 181.
— -lager d. Kleinhirns 70.
— -lager d. Wurms 73.
— -leisten d. Endhirns 121.
— -mantel d. Rückenmarkes 29.
— -segel 77.
— -segel, hinteres 69.
— -segel, vorderes 73.
— -stränge d. Rückenmarkes 20.
— -strahlen d. Hirnrinde 157.
— verlängertes 57.
— — Arterien 146.
— — feinerer Bau 181.
Massa intermedia 89, 90, 93.
Mc. Burneys Punkt 604.
Meatus acusticus ext. 521.
— — int. 542.
— — — cartilagineus 521.
Meckeli, Eminentia collateralis 106.
Meckelscher Knorpel 585.
Medianusgabel 320, 326.
Medianusschlinge 320.
Medulla oblongata 57.
Medullarplatte 148.
Medullarrinne 149.
Medullarrohr 149.
Medullarsegmente 151.
Medulla spinalis 16.
Meibomi, Glandulae tarsales 491, 493.
Meißnersches Geflecht 401.
Membran, Brunnsche 424.

Membran, Shrapnellsche 525.
Membrana capsularis 484.
— capsulopupillaris 484.
— hyaloidea 480.
— limitans ext. 464, 467.
— — int. 467.
— — iridis 456.
— — olfactoria 424.
— nictitans 490.
— obturatoria stapedis 537.
— orbitalis 505.
— pericapsularis d. Linse 481.
— pupillaris 484.
— reticularis 570.
— tectoria (Cortii) 573.
— terminalis 480.
— tympani 522.
— — secundaria (Scarpae) 536, 538.
— — Bau feinerer 574.
— vestibularis (Reißneri) 563.
Meninges 133.
Mesencephalon 53, 77.
Mesogastrium 602.
Metathalamus 90.
Metencephalon 53, 66
Meynertsches Bündel 90.
— Kommissur 238.
Mikrocephalengehirne 115.
Milz, Nervenendigungen 416.
Mittelhaupt 587, 588.
Mittelohr 529.
Mitralzellen 165.
Mittelfeld d. grauen Säule 47.
— d. grauen Substanz 41.
Mittelhirn 53, 77.
— Arterien 146.
— feinerer Bau 181.
— -bläschen 150.
Mittelzellen d. Rückenmarkes 29.
Modiolus 547.
Mohrenheimsche Grube 595.
Molekularschicht d. Endhirnrinde 159.
Mollsche Drüsen 493.
Monakows Bündel 49, 178, 247.
— Kern 227.
Monroi, Foramen interventriculare 93, 116.
Monrosche Linie 604.
Monticulus 70.
Müller, H, M. orbitalis 505.
Müllersche Fasern d. Netzhaut 467.
Müllerscher Ringmuskel 452.
Muschelhöhle 514.
Muschelknorpel 516.
Musculus antitragicus 520.
— auricularis ant., post., sup. 520.
— caudae helicis 520.
— chorioideae 447.
— ciliaris 452.
— — Zentralsehne 442.
— Cramptonianus 452.
— dilatator pupillae 455.
— fixator baseos stapedis 538.
— helicis major, minor 520.
— incisurae helicis (Santorini) 520.
— levator palpebrae sup. 502.
— obliquus auriculae 520.
— — oculi inf. 502.
— — — sup. 502.
— oculi 500.
— orbicularis oculi 492.
— orbitalis (H. Müller) 505.
— ossiculorum auditus 537.
— pyramidalis auriculae 520.
— recti oculi 500.
— rectus (oculi) inf., lat., medial., sup. 500.
— sphincter auriculae 521.
— — pupillae 455.
— stapedius 537.
— styloauricularis 520.
— tarsalis inf., sup. 492, 502.
— tensor chorioideae 452.
— — trochleae 505.
— — tympani 537.
— tragicus 520.
— transversus auriculae 520.
Musikantenknochen 607.
Muskeln d. Gehörknöchelchen 537.
— d. Ohrmuschel 520.
Muskulatur, glatte, Nervenendigungen 415.
Myelencephalon 53.
Myomeren 381.

N.

Nabel d. Trommelfelles 525.
Nachhirn 53.
Nackengrube 594.
Nackenhöcker 153.
Nackenkrümmung 153.
Nasenfortsatz, äußerer 582.
Nasenfurche 582.
Nasenhöhle, sekundäre 582.
Nasenlippenfurche 589.
Nasenlöcher, primäre 582.
Nates 614.
Nebenflocke 70.
Nebenniere, Topographie 605.
Nebenorgane d. Sympathicus 402.
Nebenzellen d. Rückenmarkes 29.
Nerven, Anastomosen 15.
— -apparate, sensible d. Spinalganglien 380.
— -bahnen, Definition 8.
— Bau 377.
— Blutgefäße 378, 380.
— -bündel, Definition 8.
— -eintritt in die Muskeln 384.
Nervenendigungen d. Geschmacksknospen 430.
Nerven-faserfilz 5, 6, 35.
— -fasern 5.
— -faserschicht der Netzhaut 467.
— -kerne, Definition 8.
— -kitt 34.
— -knoten 2.
— -lehre, allgemeine 1.
— -lehre, Einteilung 1.
— -lehre, Geschichtliches 2.
— -lehre, spezielle 16.
— -netz 5, 6.
— Organstruktur 11.
— -plexus, Bedeutung 16.
— -plexus, Entstehung 12.
— Reizleitung, Geschwindigkeit 10.
Nervensegment, Typus 3.
Nerven, sekretorische 10.
Nervensystem, sympathisches 388.
— vegetatives 388.
Nerven, trophische 10.
— Verbindungen 15.
— -wurzeln, Definition 8.
— -wurzeln, vordere, Ursprungskerne 47.
— -wurzeln, Zahl der Fasern 46.
— -zellen 5.
— -zellen d. Rückenmarkes 37.
— -zellen d. Spinalganglien 38.
— -zentren, Definition 8.
Nervulus sphenoidalis ext. 278.
— sphenoidalis int. 277.
Nervus (i) abducens, Austritt a. d. Gehirn 133.
— — peripherer Verlauf 278.
— — Ursprung 210.
— accessorius, Austritt a. d. Gehirn 133.
— — peripherer Verlauf 295.

Nervus (i) accesorius, Ursprung 213.
— acusticus, Austritt a. d. Gehirn 133.
— — Bahn, zentrale 231, 547, 578.
— — peripherer Verlauf 285.
— — Ursprung 211.
— alveolaris inf. 274.
— alveolares inff., antt., postt. 275.
— — supp. 266.
— ampullaris inf., lat., sup. 285.
— anococcygeus 376.
— arteriae femoralis proprius 352.
— auriculares antt. 274.
— auricularis magnus 313.
— — post. 281.
— auriculotemporalis 273.
— axillaris 325.
— buccinatorius 273.
— canalis musculo-peronaei 368.
— — pterygoidei (Vidii) 268.
— cardiacus ansae hypoglossi 298.
— — imus 393.
— — inf. 393.
— — medius 393.
— — sup. 391.
— carotici 393.
— — extt. 392.
— caroticotympanicus inf., sup. 286, 406.
— caroticus int. 391, 405.
— cavernosus clitoridis major, minores 405.
— — penis major, minores 404.
— cerebrales 257.
— cervicales 302.
— cervicalis I, II 309.
— — descendens inf. 298, 317.
— ciliares breves 261.
— — longi 261.
— clunium inff. 356.
— — medii 311.
— — supp. 311.
— coccygei 305.
— coccygeus 376.
— cochleae 285.
— — Bahn, zentrale 232.
— cutaneus (i) abdominales antt., latt. 344.
— — antebrachii dorsalis 337.
— — — lat. 326.
— — — medialis 334.
Nervus (i) cutaneus (i) brachii lat. 325.
— — — medialis 334.
— — — post. 337.
— — colli 282, 314.
— — cruris mediales 355.
— — dorsalis intermedius 363.
— — — lat. 367.
— — — medialis 363.
— — femoris lat. 351.
— — — post. 356.
— — pectoris antt. 344.
— — — latt. 344.
— — surae lat. 360.
— — — medialis 367.
— depressor 290.
— digitales dorsales hallucis lat. et digiti II medialis 364.
— — — n. radialis 338.
— — — n. ulnaris 333.
— — — pedis 363.
— — plantares communes I—III 368.
— — — communis IV 371.
— — — proprii 368.
— — volaris communis I, II, III 330.
— — — — IV 333.
— — — — (n. mediani) 329.
— — — — (n. ulnaris) 333.
— — — indicis radialis 330.
— — — pollicis radialis 330.
— — — — ulnaris 330.
— — — proprii (n. mediani) 329.
— dorsalis clitoridis 375.
— — penis 375.
— — scapulae 323.
— erigentes 404.
— ethmoidalis ant. 265.
— — post. 264.
— facialis, Austritt a. d. Gehirn 133.
— — Bahn, zentrale 244.
— — peripherer Verlauf 279.
— — Ursprung 210.
— femoralis 351.
— frontalis 264.
— genitofemoralis 348.
— glossopharyngeus, Austritt a. d. Gehirn 133.
— — Bahn, zentrale 229, 246.
— — peripherer Verlauf 286.
— — Ursprung 212.
— glutaeus inf., sup. 356.
Nervus (i) haemorrhoidalis inf. 375.
— haemorrhoidales medii 375.
— — supp. 401.
— hypoglossus, Austritt a. d. Gehirn 133.
— — Bahn, zentrale 246.
— — Entwicklung 297.
— — Ganglion 214, 297, 387.
— — peripherer Verlauf 296.
— — Ursprung 214.
— iliohypogastricus 347.
— ilioinguinalis 348.
— infraorbitalis 266.
— infratrochlearis 264.
— intercostales 341.
— intercostobrachialis 334, 344.
— intermedius 279.
— — Bahn, zentrale 231.
— — Ursprung 211.
— interosseus (antebrachii) dorsalis 338.
— — — volaris 329.
— — cruris 368.
— — pedis 364.
— ischiadicus 359.
— jugularis 391, 405.
— labiales antt. 348.
— — postt. 375.
— lacrimalis 263.
— laryngeus inf. 291.
— — sup. 290.
— lingualis 275.
— lumbales 305.
— lumboinguinalis 348.
— mandibularis 270.
— massetericus 273.
— masticatorius 270, 273.
— maxillaris 265.
— meatus auditorii ext. 274.
— medianus 326.
— membranae interosseae antebrachii 329.
— meningeus (medius) 266.
— mentalis 275.
— musculocutaneus 326.
— mylohyoideus 274.
— nasociliaris 264.
— nasopalatinus (Scarpae) 269.
— nervorum 378.
— obturatorius 355.
— — accessorius 355.
— occipitalis major 301, 309.
— — minor 313.
— — — secundus 313.
— — tertius 306.

Nervus (i) oculomotorius, Austritt a. d. Gehirn 131.
— — peripherer Verlauf 258.
— — Ursprung 207.
— olfactorii 98.
— — Austritt a. d. Gehirn 131.
— — Bahn, zentrale 238.
— — latt., mediales 258.
— — Ursprung 207.
— — peripherer Verlauf 258.
— ophthalmicus 263.
— opticus 86, 459.
— — Austritt a. d. Gehirn 131.
— — Bahn, zentrale 238.
— — Scheiden 459.
— — Ursprung 207.
— — peripherer Verlauf 258.
— palatini 270.
— palatinus ant., medius, post. 270.
— perforans lig. sacrotuberosum 375.
— perinei 375.
— — lat., medialis 375.
— peronaeus communis 360.
— — prof. 364.
— — superf. 360.
— petrosus prof. 269, 406.
— — — minor 406.
— — superf. major 268, 280, 406.
— — — minor 277.
— phrenicus 317.
— — Bahn, zentrale 241.
— plantaris lat. 371.
— — lat. digiti V 371.
— — medialis 368.
— pneumogastricus 287.
— pterygoideus ext., int. 273.
— pudendus 372.
— radialis 337.
— recurrens 291.
— saccularis 285.
— sacrales 305.
— saphenus 352.
— scrotales antt. 348.
— — postt. 375.
— spermaticus ext. 348.
— sphenopalatini 268.
— spinales, Allgemeines 298.
— — Radices 299.
— — Rami 299, 301.
— — Skeletotopie d. Austrittes 300.
— — Zahl 298.
— spinosus 273.
— splanchnicus major 397.
Nervus (i) splanchnicus minimus, imus 397.
— — minor 397.
— — sacrales 403.
— stapedius 281.
— stylopharyngeus 287.
— subclavius 324.
— subcostalis 341.
— sublingualis 276.
— suboccipitalis 309.
— subscapulares 325.
— supraclaviculares antt., mediі., postt. 314.
— supraorbitalis 264.
— suprascapularis 325.
— supratrochlearis 264.
— suralis 367.
— temporalis prof. ant., post. 273.
— tensoris tympani 273.
— — veli palatini 273.
— tentorii 263.
— terminalis 131.
— thoracales 305.
— — antt. 324.
— — postt. 323.
— thoracalis longus 324.
— thoracodorsalis 325.
— thyreoidei medii 393.
— — supp. 392.
— thyreoideus inf. 393.
— tibialis 364.
— trigeminus, Austritt a. d. Gehirn 132.
— — Bahn, zentrale 229, 244.
— — Verbreitungsgebiet 278.
— — Ursprung 209.
— — Verlauf, peripherer 263.
— trochlearis, Austritt a. d. Gehirn 132.
— — Ursprung 209.
— — peripherer Verlauf 263.
— tympanicus 286.
— ulnaris 330.
— utricularis 285.
— vaginales 375.
— vagus, Austritt aus d. Gehirn 133.
— — Bahn, zentrale 231, 246.
— — peripherer Verlauf 287.
— — Ursprung 212.
— vesicales inff. 375.
— — inff., supp. 404.
— vestibuli 285.
— — Bahn, zentrale 234.
— volaris digiti V radialis, ulnaris 333.
Nervus (i) volaris digiti IV ulnaris 333.
— zygomaticus 266.
Nest d. Kleinhirns 69.
Netzhaut 461.
— Gebiet, makuläres 473.
— — perimakuläres 467.
— -gefäße 483.
— Neuroglia 467.
— Reizleitung 474.
— Schichten 464.
Neuroglia 34.
— d. Kleinhirnrinde 174.
— d. Netzhaut 467.
— der grauen Substanz 34.
— der weißen Substanz 37.
Neurogliazellen d. Großhirnrinde 160.
Neurohypophyse 85, 176.
Neurokeratin 34.
Neurologie, allgemeine 1.
— Einteilung 1.
— Geschichtliches 2.
— spezielle 16.
Neuromeren 151, 381.
Neuron 7.
Neuronen, effektorische 10.
— interzentrale 10.
— motorische 10.
— Ordnung versch. 8.
— rezeptorische 10.
— vasodilatierende 10.
— vasokonstriktorische 10.
— vasomotorische 10.
— zentrifugale 10.
— zentripetale 10.
Neuropilem 35.
Neuroporus 157.
— ant. 86.
Nickhaut 490.
Nidus avis (cerebelli) 69.
Niere, Nervenendigungen 417.
Noduli lymphatici conjunctivales 494.
— — tubarii 530.
Nodulus 70.
Nodus cerebri 66.
Nucha 594.
Nucleus (i) alae cinereae 65, 182.
— ambiguus 189.
— amygdalae 121.
— arcuati 186.
— caudatus 117, 120.
— — feinerer Bau 174.
— centralis sup. 203.
— corporis mamillaris 82.

Nucleus (i) dentatus cerebelli 74, 178.
— dorsalis 29, 47.
— — (Stillingi, Clarkii) 29.
— — n. accessorii 182.
— — raphes 203.
— emboliformis 74.
— eminentiae medialis 190.
— fasciculi cuneati 61, 182.
— — gracilis 61, 182.
— fastigii 74.
— funiculi teretis 190.
— globosus 74.
— habenulae 90, 93.
— hypothalamicus, feinerer Bau 178.
— intercalatus 190.
— laterales d. Oblongata 186.
— lateralis n. oculomotorii 204.
— lemnisci lat. 203.
— lentiformis 120.
— — feinerer Bau 174.
— lentis 476.
— medialis n. oculomotorii 204.
— motorius n. trigemini 200.
— n. abducentis 194.
— n. cochlearis dorsalis, ventralis 193, 211.
— n. facialis 194.
— n. hypoglossi 185.
— n. trochlearis 203.
— n. vestibularis lat. (Deiters) 194, 212.
— n. vestibularis medialis (Schwalbe) 190, 212.
— n. vestibularis sup. (Bechterew) 194, 211.
— olivaris accessorius dorsalis 189.
— — — medialis 186.
— — inf. 61, 189.
— — sup. 199.
— originis 204.
— pontis 199.
— praepositus n. hypoglossi 193.
— reticularis tegmenti 194.
— ruber 204.
— sensibiles n. trigemini 200.
— sensibilis n. vagi 182.
— terminales 204.
— thalami ant., lat., medial. 89.
— tractus solitarii 186.
— tractus spinalis n. V. 182.
— trapezoides 199, 211.
— tuberculi acustici 211.
Nuelscher Raum 572.

O.

Oberflächenanatomie 586.
Oberschlüsselbeingruben 590.
Oberwurm 66.
Obex 58.
Occiput 587.
Oculus 436.
Oesophagus, Nervenendigungen 417.
Ohr, äußeres 513.
— -einschnitt 514.
— -furche 514.
— -index 515.
— inneres 542.
— -knorpel 516.
— -krempe 514.
— -läppchen 514.
— -leiste 514.
— mittleres 529.
Ohrmuschel 513.
— Bänder 519.
— Bestandteile 515.
— Form 513.
— Gefäße, Nerven 516.
— Muskeln 520.
— — Nerven 521.
Ohrschmalz 522.
— -drüsen 522.
Ohrtrompete 529.
Olfactoriusfasern 422.
Oliva 61.
Olive 61.
Olivenkern 61.
Ommatidien 435.
Operculum 102.
Ophthalmencephalon 583.
Ora serrata 462, 473.
Orbiculus ciliaris 448.
Orbita, Inhalt 505.
Orbitawand, Muskeln 505.
Organe, becherförmige 431.
Organ, Cortisches 552, 567.
— Jacobsonsches 427.
— — Entwicklung 582.
Organon auditus 509.
— branchiotympanicum 547.
— gustus 428.
— olfactus 421.
— spatii 509.
— spirale (Cortii) 552.
— visus 435.
— Organ, statisches 510.
Organstruktur d. Ganglien 12.
— der Nerven 11.
— d. Nervensystems, Allgemeines 4.
Ossicula auditus 535.
Ostium pharyngeum tubae auditivae 529.
— tympanicum tubae auditivae 529.
Otoconia 558.
Otolithen 558.
Otolithenapparat 510.
— Bedeutung 510.
Otolithenmembran 558.

P.

Pacchionische Granulationen 139.
Pachymeninx spinalis 21.
Palpation 586.
Palpebra inf., sup. 489.
— tertia 490.
Papilla (ae) acustica basilaris 574.
— — lagenae 574.
— foliata, Geschmacksknospen 432.
— fungiformes, Geschmacksknospen 432.
— lacrimalis 490.
— nervi optici 462.
Papillen d. Bogengänge 559.
Paraganglien (Kohn) 402.
Paraganglion intercaroticum 403.
— lumbale 403.
— suprarenale 403.
Parasympathicus 414.
Parietalorgan 93.
Paries caroticus, jugularis, labyrinthicus, mastoideus, membranaceus, tegmentalis d. Paukenhöhle 533.
Pars basilaris, dors. pontis 66, 199.
— bulbosa d. Lidrandes 490.
— cartilaginea tubae auditivae 529.
— centralis des Seitenventrikels 118.
— ciliaris retinae 462.
— — (Riolani) 492.
— descendens nervi IV 203.
— flaccida d. Trommelfelles 525.
— — — Bau 528.
— inf., intermedia, sup. fossae rhomboideae 65.
— iridica retinae 461.
— lacrimalis d. Lidrandes 490.
— libera columnae fornicis 123.
— mamillaris hypothalami 82.
— opercularis, orbitalis, triangularis 107.

Pars optica hypothalami 82.
— — retinae 462.
— ossea tubae auditivae 529, 530.
— papillaris d. Tränenkanälchens 498.
— prima radicis n. facialis 194, 211.
— secunda radicis n. facialis 211.
— supra-, infraclavicularis d. Plexus brachialis 319.
— tecta columnae fornicis 90, 123.
— tensa d. Trommelfelles 525.
Passow, Grenzstreif, hinterer, vorderer d. Trommelfelles 525.
Paukenhöhle 533.
— Boden 533.
— Buchten 541.
— Dach 533.
— Gefäße 541.
— Nerven 542.
— Promontorium 534.
— Schleimhaut 538.
— Wände 533.
Paukensaite 281.
Paukenschleimhaut, Bau 541.
Paukentreppe 548.
Pedunculi cerebri 78.
Pedunculus corporis callosi 107, 127.
— flocculi 69.
— nuclei olivaris 190.
Pelvis, Oberflächenanatomie 605.
Perichorioidalraum 446, 489.
Perilymphe 555.
Perineum 606.
Perineurallamellen 11.
Perineurium 11.
Periorbita 505.
Pes anserinus minor 268.
Pfeilerzellen d. Cortischen Organs 567.
Pfropfkern 74, 181.
Phalangen d. Cortischen Organs 568.
Phalangenfortsatz d. Deitersschen Zellen 569.
Piagefäße 139.
Pia mater Blutgefäße 145.
— — encephali 140.
— — Nerven 26, 145.
— — spinalis 21, 26.
Piatrichter 26, 140.
Pigmentepithel d. Auges 460.
Pinselzellen 34.
Pleurakuppel Skeletotopie 599.
Pleuralinie, untere, vordere 599.
Plexus aorticus abdominalis 397, 401.
— — thoracalis 397, 398.
— arteriae cerebri ant. 407.
— — — mediae 407.
— — chorioideae 407.
— auricularis post. 392.
— -bildungen d. Nerven 15.
— brachialis 318.
— bronchialis 394.
— cardiacus prof., superf. 394.
— caroticus communis 393.
— — ext. 392.
— — int. 258, 406.
— cavernosus 406.
— — clitoridis 405.
— — penis 404.
— cervicalis 313.
— — Hautäste 313.
— — Muskeläste 317.
— — post. 309.
— — Verbindungen 313.
— cervicobrachialis 302.
— chorioidei 140.
— — Entwicklung 156.
— — ventriculi lat. 86, 141.
— — — tertii 142.
— — — quarti 142.
— coccygeus 376.
— coeliacus 398.
— coronarius cordis ant., post. 394.
— cruralis 355.
— deferentialis 404.
— dentalis inf. 275.
— — sup. 267.
— dorsales 302.
— epicardiacus 396.
— femoralis 401.
— gangliosus ciliaris 452.
— gastricus ant. 294.
— — inf. 400.
— — post. 294.
— — sup. 400.
— haemorrhoidalis medius 403.
— — sup. 401.
— hepaticus 400.
— hypogastrici inff. 403.
— hypogastricus sup. 402.
— iliacus 401.
— infraorbitalis 282.
— interepithelialer d. Hornhaut 443.
— intestinalis 302.
— latt., medius ventriculi IV 142.
Plexus lienalis 400.
— lingualis 392.
— lumbalis 346.
— lumbosacralis 302, 345.
— mammarius int. 393.
— maxillaris ext. 392.
— — int. 392.
— meningeus 302, 392.
— — ant. 311.
— — post. 311.
— mesentericus inf. 401.
— — sup. 400.
— myentericus 401.
— nervosus piae matris 26.
— occipitalis 392.
— oesophagei ant., post. 294.
— ophthalmicus 407.
— parotideus n. facialis 280, 282.
— pharyngeus 287, 289.
— — ascendens 392.
— phrenicus 318, 399.
— popliteus 401.
— prostaticus 404.
— pudendus 371.
— pulmonalis ant., post. 292.
— — n. sympathici 394.
— renalis 399.
— sacralis 345, 355.
— — post. 311.
— seminalis 404.
— solaris 399.
— spermaticus 400.
— subclavius 393.
— subepithelialer d. Hornhaut 443.
— submucosus 401.
— suprarenalis 399.
— sympathici 388.
— temporalis superfic. 392.
— thyreoideus inf. 393.
— — sup. 392.
— trachealis 394.
— tympanicus (Jacobsoni) 286, 406.
— uterovaginalis 405.
— venosus manubrii 528.
— — marginalis 528.
— ventrales 302.
— vertebralis 312, 393.
— vesicalis 403.
Plica (ae) axillaris ant., post. 595, 607.
— chorioidea 156.
— ciliares 451.
— incudis 538.
— lacrimalis (Hasneri) 499.

Plica (ae) malleolaris ant., post. 538.
— membranae tympani ant., post. 525.
— orbiculares 448.
— petroclinoidea lat., medialis 134, 257.
— semilunaris conjunctivae 490, 494.
— stapedis 538.
Polster d. Thalamus 89.
Polus ant., post. d. Bulbus 437.
— — — lentis 476.
— frontalis, occipitalis, temporalis d. Gehirns 97.
Pons (Varoli) 66.
Poples 614.
Portio major, minor n. trigemini 209, 263.
Porus (i) abducentis 257.
— acusticus int. 542.
— hypoglossi 258.
— oculomotorii 257.
— trigemini 257.
— trochlearis 257.
Praecuneus 108.
Processus ant. (Folii) 535.
— ciliares 451.
— cochleariformis 534.
— infundibuli 154.
— lat. mallei 535.
— lenticularis 536.
Projektion 587.
Projektionsanatomie 586.
Projektionsbahnen, kurze 130.
— lange 130.
Projektionsfasern 170.
Projektionsfigur d. Herzens 599.
Projektionssysteme 128.
Prominentia canalis facialis 534, 535.
— — semicircularis lat. 535.
— laryngea colli 590.
— malleolaris 525, 535.
— spiralis 563.
Promontorium d. Mittelohres 534, 547.
Propons 62.
Prosencephalon 54.
Prussakscher Raum 541.
Psalterium 123.
Pulvinar 89.
Punctum lacrimale 490.
Pupillarfasern 475.
Pupille 453.
— primitive 584.
Purkinjesche Zellen 171.
Putamen 120.
Pyramidenbahn 130, 240.
Pyramidenbahnen d. Tiere 49.
Pyramide d. Unterwurms 70.
Pyramiden-kreuzung 57, 58.
— -schicht d. Großhirnrinde 159.
— -seitenstrang 30.
— -seitenstrangbahn 49, 240.
— -vorderstrang 29.
— -vorderstrangbahn 48, 240.
— -zellen 158.
Pyramis medullae oblongatae 61.
— vermis 70.
— vestibuli 544.

R.

Radialfaserkegel 467.
Radialfasern d. Netzhaut 467.
Radiatio corporis callosi 127.
— occipitothalamica 122.
Radii lentis 479.
Radix (ices) antt., postt. d. Rückenmarkes 43.
— — — d. Rückenmarknerven 299.
— ascendens fornicis 124.
— brevis (motoria) ganglii ciliaris 261.
— cochlearis 285.
— descendens IX, X 185.
— — fornicis 124.
— — n. vestibularis 190.
— ganglii otici 277.
— — submaxillaris 278.
— lat., medial. d. Tractus opticus 85.
— longa (sensitiva) ganglii ciliaris 261.
— media (sympathica) ganglii ciliaris 261.
— mesencephalica n. trigemini 200, 244, 263.
— n. spinalis 299.
— symp. gangl. submax. 392.
— vestibularis 285.
Räume, interepitheliale d. Cortischen Organs 572.
— subarachnoidale 136.
Ramuli spirales 285.
— tympanici 287.
Ramus (i) alveolares supp. postt. 266.
— — — ant. 267.
— alveolaris sup. medius 267.
Ramus (i) anastomoticus (i) (ggl. otici) c. n. auriculotemporali 278.
— — (ggl. otici) c. chorda tympani 278.
— — (ggl. otici) cum n. spinoso 277.
— — (n. auriculotemporalis) c. n. faciali 274.
— — (n. digit. vol. com. III) c. n. ulnari 330.
— — (n. facialis) c. n. glossopharyngeo 282.
— — (n. facialis) c. plexu tympanico 280.
— (n. facialis) c. ramo auriculari n. vagi 281.
— — (n. glossopharyngei) c. n. vago 287.
— — (n. glossopharyngei) c. plexu tympanico 286.
— — (n. glossopharyngei) c. ramo auriculari n. vagi 287.
— — (n. glossopharyngei) c. n. sympathico 387.
— — (n. glossopharyngei) c. n. faciali 387.
— — (n. hypoglossi) c. ansa cervicali prima, secunda 298.
— — (n. hypoglossi) c. ganglio cervicali sup. 297.
— — (n. hypoglossi) c. ganglio nodoso n. vagi 297.
— — (n. lacrimalis) c. n. zygomatico 264.
— — (n. laryngei sup.) c. n. laryngeo inf. 291.
— — (n. lingualis) c. n. hypoglosso 276.
— — (n. mediani) c. n. musculocutaneo 329.
— — (n. mediani) c. n. ulnari 329.
— — (n. tympanici) c. n. faciali 287.
— — (n. tympanici) c. n. sympathico 287.
— — (n. tympanici) c. n. vago 287.
— — (n. tympanici) c. ramo auriculari n. vagi 287.
— — (n. ulnaris) c. n. mediano 333.
— — inf., sup. (n. vagi) c. ggl. cervicali sup. 289.
— — (n. vagi) c. n. accessorio 289.

Ramus (i) anastomoticus (n. vag.) c. n. glossopharyngeo 289.
— — (n. vagi) c. n. hypoglosso 289.
— — peronaeus 360, 367.
— — ulnaris d. R. superf. n. radialis 338.
— anteriores d. Brustnerven 341.
— antt. der Spinalnerven 312.
— ant., post. n. laryngei inf. 391.
— ant., post. n. obturatorii 355.
— articularis (es) genus inf., sup. 360.
— — n. auriculotemporalis 274.
— — n. axillaris 325.
— — n. ischiadici 360.
— — n. mediani 329.
— — n. obturatorii 355.
— — n. tibialis 368.
— — n. ulnaris 333, 334.
— auricularis (n. facialis) 281.
— — n. vagi 289.
— bronchiales antt., postt. n. vagi 292.
— buccales (n. facialis) 282.
— calcanei latt. 367.
— — mediales 368.
— cardiaci inff, supp. 291.
— caroticus n. laryngei sup. 290.
— cochleae d. A. auditiva int. 575.
— coeliaci n. vagi 294.
— colici 400.
— collateralis ulnaris n. radialis 337.
— colli (n. facialis) 282.
— communicans albus, griseus 377.
— — (n. auriculo-temp.) c. ganglio otico 274.
— — (n. hypoglossi) c. n. linguali trigemini 298.
— communicantes 376, 388, 391.
— — c. n. linguali (ggl. submaxillaris) 278.
— cutanei antt., latt. d. Interkostalnerven 342, 344.
— — ant., lat. d. N. iliohypogastricus 347.
— — antt., latt. (pectorales et abdominales) 342.
— — antt. d. N. femoralis 352.
— — brachii (n. cutanei antebrachii medialis) 334.
— — femoris postt. 359.
— — obturatorius 355.
Ramus (i) cutaneus palmaris (n. ulnaris) 333.
— descendens hypoglossi 298.
— dentales 267.
— — inff. 275.
— — supp. 267.
— diaphragmatici n. phrenici 318.
— digastricus (n. facialis) 282.
— dorsalis manus 333.
— epiglottici n. vagi 291.
— ext., int. n. accessorii 295.
— ext., int. n. laryngei sup. 290.
— frontales 264.
— gastrici n. vagi 294.
— geniohyoideus 298.
— gingivales inff. 275.
— — supp. 267.
— glandis 375.
— hepatici n. vagi 294.
— incisivus 275.
— inf., sup. d. Oculomotorius 258.
— infrapatellaris 355.
— interganglіares 388.
— intertubercularis 325.
— intestinales 400.
— isthmi faucium 276.
— labiales inff. 275.
— — supp. 268.
— lacrimales 263.
— laryngopharyngei 393.
— lienales n. vagi 294.
— linguales 276.
— — n. glossopharyngei 287.
— — n. hypoglossi 298.
— — n. vagi 289.
— mammarii latt., mediales 344.
— marginalis mandibulae 282.
— membranae tympani 274.
— meningei d. Spinalnerven 311.
— meningeus n. hypoglossi 298.
— — n. vagi 289.
— mentales 275.
— musculares n. axillaris 325.
— — n. femoralis 352.
— — d. Interkostalnerven 342.
— — n. ischiadici 360.
— — n. mediani 329.
— — n. perinei 375.
— — n. peronaei superfic. 360.
— — plexus lumbalis 347.
— — n. radialis 337.
— — n. tibialis 368.
— — n. ulnaris 333, 334.
— nasales antt., extt., intt., latt., med. 265.
Ramus (i) nasales extt., intt. 268.
— — postt., inff. (latt.) 270.
— — — supp. (latt.) 269.
— — — supp. 269.
— — — supp. mediales 269.
— nasalis 267.
— n. spinalis 299.
— occipitalis (n. facialis) 282.
— oesophagei n. vagi 291, 294.
— orbitales 270.
— palmaris n. mediani 329.
— palpebralis 263.
— — inf., sup. 265.
— — inff. 268.
— pancreaticoduodenales 400.
— parotidei n. auriculotemp. 274.
— perforantes (n. ulnaris) 334.
— pericardiacus n. phrenici 318.
— pericardiaci n. vagi 294.
— perineales d. N. cut. femoris post. 356.
— peritonaeales d. Interkostalnerven 344.
— pharyngei n. glossopharyngei 287.
— — n. vagi 289, 291.
— phrenicoabdominalis 318.
— pleurales d. Interkostalnerven 344.
— — n. phrenici 318.
— popliteus n. tibialis 368.
— posteriores d. Brustnerven 309.
— — d. Halsnerven 306.
— — d. Kreuznerven 311.
— — d. Lendennerven 311.
— — d. Spinalnerven 305.
— — d. Steißnerven 311.
— profundus n. plantaris lat. 371.
— — n. radialis 338.
— — n. ulnaris 334.
— pulmonales 394.
— renales n. vagi 294.
— renales 397.
— stapedius d. A. stylomastoidea 575.
— sternocleidomastoideus 317.
— stylohyoideus (n. facialis) 282.
— submaxillares des Ggl. submaxillare 378.
— superficialis n. plantaris lat. 371.
— — n. radialis 338.
— — n. ulnaris 333.
— temporales (n. facialis) 282.
— — superficiales 274.

Ramus (i) terminalis radialis (n. mediani) 330.
— — ulnaris (n. mediani) 330.
— thyreohyoideus 298.
— tonsillares n. glossopharyngei 287.
— tracheales inff. n. vagi 292.
— — et oesophagei supp. 291.
— transversi d. Sympathicus 388.
— trapezius 317.
— tubae 287.
— vasculares n. hypoglossi 298.
— vestibulares d. A. auditiva int. 575.
— volaris digiti IV ulnaris 333.
— — — V. radialis 333.
— — — medii radialis 330.
— — — medii ulnaris 330.
— — — quarti radialis 330.
— — indicis ulnaris 330.
— — manus 333.
— volaris, ulnaris (n. cutanei antebrachii medialis) 334.
— zygomatici (n. facialis) 282.
— zygomaticofacialis 266.
— zygomaticotemporalis 266.
Randschlingennetz d. Hornhaut 489.
Randwulst d. Trommelfelles 525, 526, 527.
Raphe d. Oblongata 189.
Rathkesche Tasche 153.
Räume, subarachnoidale 136.
Raum, Fontanascher 445.
— intervaginaler d. Sehnerven 459.
— Nuelscher 572.
— -organ, Allgemeines 509.
— -perilymphathischer 560.
— Prussakscher 541.
— Tenonscher 489.
Rautengrube 65.
Recessus cochlearis 544, 548.
— ellipticus 544.
— epitympanicus 541.
— infundibuli 85, 94.
— lat. ventriculi quarti 65, 117.
— membranae tympani ant., post., sup. 541.
— opticus 85, 94.
— pinealis 90, 94.
— sphaericus 544.
— suprapinealis 93, 94.
— triangularis 94.
Reflexkollateralen 44.
Regenbogenhaut 453.
Regionen d. Bauches 602.
— d. Halses 593.
Regio analis 606.
— epigastrica 602.
— inguinalis 602.
— hyoidea 593.
— hypochondriaca dextra, sinistra 602.
— laryngea 593.
— lateralis colli 593.
— olfactoria 421.
— — Flächenbestimmungen 422.
— lumbales dextra, sinistra 602.
— mediana colli 593.
— perinealis 606.
— pubica 602.
— pudendalis 606.
— sternocleidomastoidea 594.
— submentalis 593.
— trachealis 593.
— umbilicalis 602.
— urogenitalis 606.
Regiones d. Endhirnrinde 163.
Reil, Stabkranz 129.
— Sulcus circularis 102.
Reißner, Membrana vestibularis 563.
Reizdenken 421.
Reizleitung im Nerven, Geschwindigkeit 10.
Remaksche Fasern 377.
Rete canalis hypoglossi 296.
Retina, Einteilung 461.
— Schichten 464.
Retzius, Macula acustica neglecta 574.
— Sinus sup. utriculi 550.
— scher Faden 569.
Rhinencephalon 98.
Rhinocoel 101.
Rhodopsin 463.
Rhombencephalon 54.
Rhombomeren 151.
Riechbahnen, zentrale 239.
Riechchiasma 128.
Riechepithel, Dicke 422.
— Flächenausdehnung 422.
Riechgrübchen 581.
Riechhärchen 423.
Riechinsel 422.
Riechlappen 98.
— hinterer 98.
— — vorderer 90, 101.
Riechnerv, Ursprung 207.
Riechwulst 98.
Riechzapfen 423.
Riechzellen 422.
Riechzentrum 253.
Riegel 58.
Riesenpyramidenzellen 163.
Rima cornealis 438.
— helicis 519.
— palpebrarum 490.
Rindenfelder d. Hirnrinde, physiologische 216.
— — — nach d. Zellenschichtung 161.
Rindenzellen, kleine, d. Kleinhirnrinde 172.
Ringband d. Steigbügels 537.
Riolani, Pars ciliaris 492.
Ritterscher Faden d. Stäbchen 472.
Rivini, Foramen membranae flaccidae 525.
— Incisura tympanica 525.
— Rivus lacrimalis 491.
Rolandi, Sulcus centralis 103.
Rolandosche Substanz 28.
Rolle d. M. obliquus oculi sup. 502.
Rollhügelwulst 614.
Rostrum corporis callosi 124.
Ruder d. Außenpfeilers 568.
Rückenfurche 149, 596.
Rückenmark 16.
— Bahnen 48.
— Bau, feinerer 34.
— Durchmesser 18.
— Endfaden 18.
— Form, Lage 16.
— Furchen 19.
— Gefäße 26.
— Gesamtaufbau 46.
— Gewicht 19.
— -haut, harte, weiche 21.
— Hüllen 21.
— Krümmungen 19.
— Länge 18.
— Lymphgefäße 27.
— Nerven, Allgemeines 298.
— Nervenzellen-anordnung 29.
— — Einteilung 37.
— Querschnittsbilder 28.
— Rindenschicht 37.
— Schicht, subpiale 37.
— Segmente 18.
— Skeletotopie 16.
— Stränge 19.
— Topographie 18.
— Zackenband 25.
— Zahl d. Fasern 46.

Rüdingersche Röhren 560.
Rumpfplexus, Einteilung 312.
— oberer, unterer 302.

S.

Sacculus 550.
Saccus conjunctivae 490.
— endolymphaticus 550, 560.
— lacrimalis 499.
Säule, Clarkesche 29, 47.
Säulen, graue d. Rückenmarkes 28.
Säule, graue, Mittelfeld 47.
Sakralnerven 305.
Sammetkörper d. Konjunktiva 492.
Santorini, Incisurae cartilaginis meatus acustici externi 519.
— M. incisurae helicis 520.
Scalae cochleae 548.
— tympani 548, 574.
— vestibuli 548, 574.
Scapha 514
Scarpa, Ganglion temporale 392.
— Ggl. vestibulare 285.
— Membrana tympani secundaria 534.
— N. nasopalatinus 269.
— Trigonum femorale 618.
Schädelbasis, Durchtritt d. Hirnnerven 257.
Schale d. Linsenkerns 120.
Schamfurche 600.
Schamgeflecht 371.
Scheide, Henlesche 378.
Scheiden d. Sehnerven 459.
Scheidenzellen 12.
Scheitel 588.
Scheitelhöcker d. Embryo 153.
Scheitelkrümmung, hintere, vordere d. Gehirns 152.
Scheitelläppchen, oberes, unteres 108.
Scheitellappen, Furchen 105.
— Windungen 108.
Schemata d. Hirnfurchung 112.
Schenkel d. Steigbügels 536.
Schicht, äußere retikuläre d. Netzhaut 470.
— innere retikuläre 469.
— d. Schzellen 471.
— rostfarbene, d. Kleinhirns 171.
— subpiale 30, 37.
Schläfen 587, 588.
Schläfenlappen, Furchen 106.
— -pol 97.
— -windungen 108.
— -windung, mittlere, obere, untere 108, 109.
Schleife, laterale 77, 200.
— mediale 77, 182.
Schleifenkreuzung 182.
Schleimhaut d. Paukenhöhle 538.
Schlemmscher Kanal 445.
Schmetterlingsfigur d. Rückenmarkes 28.
Schnecke, feinerer Bau 563.
— knöcherne 546.
Schnecken-gang 552, 563.
— -loch 549.
— Treppen 548.
— -wand, feinerer Bau 574.
Schulterecke 607.
Schultzesches Komma 43, 51.
Schutzapparate d. Auges 489.
Schwalbe, Nucl. n. vestibularis medialis 190.
Schweifkern 120.
Sclera 444.
Scrobiculus cordis 600.
Sebum palpebrale 494.
Segment, neurales 3.
Segmente d. Rückenmarkes, Lokalisation d. Funktion 381.
Seh-bahnen, Verlauf 238.
— -hügel 86.
— -linie 437.
— -loch 453.
— -nerv 459.
— — Scheiden 459.
— — Ursprung 207.
— -organ 435.
— — Entwicklung 583.
— -platte 435.
— -purpur 463.
— -region, feinerer Bau 164.
— -strahlung 89, 130, 177.
— -zellen 471.
— -zentrum 219.
Seiten-säule d. Rückenmarkes 29.
— -säulengruppe 29.
Seitenstrang 20, 29, 45, 61.
— -grundbündel 30.
— -kleinhirnbahn 30.
— -rest 30.
Seitenventrikel 116.
— Wände 117.
Semicanalis m. tensoris tympani 534.
— tubae auditivae 534.
Sensibilität, rückläufige 46.
Septula medullae spinalis 29.
Septum longitudinale ant. 19, 26.
— orbitale 509.
— pellucidum 107.
— — feinerer Bau 169.
— post. medullae spin. 19.
— subarachnoidale post. 25.
Shrapnellsche Membran 525.
Sicherheitsröhre 533.
Sinciput 587.
Sinnesorgane, allgemeines 420.
— Energie, spezifische 420.
— Entwicklung 581.
— höhere, niedere 421.
Sinus sacci lacrimalis sup. (Maieri) 498, 499.
— — — inf. (Arlitii) 499.
— sup. utriculi 550.
— tympani 534.
— venosus sclerae 445.
Skeletotopie 587.
— d. Gehirns 215.
Sklera 444.
— -falz 438.
— Gefäße 445.
— Nerven 446.
— -gefäßkranz 484.
Sklerozonen 382.
Sonnenbildchen 12.
Sonnengeflecht 398, 399.
Spatium (a) anguli iridis (Fontanae) 445, 489.
— interfasciale (Tenoni) 506.
— perilymphaticum 560.
— zonularia 481.
Speicheldrüsen, Nervenendigung 416.
Sphärencephalon 157.
Sphincter auriculae 521.
Spina helicis 516.
Spinalganglien, Bau 378.
— Bindegewebe 380.
— Größe 301.
— sensible Nervenapparate 380.
— Nervenzellen 38.
Spinalganglienzellen, Ableitung 39.
— bipolare 379.
— pseudounipolare 378.
Spinalnerven, Abteilungen 302.
— Rr. anteriores 312.
— Rr. meningei 311.
— Rr. postt. 305.
Spindelblatt 547.
Spindelläppchen 109.

Spindel d. Schnecke 547.
Spindelwindung 109.
Spinnenwebehaut 21.
Spiralkörper d. Haarzellen d. Cortischen Organs 571.
Spiralstränge d. Cortischen Organs 572.
Spitzenfortsatz d. Pyramidenzellen 159.
Spitzohr, Darwinsches 514.
Splenium corporis callosi 127.
Spongioblasten 470.
Spongioblastenschicht 470.
Sprachzentrum, akustisches 220.
— motorisches 219.
— optisches 219.
Spüldrüsen 429.
Stabkranz 129.
— d. Thalamus 89, 130, 177.
Stäbchen, Außen-, Innenglied 471.
— -ellipsoid 472.
— -faser 471.
— -korn 471.
— Zahl 472.
— -sehzellen 471.
Stammstrang d. Sympathicus 388.
Stapes 536.
Statolithen 558.
Steigbügel 536.
— -falte 538.
— -furche 534.
— -muskel 537.
— Ringband 537.
— Verschlußband 537.
Steißbeingeflecht 376.
Steißnerven, R. post. 311.
Stellulae vasculosae (Winslowii) 448.
Stiel d. Augenblase 583.
Stiele d. Thalamus 89, 130.
— des Kleinhirns 73.
Stillingscher Kern 29.
Stirnfortsatz (mittlerer, seitliche) 582.
Stirnlappen, Furchen 104.
— Windungen 107.
Stirnpol 97.
Strahlenbändchen 480.
Strahlungen d. Corpus striatum, d. roten Kerns 130.
Strang, Burdachscher 21, 30, 51.
— Gollscher 20, 30, 51, 61.
— zarter 20.
— -zellen 40.
Stränge d. Plexus brachialis 319.
Stratum cinereum cerebelli 171.
— — fossae rhomboideae 65.
— circulare d. Trommelfelles 527.
— cutaneum d. Trommelfelles 526.
— gangliosum cerebelli 171.
— glomerulosum, gelatinosum, granulos. d. Bulbus olfactorius 165.
— granulosum cerebelli 171.
— interolivare lemnisci 193.
— mucosum d. Trommelfelles 528.
— pigmenti 460.
— — corporis ciliaris 460.
— — iridis 460.
— — retinae 460.
— radiatum d. Trommelfelles 527.
— reticulatum d. Thalamus 89.
— zonale d. Oblongata 62.
— — d. Thalamus 86, 176.
Streifen, Baillargerscher 158.
— Gennarischer 158, 160, 164.
— Hensenscher 573.
— Vicq d'Azyrscher 164.
Stria (ae) dorsalis 101.
— intermedia 101.
— longitudinales 110.
— — laterales, mediales 124.
— malleolaris 525.
— medullares d. Oblongata 65.
— medullaris thalami 86.
— membranae tympani ant., post. 525.
— olfactoria lat., medialis 98.
— terminalis 86, 118.
— transversae 124.
— vascularis 563.
Stroma iridis 454.
— vitreum 482.
Struma 590.
Stützfasern, Bowmansche 441.
— d. Netzhaut 467.
Stützzellen d. Maculae u. Cristae acusticae 555.
— im Riechepithel 422, 423.
Subarachnoidalraum 25.
Subduralraum 22, 136.
Substantia alba, gelatinosa, grisea, nigra 10.
— gelatinosa centralis 28, 36, 46.
— — post. (Rolandi) 28, 36.
— grisea centralis 28, 36.
— lentis 476.
— nigra 78, 204.
Substantia perforata ant. 98.
— — — feinerer Bau 169.
— — post. 81.
— propria d. Hornhaut 441.
— reticularis alba (Arnoldi) 110, 165.
— — alba 189.
— — grisea 186, 189.
Substanz, gelatinöse, graue, weiße d. Zentralnervensystems 10.
— graue, Neuroglia 34.
— — Mittelfeld 41.
— — u. weiße, Massenverhältnis 33.
— weiße d. Rückenmarkes 29.
— — d. Endhirnes 121.
— — — feinerer Bau 169.
— — Neuroglia 37.
Sulcus (i) ampullaris 551.
— d. Endhirnes 97, 103.
— bicipitalis lat., medialis 607.
— basilaris pontis 66.
— centralis (Rolandi) 103.
— — insulae 103.
— cerebelli 69.
— cinguli 105.
— circularis (Reili) 102.
— corporis callosi 105.
— cruris helicis 516.
— Entwicklung 154.
— frontalis inf., sup. 104.
— genitofemoralis 606.
— glutaeus 614.
— horizontalis cerebelli 69.
— hypothalamicus 89, 94.
— inguinalis 600.
— interlobares 103.
— intermedius ant., post. medullae spinalis 20.
— — post. d. Oblongata 58.
— interparietalis 105.
— interpectoralis 595.
— intralobares 104.
— lat. ant., post. medullae spinalis 19.
— — — — d. Oblongata 61.
— — mesencephali 78.
— limitans fossae rhomboideae 65.
— limitantes 157.
— medianus fossae rhomboideae 65.
— — post. medullae spin. 19.
— mentolabialis 589.
— nasolabialis 589.

Sulcus (i) n. oculomotorii 78.
— occipitales latt., supp. 106.
— occipitalis transversus 104.
— olfactorius 98, 104.
— orbitales 104.
— orbitopalpebralis inf., sup. 490.
— palpebromalaris 490.
— parolfactorius ant., post. 105.
— praecentralis 104.
— promontorii 534.
— pubis 600.
— radialis 607.
— retrocentralis 105.
— sclerae 437.
— spiralis 564, 565.
— subparietalis 105.
— temporales transversi 106.
— temporalis inf., medius, sup. 105.
— tympanicus 525.
Supercilium 490.
Sura 617.
Sylvii Fissura cerebri lat. 103.
Sympathicus, elementarer Bau 407.
— Faserverlauf 409.
— Grenzstrang 388.
— kleiner 288.
— Nebenorgane 402.
— Nervenendigungen 415.
— Parasympathicus 412, 414.
— physiolog. Faserarten 409.
— im engeren Sinne 411, 414.
— Verbreitungsgebiet 409.
Syndesmosis tympanostapedia 536.
Syntopie, Definition 587.
Systema nervorum centrale, Einteilung 1.
— — periphericum 1.
— — sympathicum 388.

T.

Taenia chorioidea 86, 118, 144.
— fimbriae 145.
— fornicis 123, 144.
— thalami 86, 144.
— ventriculi IV 62, 144.
Taenien d. Gehirns 144.
Tal des Kleinhirns 69.
Tangentialfasern d. Großhirnrinde 158.
Tangentialfaserschicht 159.
Tapetum 119, 127.
— cellulosum, fibrosum 448.
— -strahlung 119.
Tarini, Fossa interpeduncularis 81.
Tarsus inf., sup. 491.
Tasche, Rathkesche 153.
Tegmentum 78, 81.
— vasculosum (Deiters) 564.
Tegmen ventriculi tertii 94.
— — quarti 62.
Tela (ae) chorioidea ventriculi tertii 141.
— chorioidea ventriculi quarti 62, 141, 142.
Telencephalon 53, 94, 157.
Telodendron 5.
Tenoni, Fascia bulbi 506.
— Spatium interfasciale 506.
Tenonsche Kapsel 444.
Tenonscher Raum 444, 489.
Tentorium cerebelli 134.
Thalamencephalon 86.
Thalamus 86.
— feinerer Bau 176.
— Gitterschicht 89.
— Kerne 89.
— Stabkranz 89, 130, 177.
— Stiele 90, 130, 177.
— Strahlungen 130.
— Stratum reticulatum 89.
Thorax, Oberflächenanatomie 595.
Tiergehirne, Windungen 115.
Tonsilla cerebelli 69.
— tubaria 530.
Topinard, Schema d. Irisfärbung 454.
Topographie d. Aorta ascendens 599.
— d. Arcus aortae 599.
— d. Baucheingeweide 602.
— d. Caecum 604.
— d. Colon asc. 604.
— d. Colon desc. 604.
— d. Colon sigmoideum 604.
— d. Colon transv. 604.
— d. Duodenum 603.
— d. Gallenblase 602.
— d. Herzens 599.
— d. Jejunoileum 603.
— d. Leber 602.
— d. Lunge 599.
— d. Magens 602.
— d. Milz 603.
— d. Nebenniere 605.
— d. Niere 604.
— d. Pancreas 603.
— d. Pleura 599.
Topographie d. Proc. vermiformis 604.
— d. Ureter 605.
— d. Vena cava sup. 599.
— d. Zwerchfellkuppel 599.
Trachea, Nervenendigungen 417.
Tractus bulbothalamicus lat., medialis 225.
— cerebrospinalis 130.
— cervicolumbalis dorsalis (Flechsig) 52.
— frontopontinus 130.
— habenulopeduncularis 90.
— hyaloideus 482.
— olfactorius 98.
— — feinerer Bau 166.
— opticus 85.
— rubrospinalis 49, 178, 203.
— solitarius 185, 213.
— spinalis nervi trigemini 182.
— spinoolivaris (Bechterew) 52.
— spinotectalis 52.
— spinothalamicus (Edinger) 52.
— spiralis foraminosus 543.
— tectobulbaris 249.
— tectospinalis 49, 203.
— temporopontinus 130.
— thalamoolivaris (Bechterew) 189, 203.
— vestibulospinalis 49, 253.
Tränenapparat 496.
Tränenbach 491.
Tränendrüsen, obere, untere 496.
— Nerven 498.
— tarsale 494.
Tränenflüssigkeit 496.
Tränenkanälchen 490, 498.
— Angustiae 498.
— Pars papillaris 498.
— Trichterenge 498.
Tränennasengang 496, 499.
Tränen-nasenrinne 582.
— -papille 490.
— -punkt 490.
— -sack 496, 499.
Tränen-see 490.
— -wärzchen 490.
Tragi 515.
Tragus 514.
Trapezkern 199, 211.
— -körper 211.
Treppen d. Schnecke 548.
Trichter 85.
— -enge d. Tränenkanälchens 498.

Trichterfortsatz 154.
Trigeminuskern, accessorischer 244.
Trigeminus, Verbreitungsgebiet 278.
Trigonum collaterale 119.
— colli lat., mediale 594.
— deltoideopectorale 595.
— femorale 618.
— habenulae 86, 93.
— iliopectineum 618.
— interradiale d. Trommelfelles 527.
— lemnisci 77.
— nervi hypoglossi 65.
— olfactorium 98.
— — feinerer Bau 169.
— omoclaviculare 594.
— omotrapezoides 594.
— paramaculare 468.
— submaxillare 594.
— thyreoideum 594.
Trochlea d. m. obliquus oculi sup. 502.
Trommelfell 522.
— Dicke 522.
— -Ebene 526.
— -Fasern 527.
— Flächenform 525.
— Gefäße 528.
— Kutisstrang 526.
— Lamina propria 526.
— Lichtkegel 526.
— Nabel 525.
— Neigung 525.
— Nerven 528.
— Pars flaccida, tensa 525.
— Randwulst 525, 526, 527.
— Schichten 526.
— -spanner 537.
— Stratum circulare, radiatum 527.
— — cutaneum 526.
— — mucosum 528.
— -tasche, hintere, obere, vordere 541.
— Trigonum interradiale 527.
Truncus corporis callosi 124.
— fissurae lat. cerebri 103.
— lumbosacralis 346, 355.
— sympathicus 388.
Tschisch, Corpus patellare 89.
Tuba auditiva (Eustachii) 529.
— — Gefäße 530.
— — Lichtung 530.
— — Nerven 530.
Tuben-knorpel 529.
— -mandel 530.
— -paukensäckchen 585.
— -wulst 533.
Tuber cinereum 82.
Tuberculum acusticum 65.
— ant. thalami 86, 89.
— auriculae (Darwini) 514.
— cinereum 61.
— cuneatum 61.
— supratragicum 514.
Tuber cinereum 82.
— olfactorium 98.
— vermis 70.
Tubuli lacrimales 497.
Tunica conjunctiva bulbi 444, 490.
— — palpebrarum 490.
— fibrosa oculi 438.
— mucosa tympanica 538.
— vasculosa lentis 484.
— — oculi 446.
Tunnelraum 568.
Tunnelstrang 573.

U.

Übergangswindungen 113.
Umbo membranae tympani 525.
Uncus-Bändchen (Giacomini) 110.
— (gyri hippocampi) 110.
Unterkinn 589.
Unterohrgrube 589.
Unterwurm 69, 70.
Ureter, Topographie 605.
Ursprungskerne vorderer Nervenwurzeln 47.
Urwindungen 111.
Utriculus 550.
Uvula (vermis) 70.

V.

Vagina terminalis 18, 21.
Vallecula cerebelli 69.
— cerebri lat. 98.
— lat. 103.
Valsalvae, Ligg. auricularia 519.
Valvula lacrimalis inf., sup. 499.
Variabilität d. Hirnwindungen 113.
Varoli, Pons 66.
Vas (vasa) auris int. 575.
— prominens 575.
— sanguinea retinae 483.
— spirale ext., int. 566.
Vas (vasa) spirale int. 575.
Vela medullaria 77.
Velum medullare ant. 62, 73, 77.
— — post. 62, 63, 77.
Vena (ae) aquaeductus vestibuli 560.
— auditivae intt. 575.
— canaliculi cochleae 560, 575.
— cava sup., Skeletotopie 599.
— centrales d. Rückenmarkes 27.
— centralis retinae 459, 483.
— ciliares antt. 486.
— cerebri intt. 142.
— — magna (Galeni) 142.
— chorioidea 142.
— papillaris inf., sup. 483.
— spinalis ant., post. 27.
— spiralis ext. 575.
— — modioli 575.
— terminalis 86, 142.
— vorticosae 447, 486.
Ventralfeld d. Hinterstränge 42.
Ventriculus lat. 116.
— olfactorius 101.
— pinealis 90.
— quartus 62.
— terminalis 33.
— tertius 93.
Venula (ae) nasalis retinae inf., sup. 483.
— macularis inf., sup. 484.
— retinae medialis 484.
— temporalis retinae inf., sup. 483.
Verbindungen d. Nerven 15.
Verbindungsbahnen 9.
Verbrechertypus d. Hirnfurchen 113.
Vergasche Höhle 123.
Vergleichung d. Hirn- u. Rückenmarknerven 385.
Vermis inf. 69.
— sup. 66.
Verschiedenheiten, örtliche der Großhirnrinde 161.
Verschlußband d. Steigbügels 537.
Vertex 588.
— corneae 438.
Vesicula ophthalmica 435.
Vestibulum 543.
Vicq d'Azyrsches Bündel 90, 123.
Vicq d'Azyrscher Streifen 164.
Vidii N. canalis pterygoidei 268.

Vierhügelarme 81.
Vierhügelhirn 53.
Vierhügelplatte 78, 81.
Vieussenii, Ansa subclavia 390.
Vincula lingulae 70.
Virchow, R., Schema der Irisfärbung 454.
Vlies 181.
Vliesregion 74.
Vogelsporn 106, 119.
Vorbrückchen 62.
Vorderhaupt 587.
Vorderhirn 54.
Vorderhirnbläschen 150.
Vordersäule d. Rückenmarkes 28.
Vordersäulenzellen der hinteren Wurzeln 40.
Vordersäule, Zellengruppen 29, 47.
Vorderseitenstrang 21.
Vorderstrang 20, 29, 45.
— -grundbündel 29.
— -rest 29.
Vorderwurzelzellen 37.
Vorgebirge der Paukenhöhle 534.
Vorhof 543.
— feinerer Bau 555.
Vorhofs-blindsack 552.
— -treppe 548.
Vormauer 121.
Vormauerformation 175.
Vortex lentis 479.
Vorzwickel 108.

W.

Wade 617.
Waldeyer, Darmbauch, Drüsenbauch 602.
— Holotopie, Skeletotopie, Syntopie der Eingeweide 587.
Wangenlidfurche 490.
Warzenwulst 588.
Wernickesche Stelle 220.
Windung (en) des Gehirns 107.
— von Tiergehirnen 115.
— zungenförmige 108.
Winslowii, Stellulae vasculosae 448.
Wipfelblatt 70.
Wirbelvene 447.
Wrisbergi, Ganglion cardiacum 392, 394.
Wulst des Unterwurms 70.
Wurm des Kleinhirns 66, 70.
— Marklager 73.
Wurzeleintrittszone 50.
Wurzelfasern, Definition 8.
— hintere 43.
— vordere 43.
Wurzeln, hintere 30, 43.
— der Hirnnerven 131.
— motorische 16, 30, 43.
— sensible 16, 30, 43.
— vordere 30, 43.
Wurzelzellen d. Rückenmarkes 37.

Z.

Zackenband d. Rückenmarkes 25.
Zählung der Hirnnerven 131.
Zäpfchen d. Unterwurms 70.
Zapfen, Außen-, Innenglied 472.
— -Ellipsoid 472.
— -faser 472.
— -körper 472.
— -korn 472.
— -sehzellen 472.
— Zahl 472.
Zahl der Fasern d. Nervenwurzeln 46.
Zellen, Cajalsche 159.
— Claudiussche 570.
— Deitersche 34.
— — des Cortischen Organs 568.
— gefensterte der Spinalganglien 39.
— Golgische 5.
— -gruppen der Vordersäule 29, 47.
— Hensensche 569.
— polymorphe d. Großhirnrinde 159, 160.
— Purkinjesche 171.
Zelt 62.
Zentralgefäße d. Netzhaut 483.
Zentralkanal 28, 33.
— d. Glaskörpers 482.
Zentralkern des Thalamus 89.
Zentralläppchen 70.
Zentralnervensystem, Einteilung 1.
Zentralwindungen, feinerer Bau 163.
Zentralwindung, hintere 108.
— vordere 107.
Zentren, Definition 8.
— motorische, psychische, sensorische d. Großhirnrinde 216.
Zinn, Anulus tendineus communis 501.
Zirbel 86, 90.
— Bau, feinerer 176.
— Entwicklung 153.
Zona arcuata d. Lamina basilaris 565.
— incerta 178.
— pectinata d. Lamina basilaris 565.
Zonalschicht der Hintersäulen 36, 42.
Zona postrolandica 42.
— spongiosa 30, 36.
— terminalis 29.
Zone d. ovalen Kerne 423.
— d. runden Kerne 422.
Zonula ciliaris 476, 480.
Zotten, arachnoidale 139.
Zuckerkandl, Nebenorgane d. Sympathicus 402.
Züngelchen d. Wurms 70.
Zungenfleischnerv, Ursprung 214.
Zungenschlundkopfnerv, Ursprung 212.
Zwerchfellkuppel, Skeletotopie 599.
Zwickel 108.
Zwinge 122.
Zwischenhirn 53, 82.
— Arterien 146.
— Entwicklung 151.
— feinerer Bau 175.
Zwischenkörnerschicht 470.
Zwischenpfeilerspalten d. Cortischen Organs 568.
Zwischenstränge d. Sympathicus 388.

Buchdruckerei Richard Hahn (H. Otto) in Leipzig.

Cystoskopie, **Handbuch.** Professor Dr. **Leopold Casper.** Fünfte, verbesserte Auflage. 170 Abbildungen und 12 Tafeln in Vierfarbendruck. (VIII, 398 S.) Gr.-8°. Gz. 17.—*, geb. 20.—*.

Nach knapp Jahresfrist machte sich eine Neuauflage des bekannten Handbuches notwendig, in welcher alle Errungenschaften und Fortschritte der letzten Zeit eingehend berücksichtigt sind. Der beigegebene Atlas wurde um viele wichtige farbige Abbildungen vermehrt.

Gonorrhoe des Mannes **und ihre Komplikationen.** Geh. San.-Rat Prof. Dr. **Hans Wossidlo,** neu herausgegeben von Dr. **Erich Wossidlo,** Spezialarzt für Urologie. Dritte, umgearbeitete Auflage. 66 Textabbildungen u. 14 farbige Tafeln. (IX, 366 S.) 8°. Gz. 13.—*, geb. 15.—*.

Das Werk hat lange Jahre am Büchermarkt gefehlt. Die neue Auflage wurde vollkommen umgearbeitet und textlich durch die Aufnahme zweier neuer Kapitel über „Vakzinebehandlung" und „Diathermie" erweitert. Eine starke Vermehrung und Verbesserung erfuhren auch die farbigen Abbildungen.

Herzkrankheiten, Ein kurzes Lehrbuch für Studierende und Ärzte. Dr. **P. Schrumpf.** 40 Abbildungen. 1922. (VIII, 200 S.) 8°. Gz. 2.30*.

In kurzer, klarer Darstellung werden die für die Praxis wichtigen Fragen der Lehre von den Kreislauforganen in systematischer Weise abgehandelt. . . . . Der Studierende und der Praktiker werden das Buch mit Gewinn lesen und im Verständnis der Herz- und Gefäßkrankheiten gefördert werden.
Zentralblatt für Herz- und Gefäßkrankheiten.

Hysterie. Von Privat-Dozent Dr. **Ernst Kretschmer.** 1923. (113 S.) 8°. Gz. 1.75*, kartoniert 2.—*.

Der Titel „Über Hysterie" deutet an, was der Verfasser geben will; und was er geben wollte, ist ihm ohne Frage gelungen. Auch wo man ihm nicht folgen kann, ist Kretschmer stets geistvoll und überaus anregend.
Münchener Medizinische Wochenschrift.

Konstitutionslehre, **biologische.** Grundlagen. Privat-Dozent Dr. **H. Günther.** 22 Abbildungen. 1922. (VIII, 136 S.) 8°. Gz. 1.80*, kart. 2.10*.

Das Buch kann jedem Naturforscher und Arzt, der mit der Zeit fortschreiten will, nur aufs wärmste zum Studium empfohlen werden.
Zentralblatt für Herz- und Gefäßkrankheiten.

Pathologische Physiologie. Ein Lehrbuch für Studierende und Ärzte. Abt. 1: Die Funktionsstörungen des Herzens, der Gefäße und des Blutes. Geh. Med.-Rat Prof. Dr. **H. E. Hering.** 1921. (VIII, 120 S.) Gr.-8°. Gz. 1.90*.

In der Darstellung erkennt man überall den Meister, der im Experiment und am Krankenbett eigene Erfahrungen gesammelt und das Gebiet der Kreislaufstörungen durch eigene Arbeiten hervorragend bereichert hat.
Zentralblatt für Herz- und Gefäßkrankheiten.

Physiologie, **Grundriß.** Erster Teil: **Biochemie.** Professor Dr. **Carl Oppenheimer.** Vierte, völlig neubearb. und vermehrte Auflage. 7 Abbildungen. 1922. (VIII, 349 S.) Gr.-8°. Gz. 4.—*, geb. 6.50*. Zweiter Teil: **Biophysik.** Professor Dr. **O. Weiß.** 180 Abbildungen und 1 farbige Tafel. Zweite Auflage. 1922. (XII, 307 S.) Gr.-8°. Gz. 4.—*, geb. 6.50*.

Der Wert der in fast regelmäßiger Jahresfolge erscheinenden „Biochemie" ist so anerkannt, daß eine besondere Würdigung des Werkes nicht mehr notwendig ist. Betont sei nur, daß der Autor in der vorliegenden Auflage den allerneuesten Stand des Wissens mit gewohnter Meisterschaft dargestellt hat. Auch der zweite Teil, die „Biophysik", die mit dem ersten Teil zusammen „einen Grundriß der gesamten Physiologie" bildet, ist ebenso ausgezeichnet, wie das für die letzte Auflage rühmend hervorgehoben werden konnte.
Deutsche Medizinische Wochenschrift.

Psychologie, **Medizinische.** Ein Leitfaden für Studium und Praxis. Priv.-Dozent Dr. **Ernst Kretschmer.** 2., verbess. Auflage. 22 Abbildungen. 1922. (VI, 306 S.) 8°. Gz. 3.50*, geb. 5.50*.

Ein Buch, allen denen willkommen, die für den angehenden Arzt immer wieder die Notwendigkeit einer Einführung in die Grundfragen der Seelenkunde betonen.
Ärztliches Vereinsblatt für Deutschland.

Zoologie. **Kurzes Lehrbuch für Studierende der Medizin und Ärzte.** Professor Dr. **A. Kühn.** 1922. (VIII, 212 S.) Gr.-8°. Gz. 4.15*, geb. 6.75*.

Eine kurze Einführung in die Probleme und Ergebnisse der allgemeinen Zoologie, die dem heutigen Stande dieser Wissenschaft entspricht und dabei den speziellen Bedürfnissen der Mediziner Rechnung trägt, hat es bisher nicht gegeben. Es ist aufs wärmste zu begrüßen, daß sich Kühn zu einer solchen Darstellung entschlossen hat, und daß sie ihm so vortrefflich gelungen ist. . . . . Das Büchlein wird sich gewiß bei den Studierenden der Medizin in kurzer Zeit, und zwar mit Recht, der größten Beliebtheit erfreuen.
Münchener Medizinische Wochenschrift.

*** Der Verkaufspreis ergibt sich durch Multiplikation der obigen Grundzahlen mit der jeweils geltenden Schlüsselzahl; diese Entwertungsziffer ist in jeder Buchhandlung oder beim Verlag zu erfragen.**

VERLAG VON GEORG THIEME IN LEIPZIG

Soeben erschien:

Therapeutische Technik

für die ärztliche Praxis

Ein Handbuch für Ärzte und Studierende

Herausgegeben von

Professor Dr. J. Schwalbe

Geh. San.-Rat in Berlin

Sechste, verbesserte und vermehrte Auflage :: 1923

Mit 1182 Seiten Text und 685 Abbildungen

Gz. 26.—*, gebunden 30.—*

Aus dem Inhalt:

Technik der Arzneibereitung und Arzneianwendung. Anhang: **Arzneiliche Trink- und Badekuren.** Professor Dr. *W. Straub,* München

Technik der Immunotherapie. Geh. Med.-Rat Prof. *A. v. Wassermann* und Geh. Med.-Rat Prof. *M. Ficker,* Berlin.

Technik der Ernährungstherapie. Geh. Med.-Rat Prof. *Fr. Kraus* und Professor *Th. Brugsch,* Berlin.

Technik der Hydro- und Thermotherapie. Professor *H. Rieder,* München.

Technik der Strahlenbehandlung. Professor *R. Volk,* Dr. *M. Ostermann,* Professor *G. Holzknecht* und Dozent Dr. *A. Fernau,* Wien.

I. Technik der Sonnen-, Finsen- und Quarzlampen-Behandlung. Professor *R. Volk* und Dr. *M. Ostermann,* Wien.

II. Technik der Röntgentherapie. Professor *G. Holzknecht,* Wien.

III. Technik der Radium- und Mesothoriumbehandlung. Dozent Dr. *A. Fernau,* Wien.

Technik der Massage, der Gymnastik und der mechanischen Orthopädie. Professor *H. Gocht,* Berlin.

Ausgewählte Kapitel aus der allgemeinen chirurgischen Technik. Geh. Med.-Rat Prof. *O. Hildebrand,* Berlin.

Technik der Behandlung der Hautkrankkeiten u. d Syphilis. Professor *S. Bettmann,* Heidelberg.

Technik der Ernährung d. gesunden u. d. kranken Säuglings. Professor *H. Koeppe,* Gießen.

Technik der Behandlung einzelner Organe:

Auge. Geh. Rat Prof. *C. v. Heß,* München, und Professor *W. Lohmann,* z. Zt. Schwelm.

Ohr. Professor *F. Siebenmann,* Basel.

Zähne. Hofrat Prof. *O. Walkhoff,* Würzburg.

Nase, Rachen, Kehlkopf, Trachea, Bronchien. Geh. Med.-Rat Prof. *E. P. Friedrich,* (Kiel) Friedrichroda, u. Dr. *G. Albanus,* Hamburg.

Pleura, Lungen. Geh. Med.-Rat Prof. *G. Hoppe-Seyler,* Kiel.

Herz. Geh. San.-Rat. Prof. *J. Schwalbe,* Berlin.

Speiseröhre, Magen, Darm. Geh. San.-Rat Prof. *I. Boas,* Berlin.

Chirurgische Behandlung des Darmes und des Abdomens. Professor *F. Voelcker,* Halle a. S., und Professor *R. Werner,* Heidelberg.

Harnorgane, Männliche Geschlechtsorgane. Geh. Med.-Rat Prof. *F. König,* Würzburg.

Gynäkologie. Geh. Med.-Rat Prof. *W. Stoeckel,* Leipzig.

Geburtshilfe. Professor *Rud. Th. v. Jaschke* und Professor *P. W. Siegel,* Gießen.

Nervensystem. Professor *E. Müller,* Marburg.

Sachregister.

Urteil über *Schwalbe,* Therapeutische Technik:

. . . Weit über dem Zuwachs, den die vorliegende Auflage des weltbekannten Handbuches gegen die vor 17 und 16 Jahren besprochene erste, an Seitenzahl — 400 —, erfahren hat, steht der im Inhalt und Gehalt gegebene Gewinn: eine der unentwegten Tendenz des Herausgebers entsprechende Konzentration und fortgesetzte Ausschaltung historischer und theoretischer Exkursionen hat die Aufnahme einer seltenen Fülle von Neuerungen ermöglicht und dem Werke den Charakter einer auf der Höhe der Zeit stehenden Gesamttechnik in potenziertem Maße verliehen. . . . Die fast ausnahmslos gewahrte Einheitlichkeit und Faßlichkeit der Darstellung kann nicht hoch genug eingeschätzt werden. Nicht minder die Neubearbeitung des wohl die Gesamtheit derartiger neuerer Handbücher überragend umfassenden Sachregisters, das mit seinen rund 7000 Nachweisen dem Besitzer zum wohltuenden Nebenwert einer Enzyklopädie, eines schnell unterrichtenden Lexikons verhilft . . . Daß dem Arzt wie dem Medizinstudierenden der Erwerb des vornehm ausgestatteten Standardwerkes die Beschaffung einer ganzen Reihe einschlägiger Einzelwerke entbehrlich macht, entspricht meiner uneingeschränkten Überzeugung. *Fürbringer in Deutsche Medizinische Wochenschrift.*

* **Der Verkaufspreis ergibt sich durch Multiplikation der obigen Grundzahlen mit der jeweils geltenden Schlüsselzahl; diese Entwertungsziffer ist in jeder Buchhandlung oder beim Verlag zu erfragen.**

VERLAG VON GEORG THIEME IN LEIPZIG

Im Sommer 1923 erscheint:

Diagnostische Technik

für die ärztliche Praxis

Ein Handbuch für Ärzte und Studierende

Unter Mitwirkung bedeutender Fachgelehrter

herausgegeben von

Geh. San.-Rat Prof. Dr. J. Schwalbe, Berlin

Preis gebunden etwa Gz. 28.—*

Die „Diagnostische Technik" ist ein (seit langem geplantes) Gegenstück zu der von demselben Herausgeber geschaffenen „Therapeutischen Technik", deren 6. Auflage soeben erschienen ist. Wie dieses (in 4 Sprachen übersetzte) Werk, so zeichnet sich auch die „Diagnostische Technik" vor allen gleichartigen Handbüchern dadurch aus, daß es die gesamte Medizin umfaßt. Es wendet sich sowohl an die Allgemeinpraktiker und Studierenden wie an die wissenschaftlich arbeitenden Spezialärzte und Assistenten der Krankenhäuser und Kliniken. Vorwiegend sind diejenigen technischen Methoden geschildert, die für die diagnostischen Aufgaben des Praktikers in Betracht kommen. Die der rein klinischen Forscherarbeit vorbehaltenen Methoden sind grundsätzlich aus der Darstellung ausgeschlossen, obwohl eine ganz strenge Scheidung im Interesse des Lehrzwecks nicht immer eingehalten worden ist.

Geschildert wird stets nur die diagnostische Technik, nicht die darüber hinausgehenden Anteile der klinischen Untersuchung, insbesondere nicht die durch die diagnostische Technik ermöglichten Befunde. Indes mußten auch hierbei bisweilen die Übergänge als fließend angesehen und die Abgrenzung deshalb nicht stets scharf getroffen werden.

Der außerordentlich lehrreiche Text, unterstützt von 400 Abbildungen, wird den Leser in den Stand setzen, die Wahrheit des alten Satzes zu bestätigen: Qui bene diagnoscit, bene medebitur!

Aus dem Inhalt:

A. Allgemeine diagnostische Technik. Gang der Untersuchungstechnik. Anamnese, Inspektion, Palpation, Perkussion, Auskultation, Temperaturmessung, Technik der Untersuchung des allgemeinen Körperbaues u. Ernährungszustandes. Geh. Rat Prof. Dr. *Jamin*, Erlangen. — Untersuchung mit Röntgenstrahlen. Professor Dr. *Grashey*, München. — Pathologisch-histologische Untersuchung. Professor Dr. *Kaiserling*, Königsberg i. Pr. — Bakteriologische und immunologische Untersuchung. Geh. Rat Prof. Dr. *Kolle* u. Professor Dr. *Hetsch*, Frankfurt a. M.

B. Spezielle diagnostische Technik. I. Innere Medizin. Blutuntersuchung, Blutdrüsen. Professor Dr. *Morawitz*, Würzburg. — Lunge, Pleura, Mediastinum, Zwerchfell. Geh. Rat Prof. Dr. *Hoppe-Seyler*, Kiel. — Herz, Herzbeutel, Periphérische Gefäße. Professor Dr. *May*, München. — Mundhöhle, Speiseröhre, Magen, Darm, Pankreas, Leber, Peritoneum, Stoffwechsel. Geh. Rat Prof. Dr. *Strauß*, Berlin; Röntgenstrahlen. Professor Dr. *David*, Halle a. S. — Nieren. Geh. Rat Prof. Dr. *Volhard*, Halle a. S., und Professor Dr. *Grote*, Halle a. S. — Männliche Genitalien. Geh. Rat Prof. Dr. *Fürbringer*, Berlin. — Nervensystem. Professor Dr. *Rosenfeld*, Rostock.

II. Chirurgie. Geh. Rat Prof. Dr. *Hildebrand*, Berlin-Grunewald.

III. Gynäkologie. Professor Dr. *Koblanck*, Berlin.

IV. Geburtshilfe. Geh. Rat Prof. Dr. *Reifferscheidt*, Göttingen.

V. Auge. Geh. Rat Prof. Dr. *v. Heß* und Privatdozent Dr. *Groethuysen*, München.

VI. Ohr. Professor Dr. *Manasse*, Würzburg.

VII. Rachen, Nase, Kehlkopf, Trachea, Bronchien. Professor Dr. *Amersbach*, Freiburg i. Br.

VIII. Zähne. Geh. Rat Prof. Dr. *Walkhoff*, Würzburg.

IX. Haut, Venerische Krankheiten. Professor Dr. *Riecke*, Göttingen.

X. Zusammenfassende Technik der Diagnose d. allgemeinen Infektionskrankheiten: a) der akuten (Masern, Scharlach, Typhus abdominalis usw.). Professor Dr. *Lüdke*, Würzburg; b) Tuberkulose. Professor Dr. *Bacmeister*, St. Blasien.

XI. Vergiftungen. Professor Dr. *Kochmann*, Halle a. S.

XII. Technik der Untersuchung der Kinder. Professor Dr. *Köppe*, Gießen.

Bestellungen werden jetzt schon entgegengenommen und sofort nach Erscheinen ausgeführt

*** Der Verkaufspreis ergibt sich durch Multiplikation der obigen Grundzahl mit der jeweils geltenden Schlüsselzahl; diese Entwertungsziffer ist in jeder Buchhandlung oder beim Verlag zu erfragen.**

Akut bedrohliche Erkrankungen, **Behandlung.** Ein Lehrbuch für die Praxis. Herausgegeben von Geh. San.-Rat Prof. Dr. **J. Schwalbe.** 2., neubearb. u. verm. Auflage. 141 Abbild. 1922. (IX, 804 S.) Gr.-8°. Gz. 9.—*, geb. 12.50*.

Anatomie des menschlichen Gehirns und Rückenmarks auf myelogenetischer Grundlage. Geh. Rat Prof. Dr. **Paul Flechsig.** Erster Band. 25 Tafeln und 8 Figuren im Text. 1920. (68 S.) Gr.-Lex. Gz. 22.50*.

Ärztliche Praxis im Auslande. 3., vermehrte und verbesserte Auflage der „Bestimmungen über die Zulassung zur ärztlichen Praxis im Auslande". Geh. San.-Rat Prof. Dr. **J. Schwalbe.** 1922. (VIII, 267 S.) 8°. Gz. 2.30*.

Augenheilkunde, **Grundriß.** Für Studierende und Ärzte. Professor Dr. **A. Brückner** und Professor Dr. **W. Meisner.** 1 farb. Tafel und 126 teils farb. Abbildung. 1920. (XX, 649 S.) Gr.-8°. Gz. 4.—*, geb. 5.—*.

Chemie, **Grundriß.** Professor Dr. **Carl Oppenheimer. Anorganische Chemie.** 11. Aufl. 1920. (VII, 298 S.) 8°. Gz. 1.35*, kart. 2.10*, geb. 2.60*. **Organische Chemie.** 12. Auflage. 1920. (VIII, 186 S.) 8°. Gz. 1.25*, kart. 1.90*, geb. 2.35*.

Entwicklungsgeschichte, **Lehrbuch.** Professor Dr. **H. Triepel.** Mit 173 Abbildgn. 2. Auflage. 1922. (VI, 211 S.) Gr.-8°. Gz. 1.90*, geb. 3.50*.

Entwicklungsgeschichte des Menschen, **Kompendium.** Mit Berücksichtigung der Wirbeltiere. Professor Dr. **L. Michaelis.** 54 Abbildungen und 2 Tafeln. Neunte Auflage. 1921. (166 S.) 8°. Gz. geb. 2.20*.

Geburtshilflicher Operationskurs, **Leitfaden.** Geh. Rat Prof. Dr. **A. Döderlein.** 173 zum Teil farbige Abbildungen. 14. u. 15. Auflage. 1922. (VIII, 275 S.) 8°. Gz. 2.80*, geb. 3,10*.

Geburtshilflich-gynäkologische Untersuchung, **Leitfaden.** Professor Dr. **Karl Baisch.** 97 teils farbige Abbildungen. 1920. (VIII, 256 S.) 8°. Gz. geb. 2.60*.

Geschlechtskrankheiten, **ihr Wesen, ihre Erkennung und Behandlung.** Ein Grundriß für Studierende und Ärzte. Professor Dr. **Karl Zieler.** Zweite verm. Auflage. 17 Abbildungen. 1922. (VIII, 184 S.) 8°. Gz. geb. 2.70*.

Geschlechtskrankheiten, **Lehrbuch.** Für Ärzte und Studierende. Professor Dr. **M. Joseph.** Achte Auflage. 54 Abbildungen und 1 Tafel, nebst einem Anhang von 89 Rezepten. 1921. (VIII, 217 S.) Gr.-8°. Gz. 3.—*, geb. 5.—*.

Geschlechtsleben des Menschen. **Grundriß für Studierende und Ärzte.** Dr. med. **S. Placzek.** 1922. (XII, 205 S.) 8°. Gz. 1.20*, kart. 1.50*.

Hämatologie, **Klinische. Taschenbuch.** Dr. **A. von Domarus.** 3., verbesserte Auflage. 8 Textabbildungen, 1 farbige Doppeltafel und ein Anhang: **Röntgenbehandlung bei Erkrankungen des Blutes und der blutbereitenden Organe** von Professor Dr. **H. Rieder.** 1922. (XII, 176 S.) 8°. Gz. 1.75*, kart. 2.—*.

Hautkrankheiten, **Lehrbuch.** Für Ärzte und Studierende. Professor Dr. **M. Joseph.** Neunte Auflage. 63 Abbildungen einschl. 2 Tafeln, nebst einem Anhang von 233 Rezepten. 1922. (X, 258 S.) Gr.-8°. Gz. 3.30*, geb. 5.40*.

Immunodiagnostik, Immuno- und Chemotherapie, Methoden und ihre praktische Verwertung. Professor Dr. **Julius Citron.** 4., erweit. u. verbess. Auflage. 35 Textabbildungen, 2 farbige Tafeln und 16 Kurven. 1922. (XI, 353 S.) Gr.-8°. Gz. 7.50*, geb. 10.50*.

Kinderheilkunde, **Kompendium.** San.-Rat Dr. **Berwald.** 1911. (VIII, 322 S.) 8°. Gz. geb. 4.50*.

Krankheiten und Ehe. Darstellung der Beziehungen zwischen Gesundheitsstörungen und Ehegemeinschaft. Herausgegeben von Geh. Med.-Rat Prof. Dr. **C. von Noorden** und Professor Dr. **Kaminer.** Zweite, neubearb. u. vermehrte Auflage. 1916. Gz. 10.—*, geb. 13.—*.

Der Mensch als Kraftmaschine. Professor Dr. **Carl Oppenheimer.** 1921. (VI, 108 S.) 8°. Gz. 1.70*.

*** Der Verkaufspreis ergibt sich durch Multiplikation der obigen Grundzahlen mit der jeweils geltenden Schlüsselzahl; diese Entwertungsziffer ist in jeder Buchhandlung oder beim Verlag zu erfragen.**

Leberkrankheiten. Für Studierende und Ärzte. Professor Dr. **C. A. Ewald** †. 37 Textabbildungen und 7 Tafeln in Vierfarbendruck. 1913. (IX, 275 S.) Gr.-8°. Gz. 6.50*, geb. 8.50*.

Lichtbehandlung, **Kompendium.** Dr. **H. E. Schmidt** †. Dritte Auflage, bearbeitet von Ober-Reg.-Med.-Rat Dr. **O. Strauß.** 49 Abbildungen. 1921. (114 S.) Gr.-8°. Gz. 2.—*.

Lungenkrankheiten, **Lehrbuch.** Professor Dr. **A. Bacmeister.** 103 Textabbild. und 3 farbige Tafeln. 3., neubearbeitete Auflage. 1921. (X, 339 S.) Gr.-8°. Gz. 7.50*, geb. 10.—*.

Medizinalstatistik, **Einführung.** Professor Dr. **Karl Kißkalt.** 4 Abbildungen. 1919. (VII, 142 S.) Gr.-8°. Gz. 2.—*, geb. 3.—*.

Mikromethodik. Quantitative Bestimmung der Harn- und Blutbestandteile in kleinen Mengen für klinische und experimentelle Zwecke. Dr. med. et phil. **Ludwig Pincussen.** 19 Abbildungen. 1921. (116 S.) Kl.-8°. Gz. geb. 1.40*.

Organotherapie, **Lehrbuch,** mit Berücksichtigung ihrer anatomischen und physiologischen Grundlagen. Unter Mitwirkung zahlreicher Fachgenossen herausgegeben von Professor Dr. **J. Wagner v. Jauregg** und Privatdozent Dr. **Gustav Bayer.** 82 Textabbildungen. 1914. (XI, 16 S.) Gr.-8°. Gz. 6.—*, geb. 8.—*.

Pathologische Anatomie, **Leitfaden.** Für Zahnheilkunde-Studierende und Zahnärzte. Professor Dr. **R. Oestreich.** Zweite verbesserte Auflage. 36 Abbild. 1920. (VII, 143 S.) 8°. Gz. 3.—*.

Pharmakologie, **Theoretische und klinische.** Ein Lehrbuch für Studierende und Ärzte. Professor Dr. **Franz Müller.** 1921. (152 S.) Gr.-8°. Gz. 1.50*, geb. 3.—*.

Physik, **Grundriß.** Für Studierende, besonders für Mediziner und Pharmazeuten. Oberstabsarzt Dr. **Walter Guttmann.** 17.—20. Auflage. 185 Abbildungen. 1919. (219 S.) Gr.-8°. Gz. geb. 3.50*.

Physikalische Chemie, **Grundriß.** Privatdozent **M. Roloff.** 13 Abbildungen. 1907. (VIII, 234 S.) Gr.-8°. Gz. 2.50*.

Physikalisches Praktikum des Nichtphysikers. Theorie und Praxis der vorkommenden Aufgaben für alle, denen Physik Hilfswissenschaft ist. Dr. **F. Grünbaum** † und Ingenieur **R. Lindt.** 133 Abbild. Dritte, erweit. u. verbess. Auflage, besorgt von Baurat Dr. R. Lindt und Priv.-Doz. Dr. W. Möbius. 1921. (XVI, 414 S.) 8°. Gz. 2.50*, geb. 4.—*.

Prostitution und Tuberkulose. Klinische und sozialmedizinische Untersuchung. Dr. med. **J. W. Samson,** Arzt der Tuberkulosestation der Landesversicherungs-Anstalt Berlin, Facharzt für Lungen-, Hals- und Nasenkrankheiten. (1921.) Gz. 1.50*.

Rezepttaschenbuch v. Ziemßen **für Klinik und Praxis.** Von Professor Dr. **H. Rieder** und Dr. **M. Zeller.** Dreizehnte, neubearbeitete Auflage. 1922. (VIII, 339 S.) 8°. Gz. kart. 4.50*.

Rezepttaschenbuch sparsamer Arzneiverordnungen **für Privat- und Krankenkassenpraxis.** Dritte, verbesserte und vermehrte Auflage. Professor Dr. **Franz Müller** und Oberapotheker **Alfons Koffka.** 1922. (65 S.) 8°. Gz. 0.45*, geb. 0.65*. Mit Schreibpapier durchschossen Gz. 0,60*, geb. 0.90*.

Röntgendiagnostik innerer Krankheiten, **Grundriß.** Für Ärzte und Studierende. Professor Dr. **Fritz Munk.** 2. Auflage. 193 Abbildungen. 1921. (VIII, 297 S.) Gr.-8°. Gz. 5.—*, geb. 7.—*.

Terminologie, **Roth's Klinische.** Zusammenstellung der in der Medizin gebräuchlichen technischen Ausdrücke mit Erklärung ihrer Bedeutung und Ableitung. Dr. **E. Oberndörffer** †. Neunte, neubearb. Aufl. Dr. **Franz Dörbeck.** 1919. (VIII, 28 S.) Gr.-8°. Gz. geb. 11.—*.

Tuberkulose, Bedeutung der verschiedenartigen Strahlen für die Diagnose u. Behandlung. Mit dem „Robert-Koch-Preis" f. Tuberkuloseforschung gekrönte Monographie. Dr. **Ruben Gassul.** 2 Kurven. (1921.) Gz. 1.70*.

*** Der Verkaufspreis ergibt sich durch Multiplikation der obigen Grundzahlen mit der jeweils geltenden Schlüsselzahl; diese Entwertungsziffer ist in jeder Buchhandlung oder beim Verlag zu erfragen.**

VERLAG VON GEORG THIEME IN LEIPZIG

Deutsche Medizinische Wochenschrift

Herausgeber:

Geh. San.-Rat Prof. Dr. **Julius Schwalbe**

Professor Dr. **R. von den Velden** — Professor **Rott**

bringt in jeder Nummer sorgfältig ausgewählte Aufsätze hervorragender Kliniker, Krankenhausärzte und praktischer Ärzte. — Beiträge aus der Feder berufener Fachmänner werden regelmäßig veröffentlicht über den

jetzigen Stand bedeutungsvoller wissenschaftlicher Probleme.

Bürfnisse der vielbeschäftigten Praktiker, die zum Studium längerer theoretischer Abhandlungen nicht immer die nötige Muße finden, dient die neuerdings geschaffene Rubrik

diagnostische und therapeutische Mitteilungen für die Praxis.

Zuverlässiger Wegweiser durch die Literatur haben allgemeine Anerkennung gefunden die

kritisch-therapeutische Rundschau und Sammelreferate.

In wirksamster Weise sollen diese Übersichten die neuen Berichte über die

Fortschritte der gesamten Medizin

ergänzen, in denen von erfahrenen Fachmännern von Zeit zu Zeit die wichtigen Ergebnisse der in den Zeitschriften niedergelegten Forschungen und praktischen Erfahrungen übersichtlich zusammengefaßt werden. — Für die neuen Aufgaben **der im Fürsorgedienst tätigen Ärzte dient die allein in der Deutschen Medizinischen Wochenschrift bestehende umfassende**

Sozialhygienische Rundschau

redigiert von Professor Rott, Direktor im Kaiserin-Auguste-Viktoria-Haus, Reichsanstalt zur Bekämpfung der Säuglingssterblichkeit im Deutschen Reich und Vorsitzender der Arbeitsgemeinschaft der sozialhygienischen Reichsfachverbände.

Umfangreiche Literaturübersicht — Standesangelegenheiten (ständiger Mitarbeiter: Geh. Sanitätsrat **S. Alexander,** Berlin) — Rechtsfragen aus der ärztlichen Praxis (ständiger Mitarbeiter: Oberreichsanwalt Dr. **Ebermayer,** Leipzig) — Öffentliches Gesundheitswesen — Soziale Medizin und Hygiene — Medizinalgesetzgebung — Technische Erfindungen — Berichte über Vereinsverhandlungen und Kongresse — Kleine Mitteilungen — Hochschulnachrichten — Auswärtige Briefe — Feuilletonartikel — Aufsätze aus der Geschichte der Medizin, Philosophie usw.

Aus dem Inhalt der ersten Hefte des Jahrganges 1923:

Tuberkulose und Schwangerschaft. Geh. Med.-Rat Prof. Winter, Königsberg. — Zur Pathogenese der Magenkrebse (mit Kunstbeilage). Professor Askanazy, Genf. — Über die Behandlung des Glaukoms. Geh. Med.-Rat Prof. Uhthoff, Breslau. — Rechtsfragen aus der ärztlichen Praxis. Oberreichsanwalt Ebermayer, Leipzig. — Kursus der geburtshilflichen Diagnostik und Therapie. Professor Henkel, Jena. — Psychiatrische Ratschläge für den Praktiker. Geh. San.-Rat Prof. Henneberg, Berlin. — Der heutige Standpunkt in der Pathologie und Therapie der Nierenkrankheiten. Professor Umber, Berlin. — Über Basedowsche Krankheit. Geh. Med.-Rat Prof. Dr. Goldscheider, Berlin. — Die operative Behandlung der Basedowschen Krankheiten. Geh. Med.-Rat Prof. Dr. Hildebrand, Berlin. — Über experimentelle Grundlagen für eine spezifische Serodiagnostik auf aktive Tuberkulose. Geh. Med.-Rat Prof. v. Wassermann, Berlin. — Theoretisches zur Strahlenwirkung. Professor Caspari, Frankfurt a. M. — Die Bedeutung des Hirnstammes für Muskeltonus und Körperstellung. Professor Magnus, Utrecht/Holland. — Die Behandlung der weiblichen Sterilität. Privat-Dozent Nürnberger, Hamburg. — Über das Wesen des Herzschlages. Professor Haberlandt, Innsbruck. — Diurese und Diuretica. Professor Müller, Berlin.

Bezugsbedingungen sind beim Verlage zu erfragen

Für Studierende, Medizinalkraktikanten und Ärzte in nicht voll bezahlter Stellung auf die Hälfte ermäßigter Vorzugspreis

Probenummer unberechnet und portofrei

Date Due

	May 7 '54		
JAN 19 '62			
MAR 20 '63			
FEB 17 1970			

09.1.31.03.04

MEDICAL LIBRARY

QM 23
R23
v. 5-6
1922

284052

Rauber-Kopsch
Lehrbuch und atlas der
der anatomie des menschen.

QM 23
R23
1922
v. 5-6

284052

MEDICAL LIBRARY

MEDICAL LIBRARY

The Ohio State University
3 2436 001768629
RAUBER-KOPSCH LEHRBUCH UND ATLAS DE
QM23R231922
001
V5-8

THE OHIO STATE UNIVERSITY BOOK DEPOSITORY
D AISLE SECT SHLF SIDE POS ITEM C
8 02 19 02 8 16 012 4